TÜRK ÜROLOJİ DERNEĞİ KUZEY MARMARA ŞUBESİ AYLIK BİLİMSEL TOPLANTI OLGU SUNUMU

Üroonkoloji Konseyi

Olgu sunusu eşliğinde algoritmanın gözden geçirilmesi

OLGU 1

- 20 yaşında erkek hasta
- 1 aydır sol testiste gittikçe belirginleşen ağrısız şişlik
- Özgeçmişte bir özellik yok
- FM: Sol testiste 3 cm’ lik sert kitle,diğer testis normal. Her iki epididim normal olarak palpe ediliyor.

ÖN TANINIZ NEDİR? HANGİ TETKİKLERİ YAPTIRIRSINIZ?

HASTANIN SONUÇLARI

- USG: Sol testiste 3*2 cm ‘lik solid ve heterojen kitle
- AFP: 128 IU/ml (N: 0-7)
- BHCG: 191 mIU/ml (N: 0-2.6)
- LDH: 477 U/L (N:200-450)

TETKİK SONUÇLARINI NASIL YORUMLARSINIZ?

- Serum tümör belirteçleri prognostik faktörlerdir tanı ve evrelemeye katkıda bulunurlar . AFP (yolk sac hücrelerinden salınır), hCG (trofoblastlardan salınır) belirteç olarak kullanılırlar. Laktat dehidrogenaz(LDH), (doku yıkımı belirtecidir) metastatik hastalar icin önerilir. Genel olarak testis tümörlerinin %51'inde tümör belirteçleri yükselir .

- Ultrasonografide heterojen eko yapısı teratomu düşündürür.
- AFP ve BHCG değerlerinin yüksek olması embriyonel karsinom veya yolk sac tümörü düşündürür.
- Nonseminomatöz germ hücreli tümörlerin (NSGCT) %50-70'inde AFP yükselir ve bunların %40-60'ında da hCG yükselmesi görülür. NSGCT'lerin %90'ında bir veya iki belirteç yüksekliği vardır. Seminomların %30'unda hastalık süresince hCG seviyesinde yükselme vardır veya ortaya çıkar .

NE YAPARSINIZ?

- SCROTAL ORŞİEKTOMİ?
- İNGUİNAL ORŞİEKTOMİ?

ACİL BEKLETİLMEDEN SOL İNGUİNAL ORŞİEKTOMİ

- Patoloji sonucu %70 Embriyonal karsinom, %25 teratom, %5 yolk sac tümörü, vasküler invazyon pozitif olarak rapor edildi.Tümör testiste sınırlı idi.

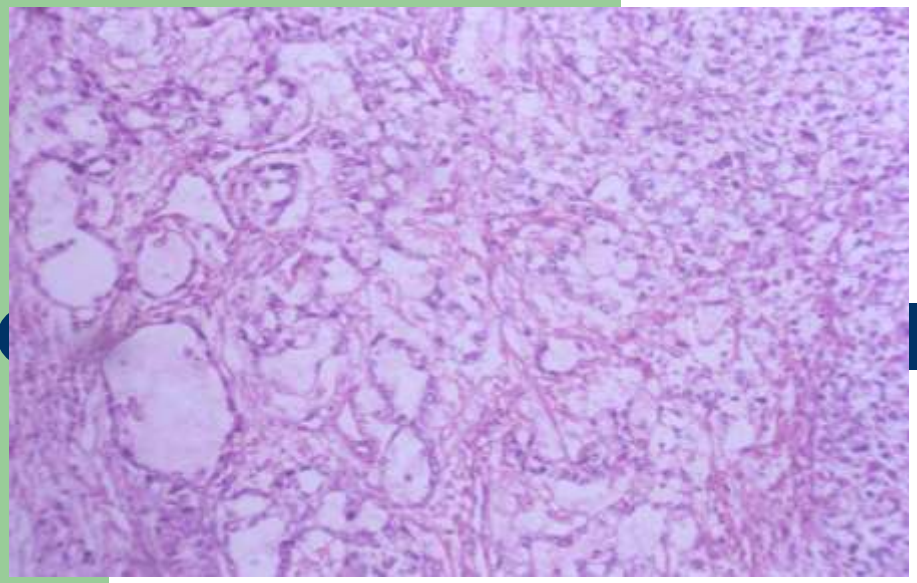

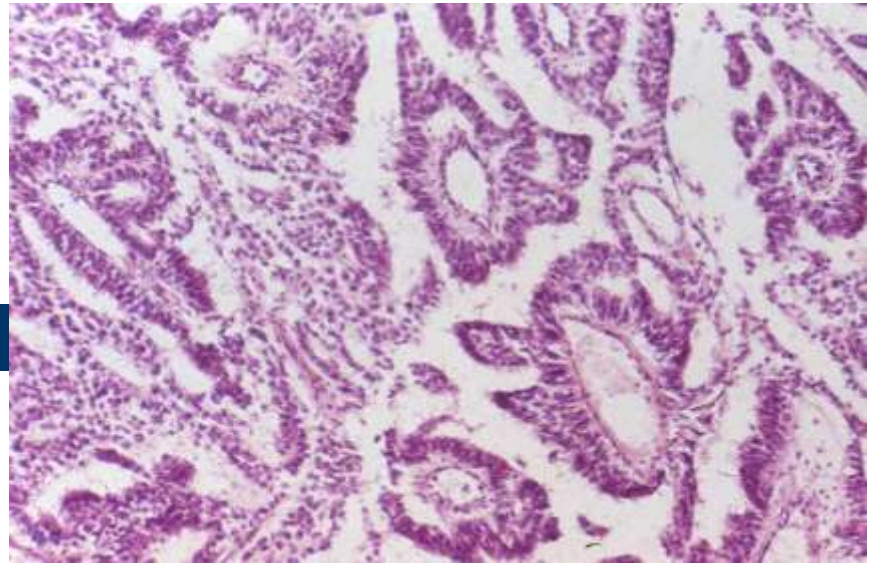

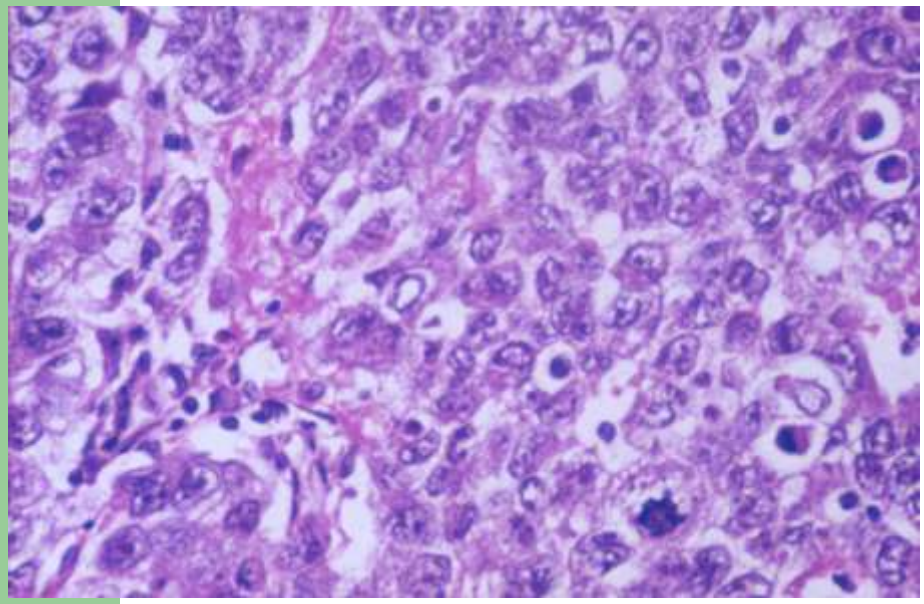

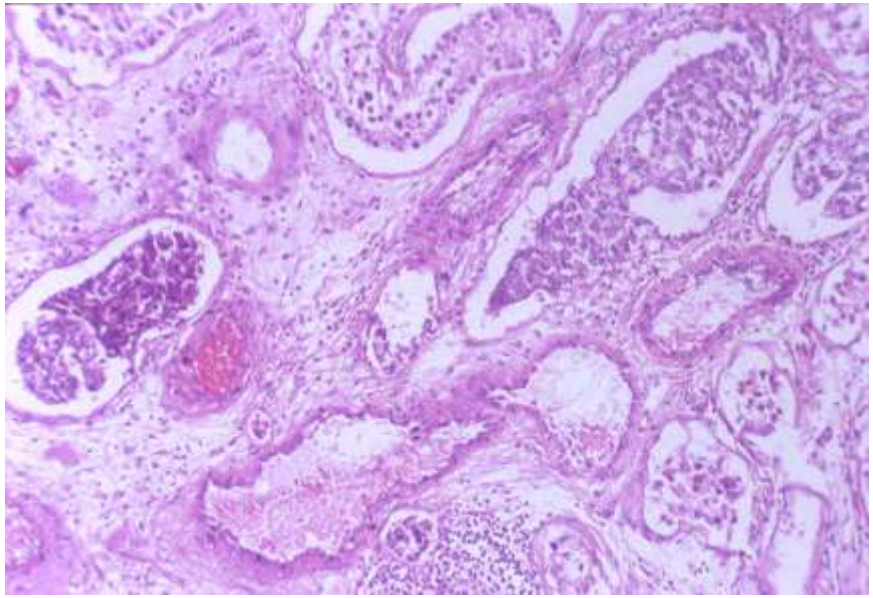

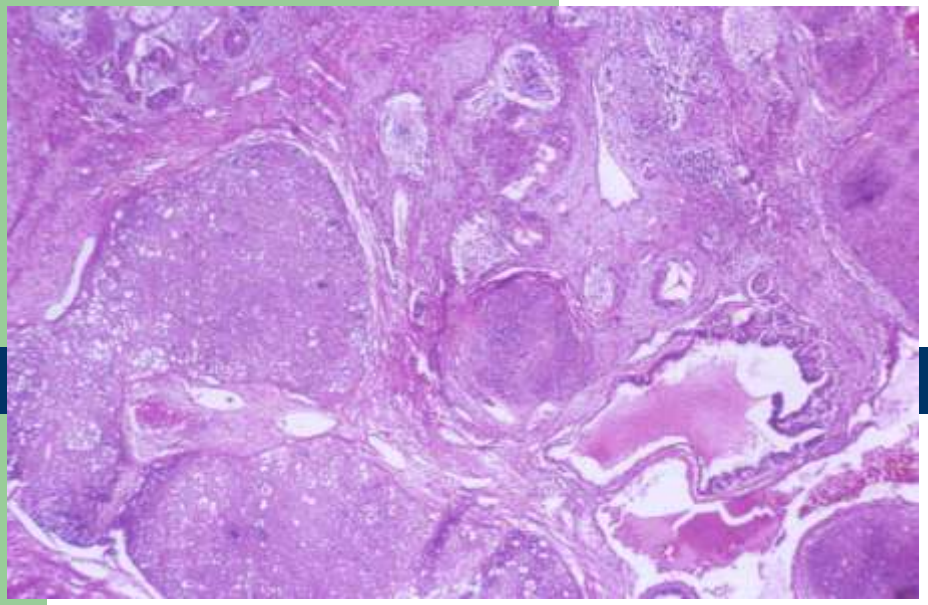

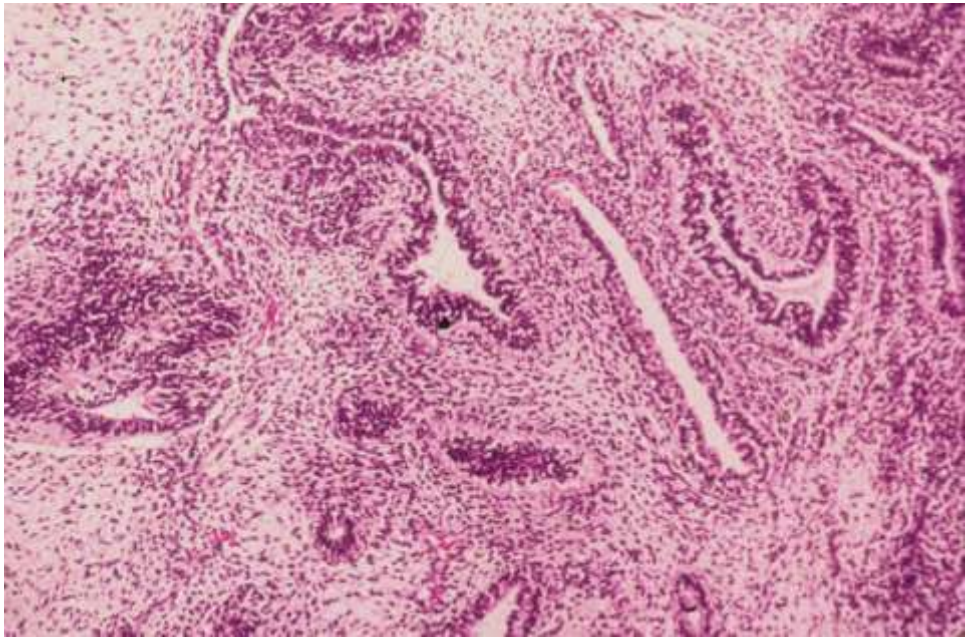

MAKROSKOPİK İNCELEME
Nelerden kaçınmalıyız?

- Kötü fiksasyon
- Cerrahi sınırların tm ile kontaminasyonu
- Tümörün ve tümör yayılımının yetersiz örneklenmesi

MAKROSKOPİK İNCELEME

- Epididime paralel kesilerek 1 gece fiksasyon
- Spermatik kord CS örneklenmesi ilk!
- <10 cm ise tümü, >10 cm ise cm başına 1 blok
- Testis hilusu
- Epididim
- Non-neoplastik testis örneklenmesi

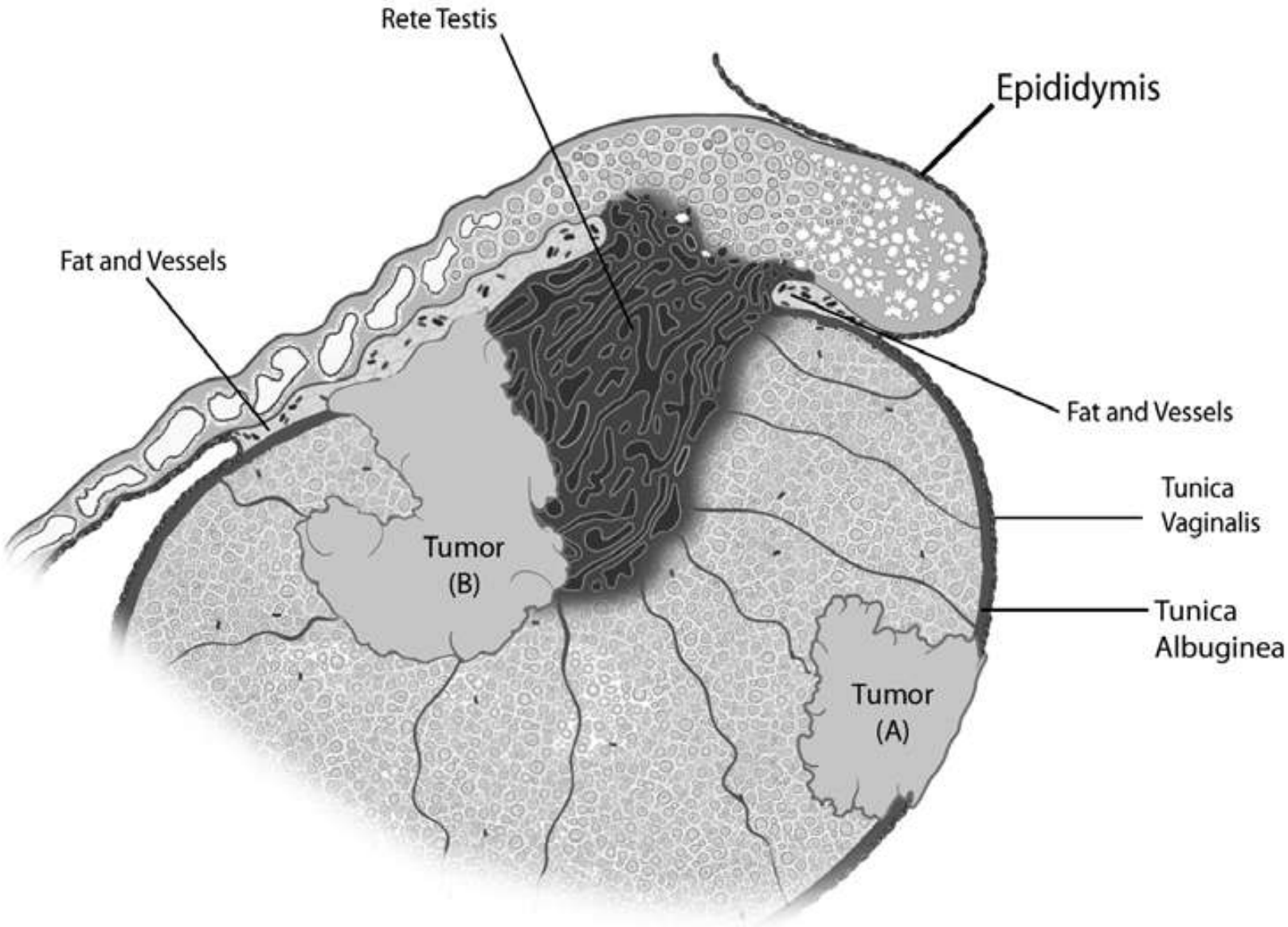

Figure courtesy of Satish K. Tickoo, MD.

Orşiektomide histolojik parametreler

- TM BOYUTU
- BASKIN KOMPONENT (>%50)
- pT evresi

pT evresi

- Vasküler invazyon (pT2)
- Tm yayılımı:
  - Tunika vaginalis (pT2)
  - Epididim
  - Spermatik kord (pT3)
  - Skrotal kese (pT4)

- **pTx** Primer tm değerlendirilemediğinde
- **pT0** Primer tümör yok (skar dokusu)
- **pTis** Intratubuler germ hücre neoplazisi
- **pT1** Testis ve epididimde sınırlı tm
  Damar invazyonu yok
  Tunika albuginea +/-
  Tunika vaginalis tutulumu yok
- **pT2** Testis ve epididimde sınırlı tm
  Damar invazyonu var
  Tunika vaginalis tutulumu var
- **pT3** *Spermatik kord* tutulumu
  Damar invazyonu +/-
- **pT4** *Skrotum* tutulumu
  Damar invazyonu +/-

TÜMÖRÜN RİSK FAKTÖRLERİ NELERDİR?

Patoloji Raporu

- Germ hücreli tm histolojik tipi
- Her komponentin % si (embriyonal karsinom oranı?, koryokarsinom komponenti varlığı?)
- Patolojik evre (tm testis içi sınırlı mı?)
- Rete, epididim ve kord invazyonu
- Vasküler invazyon
- Cerrahi sınırlar

KLİNİK EVRE???

KLİNİK EVRE

- BATIN BT:N
- TORAKS BT:N
- TÜMÖR BELİRTEÇLERİ: 21. GÜNDE NORMAL SINIRLARA DÖNDÜ.

- pT2NoMo

- Evre 1 testis tümörü için radikal orşiektomi sonrası tümör belirteçleri hızla normale düşmelidir. AFP için 5-7 gün, HCG için 2-3 gün yarılanma ömrü söz konusudur.
- Ortalama 3 hafta sonra belirteçlerin normale inmesi gerekir.

- NSGCT’lerin tümünde ve abdominopelvik BT’de nod pozitif olan seminomlar için torakal BT zorunludur .
- Seminomlar için abdominal BT normalse toraks BT’ye gerek yoktur .

TEDAVİ

- İZLEM
- KT
- RPLND

HASTAYA SOL MODİFİYE RPLND YAPILDI.PARAAORTİK VE İNTERAORTAKAVAL 16 LENF NODU’NUN 8’İNDE EMBRİYONEL KARSİNOM METASTAZI

İZLEM
KT

HASTAYA 2 KÜR BEP TEDAVİSİ VERİLDİ.5 YILLIK TAKİPLERİNDE NÜKS SAPTANMADI.

OLGU 2

- 30 yaşında bekar erkek
- Sağ testiste10 gündür devam eden ağrı ve şişlik
- 1 haftadır epididimoorşit tanısı ile antibioterapi almakta,hastanın ateşi yok.
- Sağ testis büyümüş,hassas ve endüre olarak palpe edildi,solid kitle palpe edilmedi.
- Sol testis ayırt edilen solid komponent bulunmaksızın kıvamı bir parça sert palpe edildi.

ÖN TANINIZ NEDİR? HANGİ TETKİKLERİ YAPTIRIRSINIZ?

- USG: SAĞ TESTİS BÜYÜK VE PARENKİMİ HETEROJEN, SOL TESTİSTE İSE 20*6 MM LİK HİPEREKOJEN SOLİD KİTLE
- AFP-LDH:N
- BHCG: 18,9 mIU/ml (normal değerin 3 misli yüksek)
- TİT:N

İKİ TARAFLI TESTİS LEZYONU VAR???

- TTE-FSH-LH:N
- SPERMİOGRAM: AZOSPERMİ

TEDAVİ YAKLAŞIMIMIZ NE OLMALI

SAĞ RADİKAL ORŞİEKTOMİ + SOL TESTİSE ORGAN KORUYUCU CERRAHİ

TESTİS KORUYUCU CERRAHİ PLANLANIYORSA

- TÜMÖRÜN ORGANA SINIRLI OLMASI
- RETE TESTİS İNVAZYONUNUN OLMAMASI
- LEZYON ÇAPININ <20-25 MM OLMASI
- HASTANIN CERRAHİ ÖNCESİ TESTOSTERON SEVİYESİNİN NORMAL OLMASI
- HASTANIN YAKIN İZLEME UYUM SAĞLAYABİLECEK OLMASI

- Hastaya bilateral yüksek inguinal eksplorasyon ile sağ radikal orşiektomi uygulandı.
- Satinsky klempi ile kord yapılarının kontrolünü takiben sol testis eksplore edildi. İntratestikuler solid kitleye ulaşmak amacıyla tunika albuginea'ya vertikal bir insizyon yapıldı.
- Kitleden gönderilen frozen biyopsi sonucu **non-granulomatoz lenfositik orşit** olarak bildirildi. Sol testiküler kitle, ince bir parenkim dokusu çevresinde kalacak şekilde diseke edilerek enükle edildi.
- Kriyoprezervasyon amacıyla eş zamanlı testiküler biyopsi alındı. Mikroskobisinde ise spermatid düzeyinde spermatogenetik gelişim izlendi.
- Postoperatif patoloji sonucu sol ve sağ testikuler kitleler için **klasik seminom** olarak rapor edilirken her iki tarafta da cerrahi sınırlar tümör negatif olarak bildirildi.

TESTİS KORUYUCU CERRAHİDE ‘*FROZEN*’ İNCELEMENİN YERİ

- Tanı
- İTGHN varlığı

- Teknik artefaktlar ?
- Tanı güçlüğü ?

SEMİNOM (HE)

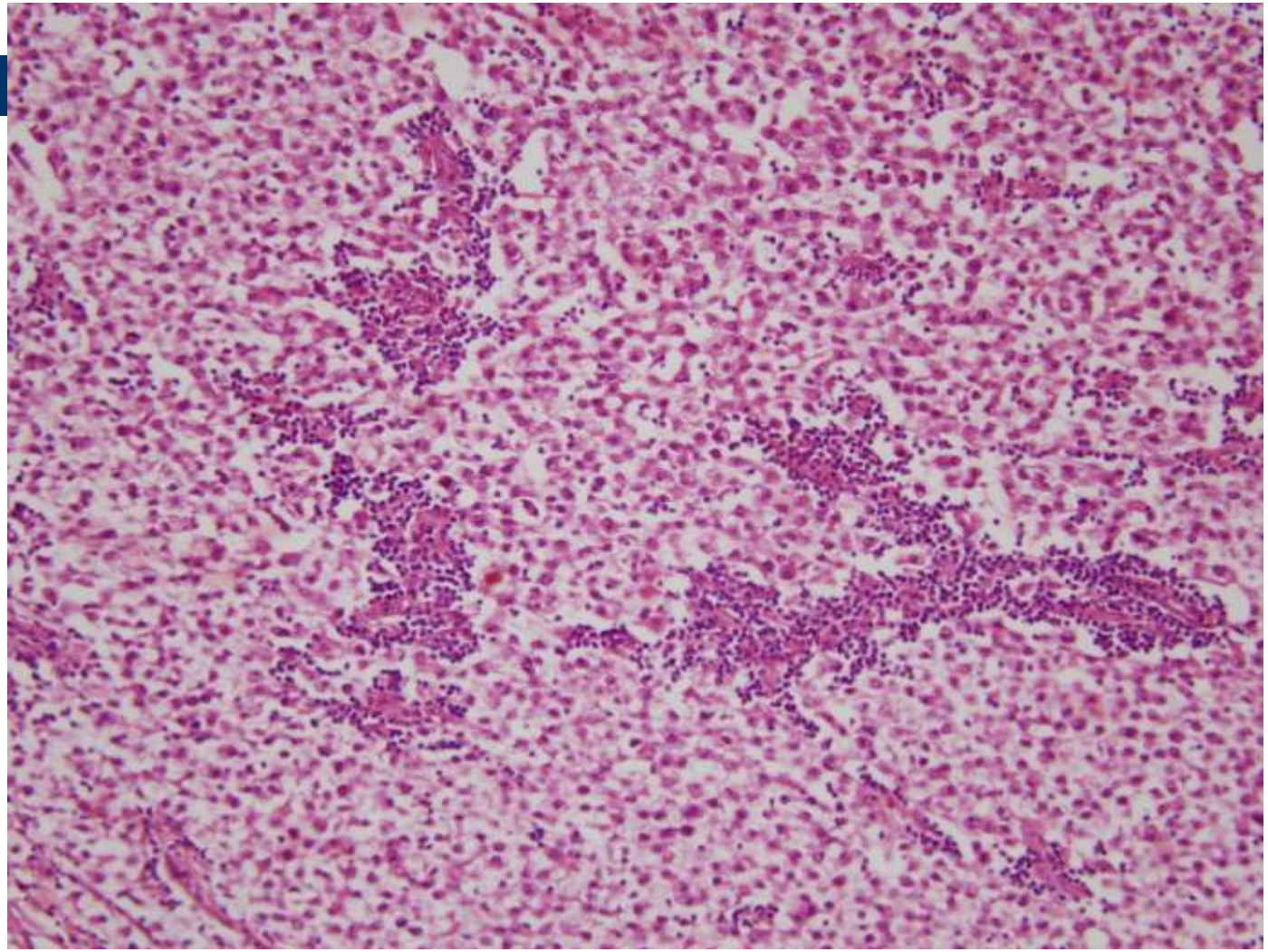

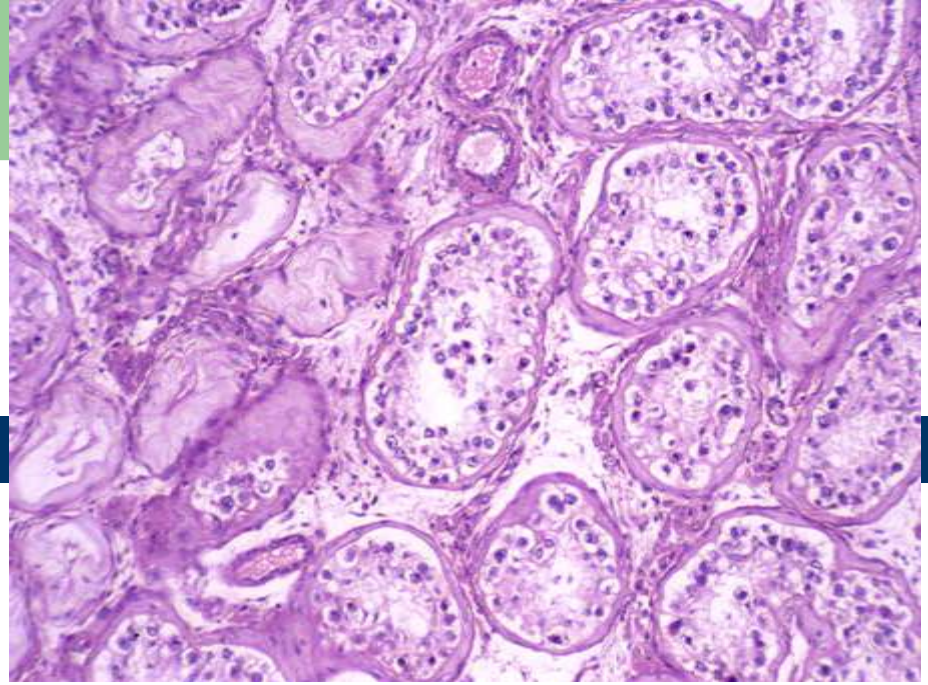

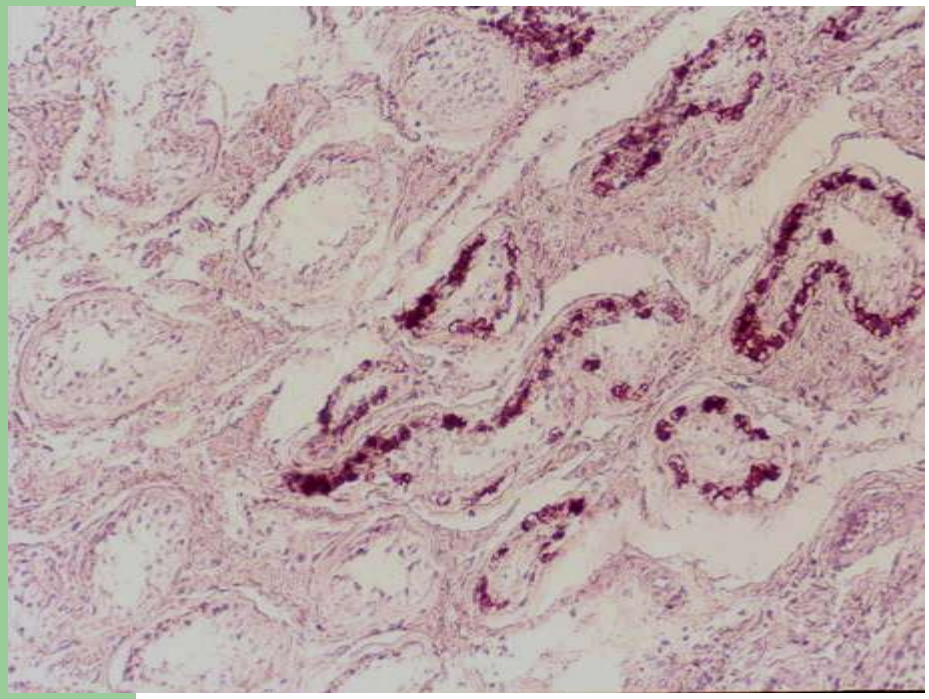

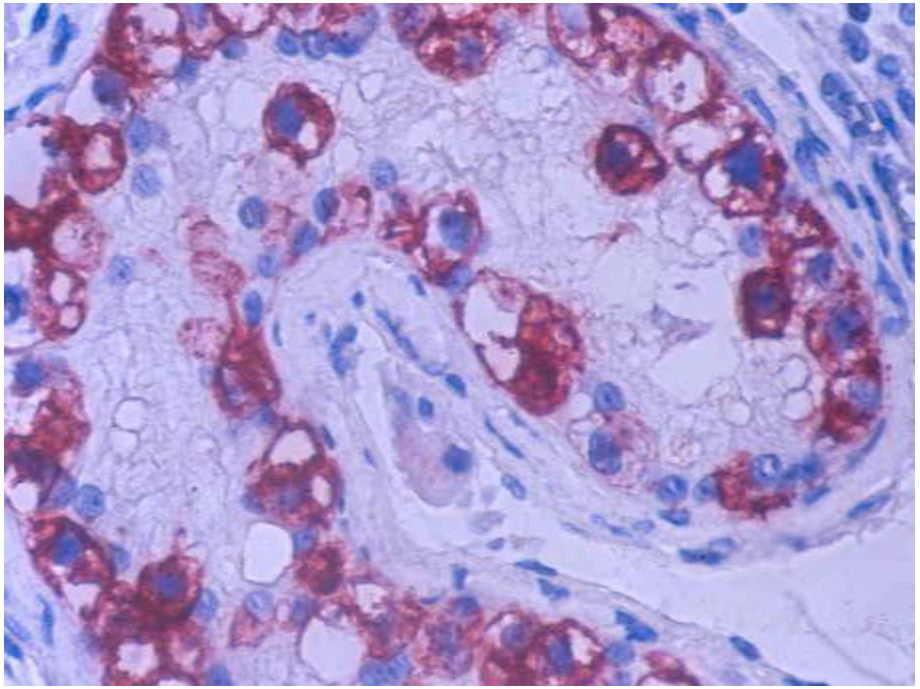

İKİ FAKTÖR ÖNEMLİ

- NONSEMİNOMATÖZ ELEMANLARIN ATLANMAMASI
- HCG DEĞERLERİNİN NORMAL SINIRLARA GELMESİDİR.

BHCG + SİNSİTYOTROFOBLASTİK TM HÜCRELER

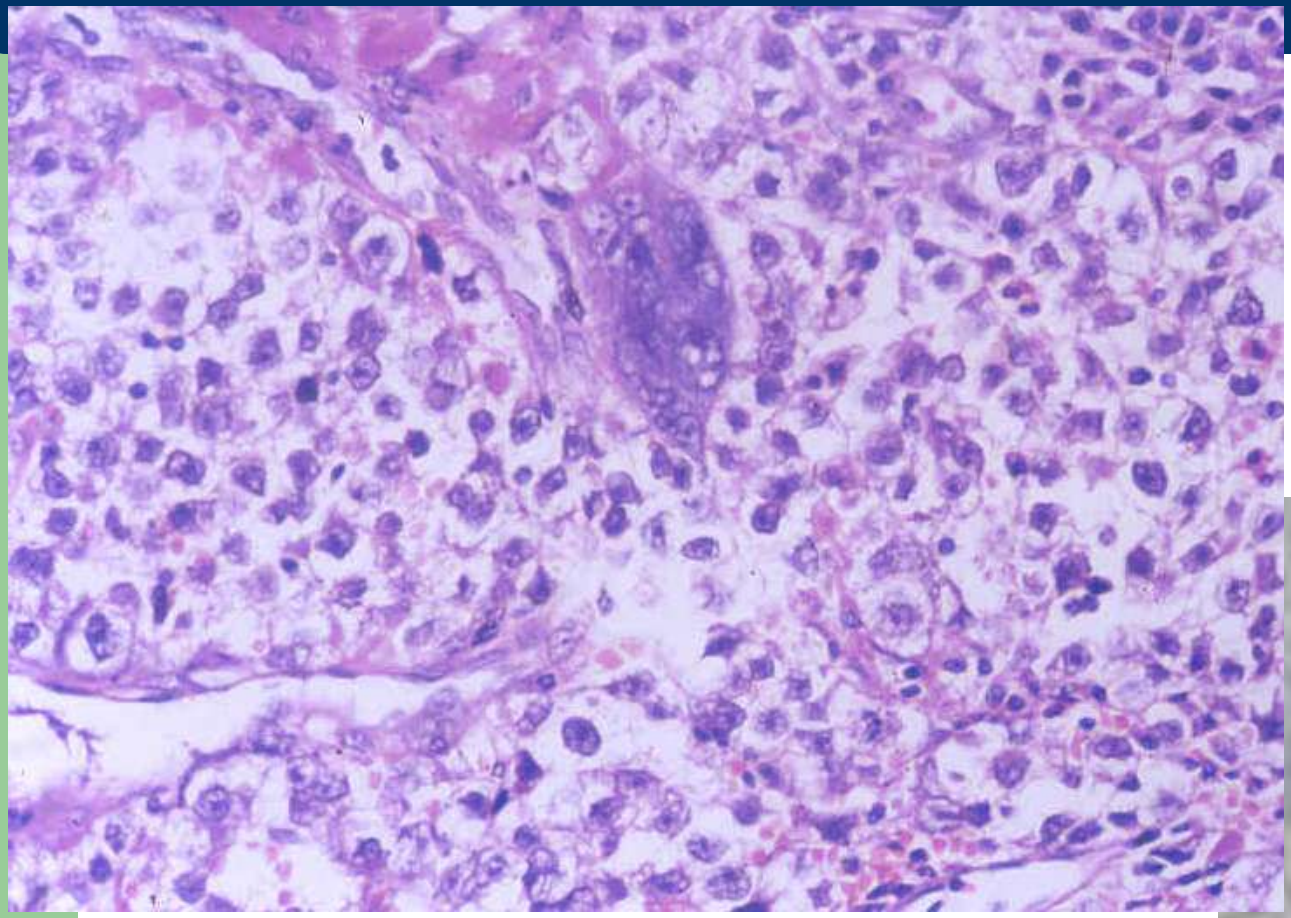

- BATIN BT:N
- İKİ YÖNLÜ AC GRAFİ:N
- BHCG: 21. GÜNDE NORMAL DEĞERLERDE

İLAVE TEDAVİ SEÇENEKLERİ NELERDİR

- İZLEM
- RT
- KT

- **Bu bulgular üzerine hastaya 24 Gy paraaortik radyoterapi verildi. Sol skrotal radyoterapi sırasında kalan testis dokusunu koruyucu özel kalkan kullanıldı.**

- Hasta, tedavi sonrası serum belirteçleri ve tüm batın tomografisi ile akciğer grafisini içeren yakın takip protokolüne alındı. Hastanın 30 aylık takibinde lokal nüks veya uzak metastaza ait bulgu saptanmaz iken, androjen replasman ihtiyacı da olmadı.
- En son yapılan skrotal ultrasonografisinde sağ ve sol hemiskrotumda nükse ait bulgu izlenmedi. Sol testis parenkimi 24x14 mm. boyutta ve homojen olarak izlendi .
- Hasta şu an 1 yıllık evlidir ve henüz çocuk sahibi olmayı planlamamaktadır. En son serum testosteron düzeyi normal sınırlar içindedir ve serum FSH ve LH değerlerinde hafif bir yükseklik mevcuttur.

BİLATERAL TESTİS TM

- Eş zamanlı veya ardışık olarak her iki testiste germ hücreli tm bulunma sıklığı %0,5-7 arasında değişmektedir.Sisplatin içeren kemoterapi protokolleri kullanılmasının başlanılmasıyla testis tümöründe yüksek başarı sağlanılmıştır fakat bilateral testis tm sıklığında artış görülmüştür.

- Karşı taraf testisinde tümör saptanana kadar geçen ortanca süre 50.5 aydır ve ikincil tümörler %50 oranında ilk 5 yıl içerisinde gelişmektedir . İkincil tümör %23 olguda ilk tanıdan sonraki 10 yıl içerisinde saptanmaktadır. Bu nedenle, testis tümörü tanısı konulan olguların yaşam boyu uzun süreli izlemleri gerekmektedir.

- Bilateral testis tümörü %15-24 olguda eş zamanlı, %75-83 olguda ise ardışık olarak tanı almaktadır . Bilateral eş zamanlı germinal tümörlerin histolojik tipleri dikkate alındığında %33 olguda her iki testiste seminom saptanırken serilerde hiçbir olguda eş zamanlı nonseminomatöz tümör görülmemektedir
- Eş zamanlı saptanan tümörlerde uygulanacak tedavi evre ve tümörlerdeki nonseminomatöz elemanlara bağlı olarak şekillenecektir.

OLGU 3

- 28 yaşında erkek hasta
- Karında şişkinlik ve hafif ağrı nedeniyle genel cerrahi polikliniğine başvuruyor.
- Batın BT’de sol böbrek superiorunda ve medialinde 11*13*17 cm kitle tespit edilmesi üzerine üroloji polikliniğine refere edildi.

HANGİ TETKİKLERİ YAPTIRIRSINIZ?

- FM:Testislerde özellik saptanmadı.
- USG: Sol testiste birkaç adet milimetrik kalsifikasyon mevcut,sağ testis normal.
- AFP: 6800 IU/ml (N: 0-7)
- BHCG: 91 mIU/ml (N: 0-2.6)
- LDH: 577 U/L (N:200-450)

TESTİKÜLER MİKROLİTİAZİS

- Testiküler mikrolitiazis etiyolojisi bilinmeyen bir intratubuler kalsifikasyon olarak tanımlanabilir. Bununla beraber, bazı olgularda testis tümörüne testiküler mikrolitiazisin eşlik ettiği de bilinmektedir.
- Herhangi bir nedenle yapılan skrotal ultrasonografide testiküler mikrolitiazis saptanması kişinin testis kanseri gelişimi açısından izlenmesinin gerekli olduğunu gösterir. Diğer bir anlatımla, testiküler mikrolitiazis tek başına testis kanseri tanısı koyduramaz.

NE DÜŞÜNMELİYİZ

- Olgunun verileri dikkate alındığında, öncelikli ön tanılardan birisinin ekstragonadal germ hücreli tümör olması akılcı olacaktır.
- Ancak skrotal ultrasonografide testiste saptanan mikrolitiazis görüntülenememesine rağmen olası bir testis tümörünü de gündeme getirmektedir.

BİR SONRAKİ ADIM?

- TORAKS BT:N
- CRANİAL BT:N
- SOL RADİKAL ORŞİEKTOMİ

PATOLOJİ

- KLASİK TİPTE SEMİNOM
- TÜMÖR T. ALBUGİNEA’DA SINIRLI
- LENFOVASKÜLER İNVAZYON YOK

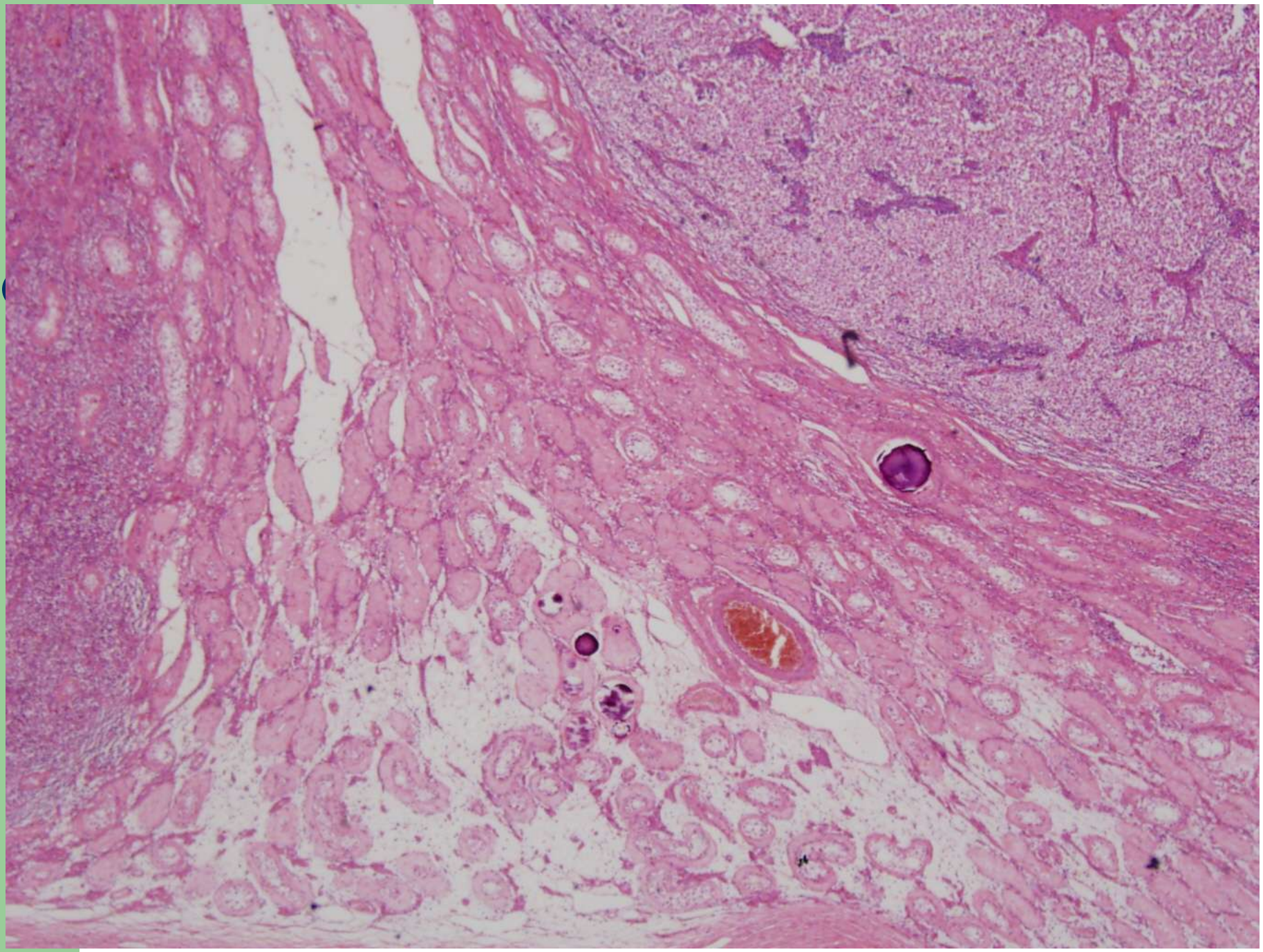

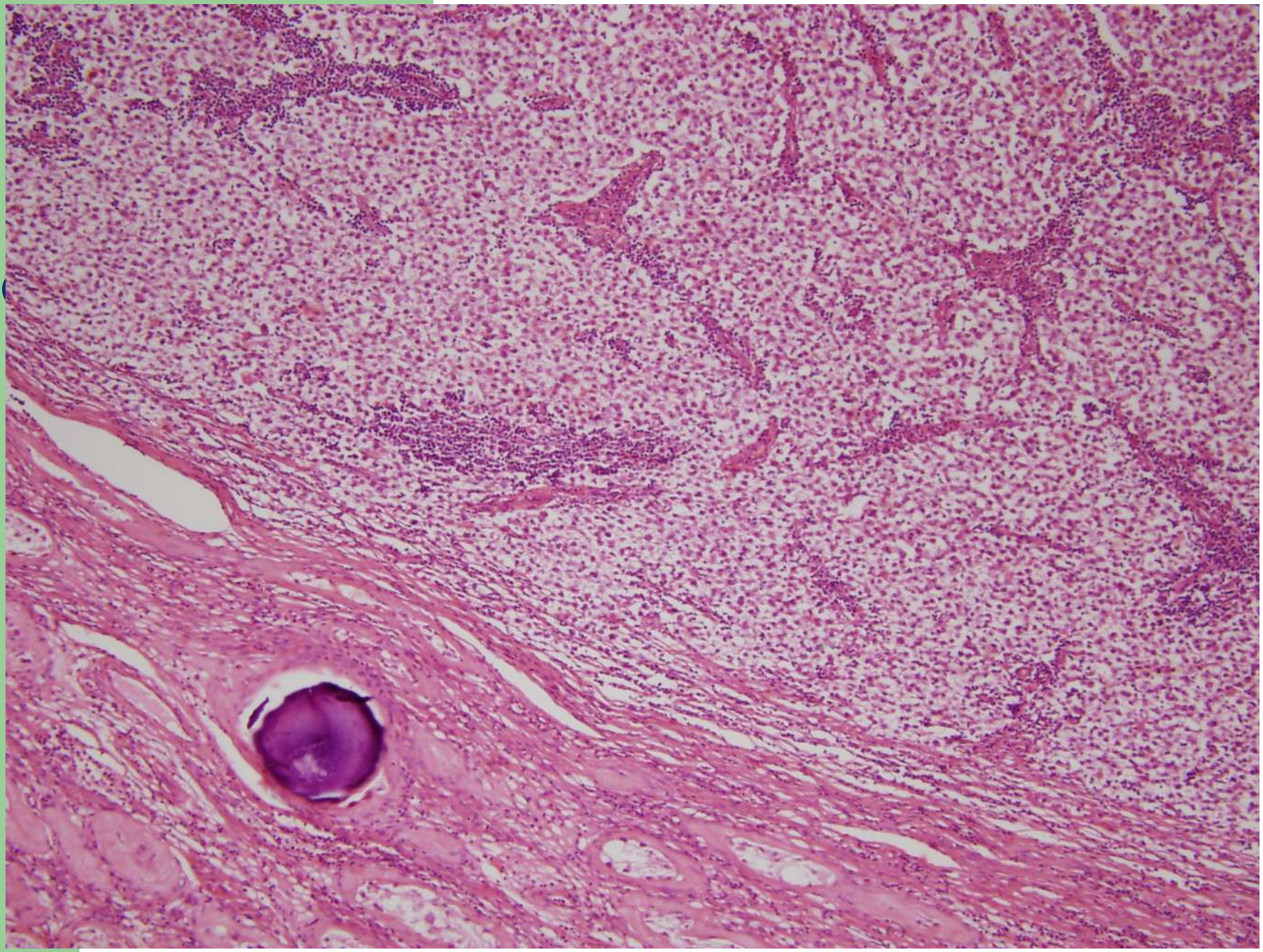

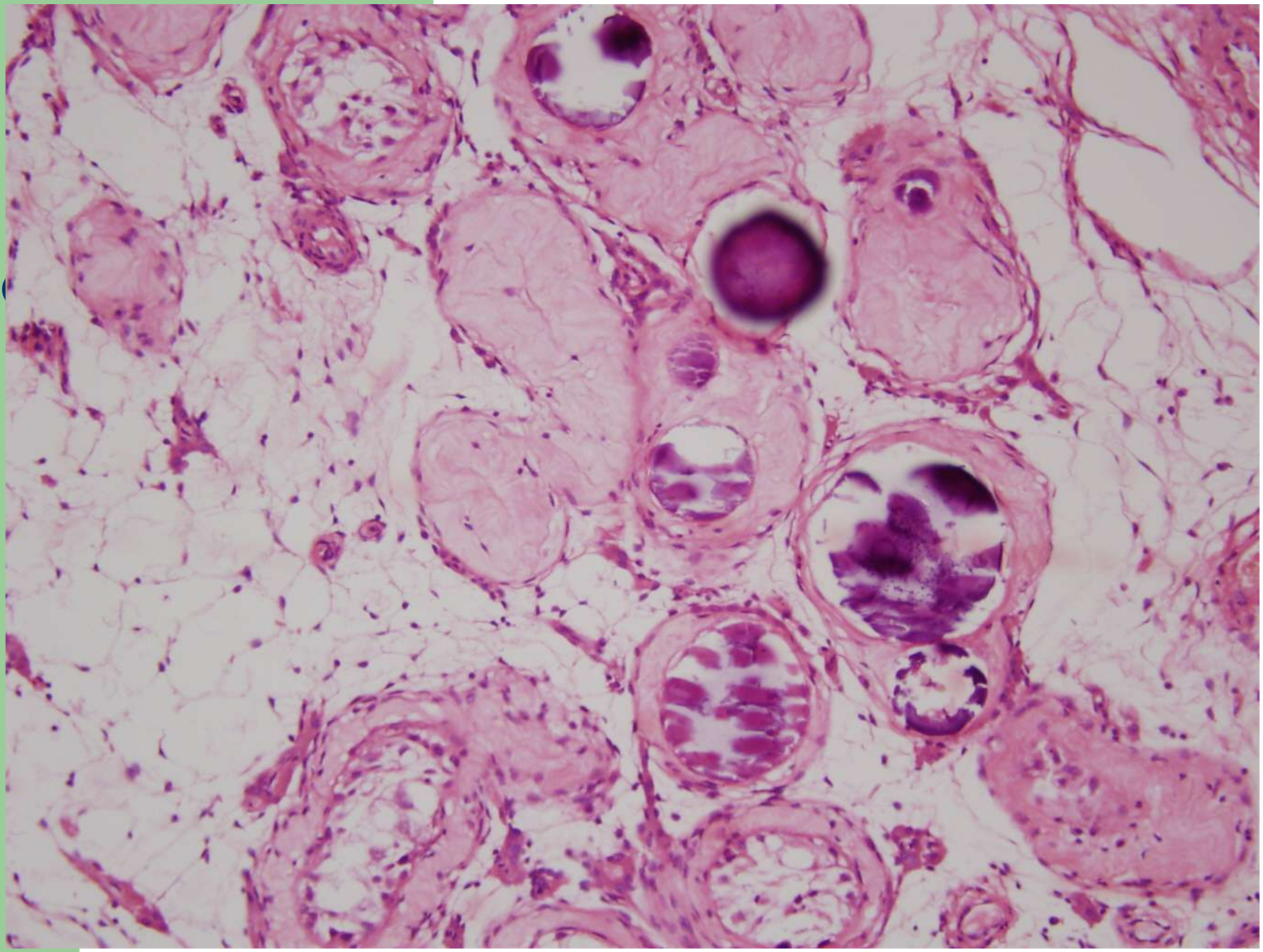

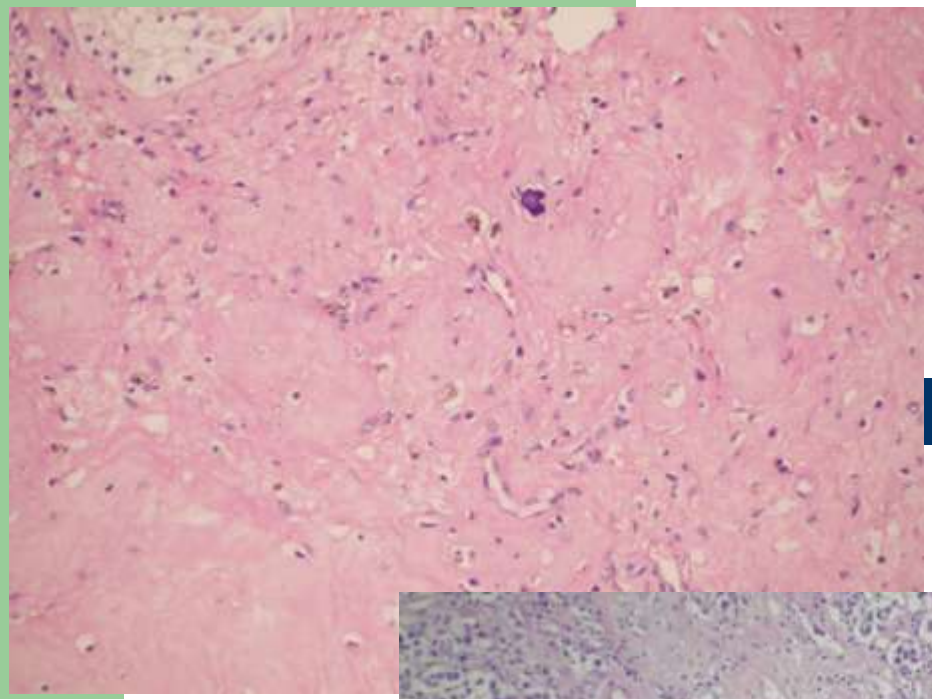

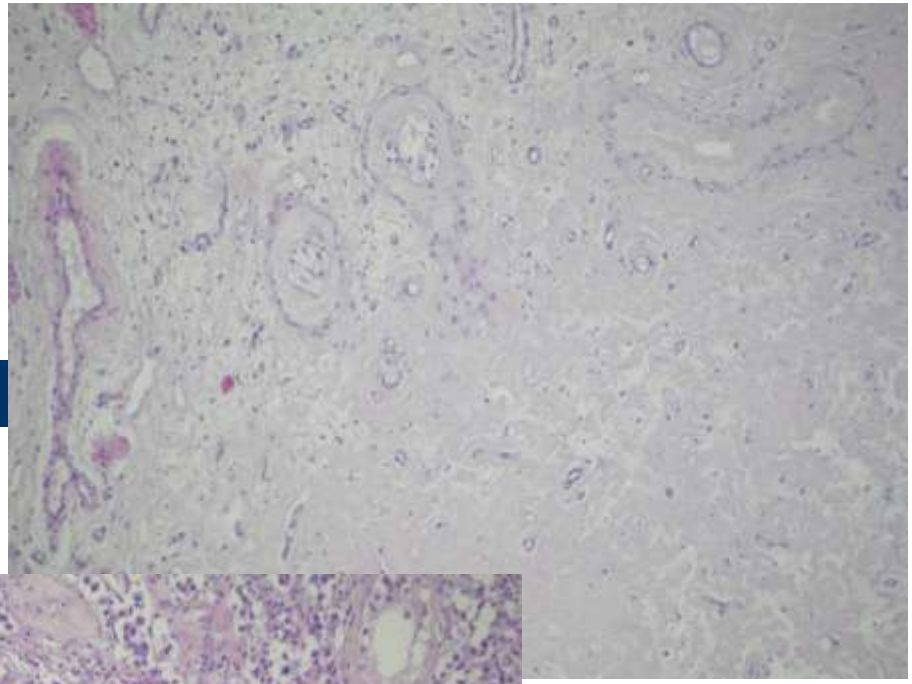

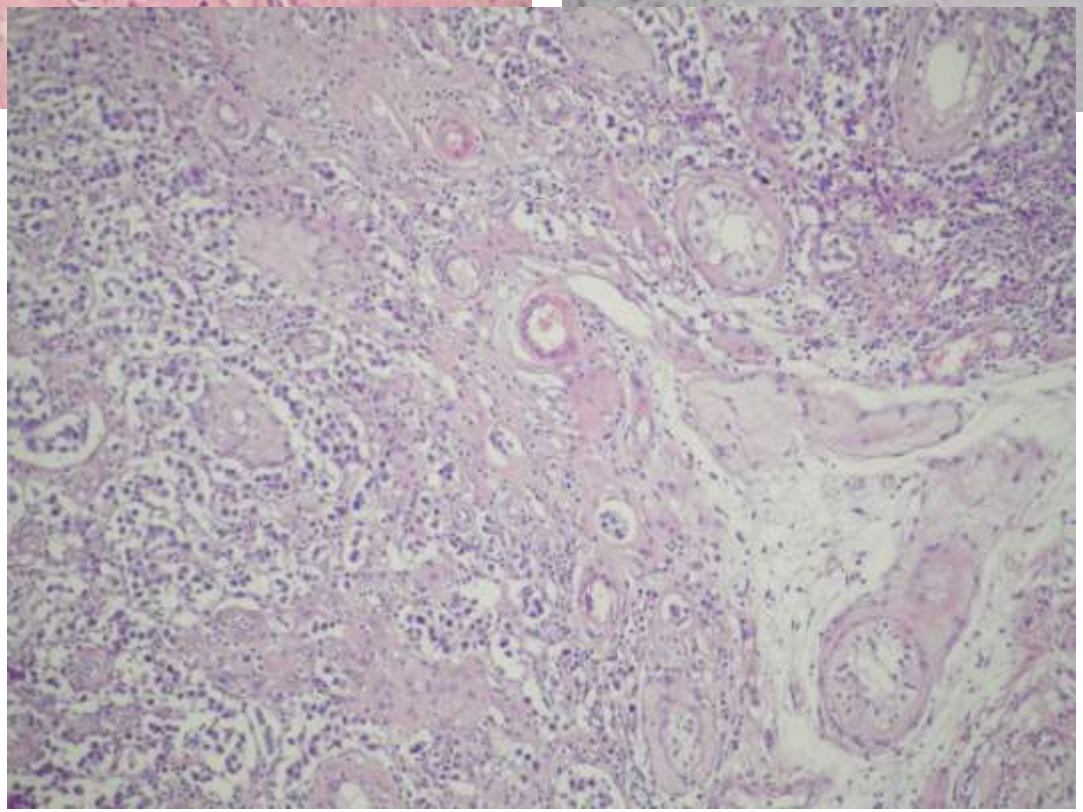

TEDAVİ?

4 KÜR BEP TEDAVİSİ VERİLDİ

- 1. kürden önce AFP = 6146, Beta-HCG = 114 ve LDH = 707
- 1. kürden sonra AFP = 1694, Beta-HCG =5,42 ve LDH = 234,
- 2. kürden sonra AFP = 45,8, Beta-HCG = <1 ve LDH = 155,
- 3. kürden sonra AFP = 8,37, Beta-HCG = <1 ve LDH = 153
- 4. kürden sonra **AFP = 486**, Beta-HCG = <1 ve LDH = 149 tespit edildi.Batın BT'de kitlenin 5*4*8 cm'e küçüldüğü gözlendi.

BU AŞAMADA TEDAVİ SEÇENEKLERİ?

- KURTARMA AMAÇLI 2 KÜR VIP TEDAVİSİ VERİLDİ.
- AFP = 107, Beta-HCG = <1 ve LDH = 120 olarak tespit edildi. Batın BT’de kitlenin 3x3x6 cm. ye küçüldüğü görüldü

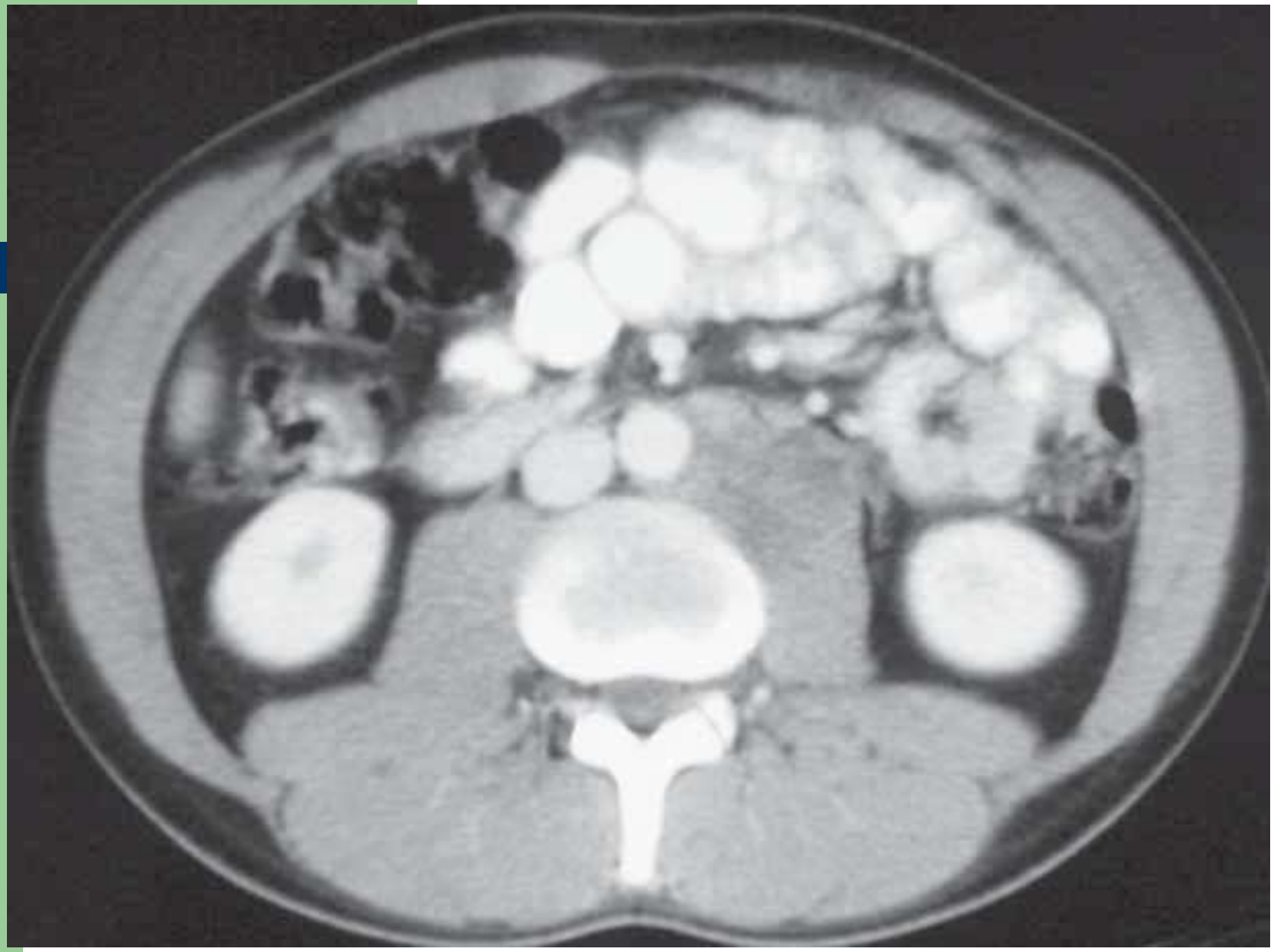

BU AŞAMADA TEDAVİ SEÇENEKLERİ?

- Tüm çabalara rağmen olgunun kötü bir prognoza sahip olduğu, hasta ve hekimin bir noktadan sonra kaçınılmaz bir şekilde çaresiz kaldığı görülmektedir. Bu şartlar altında hastaya yapılacak tüm uygulamalar kurtarma amaçlı olacaktır.

- Öncelikle hastanın retroperitoneal alan dışındaki olası tüm metastaz odaklarının (toraks,beyin, kemikler gibi) yeniden değerlendirilmesinde yarar vardır. Bu değerlendirmelerde canlı tümör hücrelerini taşıyabilecek sadece retroperitoneal alandaki kitle dışında bulgu yoksa cerrahi ile rezidü kitlenin çıkarılması bir seçenek olabilir.
- Farklı odaklar saptanması durumunda ise yüksek doz ilaç kullanılan kemoterapi protokolleri uygulanmalıdır.

- Kemoterapiden 2 ay sonra pre-op. AFP = 7801, Beta-HCG<1 ve LDH = 314 olarak tespit edildi.
- Hastaya Sol RPLND (kitle eksizyonu ile birlikte) + en bloc sol nefroüreterektomi yapıldı. Patolojisinde mikst germ hücreli tümör (yolk sac + embryonel karsinom) tespit edildi. Üreter duvarında invazyon yaptığı görüldü.
- Post op. Dönemde Beta-HCG ve LDH normal, AFP = 1187 idi.

- Bütün bu tedavilere rağmen hastanın progresyonu devam etti. Hasta tekrar bulantı, kusma, karında ağrı ve şişlik yakınmaları ile enterne edildi.
- AFP> 3000, Beta-HCG = 7,7 ve LDH = 409 olarak tespit edildi.
- Torakal BT normal idi. AP-BT'de omentumda kalınlaşma, sol sürrenalde 2 cm kitle, batında yaygın asit, iliak bifurkasyonda 2 cm'lik LAP tespit edildi. İki kez parasentez yapıldı.

BU AŞAMADA TEDAVİ SEÇENEKLERİ?

- TEDAVİYİ SONLANDIRMA?
- İLERİ KEMOTERAPİ PROTOKOLLERİ?
- KÖK HÜCRE TEDAVİSİ?
- KEMİK İLİĞİ OTOTRANSPLANTASYONU?