TESE UYGULAMASINDA SPERM ELDE ETMEDE BAŞARIYA ETKİ EDEN FAKTÖRLER

Dr.Hakan KOYUNCU
Yeditepe Üniversitesi Tıp Fakültesi
Üroloji ABD

- Non-obstrüktif azoospermi-TESE
- Sperm elde etme %24-81
- Gebelik %18-38
- Total germinal aplazi ya da maturasyon duraklaması: %58-76 sperm elde edilmesinde başarısız kalınmaktadır.
- **Hangi olgularda matür sperm bulunabileceğinin önceden tahmin edilebilmesi ve uygulamanın teknik olarak başarısı**

- Serum FSH ve İnhibin B
- Ejakulatta germ hücrelerinin bulunması
- Testis biyopsisi
- Y-kromozom mikrodelesyonları
- Testis volümü ölçümü
- Vimentin ve sitokeratin immünohistokimyasal analizi
- Sertoli hücrelerinde lipid granüllerinin bulunması

- Telomer ölçümü
- Testis doku kanlanması
- Glial hücre nörotrofik factor ve kök hücre faktörü
- Supernatan sperm
- TESE tekniği
- TESE ile elde edilen dokunun mekanik ya da enzimatik yolla ayrıştırılması

Serum inhibin B ve FSH ölçümleri

- FSH, Sertoli hücreleri üzerinden testis fonksiyonlarını düzenler.
- FSH salınımı Sertoli hücreleri tarafından yapılan inhibin B tarafından kontrol edilir.
- Sağlıklı ve infertil erkeklerde inhibin B'nin sabah ölçülen serum konsantrasyonları FSH, sperm sayımı ve testis volümü ile korele bulunmuştur.

Serum inhibin B ve FSH ölçümleri

- İnhibin B salgılanmasının kontrolünde germ hücrelerinin de rolü bulunduğu ortaya konmuştur.
- Rat testisinde, seminifer tubüllerden inhibin B salgılanması esasen spermatidlerin varlığına bağlanmaktadır.
- İnhibin B düşük ise, spermatidlerin de bulunmadığı sonucuna varılabilir.

Serum inhibin B ve FSH ölçümleri

- FSH, testis dokusunda spermatozoa varlığı bakımından yeterli olamamaktadır.
- Spermatogenezdeki yetersizliği inhibin B daha doğru yansıtmaktadır.

Serum inhibin B ve FSH ölçümleri

- İnhibin B özellikle Sertoli cell only sendromu (SCOS)'nda en düşük seviyesine iner.
- Serum FSH düzeyleri ile inhibin B düzeyleri arasında her zaman aynı uyum görülmeyebilir. Örneğin bir grup oligozoospermik erkekte yükselmiş serum FSH‘u ile birlikte normal inhibin B düzeyleri bildirilmiştir.

Serum inhibin B ve FSH ölçümleri

- Testis biyopsilerinin histopatolojik tanılarında, serum FSH ve inhibin B konsantrasyonları birbirleriyle ters korelasyon ortaya koymaktadır.
- Tanısal testis biyopsilerinde uzamış (elongated) spermatidlerin varlığını göstermede serum FSH ve inhibin B (serum ve seminal plazma) konsantrasyonlarının birlikte ölçümlerinin daha yüksek sensitivite ve spesifisiteye sahip oldukları bildirilmektedir.

Serum inhibin B ve FSH ölçümleri

- İnhibin B ve FSH'ın tek başına veya birlikte ölçümü TESE sırasında matür sperm hücresi bulunabileceğini tahmin ettirmede yeterli değildirler.

Ejakulatta germ hücrelerinin bulunması

- Ejakulatında yuvarlak (round) spermatid bulunan olguların önemli bir kısmında testislerinden spermatozoa elde edilebileceği gösterilmiştir. TESE ile spermatozoa bulunan olguların %83'ünde ejakulatlarında yuvarlak spermatid ayırt edilmektedir.
- Ejakulatta spermatid aranmasının TESE sonucunu tahmin etmede yüksek duyarlılıkta, ekonomik ve invaziv olmayan bir yöntem olduğu ileri sürülmektedir.

Ejakulatta germ hücrelerinin bulunması

- Ejakulatta farklı evrelerdeki germ hücrelerinin miktar ve canlılıklarının ölçülmesinin, testis fonksiyonu konusunda bilgi verebileceği önerilmektedir.
- Ejakulatta spermatid varlığının gözlenmesinin TESE sırasında spermatozoa elde edilebileceğini önceden bildiren bir belirteç olabileceği bazı araştırıcılar tarafından savunulmaktadır.

Ejakulatta germ hücrelerinin bulunması

- Azoospermi olgularında spermatogenez fokal odaklar halinde bulunabileceğinden, ejakulatta spermatid bulunmuş olsa bile testis biyopsilerinde spermatid ya da spermatozoaya rastlanılamayabileceği de unutulmamalıdır.

Testis biyopsisi

- Biyopsi sonucu komplet SCOS ya da komplet maturasyon duraklaması gelse bile, TESE'da sırasıyla %19-33 ve %33-48'inde en azından bir spermatozoa bulunabilmektedir.
- Çoklu iğne biyopsisi ve açık testis biyopsisi sonuçları karşılaştırılmış ve sırasıyla %14 ve %63 oranlarında spermatozoa elde edilebilmiştir.
- Sonuçta açık testis biyopsilerinin hücre elde etmede daha üstün olduğu görüşü bildirilmiştir.

Testis biyopsisi

- Biyopsilerin histopatolojik incelemeleri, germinal aplazi bulunan olgularda aynı zamanda komşu tubüllerde fokal normal spermatogenez odaklarının da bulunabileceğini göstermektedir. Böyle miks olgularda TESE'da sperm elde etme oranı %65 olarak bildirilmektedir.

Testis biyopsisi

- Klinefelter's sendromu ve tubüler skleroz bulunan biyopsi olgularının %25'inde
- Hipospermatogenez gelen olguların %85'inde
- Erken spermatid duraklaması olan olguların ise %80'inde matür sperm elde edilebilmektedir.

Testis biyopsisi

- Ejakulatta en az bir spermatozoa için testis biyopsisinde seminifer tubüli başına ortalama 3 veya daha fazla matür spermatid gerekmektedir.
- Bu eşik değeri aşan spermatid sayılması, ileride ICSI yapılacak azoospermik olgularda ejakulatlarında da detaylı arama ile spermatozoa bulunabileceğini belli etmesi bakımından değerli olabilir.

Testis biyopsisi

- Tanısal testis biyopsileri, TESE sırasında sperm elde etme başarısı üzerine tahminde bulundurabilecek sonuç vermeyeceğini, sadece başarı oranını belirlemede etkin olacağı kanısını vermektedir.

Y-kromozom delesyonları

- AZF a, AZF b, AZFc, AZF d(?)
- TESE sırasında hücre bulma şansını tahmin etmede prognostik öneme sahip olduğu ortaya konmuştur.
- İnsidans %8-18

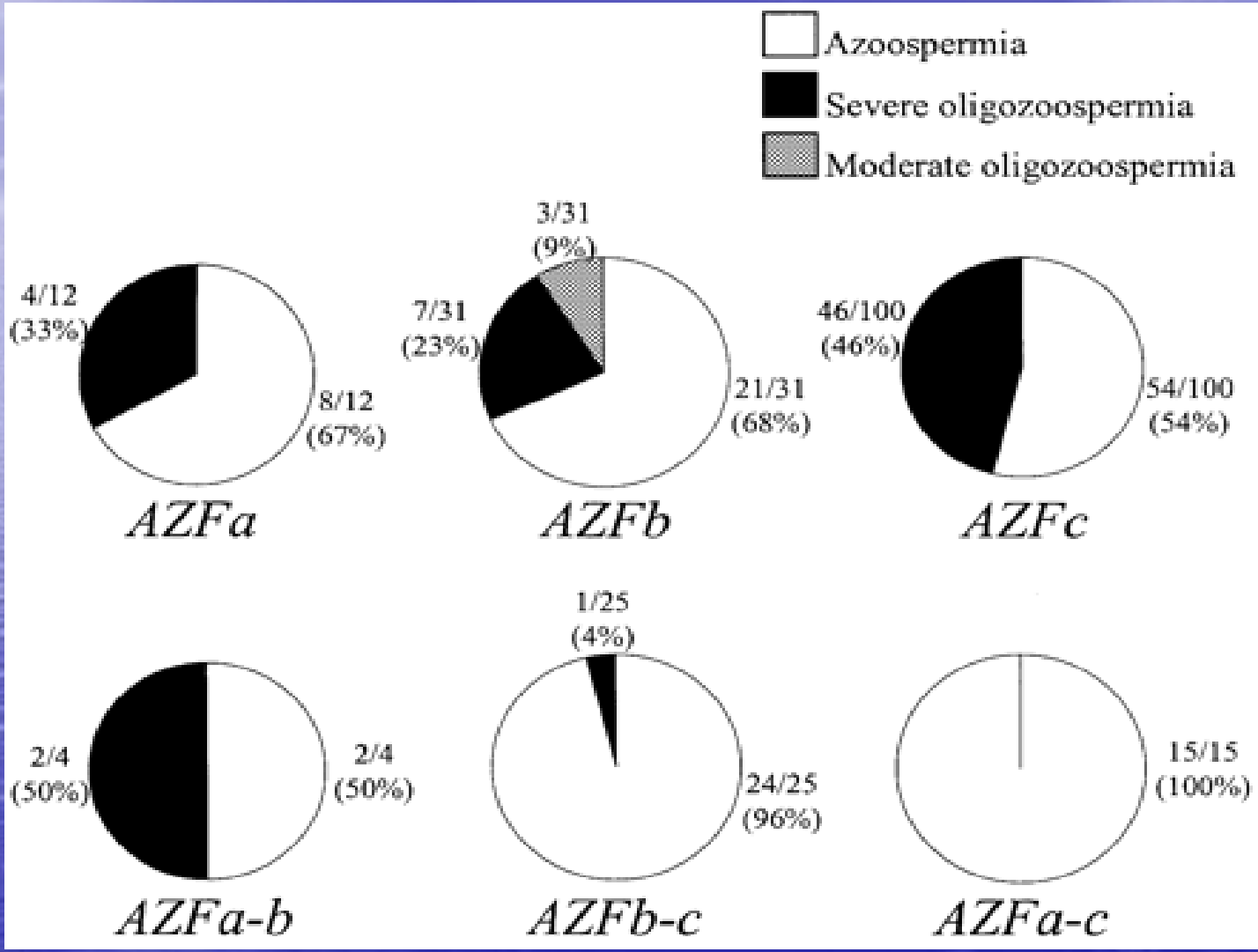
Azoospermia
Severe oligozoospermia
Moderate oligozoospermia
4/12
(33%)
8/12
(67%)
AZFa
3/31
(9%)
7/31
(23%)
21/31
(68%)
AZFb
46/100
(46%)
54/100
(54%)
AZFc
2/4
(50%)
2/4
(50%)
AZFa-b
1/25
(4%)
24/25
(96%)
AZFb-c
15/15
(100%)
AZFa-c

Y-kromozom delesyonları

- AZFb delesyonlarının prognozu oldukça kötüdür.
- Farklı subtipleri vardır.Komplet delesyonlarında spermatosit veya spermatid seviyesinde duraklama oluşmaktadır.

Y-kromozom delesyonları

- AZFa delesyonları SCOS tip I ile birlikte görülür.
- AZFc delesyonları genellikle hipospermatogenez ya da SCOS tip II'ye eşlik eder. Tek başına AZFc delesyonlarında %50 olguda matür spermatozoa bulunabilmektedir.

Y-kromozom delesyonları

- Son çalışmalarda AZFa-b-c bölgelerinin tamamını içine alan delesyonlar dışındaki her türlü ikili kombine delesyonlarda TESE ile hücre bulunabileceği kanısı yaygınlaşmaktadır.

Testis volümü ölçümü

- Spermatogenezin topografik dağılımı volüm ile bir ilişki göstermediği için, TESE'de hücre bulma olasılığını tahmin etmede testis volümü tayini yol gösterici özelliğe sahip değildir.
- Normal volümlü testislerin ancak %44'ünde sperm elde edilebilirken, çok küçük volümlü testislerin de %25'inde yine hücre bulunabileceği bildirilmiştir.

Vimentin ve sitokeratin immünohistokimyasal analizi

- Sertoli hücresi sitoplazması içerisinde özellikle nukleus çevresinde ve apikal bölgede lokalize, fibriler bir ağ yapısı teşkil eden ara (intermediate) filamentler bulunur.
- Embiyonik dönemde Sertoli hücrelerinin sitoplazmik iskeletini hem vimentin hem de sitokeratin tip 18 ve 28 filamentleri oluşturmaktadır.

Vimentin ve sitokeratin immünohistokimyasal analizi

- Sitokeratin doğumdan sonra puberteye kadar tamamen kaybolur.
- Erişkinlerde Sertoli hücresi sitokeratin tipi filamentler göstermezken, fötal ve puberte öncesi dönemler ile patolojik durumlarda sitokeratin görülebilir.

Vimentin ve sitokeratin immünohistokimyasal analizi

- Seminifer tubüllerde sadece Sertoli hücreleri vimentin ile boyanma gösterir. Boyanma göstermeyen hücrelerin bulunması SCO sendromunu ekarte ettirecektir.
- Tanısal biyopsi örneklerinde Sertoli hücreleri içerisinde vimentinin varlığı ile birlikte sitokeratin bulunmaması, pür SCOS için immünohistokimyasal bir kanıt olabilir.

Vimentin ve sitokeratin immünohistokimyasal analizi

- Ancak bu belirteçlerin hassasiyetini ortaya koymak için daha geniş serilerin araştırılmasına gerek vardır.

Sertoli hücrelerinde lipid granüllerinin bulunması

- Lipid granülleri spermiasyon sırasında spermatidlerin sitoplazmik artıklarından kaynaklanmaktadır.
- Sertoli hücrelerinin dejenere germ hücrelerini absorbe etmeleri durumunda sitoplazmalarında bol miktarda lipid granülleri birikecektir.

Sertoli hücrelerinde lipid granüllerinin bulunması

- Pür SCOS olgularında ise Sertoli hücreleri germ hücreleri ile hiç temas etmedikleri için çok az miktarda lipid içerirler. Bu nedenle, sitoplazmik lipidlerin azalmış olması sitoplazmik artıklarla ilgili herhangi bir metabolik faaliyetin gerçekleşmemiş olduğunu ve dolayısıyla spermatidin de bulunmadığını gösterir.

Telomer ölçümü

- Hücre bölünmesinde sürekli olarak kısalan, kromozomların ucundaki telomer sekanslarının yeniden yapılandırılabilmesi için, telomeraz aktivitesine gereksinim vardır.
- Testiste telomeraz aktivitesinin bulunduğu ve bunun sadece germ hücrelerine ait olduğu gösterilmiştir.

Telomer ölçümü

- En yüksek seviyeleri spermatogonia ve primer spermatositlerde tespit edilirken, yuvarlak spermatidlerde en az bulunur. Testiküler ve epididimal spermatozoalarda hiç gösterilmemiştir.
- Normal spermatogenez, hipospermatogenez ve maturasyon duraklamalı erkeklerde telomeraz aktivitesi mevcuttur.

Telomer ölçümü

- SCOS olgularında hiç telomeraz aktivitesi bulunmamaktadır. Bu aktivitenin varlığında ise herhangi bir seviyede germ hücresinin bulunabileceği düşünülerek, NOA olgularında gerçek SCOS'nun tanınmasında bu enzimin bir belirteç olarak kullanılabileceği önerilmektedir.

Testis doku kanlanması

- Yapılan çalışmalar göstermektedir ki, radyolojik olarak tespit edilmiş testis kanlanmasının fazla olduğu bölgelerden alınan örneklerde daha kaliteli sperm elde edilebilmektedir.
- Bu uygulamayı bazı kliniklerde rutin çalışmaktadır ancak bu konuda daha geniş serilerle yapılmış çalışmalara ihtiyaç duyulmaktadır.

Glial hücre nörotrofik faktör ve kök hücre faktörü

- Sertoli hücrelerinin kök hücre faktörü (SCF) ve glial hücre nörotrofik faktör(GDNF) gibi bazı faktörleri salgıladığı bilinmektedir.
- GDNF'ün spermatogoniaların yaşamı ve diferansiyasyonu için gerekli olduğu ve SCF'ün de spermatogoniaların proliferasyon ve diferansiyasyonunda önemli role sahip olduğu yapılmış çalışmalarla gösterilmiştir.

Glial hücre nörotrofik factor ve kök hücre faktörü

- SCOS olan azoospermik hastalarda doku örneklerinin immunohistokimyasal olarak boyanması ile yapılmış çalışmalarda görülmektedir ki GDNF ile zayıf ancak SCF ile yoğun boyanma sperm bulunması ihtimalini artırmaktadır.

Supernatan sperm(SS)

- ICSI öncesi TESE ile elde edilen dokuda mekanik ayrıştırmadan önce SS bakılmış ve doku spermi(TS) ile karşılaştırılmış.
- Testiküler patolojiden bağımsız SS bulunan her dokuda TS bulunmuş.
- TS ile gebelik %44 SS ile gebelik %52
- SS TESE sonucunu tahmin etmede hızlı ve etkin bir prediktör ve fertilizasyon için üstün bir kaynak olarak görülmektedir.

Kriyoprezervasyon

- Taze-donmuş spermatozoa ile yapılan çalışmalarda fertilizasyon oranları arasında fark bulunamamıştır.
- Motil spermlerde embriyo formasyonu daha fazla saptanmaktadır.
- İkincil testiküler hasar azalmaktadır.

Seminifer tübül çapı

- Seminifer tübül çapı 300 mikromdan büyük ve küçük olanlar karşılaştırılmış ve büyük olanlarda sperm bulunma ihtimalinin daha fazla olduğu bildirilmektedir.

TESE tekniği

- TESE için tek bir biyopsi(multifokal dağılım) görüşü mevcut.
- Örneklemenin arttırılmasıyla sperm bulma şansının daha fazla olacağı görüşü mevcut.
- 6 ay aralıklarla TESE
- Mikrocerrahi yöntemler kullanılarak testis doku örneklerinin çıkarılması tekniği önerilmektedir.

TESE tekniği

- Azoospermik 216 hasta (maturasyon duraklaması ve kombine patolojilerin bulunduğu olgular)--tek biyopsi ile %37.5 olguda spermatozoa elde edilirken, çoklu biyopsi örneklemesi ile %49 olguda spermatozoa elde edilmiş.
- Çoklu biyopsilemede biyopsi sayısının kaç olması gerektiği konusu oldukça tartışmalıdır.

TESE tekniği

- Mikro-TESE ile spermatozoa elde etme oranının (%51) çoklu biyopsilemeden (%37) anlamlı ölçüde yüksek bulunduğu bildirilmiştir.
- Mikro-TESE'de spermatozoa içeren matür tubüllerin mikroskop altında tanınabilmesi en önemli avantajlarındandır.

TESE tekniği

- Mikroskop altında matür seminifer tubüllerin ayırd edilebilmesi çıkarılan doku volümünü de önemli ölçüde azaltmaktadır.
- Mikroskop altında gözlenebilen küçük damarlar ve kanama odakları da daha efektif kontrol edilebilirler.

TESE ile elde edilen dokunun mekanik ya da enzimatik yolla ayrıştırılması

- Sıklıkla mekanik ayrıştırma yöntemi kullanılmaktadır.
- Seminifer tubüllerin bazal membranları mekanik olarak parçalanarak, lümende bulunan az sayıdaki germ hücrelerinin ortama geçmeleri sağlanılmaktadır.

TESE ile elde edilen dokunun mekanik ya da enzimatik yolla ayrıştırılması

- Ancak işlem sırasında bir kısım hücreler parçalanmakta ve ortama dejenere olmuş hücre artıkları, serbest nukleuslar ve rezidü doku parçaları ile toksik serbest oksijen radikalleri de çıkmaktadır.

TESE ile elde edilen dokunun mekanik ya da enzimatik yolla ayrıştırılması

- Kollagen liflerini ayrıştırmak ve hücreler arasındaki bağlantıları kopararak serbestçe lümene dökülmelerini sağlamak amacıyla enzimatik ayrıştırma teknikleri de denenmiştir.
- Trypsin-Dnase, trypsin tip III ve kollojenaz tip I - IV

TESE ile elde edilen dokunun mekanik ya da enzimatik yolla ayrıştırılması

- Mekanik yöntem ile hücre bulunamayan olguların %15'inde kollajenaz tip IV enzimatik ayrıştırma yöntemi ile ICSI'de kullanılabilecek motilite ve matüritede spermatozoa elde edilebileceği, bir grup nonobstrüktif azoospermili erkekte ortaya konmuştur.

TESE ile elde edilen dokunun mekanik ya da enzimatik yolla ayrıştırılması

- Kollajenaz IV'ün in vivo ortamda germ hücrelerinin yer değiştirmesinde ve spermiasyon sırasında matür spermatozoaların lümene salınmasında rol oynayabileceği ileri sürülmektedir.

TESE ile elde edilen dokunun mekanik ya da enzimatik yolla ayrıştırılması

- Enzim konmasının bu hücrelerin fertilizasyon kapasitelerini nasıl etkilediğinin daha geniş serilerde araştırılması gerekmektedir.
- Mekanik ayrıştırma işleminin başarısız kaldığı durumlarda kollajenaz tip IV enzimi kullanılarak ayrıştırmaya devam edilmesinin, matür spermatozoa elde edilmesinde etkin bir yöntem olduğu söylenebilir.

TEŞEKKÜRLER

- Aşağıdakilerden hangisi TESE'de sperm elde etmede en güvenilir prognostik faktördür?

  a)Serum FSH

  b)Serum İnhibin B

  c)Testiküler patoloji

  d)Testis volümü

- Aşağıdaki yöntemlerden hangisinde ICSI için testisten sperm elde etme oranı daha yüksektir?

  a)Çoklu iğne biyopsisi

  b)Açık tek biyopsi

  c)Açık çoklu biyopsi

  d)Mikro-TESE

- TESE'da sperm elde etmede aşağıdaki Ykromozom mikrodelesyonlarından en iyi prognozlu olan hangisidir?

  a)AZFa

  b)AZFb

  c)AZFc

  d)AZFa+b+c