31. Ulusal Üroloji Kongresi

27-30 Ekim 2022

Limak Cyprus Deluxe Hotel

BİLDİRİ ÖZETLERİ KİTABI

www.uroloji2022.org

Davet

Değerli Meslektaşlarımız,

Türk Üroloji Derneği tarafından düzenlenen, “31. Ulusal Üroloji Kongresi” 27-30 Ekim 2022 tarihleri arasında geçekleştirilecektir. Kongrenin tüm meslektaşlarımızın ve tıpta uzmanlık öğrencilerinin katılımıyla düzenlenmesi planlanmaktadır.

Türk Üroloji Derneği, eğitim ve bilim politikası doğrultusunda düzenleyeceği 31. Ulusal Üroloji Kongresi’nde görüşmek dileğiyle saygılar sunarız.

31. Ulusal Üroloji Kongresi
Düzenleme Kurulu

TÜRK ÜROLOJİ DERNEĞİ YÖNETİM KURULU

ONURSAL BAŞKAN
Prof. Dr. Ateş Kadıoğlu

BAŞKAN
Prof. Dr. Abdurrahim İmamoğlu

BAŞKAN YARDIMCISI
Prof. Dr. Barış Altay

GENEL SEKRETER
Prof. Dr. Metin Öztürk

GENEL SEKRETER YARDIMCISI
Prof. Dr. Sakıp Erturhan

SAYMAN
Doç. Dr. Murat Dinçer

ÜYE
Prof. Dr. Hakkı Perk
Prof. Dr. M. Kemal Atilla
Prof. Dr. İrfan Orhan
Prof. Dr. Volkan Tuğcu
Prof. Dr. Taylan Oksay
Doç. Dr. Burhan Coşkun

BİLİMSEL KOMİTE

TÜRK ÜROLOJİ AKADEMİSİ KOORDİNATÖRÜ

Dr. Ateş Kadıoğlu

KONGRE BİLİMSEL SEKRETERİ

Dr. Murat Dursun

ULUSLARARASI AKADEMİK KATILIMCILAR

Alan McNeill / İngiltere
Alchimbaev Mirzakarim / Kazakistan
Andreas Skolarikos / Yunanistan
Angelo Territo / İspanya
Anthony Atala / ABD
Arkadiusz Miernik / Almanya
Ash Tewari / ABD
Ashok Hemal / ABD
Axel Bex / İngiltere
Barış Türkbey / ABD
Ben Challacombe / İngiltere
Bertrand Guillonneau / Almanya
Bhaskar Somani / İngiltere
Chester Koh / ABD
David D'Andrea / Avustuya
Dmitry Enikeev / Rusya
Erol Uçaner / KKTC
Giorgio Bozzini / İtalya
Greg Shaw / İngiltere
Helmut Madersbacher / Avustuya
İlham Ahmedov / Azerbaycan
Jeremy Ockrim / İngiltere
Jeroen van Moorselaar / Hollanda
Jose Dominguez Escrig / İspanya
Joyce Baard / Hollanda
Kamal Bolayır / KKTC
Marcin Popiolek / Polonya
Marco Falcone / İtalya
Morgan Roupret / Fransa
Nariman Gadziev / Rusya
Niklas Harland / Almanya
Patricia Zondervan / Hollanda
Pilar Laguna / Türkiye
Prasanna Sooriakumaran / İngiltere
Reynaldo Gomez / Şili
Sadrettin Tuğcu / KKTC
Sakineh Hajebrahimi / İran
Sharafaddin Azizov / Kazakistan
Simon Tanguay / Kanada
Stavros Gravas / Güney Kıbrıs
Tamsin Greenwell / İngiltere
Taner Yusuf / Kosova
Thomas Kessler / isviçre
Thomas Knoll / Almanya
Thomas Powles / İngiltere
Thomas Tailly / Belçika

Alfabetik olarak yazılmıştır.

BİLİMSEL PROGRAM

27 Ekim 2022, Perşembe

SALON A

12.30-15.00	**ÜROONKOLOJİ OTURUMU - PROSTAT KANSERİ** **Oturum Başkanları:** *Murat Bozlu, Turgut Yapanoğlu*	
12:30-12:50	Multiparametric MRI vs microultrasound in prostate cancer imaging	*Niklas Harland*
12:50-13:05	Prostat biyopsisi: Teknoloji ve uygulamada son durum	*Akif Erbin*
13:05-13:20	HIFU: Standart tedavi olabilir mi?	*Volkan Tuğcu*
13.20-13.35	Nanoknife: Prostat kanseri fokal tedavisinde yeri	*Öztuğ Adsan*
13:35-13:55	Novel robotic systems and future directions	*Angelo Territo*
	Oturum Başkanları: *Bülent Akduman, Murat Dursun*	
14:00-14:15	Managment of patient with clinical posistive lymph node	*Bertrand Guillonneau*
14:15-14:30	Managment of patient with positive surgical margin after radical prostatectomy	*Alan McNeill*
14:30-14:45	Treatment options in non-metastatic castration-resistant prostate cancer	*Thomas Powles*
14:45-15:00	Prostat kanserinde teranostikler: Neredeyiz, nereye gidiyoruz?	*Levent Kabasakal*
15.00-15.30	**PROSTAT KANSERİNDE ZOR OLGULAR PANELİ**	
	Moderatör: *Eyüp Veli Küçük* **Panelistler:** *Cüneyt Özden, Turhan Çaşkurlu, Deniz Tural, Berrin Pehlivan*	
15.30-17.45	**TÜD-ICS OTURUMU** **Oturum Başkanları:** *Murat Dinçer, Rahmi Onur*	
15.30-15.45	Aşırı aktif mesane tedavisinde plasebo etkisi	*Murat Dinçer*
15.45-16.05	Management of the mixed urinary incontinence	*Sakineh Hajebrahimi*
16.05-16.20	AÜSS yönetiminde ürodinami tedavi planımızı değiştiriyor mu?	*Yavuz Onur Danacıoğlu*
16.20-16.35	Depolama semtomları baskın erkek AÜSS tedavisinde: Prostat, mesane ya da her ikisi	*Ömer Bayrak*
16.35-16.50	Underaktif mesanede cerrahi tedavinin rolü var mı?	*Rahmi Onur*
16.50-17.10	Surgery of Vesicovaginal fistula (vaginal and abdominal approaches)/Urethral diverticulum	*Tamsin Greenwell*
17.10-17.30	Adventures in vaginal reconstruction	*Jeremy Ockrim*
17.30-17.45	Nörojen mesaneli hastanın takibi	*Muammer Aydın*

27 Ekim 2022, Perşembe

SALON A

17.45-18.30	**ÇOCUK ÜROLOJİSİ OTURUMU - İNMEMİŞ TESTİS OTURUMU** **Oturum Başkanları:** *Cankon Germiyanoğlu, Selçuk Yücel*	
17.45-17.55	İnmemiş testiste hormonal manipülasyonlar, uygulamalarda neler değişti	*Murat Uçar*
17.55-18.05	Palpabl inmemiş testise yaklaşım (Video gösterimi)	*Sibel Tiryaki*
18.05-18.15	Non-palplabl inmemiş testise yaklaşım (Video gösterimi)	*İsmail Yağmur*
18.15-18.25	İnmemiş testiste uzun dönemde fertilite ve paternite	*Numan Baydilli*
18.25-18.30	Soru-cevap	
18.30-19.30	**AKŞAM YEMEĞİ**	
19.30-21.00	**ANDROLOJİ OTURUMU** **Oturum Başkanları:** *İsa Özbey, Ali Atan*	
19.30-19.45	Erektil disfonksiyon ve Testosteron ilişkisi	*İsa Özbey*
19.45-20.00	İdeal penil Doppler ultrason nasıl yapılmalıdır?	*Caner Baran*
20.00-20.15	PDE5i yanıtsızlığında alternatif medikal tedaviler	*Metin Öztürk*
20.15-20.30	ESWT'nin ED ve Peyronie tedavisinde başarısı	*Ali Atan*
20.30-20.45	Pelvik radikal cerrahiler sonrası ideal penil rehabilitasyonu nasıl yapılmalıdır?	*Erhan Ateş*
20.45-21.00	Prematür ejakülasyonun medikal tedavisi	*Mehmet Akif Ramazanoğlu*

27 Ekim 2022, Perşembe

SALON B

13.00-15.00	**ENDOÜROLOJİ OTURUMU - ÜRİNER SİSTEM TAŞ HASTALIĞI** **Oturum Başkanları:** *Hakan Kılıçarslan, Mustafa Kemal Atilla*	
13.00-13.15	SWL başarısını arttıran yenilikler	*Emrah Yürük*
13.15-13.35	Advances in flexible ureteroscopy: Tips and tricks	*Bhaskar Somani*
13.35-13.50	Laparoskopik/robotik taş cerrahisi: Ne zaman ihtiyaç duyarız?	*Gökhan Atış*
13.50-14.05	Taş cerrahisinde kullanılan litotriptörlerdeki gelişmeler	*Bilal Eryıldırım*
14.05-14.20	Pediatrik ürolojik taş hastalığı cerrahi tedavisinde güncelleme	*Çağrı Şenocak*
14.20-15.00	**PANEL: Nightmare cases in urolithiasis** **Moderatör:** *Ahmet Yaser Müslümanoğlu, Ömer Levent Tuncay* **Panelistler:** *Hasan Bakırtaş, Ali Rıza Türkoğlu, Bhaskar Somani, İlker Seçkiner*	
15.00-15.30	**TRANSLATIONAL RESEARCH** **Oturum Başkanı:** *Mazhar Ortaç*	
	The potential role of tissue-engineered urethral substitution	*Anthony Atala*
15.30-16.45	**ERKEK İNFERTİLİTESİNDE CERRAHİ TEDAVİLER-GÜNCELLEME - KURS** **Oturum Başkanları:** *Selahittin Çayan, İrfan Orhan*	
15.30-15.45	Mikroskopik varikoselektomi	*Selahittin Çayan*
15.45-16.00	Distal ejakülator kanal obstrüksiyonlarında TUR-ED	*İrfan Orhan*
16.00-16.15	Vazo-vazostomi teknikleri	*Ramazan Aşçı*
16.15-16.30	Epididimo-vazostomi	*Ateş Kadıoğlu*
16.30-16.45	Mikro-TESE	*Barış Altay*
17.00-18.00	**MALPRAKTİS VE HUKUKİ FARKINDALIK** **Oturum Başkanı:** *Ahmet Serel*	
17.00-17.20	Ürologların malpraktis konusunda bilmesi gerekenler	*Özgün Lale Çavuşoğlu*
17.20-18.00	**PANEL-Vaka Tartışmaları** **Moderatör:** *Ahmet Serel* **Panelistler:** *Levent Tuncay, Deniz Demirci, Doğan Ünal*	

27 Ekim 2022, Perşembe

SALON B

18.00-18.40	**UYDU SEMPOZYUMU** **Olgularla İleri Evre Prostat Kanserinden Lutesyum-177 PSMA Tedavileri** **Konuşmacılar:** *Sakıp Erturhan, Umut Elboğa*	
18.40-19.40	AKŞAM YEMEĞİ	
19.40-20.40	**TRANSPLANTASYON OTURUMU** **Oturum Başkanı:** *İsmet Yavaşcaoğlu*	
19.40-19.55	Akut–Kronik Red ile Nasıl Baş Edilir? Kabus Olgular, Çözüm Yolları!!?	*Aydın Türkmen*
19.55-20.10	Her yönüyle bench cerrahisi, püf noktaları	*Mahmut Esat Danışoğlu*
20.10-20.25	Pediatrik Renal Transplantasyonun İncelikleri? Erişkinden Farklılıkları Nelerdir?	*Erkan Ölçücüoğlu*
20.25-20.40	Xenogreft Renal Transplantasyonun Geleceği mi? Şu Anda Hangi Noktadayız?	*Mert Ali Karadağ*
20.40-21.40	**SEMI-LIVE CERRAHİ OTURUMU**	
20.40-21.10	Anatomik sinir koruyucu robotik radikal prostatektomi **Moderatör:** *Greg Shaw* **Panelistler:** *Eyüp Veli Küçük, Mustafa Kıraç, Selçuk Şahin*	
21.10-21.40	Lokal ileri evre hastada robotik radikal prostatektomi **Moderatör:** *Burak Turna* **Panelistler:** *Selahattin Bedir, Muzaffer Eroğlu, Greg Shaw*	

27 Ekim 2022, Perşembe

SALON C

13.00-14.00	**SÖZLÜ BİLDİRİ OTURUMU - 1 (SS-204/SS-214)** **Oturum Başkanları:** *Şenol Tonyalı, Hüseyin Beşiroğlu*
14.00-15.00	**SÖZLÜ BİLDİRİ OTURUMU - 2 (SS-132/SS-143)** **Oturum Başkanları:** *Hüseyin Çelik, Emre Can Polat*
15.00-17.00	**VİDEO BİLDİRİ OTURUMU - 1 (VS-13/VS-36)** **Oturum Başkanları:** *Levent Özcan, Bekir Aras*
17.00-18.00	**SÖZLÜ BİLDİRİ OTURUMU - 3 (SS-084/SS-095)** **Oturum Başkanları:** *Serdar Arısan, Erkan Erkan*
18.00-19.00	**SÖZLÜ BİLDİRİ OTURUMU - 4 (SS-049/SS-059)** **Oturum Başkanları:** *Ayhan Karaköse, Erdem Öztürk*
19.00-20.00	**SÖZLÜ BİLDİRİ OTURUMU - 5 (SS-036/SS-048)** **Oturum Başkanları:** *Kerem Taken, Erdem Öztürk*

28 Ekim 2022, Cuma

SALON A

08.30-09.00	**AÇILIŞ KONUŞMALARI** **Murat Dursun / Kongre Bilimsel Sekreteri** **İ. Metin Öztürk / Türk Üroloji Derneği Genel Sekreteri** **Ateş Kadıoğlu / Türk Üroloji Derneği Onursal Başkanı** **Abdurrahim İmamoğlu / Türk Üroloji Derneği Başkanı** **Ersin Tatar / Kuzey Kıbrıs Türk Cumhuriyeti Cumhurbaşkanı**	
09.00-12.00	**ESU KURS** **Update in bladder and prostate cancer** **ESU course during the national congress of the Turkish Association of Urology** **Oturum Başkanı:** *P. Sooriakumaran, London (GB)*	
09.00-09.05	European School of Urology: A unique possibility for urological education	*P. Sooriakumaran, London (GB)*
09.05-09.20	EAU Guidelines recommendations on metastatic prostate cancer	*J. Dominguez Escrig, Valencia (ES)*
09.20-09.40	Biopsy in prostate cancer: When and how	*P. Sooriakumaran, London (GB)*
09.40-10.00	Patient management in elevated PSA after curative treatments	*P. Sooriakumaran, London (GB)*
10.00-10.15	**Break**	
10.15-10.30	EAU Guidelines recommendations on Non-Muscle Invasive Bladder Cancer (NMIBC)	*D. D'Andrea, Vienna (AT)*
10.30-10.50	Treatment of BCG failure in NMIBC	*J. Dominguez Escrig, Valencia (ES)*
10.50-11.10	Bladder cancer treatment: TURB, Re-TUR, En-bloc resection	*D. D'Andrea, Vienna (AT)*
11.10-11.30	Immunotherapy update in bladder cancer	*J. Dominguez Escrig, Valencia (ES)*
11.30-12.00	Interactive case discussion **Moderatör:** *P. Sooriakumaran* **Panelistler:** *D. D'Andrea, J. Dominguez Escrig, Levent Özdal, Deniz Tural*	
12.00	Close	
12.00-12.40	**UYDU SEMPOZYUMU** **Prostat Kanserinde Eligard Kullanımı:** **Uzmanlar Vakalar Üzerinde Tartışıyor** **Konuşmacılar:** *Bülent Akduman, Murat Bozlu, Sakıp Erturhan*	RECORDATI
12.40-13.40	**ÖĞLE YEMEĞİ**	

28 Ekim 2022, Cuma

SALON A

13.40-14.30	**PEDİATRİK ÜROLOJİ-STATE OF ART** **Oturum Başkanları:** *Yusuf Kibar, Onur Telli*	
13.40-14.00	New robotic technology in 2022 and beyond	*Chester Koh*
14.00-14.20	Megaüreter tedavisinde robotik cerrahi: Gelecekte açık ameliyatlara bir alternatif olabilir mi?	*Selçuk Sılay*
14.20-14.30	Soru-cevap	
14.30-15.10	**UYDU SEMPOZYUMU** **AAM Tedavisinde Propiverin Doz Seçenekleri: Hangi Doz, Hangi Hastaya?** **Oturum Başkanı:** *Rahmi Onur* **Konuşmacılar:** *Kadir Önem, Selçuk Sılay*	RECORDATI
15.30-16.30	**CUTTING EDGE SCIENCE-ENDOÜROLOJİ - NEW HORIZONS OF SURGICAL TREATMENT OF BPH** **Oturum Başkanları:** *Emin Özbek, Taylan Oksay*	
15.30-15.45	Laser enucleation of the prostate	*Arkadiusz Miernik*
15.45-16.00	Bipolar enucleation of BPH	*Taylan Oksay*
16.00-16.15	Laparoscopic/robotic simple prostatectomy	*Çağatay Çiçek*
16.15-16.30	Novel minimally invasive techniques: Indications and update (Rezum, Aquablation, PAE, Urolift, ITIND)	*Stavros Gravas*
16.30-17.10	**UYDU SEMPOZYUMU** **Taş Hastalıklarında Medikal Tedavi Seçenekleri** **Moderatör:** *İlker Seçkiner* **Konuşmacı:** *Gökhan Atış*	SETONDA LABORATORIO
17.10-17.40	**SANAL ÜROLOJİ OTURUMU** **Oturum Başkanı:** *Sahir Kılıç*	
	Metaverse, Sanal gerçeklik ve artırılmış gerçeklik, NFT	*Efe Bulduk*
17.40-18.40	**GENEL ÜROLOJİ OTURUMU** **Oturum Başkanları:** *Abdurrahim İmamoğlu, Erkan Erkan*	
17.40-18.00	Urethral Injuries related to Pelvic Fractures: Contemporary Approach and Recommendations	*Reynaldo Gomez*
18.00-18.15	Kompleks alt üriner sistem rekonstrüksiyonu: Mesane boynu kontraktürü ve urorektal fistül	*Abdulmuttalip Şimşek*
18.15-19.00	**PANEL-OLGULAR EŞLİĞİNDE URETRA DARLIĞININ TEDAVİSİ** **Moderatör:** *Fatih Yanaral* **Panelistler:** *Abdurrahim İmamoğlu, Mazhar Ortaç, Emre Can Polat*	

28 Ekim 2022, Cuma

SALON A

19.00-20.00	**AKŞAM YEMEĞİ**

20.00-21.00	**SEMI-LIVE CERRAHİ OTURUMU**
20.00-20.30	**BÜYÜK RENAL KİTLEDE LAPAROSKOPİK RADİKAL NEFREKTOMİ** **Moderatör:** *Murat Arslan* **Panelistler:** *Levent Özcan, Alper Bitkin, Fatih Oğuz*
20.30-21.00	**LAPAROSKOPİK ADRENALEKTOMİ** **Moderatör:** *İlhan Geçit* **Panelistler:** *Necip Pirinççi, Giray Sönmez, Bülent Katı, Hüseyin Çelik*

28 Ekim 2022, Cuma

SALON B

08.00-09.00	**SÖZLÜ BİLDİRİ OTURUMU - 6 (SS-144/SS-155)** **Oturum Başkanları:** *Bekir Voyvoda, Ümit Yıldırım*	
09.00-10.00	**SÖZLÜ BİLDİRİ OTURUMU -7 (SS-156/SS-167)** **Oturum Başkanları:** *Tansu Değirmenci, Murat Bağcıoğlu*	
10.00-11.00	**SÖZLÜ BİLDİRİ OTURUMU - 8 (SS-192/SS-203)** **Oturum Başkanları:** *Halil Başar, Eyyüp Sabri Pelit*	
11.00-12.00	**SÖZLÜ BİLDİRİ OTURUMU - 9 (SS-096/SS-107)** **Oturum Başkanları:** *Ahmet Öztürk, Soner Güney*	
12.00-13.00	**ÖĞLE YEMEĞİ**	
13.00-14.05	**ÜROONKOLOJİ OTURUMU - MESANE KANSERİ OTURUMU - 1** **Oturum Başkanları:** *Selami Albayrak, Fikret Halis*	
13.00-13.15	Kasa invaze olmayan mesane kanserinde moleküler evrelemenin progresyon üzerine etkisi	*Murat Bozlu*
13.15-13.35	Intraoperative evaluation in non-muscle invasive bladder cancer: PDD vs NBI vs Image 1S	*Morgan Roupret*
13.35-13.50	KiOMK de intravezikal tedaviler: hangisi tercih edilmeli?	*Mustafa Güneş*
13:50-14:05	Yüksek risk kasa invaze olmayan mesane kanseri tedavisinde yeni ne var?	*Sakıp Erturhan*
14.05-15.40	**ÜROONKOLOJİ OTURUMU - MESANE KANSERİ OTURUMU - 2** **Oturum Başkanları:** *Öner Odabaş, Mehmet Kaynar*	
14.05-14.20	Tanıdan evrelemeye mesane kanseri görüntülemesindeki yenilikler	*Rüştü Türkay*
14.20-14.40	New technologies in bladder cancer surgery	*Ashok Hemal*
14.40-14.55	Invaziv mesane kanserinde trimodal tedavi: Kime, ne zaman?	*Kadir Türkölmez*
14.55-15.10	Kasa invaze mesane kanserlerinde neoadjuvant/ adjuvant kemo-immünoterapi	*Mahmut Gümüş*
15.10-15.40	**PANEL-MESANE KANSERİNDE ZOR OLGULAR** **Moderatör:** *Kadir Türkölmez* **Panelistler:** *Oktay Akça, Fatih Akbulut, Çağlayan Geredeli*	
15.40-16.00	**ARA**	

28 Ekim 2022, Cuma

SALON B

16.00-17.30	**NÖROÜROLOJİ / İNKONTİNANS OTURUMU TÜD-INUS Ortak Toplantısı** **Oturum Başkanları:** *Thomas Kessler, Kadir Önem, Bülent Erol*	
16.00-16:20	Follow-up of the patient with neurogenic lower urinary tract dysfunction	*Helmut Madersbacher*
16.20-16.40	Management of neurogenic lower urinary tract disfunction	*Thomas Kessler*
16.40-16.55	TAK'ın zamanlaması ve kliniğe etkileri	*Ahmet Tahra*
17.00-17.30	**PANEL-Nörojenik alt üriner sistem disfonksiyonunda zorlu olgular** **Moderatör:** *Kadir Önem* **Panelistler:** *Vahit Güzelburç, Mehmet Özgür Yücel, Abdulmuttalip Şimşek*	
17.30-18.20	**PENİS CERRAHİSİ- KURS** **Oturum Başkanı:** *Melih Çulha*	
17.30-17.45	Penil kurvatürde plikasyon teknikleri	*Murat Çakan*
17.45-18.05	Peyronie hastalığında yeni cerrahi tedavi seçenekleri	*Ateş Kadıoğlu*
18.05-18.20	Penil protez cerrahisinde alternatif rezervuar yerleştirme teknikleri	*Mustafa F. Usta*
18.30-19.30	**AKŞAM YEMEĞİ**	
19.30-20.20	**ÇOCUK ÜROLOJİSİ OTURUMU - MESANE-BARSAK DİSFONKSİYONU OTURUMU** **Oturum Başkanları:** *Deniz Demirci, Mazhar Utangaç*	
19.30-19.45	Gündüz idrar kaçıran çocuğa yaklaşım	*Bilge Türedi*
19:45-20:15	**PANEL: Vakalar eşliğinde altını ıslatan çocuğa yaklaşım** **Moderatör:** *Yaşar Issı* **Panelistler:** *Ünsal Özkuvancı, Bilge Türedi, Halil Tosun*	
20.10-20.20	Soru-cevap	
20.30-20.50	AKILCI İLAÇ KULLANIMI	*Fikret Erdemir*

28 Ekim 2022, Cuma

SALON C

09.00-10.00	**AVRASYA OTURUMU** **Oturum Başkanları:** *Kemal Bolayır, İlham Ahmedov, Sadrettin Tuğcu*	
09.00-09.20	Comparison of current varicocele tecniques	*Erol Uçaner*
09.20-09.40	Treatment of medium sized stones (1-2 cm): Which method and why?	*Sharafaddin Azizov*
09.40-10.00	Contemporary treatment of prostatitis	*Alchimbaev Mirzakarim*
11.00-12.00	**PENİS UZATMA VE KALINLAŞTIRMA CERRAHİSİ-KURS** **Oturum Başkanı:** *Ateş Kadıoğlu*	
10.30-11.00	Penis ve ligamanlarının anatomisi ve fizyolojisi	*Ateş Kadıoğlu*
11.00-11.30	Penile lenghtening tecniques	*Marco Falcone*
11.30-11.50	Penis kalınlaştırma teknikleri	*Yaşar Başağa*
12.30-13.00	**ÖĞLE YEMEĞİ**	
13:40-14:20	**UYDU SEMPOZYUMU** **Erektil Disfonksiyon Tanı ve Tedavisinde Alprostadil Kullanımı** **Moderatör:** *Melih Çulha* **Konuşmacı:** *Mustafa Kadıhasanoğlu*	
15.00-16.30	**ÖZEL ÜROLOGLAR OTURUMU** **Oturum Başkanları:** *Hakkı Perk, Sedat Soyupek*	
15.00-15.15	Sağlıkta giyilebilir teknolojiler ve sanal gerçeklik	*Leyla Türker Şener*
15.15-15.30	Ürolojide yapay zeka uygulamaları	*Ahmet Serel*
15.30-15.45	Ürolojide modelleme ve 3D yazılım	*Emre Huri*
15.45-16.00	Tele-cerrahi ve dijital sağlık	*Mustafa Burak Hoşcan*
16:00-16:20	Özel hastanede çalışan üroloji uzmanlarının sorunları ve çözüm önerileri	*Hikmet Çavuş*

28 Ekim 2022, Cuma

SALON C

17.00-18.30	**ÜST ÜRİNER SİSTEM LAPAROSKOPİ KURSU** **Oturum Başkanları:** *Yaşar Özgök, Tufan Süelgözen*	
17.00-17.15	Laparoskopik böbrek anatomisi, hasta hazırlığı ve hasta pozisyonu	*Enver Özdemir*
17.15-17.30	Laparoskopik akses teknikleri, ekipman (enerji kaynakları ve sütürler), trokar pozisyonları	*Şenol Tonyalı*
17.30-17.45	Transperitoneal radikal nefrektomi (step by step) Video sunum	*Murat Dursun*
17.45-18.00	Retroperitoneal radikal nefrektomi (step by step) Video sunum	*Yiğit Akın*
18.00-18.15	Transperitoneal Parsiyel nefrektomi (Step By step) Video sunum	*Faruk Özgör*
18.15-18.30	Retroperitoneal Parsiyel nefrektomi. (Step by step) Video sunum	*Yiğit Akın*
18.30-19.30	**SÖZLÜ BİLDİRİ OTURUMU - 10 (SS-023/SS-035)** **Oturum Başkanları:** *Ozan Efesoy, Selçuk Sarıkaya*	
19.30-20.30	**SÖZLÜ BİLDİRİ OTURUMU - 11 (SS-108/SS-119)** **Oturum Başkanları:** *Mehmet Uslu, İsmail Nalbant*	

29 Ekim 2022, Cumartesi

SALON A

08.00-09.00	**ANDROLOJİ OTURUMU - ANDROLOJİDE ZOR VAKALAR**
	Moderatör: *Ateş Kadıoğlu* **Panelistler:** *Ali Beytur, Bahadır Ermeç, Mustafa Kadıhasanoğlu, Zülfü Sertkaya*
09:00 - 10:00	**SEMI-LIVE CERRAHİ OTURUMU**
09:00 - 09:30	**Laparoskopik Sistektomi** **Moderatör:** *Tevfik Aktoz* **Panelistler:** *Emrah Yürük, Erdem Öztürk, Osman Raif Karabacak*
09:30 - 10:00	**Robotik Sistektomi** **Moderatör:** *Ali Fuat Atmaca* **Panelistler:** *Yılmaz Aslan, Erem Asil, Fatih Altunrende*
10:00 - 10:40	**UYDU SEMPOZYUMU** **ESWT Low İntensity; Erektil Disfonksiyon ve Genital Sistemdeki Güncel Kullanımı** **Moderatör:** *Bülent Semerci* **Konuşmacı:** *Ateş Kadıoğlu*
11.00-12.00	**ESUT KURSU** **Moderatör:** *A. Skolarikos (GR)*
11:00 - 11:15	New access technologies-techniques during PNL — *T. Tailly (BE)*
11:15 - 11:30	Mixed reality in PCNL — *N. Gadziev (RU)*
11:30 - 11:45	Percutaneous nephrolithotomy and modern aspects of complications and antibiotic treatment — *M. Popiolek (SW)*
11:45 - 12:00	New energy sources for endoscopic stone therapy — *D. Enikeev (AT)*
12.00-12.40	**UYDU SEMPOZYUMU** **BPH- AÜSS Tedavisinde Alfa Bloker Kullanımı** **Moderatör:** *Abdurrahim İmamoğlu* **Konuşmacılar:** *Ateş Kadıoğlu, Taylan Oksay*
12.40-13.30	**ÖĞLE YEMEĞİ**
13.40-14.10	**Moderatör:** *Cankon Germiyanoğlu*
	İlaç, cihaz geliştirme ve patent alma hakkında bilinmesi gerekenler — *Tolga Karakan*

29 Ekim 2022, Cumartesi

SALON A

14.30-15.10	**UYDU SEMPOZYUMU** **ED-LUTS Etkili Tedavi İçin Karar Noktası** **Moderatör:** *Ateş Kadıoğlu* **Konuşmacılar:** *İsa Özbey, Barış Altay, Mustafa Kadıhasanoğlu*	
15.15-17.15	**TJU-BJUI KURSU - KIDNEY AND UPPER URINARY TRACT UROTHELIAL CANCER** **Moderatörler:** *Alan McNeill, Patricia Zondervan*	
15.15-15.45	Debat on Locally advanced RCC: is neoadjuvant or adjuvant the future? PRO neoadjuvant treatment PRO adjuvant treatment	 *Axel Bex* *Thomas Powles*
15.45-16.00	The Role of Cytoreductive Nephrectomy: For Whom?	*Axel Bex*
16.00-16.15	**RCC Case Presentations** **Moderatör:** *Patricia Zondervan* **Panelistler:** *Axel Bex, Thomas Powles, Bülent Akduman*	
16.15-16.30	UTUC: Conservative treatment: what boundaries are acceptable?	*Joyce Baard*
16.30-16.45	Role of Lymphe Node Dissection during surgery for UTUC	*Jeroen van Moorselaar*
16.45-17.00	Adjuvant or neoadjuvant treatment for locally advanced UTUC?	*Thomas Powles*
17.00-17.15	**UTUC case presentations** **Moderatör:** *Patricia Zondervan* **Panelistler:** *Jeroen van Moorselaar, Thomas Powles, Joyce Baard*	
17.30-18.10	**UYDU SEMPOZYUMU** **Komplike Olmayan Üriner Sistem Enfeksiyonlarının Tedavisinde Fitoterapinin Yeri** **Moderatör:** *Öner Odabaş* **Konuşmacılar:** *Mustafa Kadıhasanoğlu, Ahmet Emre Cinislioğlu*	
18.15-18.55	**PROSTAT KANSERİNDE UZMAN GÖRÜŞÜ** **Oturum Başkanları:** *Hakkı Perk, Asıf Yıldırım*	
18.15-18.30	Prostat kanseri fokal tedavisinde görüntüleme yöntemlerinin önemi	*Barış Türkbey*
18.30-18.50	Prostat Fokal Tedavi – Klinik pratikteki yeri ve olgu örnekleri	*Barış Bakır*
18.50-19.05	Potansiyel genetik biyobelirteclerin prostat kanseri erken tanısında idrarda belirlenmesi	*Nedime Serakıncı*
19.05-19.25	Robot assisted radical prostatectomy (Hood technique)	*Ash Tewari*
19.25-19.40	Uretra koruyucu robotik radikal prostatektomi	*Ali Ünsal*

29 Ekim 2022, Cumartesi

SALON B

08.00-09.00	**SÖZLÜ BİLDİRİ OTURUMU - 12 (SS-011/SS-022)** **Oturum Başkanları:** *Ahmet Tahra, Senad Kalkan*	
09.00-11.00	**SÖZLÜ BİLDİRİ OTURUMU - 13 (SS-168/SS-191)** **Oturum Başkanları:** *Fatih Oğuz, Çağrı Şenocak, Taner Yusuf*	
11.00-12.00	**SÖZLÜ BİLDİRİ OTURUMU - 14 (SS-060/SS-071)** **Oturum Başkanları:** *Güray Okyar, Erkan Hirik*	
12.00-13.00	**SÖZLÜ BİLDİRİ OTURUMU - 15 (SS-120/SS-131)** **Oturum Başkanları:** *Uğur Balcı, Süleyman Sami Çakır*	
13.00-14.00	**ÖĞLE YEMEĞİ**	
14.00-15.30	**ANDROLOJİ OTURUMU** **Oturum Başkanları:** *Ercan Yeni, Oğuz Ekmekçioğlu*	
14.00-14.15	Priapizmin güncel kılavuzlar eşliğinde tedavisi	*Arif Kalkanlı*
14.15-14.30	Erkek infertilitesinde medikal tedavide güncelleme	*Muzaffer Akçay*
14.30-14.45	Mikro TESE ile sperm elde etme başarısını etkileyen faktörler	*Haluk Erol*
14.45-15.00	Covid-19 hastalığı sonrası gelişen androlojik sorunlar	*Önder Yaman*
15.00-15.15	Sperm DNA kromatin hasarı: Kime, ne zaman?	*Halil Lütfi Canat*
16.00-17.00	**ÇOCUK ÜROLOJİSİ OTURUMU - VEZİKOÜRETERAL REFLÜ OTURUMU** **Oturum Başkanları:** *Kaya Horasanlı, Yılmaz Aksoy*	
16.00-16.10	Vezikoüreteral reflü tedavisinde antibiyotik profilaksisi, kime, ne zaman, ne kadar	*Ali Sezer*
16.10-16.20	VUR tedavisinde enjeksiyon, güncelleme	*Haluk Şen*
16.20-16.30	VUR tedavisinde açık cerrahi, kime hangi yöntemi uyguluyorum	*Tarkan Soygür*
16.30-16.40	VUR tedavisinde laparoskopi ve robotik cerrahi güncelleme	*Chester Koh*
16.40-16.50	Soru-cevap	

29 Ekim 2022, Cumartesi

SALON B

17:00-19:10	**ENDOSKOPİK PROSTAT CERRAHİSİNDE YENİ TEKNOLOJİLER KURSU** **Oturum Başkanları:** *Lütfi Tunç, Volkan Tuğcu, Murat Arslan*	
17:00-17:10	Prostat enükleasyon cerrahisinde endoskopik oryantasyon ve prostat anatomisinin önemi	*Eymen Gazel*
17:10-17:20	Enükleasyon cerrahisinde ideal enerji kaynağı? Avantajları, dezavantajları?	*Engin Kaya*
17:20-17:30	Enükleasyon cerrahisinde ideal teknik var mıdır?	*Serdar Yalçın*
17:30-17:40	Enükleasyon cerrahisi sonrası inkontinans: Gerçekten korkmalı mıyız?	*Taylan Oksay*
17:40-17:50	Enükleasyon cerrahisinde komplikasyonlar ve yönetimi	*Zafer Nida Tokatlı*
17:50-18:00	Prostat Enükleasyon cerrahisinin eğitimi ve standardizasyonun önemi	*Sercan Yılmaz*
18:00-18:10	Enükleasyon cerrahisinin cinsel yaşama etkisi	*Arif Kalkanlı*
18:10-18:20	Endoskopik prostat cerrahisinde yeni teknolojik gelişmeler (Rezum, Aquaablasyon, Urolift, iTIND)	*Murat Zor*
18:20-18:40	Prostate Enucleation: Is it time to forget about open prostatectomy and TURP?	*Giorgio Bozzini*
18:40-19:10	Prostat enükleasyon cerrahisinde zorlu olgular paneli	

Moderatör: *Lütfi Tunç*
Panelistler: *Murat Arslan, Oğuz Acar, Erem Başok, Engin Kaya*
Kurs Direktörleri: *Volkan Tuğcu, Murat Arslan*

Enükleasyon Simülatörü

Eğitmenler:
Zafer Nida Tokatlı
Sercan Yılmaz
Serdar Yalçın
Eymen Gazel
Murat Tüken

Rezum Simülatörü

Eğitmenler:
Serkan Altınova
Murat Zor
Cüneyd Sevinç
Kamil Gökhan Şeker
Mehmet Yılmaz Salman

29 Ekim 2022, Cumartesi

SALON C

09.00-15.30	**ULUSAL ÜROLOJİ HEMŞİRELİĞİ KONGRESİ**	
09.00-09.30	**Açılış Konuşmaları**	
	Prof. Dr. Ayfer Özbaş - Üroloji Hemşireleri Derneği Başkanı **Prof. Dr. Levent Işıkay** - Üroloji Hemşirelik Kurulu Başkanı	
09.30-10.00	**1. OTURUM** **Oturum Başkanı:** *Ayfer Özbaş*	
09.30-09.50	Dünyada ve Türkiye'de üroloji alanında teknolojik gelişmelerin hemşirelik bakımına yansıması	*Emine İyigün*
09.50-10.00	Tartışma	
10.00-10.30	**KONFERANS** **Oturum Başkanı:** *Levent Işıkay*	
10.00-10.20	Malpraktiste Hemşirelerin Hukuki ve Cezai Sorumlulukları	*Özgün Lale Çavuşoğlu*
10.20-10.30	Tartışma	
10.30-10.50	**KAHVE ARASI**	
10.50-12.30	**2. OTURUM** **Oturum Başkanları:** *Osman Karabacak, Emine İyigün*	
10.50-11.10	Ürolojik kanser cerrahisi sonrası geriatrik hastaya yaklaşım	*Ümmü Yıldız Fındık*
11.10-11.30	Ürolojik cerrahide ERAS protokolünün uygulanmasına ilişkin hemşirenin rolü	*Öykü Kara*
11.30 - 11.50	Prostat kanseri tedavisi sırasında hasta rehberliği	*Derya Esenkaya*
11:50 - 12:10	Mesane kanserinde hasta bakımı	*Zeliha Küçükgedik*
12:10 - 12:30	Radikal sistektomi uygulanan hastalarda yaşam kalitesinin iyileştirilmesi	*Fatma Vural*
12.30-13.30	**ÖĞLE YEMEĞİ**	

29 Ekim 2022, Cumartesi

SALON C

13.30-14.10	**3. OTURUM** **Oturum Başkanları:** *Abdurrahim İmamoğlu, Ümmü Yıldız Fındık*	
13.30-13.50	Üriner inkontinanslı bireylerin karşılanamayan gereksinimleri ve yaşam kalitesi	*Yeliz Çulha*
13.50-14.10	İnterstisyel sistitli hastalarda güncel yaklaşımlar	*Esra Özden*
14.10-15.00	**4. OTURUM** **Oturum Başkanları:** *Murat Dursun, Fatma Vural*	
14.10-14.30	Ürolojik robotik cerrahi süreçlerinde ameliyathane hemşireliği	*Seda Sekman*
14.30-14.50	Ürolojik robotik cerrahi sırasında görülen komplikasyonların yönetimi	*Ezgi Seyhan Ak*
14.50-15.00	Tartışma	
15.00-15.30	**ÜHD - SÖZLÜ BİLDİRİ OTURUMU - 1 (SS-215/SS-220)** **Oturum Başkanı:** *Ezgi Seyhan Ak*	
15.30-16.30	**VİDEO BİLDİRİ OTURUMU - 2 (VS-01/VS-12)** **Oturum Başkanları:** *Burak Köprü, Hüseyin Beşiroğlu*	
16.30-17.30	**SÖZLÜ BİLDİRİ OTURUMU - 16 (SS-072/SS-083)** **Oturum Başkanları:** *Özer Güzel, Ömer Sarılar, Ali Çift*	
17.30-19.00	**ASİSTANLAR YARIŞIYOR** **Oturum Başkanı:** *İrfan Orhan* **Jüri:** *Faruk Özgör, Mert Ali Karadağ, Gökhan Çulha, Numan Baydilli*	

30 Ekim 2022, Pazar

SALON A

08.00-09.00	**EN İYİ ON BİLDİRİ OTURUMU (SS-001/SS-010)** **Oturum Başkanları:** *Turgay Akgül, Alper Ötünçtemur*	
09.00-10.50	**ÜROONKOLOJİ OTURUMU** **Oturum Başkanları:** *Asıf Yıldırım, Halil Çiftçi*	
09.00-09.15	Focal treatment options in kidney cancer	*Pilar Laguna*
09.15-09.30	Partial nephrectomy in cT2 disease: To whom, when?	*Ben Challacombe*
09.30-09.45	Lymph node dissection during radical nephrectomy: Is it neccessary?	*Simon Tanguay*
09.45-10.00	Tümör trombüslü böbrek kanseri cerrahisinin püf noktaları	*Faruk Özcan*
10.00-10.15	Testis tümörlerinde organ koruyucu yaklaşımın yeri var mı?	*Ömer Yılmaz*
10.15-10.30	Testis kanserinde RPLND: Kime, hangi yöntem?	*Orhan Koca*
10.30.11.00	**PANEL-Böbrek ve testis kanserinde zor olgular** **Moderatör:** *Alper Ötünçtemur* **Panelistler:** *Semih Ayan, Mehmet Çağlar Çakıcı, Çağlayan Geredeli*	
11.00-11.20	**EXPERT OPINION** **Oturum Başkanı:** *Ömer Levent Tuncay*	
	Percutaneous nephrolithotomy: Update, trends and future directions	*Thomas Knoll*
11.20-12.50	**İNKONTİNANS OTURUMU** **Oturum Başkanları:** *Abdullah Demirtaş, Ercan Öğreden*	
11.20-11.30	SUI de tedavi trendleri: Ülkemizdeki ve Dünyadaki trendler	*Osman Köse*
11.30-11.50	**Mid Uretral Sling efsanesi?**	
	MUS yapmaya devam ediyorum	*Cenk Gürbüz*
	MUS' u bıraktım	*Gökhan Çulha*
11.50-12.20	**Midüretral sling cerrahilerine alternatifler**	
	Otolog PVS	*Hakan Polat*
	Burch	*Buğra Keseroğlu*
	Bulking ajanlar	*Ahmet Karakeçi*
12.20-12.35	SUI de kök hücre ve rejenaritif tıp uygulamamları	*Burhan Coşkun*
12.35-12.50	Stres inkontinans ve POP tedavi yaklaşımı	*Senad Kalkan*

30 Ekim 2022, Pazar

SALON B

08.30-10.00	**SEMI-LIVE CERRAHİ OTURUMU**	
08.30-09.00	**Laparoskopik/ Robotik rekonstrüktif cerrahi** **Moderatör:** *Volkan Tuğcu* **Panelistler:** *Şenol Adanur, Hasan Rıza Aydın, Oktay Akça, Faruk Özgör*	
09.00-09.30	**Laparoskopik /Robotik parsiyel nefrektomi** **Moderatör:** *Erdal Apaydın* **Panelistler:** *Ural Oğuz, Giray Ergin, Melih Balcı*	
09.30-10.00	**Laparoskopik /Robotik retroperitoneal lenf nodu diseksiyonu** **Moderatör:** *Mutlu Ateş* **Panelistler:** *Selçuk Şahin, Kadir Ömür Günseren, Nurullah Hamidi*	
10.00-10.30	**GENEL ÜROLOJİ OTURUMU** **Oturum Başkanı:** *Tümay İpekçi*	
10:00-10:15	Laparoskopik ve robotik cerahilerde anestezi yönetimi	*Meltem Savran Karadeniz*
10.15-10.30	Temel biyoistatistik: Tanımlayıcı ölçütler, normallik testi ve SPSS uygulaması	*Merve Ören*
10.30-11.30	**GENİTOÜRİNER TRAVMALAR** **Oturum Başkanları:** *Mehmet Gülüm, Atilla Semerciöz*	
10.30-10.45	Yüksek dereceli renal travmaların operatif ve nonoperatif tedavisi	*Mustafa Erkoç*
10.45-11.00	Üreteral yaralanmalarda yönetim: Kabus vakalar	*Bekir Aras*
11.00-11.15	Dış genital organ yaralanmaları	*Hakan Akdere*
11.15-11.30	Mesane yaralanmasında güncel yaklaşımlar	*Nurettin Cem Sönmez*
11.30-12.45	**ÜROGENİTAL SİSTEM ENFEKSİYONLARI** **Oturum Başkanları:** *H. Mete Çek, Ahmet Metin*	
11.30-11.45	Antimikrobiyal dirençle mücadele: Ne yapılabilir?	*H. Mete Çek*
11.45-12.00	Prostat biyopsisinin enfeksiyöz komplikasyonları nasıl en aza indirilir?	*Serkan Gönültaş*
12.00-12.15	Ürospesis Yönetiminde yenilikler	*Kerem Taken*
12.15-12.30	Akut ve kronik prostatitte 2022 teşhis ve tedavi algoritmi	*Fikret Erdemir*
12.30-12.45	İnterstisyel sistit / mesane ağrı sendromu: Tanı ve tedavideki yeni trendler	*Burak Arslan*

BİLDİRİLER

30 Ekim 08.00-09.00 | **EN İYİ ON BİLDİRİ OTURUMU (SS-001/SS-010)** | **SALON-A**
Oturum Başkanları: *Turgay Akgül, Alper Ötünçtemur*

SS-001 **İskemik priapizmde mezenkimal kök hücre tedavisinin etkileri: deneysel çalışma**
Effects of mesenchymal stem cell therapy on ischemic priapism: an experimental study

Enes Kılıç[1], Aykut Çolakerol[1], Şule Özsoy[2], Yaşar Başağa[4], Mustafa Zafer Temiz[1], Ateş Kadıoğlu[3], Ahmet Yaser Müslümanoğlu[1], İsmail Engin Kandıralı[1]
[1]Sağlık Bilimleri Üniversitesi, Bağcılar Eğitim ve Araştırma Hastanesi, Üroloji Kliniği, İstanbul
[2]Sağlık Bilimleri Üniversitesi, Bağcılar Eğitim ve Araştırma Hastanesi, Patoloji Kliniği, İstanbul
[3]İstanbul Üniversitesi, İstanbul Tıp Fakültesi, Üroloji Kliniği, İstanbul
[4]İstanbul Nişantaşı Üniversitesi, Üroloji Kliniği, İstanbul

SS-002 **Determination of Face and Content Validity of Cadaveric Model for Holmium Anatomic Endoscopic Enucleation of the Prostate Training: An ESUT AEEP Group Study**

Lutfi Tunc[1], Giorgio Bozzini[2], Cesare Marco Scoffone[3], Selcuk Guven[4], Thomas Hermanne[5], Angelo Porreca[6], Vincent Misrai[7], Sascha Ahyai[8], Murat Zor[9], Emin Aksoy[10], Ali Serdar Gozen[11]
[1]Department of Urology, Gazi University School of Medicine, Ankara, Turkey
[2]Department of Urology, ASST Valle Olona, Busto Arsizio, Italy
[3]Department of Urology, Cottolengo Hospital, Torino, Italy
[4]Department of Urology, Meram School of Medicine, Necmettin Erbakan University, Konya, Turkey
[5]Department of Urology, Spital Thurgau AG, Frauenfeld, Münsterlingen, Switzerland
[6]Department of Urology, Policlinico Abano Terme, Abano Terme, Italy
[7]Department of Urology, Clinique Pasteur, Toulouse, France
[8]Department of Urology, University Medical Center Goettingen, Goettingen, Germany
[9]Department of Urology, Gulhane Training and Research Hospital, University of Health Sciences, Ankara, Turkey
[10]Center of Advanced Simulation and Education (CASE), Acibadem Mehmet Ali Aydinlar University, Istanbul, Turkey
[11]SLK-Kliniken Heilbronn GmbH, Heilbronn, Germany

SS-003 **Lazer ile Anatomik Endoskopi Prostat Enükleasyonu: HoLEP, ThuLEP ve ThuFLEP Karşılaştırması**
Anatomical Endoscopic Enucleation of the Prostate with Laser: Comparison of HoLEP, ThuLEP and ThuFLEP

Halil Çağrı Aybal[1], İrfan Şafak Barlas[2], Mehmet Duvarcı[3], Serdar Yalçın[4], Eymen Gazel[5], Mehmet Yılmaz[6], Lütfi Tunç[2]
[1]Polatlı Duatepe Devlet Hastanesi, Üroloji Bölümü, Ankara, Türkiye
[2]Ankara Acıbadem Hastanesi, Üroloji Bölümü, Ankara, Türkiye
[3]Dr. Abdurrahman Yurtaslan Ankara Onkoloji Eğitim ve Araştırma Hastanesi, Üroloji Anabilim Dalı, Ankara, Türkiye
[4]Bodrum Acıbadem Hastanesi, Üroloji Bölümü, Muğla, Türkiye
[5]Liv Vadistanbul Hastanesi, Üroloji Bölümü, İstanbul, Türkiye
[6]Freiburg Üniversitesi, Üroloji Anabilim Dalı, Freiburg, Almanya

SS-004 **İntravezikal Borik Asit Uygulamasının Mesane Tümörü Üzerine Etkisi**
The Effect of Intravesical Boric Acid Application on Bladder Tumor

Sait Sever, Mehmet Özgür Yücel, Ferhat Çoban, Ali Çift, Bedreddin Kalyenci, Can Benlioğlu
Adıyaman Üniversitesi,Üroloji Ana Bilim Dalı,Adıyaman

30 Ekim 08.00-09.00	EN İYİ ON BİLDİRİ OTURUMU (SS-001/SS-010) Oturum Başkanları: *Turgay Akgül, Alper Ötünçtemur*	SALON-A

SS-005 **Martius yağ yastık flep ventral onlay bukkal mukozal greft üretroplasti; erken dönem seksüel fonksiyon sonuçlarımız**
Martius fat pad flap ventral onlay buccal mucosal graft urethroplasty; our early sexual function results
Deniz Gül[1], Burak Uysal[1], Yavuz Tarık Atik[1], Hacı İbrahim Çimen[1], Anıl Erdik[3], Mehmet Sühha Bostancı[2], Osman Köse[1]
[1]Sakarya Üniversitesi Eğitim ve Araştırma Hastanesi, Üroloji Ana Bilim Dalı, Sakarya, Türkiye
[2]Sakarya Üniversitesi Eğitim ve Araştırma Hastanesi, Kadın Hastalıkları ve Doğum Ana Bilim Dalı, Sakarya, Türkiye
[3]Toyotasa Acil Yardım Hastanesi, Üroloji Kliniği, Sakarya, Türkiye

SS-006 **Yetişkin Primer Prostat Sarkomu: Çok Merkezli Kohort Çalışma**
Adult Primary Prostate Sarcoma: A Multi-Center Cohort Study
Burak Yavuz Kara[1], Kadir Önem[2], Abdullah Açıkgöz[3], Mesut Şengül[2], Mehmet Çetinkaya[4], Soner Çoban[5], Bahadır Topuz[6], Cemil Kutsal[7], Orhan Koca[8], Burhan Coşkun[9], Berna Aytaç Vuruşkan[10], Barış Okumuş[11], Dilek Erdem[12], Muharrem Özkaya[13], Türk Üroloji Akademisi Üroonkoloji Çalışma Grubu[14]
[1]VM medical Park Hastanesi, Üroloji Bölümü, Samsun
[2]Ondokuz Mayis Üniversitesi, Üroloji ABD, Samsun
[3]İstinye Üniversitesi, Üroloji ABD, İstanbul
[4]Liv Hospital, Üroloji Bölümü,Samsun
[5]Yüksek İhtisas Eğitim ve Araştırma Hastanesi, Üroloji Kliniği, Bursa
[6]Gülhane Eğitim ve Araştırma Hastanesi, Üroloji Kliniği, Ankara
[7]Göztepe Eğitim ve Araştırma Hastanesi, Üroloji Kliniği, İstanbul
[8]Medistate Kavacık Hastanesi, Üroloji Bölümü, İstanbul
[9]Uludağ Üniversitesi, Üroloji ABD, Bursa
[10]Uludağ Üniversitesi, Patoloji ABD,Bursa
[11]VM medical Park Hastanesi, Radyasyon Onkolojisi Bölümü, Samsun
[12]VM medical Park Hastanesi, Tıbbi Onkoloji Bölümü, Samsun
[13]Medibafra Hastanesi, Üroloji Bölümü, Samsun
[14]Türk Üroloji Akademisi, Üroonkoloji Çalışma Grubu

SS-007 **Mesane kanserinde epitelial mezenkimal geçiş mekanizmasının PIEZO 1 ve PIEZO 2 ekspresyonuna bağlı olarak değişiminin bioinformatik analizi**
The relation of PIEZO 1 ve PIEZO 2 gene expression with epithelial mesenchymal transition in bladder cancer, a bioinformatic study
Burhan Coşkun
Bursa Uludağ Üniversitesi, Üroloji Ana Bilim Dalı, Bursa

SS-008 **Tekrarlayıcı mesane boynu darlıklarının tedavisinde round posterior stent kullanımı 40 olgunun uzun dönem sonuçları**
The use of RPS ın the treatment of repeated bladder neck obstructions 40 case long-term results
Enes Malik Akdaş, İbrahim Erkut Avcı, Naci Burak Çınar, Serdar Baykal, Kutlucan Çakmak, Muhlis Ünal, Enes Abdullah Baynal
Kocaeli Üniversitesi Üroloji Anabilim Dalı, Kocaeli

30 Ekim 08.00-09.00	EN İYİ ON BİLDİRİ OTURUMU (SS-001/SS-010) Oturum Başkanları: *Turgay Akgül, Alper Ötünçtemur*	SALON-A

SS-009 **Prostatın Thulium Fiber Lazerle Enükleasyonu (ThuFLEP) Yapılan Üreter Orifisi Lokalize Edilemeyen Hastalarda Mesane Boynu insizyonuna başlamada güvenli yöntem: 'T İnsizyon'**
Safe Method for Starting the Bladder Neck Incision in Patients Whose Ureteral Orifice Cannot be Localized After Thulium Fiber Laser Enucleation of Prostate (ThuFLEP): 'T Incision'
Halil Çağrı Aybal[1], Serdar Yalçın[2], Lütfi Tunç[3]
[1]Polatlı Duatepe Devlet Hastanesi, Üroloji Kliniği, Ankara
[2]Acıbadem Üniversitesi Bodrum Hastanesi, Üroloji Ana Bilim Dalı, Ankara
[3]Acıbadem Üniversitesi Ankara Hastanesi, Üroloji Ana Bilim Dalı, Ankara

SS-010 **Santral yerleşimli sağ böbrek kitlesinde laparoskopik parsiyel nefrektomi**
Laparoscopic partial nephrectomy in centrally located right kidney mass
Mehmet Özen[1], Turgut Serdaş[1], Mustafa Aydın[1], Reha Ordulu[2], Fatih Kuru[2], Mücahit Uğur[2], Uğur Öztürk[1], Mustafa Koray Kırdağ[1], Mustafa Kemal Atilla[2]
[1]Samsun Eğitim ve Araştırma Hastanesi,Üroloji Kliniği,Samsun
[2]Samsun Üniversitesi Tıp Fakültesi Üroloji Anabilim Dalı

29 Ekim 08.00-09.00 | **SÖZLÜ BİLDİRİ OTURUMU - 12 (SS-011/SS-022)** | **SALON-B**
Oturum Başkanları: *Ahmet Tahra, Senad Kalkan*

SS-011 **Aşırı aktif mesanesi tanısı olan erkek hastalarda mesane boynu açıları sağlıklı yaşıtlarından farklı mıdır?**
Are the bladder neck angles among male patients with overactive bladder different from those in healthy peers?
Ersin Konyalİoğlu[1], Mehmet Yoldaş[2]
[1]Gözde Hastanesi, üroloji kliniği,İzmir
[2]Tepecik eğitim ve araştırma hastanesi, Üroloji kliniği, İzmir

SS-012 **Aşırı Aktif Mesane Hastalarının Psikiyatrik Profilleri**
Psychiatric Profiles of Patients with Overactive Bladder
Erdem Öztürk[1], İsa Dağlı[1], Nisa Güneş Dede[1], Zeynep Kotan[2], Halil Başar[1]
[1]Ankara Onkoloji Eğitim ve Araştırma Hastanesi, Ankara
[2]Zeynep Kotan Psikiyatri Kliniği

SS-013 **Aşırı Aktif Mesane Hastalarında İliak Arter Kan Akımının Değerlendirilmesi**
Evaluation of Iliac Artery Blood Flow in Patients with Overactive Bladder
Süleyman Bulut[1], Hüseyin Gültekin[1], Hediye Sevinç Bostanoğlu[2], Melike Koruyucu[2], Doruk Demirel[1], Samet Şenel[1]
[1]Ankara Şehir Hastanesi, Üroloji Ana Bilim Dalı, Ankara
[2]Ankara Şehir Hastanesi, Radyoloji Ana Bilim Dalı, Ankara

SS-014 **Aşırı Aktif Mesane Tanısında Malondialdehit Ve Peroksinitrit Biyobelirteç Olarak Kullanılabilir mi?**
Can Malondialdehyde and Peroxynitrite be Used as Biomarkers in The Diagnosis of Overactive Bladder?
Süleyman Sağır[1], Ömer Turğut[2], Ömer Bayrak[3]
[1]islahiye devlet hastanesi
[2]besni devlet hastanesi
[3]gaziantep üniversitesi

SS-015 **Tekrarlayan üretra darlıklarında sistemik immun-inflamasyon indeksinin prediktif değeri**
Predictive value of systemic immune-inflammation index in recurrent urethral strictures
Emre Tokuç[1], Emrah Özsoy[2], İlker Artuk[1]
[1]SBU Haydarpaşa Numune SUAM
[2]Ordu Ünye Çakırtepe Hastanesi

SS-016 **Mikst üriner inkontinansta baskın üriner inkontinans tipini belirlemede ilk detrüsör spike anında mesane kapasitesi (İDS)/mesane kapasitesi (MK) oranı kullanılabilir mi? Retrospektif bir çalışma**
Can the bladder capacity at the time of the first detrusor spike (FDS)/bladder capacity (BC) ratio be used to determine the dominant urinary incontinence type in mixed urinary incontinence? A retrospective study
Mehmet Emin Şirin[1], Mustafa Karaarslan[2], Mehmet Yılmaz[3]
[1]Özel Aksaray İnova Hastanesi, Üroloji Bölümü, Aksaray, Türkiye
[2]Bingöl Devlet Hastanesi, Üroloji Bölümü, Bingöl, Türkiye
[3]Asklepios Klinik Triberg, Üroloji, Triberg, Almanya

29 Ekim 08.00-09.00	SÖZLÜ BİLDİRİ OTURUMU - 12 (SS-011/SS-022) **Oturum Başkanları:** *Ahmet Tahra, Senad Kalkan*	SALON-B

SS-017 **Sakral Nöromodülasyon Başarısını Etkileyen Faktörlerin Değerlendirilmesi**
Evaluation of Factors Affecting the Success of Sacral Neuromodulation
Mehmet Gökhan Çulha, Kenan Sabuncu, Bahadır Ermeç, Mehmet Ali Karagöz, Alper Ötünçtemur
Sağlık Bilimleri Üniversitesi, Prof. Dr. Cemil Taşçıoğlu Şehir Hastanesi, Üroloji Kliniği, İstanbul

SS-018 **Aşırı Aktif Mesane Tedavisinde Onabotulinum Toksin-A Komplikasyonları**
Onabotulinum Toxin-A Complications in the Treatment of Overactive Bladder
İsmail Evren
Bakırköy Dr.Sadi Konuk Eğitim ve Araştırma Hastanesi, Üroloji, İstanbul, Türkiye

SS-019 **Dirençli Üriner İnkontinans Vertebrobasiller Yetmezlik İle İlişkili Olabilir mi? İlk Vaka Deneyimlerimiz**
Could Resistant Urinary Incontinence Be Associated with Vertebrobacillary Insufficiency? Our First Case Experiences
Mehmet Beşir Sürme[1], Ali Haydar Yılmaz[2], Mehmet Erkan Üstün[3]
[1]Şeyh Edebali Üniversitesi,Bilecik Eğitim ve Araştırma Hastanesi, Beyin Cerrahi Bölümü,Bilecik
[2]Şeyh Edebali Üniversitesi,Bilecik Eğitim ve Araştırma Hastanesi,Üroloji Bölümü,Bilecik
[3]Bozok Universitesi,Beyin Cerrahi Bölümü,Yozgat

SS-020 **İnterstisyel Sistit/Kronik Pelvik Ağrı Sendromunda Oral Pentosan Polisülfat Sodyum ve İntravezikal Yüksek Molekül Ağırlıklı Hyalüronik Asit Kombinasyon Tedavisinin Etkisi**
Effect of Oral Pentosan Polysulfate Sodium and Intravesical High Molecular Weight Hyaluronic Acid Combination Therapy in Interstitial Cystitis/Chronic Pelvic Pain Syndrome
Mehmet Gökhan Çulha, Abdullah Talha Akan, Mehmet Ali Karagöz, Caner Baran, Kenan Sabuncu, Emre Can Polat, Alper Ötünçtemur
Sağlık Bilimleri Üniversitesi, Prof. Dr. Cemil Taşçıoğlu Şehir Hastanesi, Üroloji Kliniği, İstanbul

SS-021 **Nörojenik Detrusör Hipoaktivitesinde Sakral Nöromodülasyon Uygulamasının Erken Dönem Sonuçları**
Early Results of Sacral Neuromodulation Application in Neurogenic Detrusor Hypoactivity
Ahmet Semih Güleser, Fatih Altunrende
Yeni Yüzyıl Üniversitesi, Üroloji Anabilim Dalı, İstanbul

SS-022 **Aşırı Aktif Mesane Sendromlu Kadın Hastalarda Haftada İki Kez Transkütan Tibial Sinir Simülasyonunun Etkisi**
Effect of Twice-Weekly Transcutaneous Tibial Nerve Simulation in Female Patients with Overactive Bladder Syndrome
Mehmet Gökhan Çulha[1], Veysel Sezgin[1], Selcen Kanyılmaz[2], Orhan Şahin[3], Ömer Kuru[2], Alper Ötünçtemur[1]
[1]Sağlık Bilimleri Üniversitesi, Prof. Dr. Cemil Taşçıoğlu Şehir Hastanesi, Üroloji Kliniği, İstanbul
[2]Sağlık Bilimleri Üniversitesi, Prof. Dr. Cemil Taşçıoğlu Şehir Hastanesi, Fiziksel Tıp ve Rehabilitasyon Kliniği, İstanbul
[3]Sağlık Bilimleri Üniversitesi, Prof. Dr. Cemil Taşcıoğlu Şehir Hastanesi, Kadın Hastalıkları ve Doğum Kliniği, İstanbul

28 Ekim 18.30-19.30 | **SÖZLÜ BİLDİRİ OTURUMU - 10 (SS-023/SS-035)** | **SALON-C**
Oturum Başkanları: *Ozan Efesoy, Selçuk Sarıkaya*

SS-023 Nadir görülen bir durum: Orgazm sonrası hastalık sendromu
A rare condition: Post-orgasmic illness syndrome
Selçuk Sarıkaya, Volkan Demirci, Can Sicimli, İbrahim Yaşar Özgök, Selahattin Bedir
Gülhane Eğitim ve Araştırma Hastanesi, Üroloji Ana Bilim Dalı, Ankara

SS-024 Peyronie Hastalığında, penil kalsifikasyon prevelansının Pelvik Tomografi ile araştırılması: Çok merkezli çalışma, ilk sonuçlar
Investigation of the prevalence of penile calcification in Peyronie's Disease by Pelvic Tomography: Multicenter study, preliminary results
Caner Baran[1], Mehmet Gökhan Çulha[1], Recep Yılmaz Bayraktarlı[2], Berat Cem Özgür[3], Arif Bedirhan Bayraktar[3], Çağrı Öktem[3], Hakkı Mete Çek[4], Burak Akgül[4], Aykut Alkan[5], Erdoğan Ağlamış[6], Mehmet Sezai Oğraş[6], Turgay Kaçan[7], Coşkun Kaya[8], Mehmet Erhan Aydın[8], Kasım Emre Ergün[9], Mehmet Yoldaş[10], Murat Çakan[11], Hüseyin Mert Durak[11], Serkan Gönültaş[12], Berk Bulut[12], Kazım Doğan[13], Özgür Efiloğlu[14], Mustafa Kaan Akalın[14], Asıf Yıldırım[14], Yavuz Onur Danacıoğlu[15], Erhan Demirelli[16], Mustafa Bahadır Can Balcı[17]
[1]Sağlık Bilimleri Üniversitesi, Prof. Dr. Cemil Taşçıoğlu Şehir Hastanesi Üroloji Kliniği, İstanbul
[2]Sağlık Bilimleri Üniversitesi, Prof. Dr. Cemil Taşçıoğlu Şehir Hastanesi Radyoloji Kliniği, İstanbul
[3]Sağlık Bilimleri Üniversitesi, Ankara Eğitim ve Araştırma Hastanesi Üroloji Kliniği, Ankara
[4]Trakya Üniversitesi Tıp Fakültesi, Üroloji Anabilim Dalı, Edirne
[5]Trakya Üniversitesi Tıp Fakültesi, Radyoloji Anabilim Dalı, Edirne
[6]Sağlık Bilimleri Üniversitesi, Elazığ Fethi Sekin Şehir Hastanesi, Üroloji Kliniği, Elazığ
[7]Ankara Şehir Hastanesi, Üroloji Kliniği, Ankara
[8]Eskişehir Şehir Hastanesi, Üroloji Kliniği, Eskişehir
[9]Ege Üniversitesi Tıp Fakültesi, Üroloji Anabilim Dalı, İzmir
[10]Tepecik Eğitim ve Araştırma Hastanesi, Üroloji Kliniği, İzmir
[11]Sağlık Bilimleri Üniversitesi, Dışkapı Eğitim ve Araştırma Hastanesi, Üroloji Kliniği, Ankara
[12]Gaziosmanpaşa Eğitim ve Araştırma Hastanesi, Üroloji Kliniği, İstanbul
[13]Gaziantep Özel Liv Hospital, Üroloji Kliniği, Gaziantep
[14]İstanbul Göztepe Prof. Dr. Süleyman Yalçın Şehir Hastanesi, Üroloji Kliniği, İstanbul
[15]Bakırköy Dr. Sadi Konuk Eğitim ve Araştırma Hastanesi, Üroloji Kliniği, İstanbul
[16]Giresun Üniversitesi Tıp Fakültesi, Üroloji Anabilim Dalı, Giresun
[17]Sağlık Bilimleri Üniversitesi, İstanbul Taksim Sağlık Uygulama ve Araştırma Merkezi, Üroloji Kliniği, İstanbul

SS-025 Erkek Genital-Kendi Kendine Görünüm Ölçeği Türkçe Geçerlilik ve Güvenilirlik Çalışması
Turkish Validity and Reliability Study of Male Genital-Self-Image Scale
Emrah Sonbahar[1], Mehmet Gökhan Çulha[2]
[1]İzmir Katip Çelebi Üniversitesi, Atatürk Eğitim ve Araştırma Hastanesi, Üroloji Kliniği, İzmir
[2]Sağlık Bilimleri Üniversitesi, Prof. Dr. Cemil Taşçıoğlu Şehir Hastanesi, Üroloji Kliniği, İstanbul

SS-026 Erektil disfonksiyon şikayeti ile başvuran erkek hastalarda prematür ejakülasyon birlikteliği
Association of premature ejaculation in male patients with erectile dysfunction
Bahadır Ermeç
Prof. Dr. Cemil Taşçıoğlu Şehir Hastanesi, Üroloji AnaBilim Dalı, İstanbul

28 Ekim 18.30-19.30 | **SÖZLÜ BİLDİRİ OTURUMU - 10 (SS-023/SS-035)** | **SALON-C**
Oturum Başkanları: *Ozan Efesoy, Selçuk Sarıkaya*

SS-027 **Erektil disfonksiyon veya peyronie hastalığı nedeni ile uygulanan penil doppler ultrasonografilerin karşılaştırmalı analizi**
Comparative analysis of penile doppler ultrasonography performed for erectile dysfunction or Peyronie's disease
Caner Baran
Sağlık Bilimleri Üniversitesi, Prof. Dr. Cemil Taşçıoğlu Şehir Hastanesi Üroloji Kliniği, İstanbul

SS-028 **Penil arteryel yetmezlik hastalarında tromboelastografi ile koagulasyon durumunun değerlendirilmesi: Randomize kontrollü bir çalışma**
Evaluation of coagulation by thromboelastography in patients with penile arterial insufficiency: A randomized controlled trial
Gökhan Ecer[1], Mehmet Giray Sönmez[2], Resul Yılmaz[3], Arif Aydın[2], Ahmet Topal[3], Leyla Öztürk Sönmez[4], Mehmet Mesut Pişkin[2], Mehmet Balasar[2]
[1]Konya Şehir Hastanesi, Üroloji, Konya, Türkiye
[2]Necmettin Erbakan Üniversitesi, Meram Tıp Fakültesi, Üroloji Anabilimdalı, Konya, Türkiye
[3]Necmettin Erbakan Üniversitesi, Meram Tıp Fakültesi, Anesteziyoloji ve Reanimasyon Anabilimdalı, Konya, Türkiye
[4]Beyhekim Eğitim araştırma Hastanesi, Konya, Türkiye

SS-029 **Konjenital Penil Kurvatur Hastalığında Nesbit Yöntemi ile Cerrahi Yapılan Hastaların Değerlendirilmesi**
Evaluation of Patients who had Surgery with Nesbit Method in Congenital Penile Curvature Disease
Reşat Aydın, Serdar Turan, Murat Dursun, Arif Kankanlı, Ateş Kadıoğlu
İstanbul Üniversitesi, Üroloji Anabilim Dalı, Androloji Bilim Dalı, İstanbul

SS-030 **Erektil Disfonkisyon Tedavisinde Düşük Yoğunluklu Şok Dalga Tedavisi(Li-ESWT), Plateletten Zengin Plazma(PRP) ve Li-ESWT+PRP kombinasyonu Tedavisinin Etkinliği ve Güvenilirliği**
Efficiency and Safety of Low Intensity Shock Wave Therapy (Li-ESWT), Platelet-Rich Plasma (PRP) and Li-ESWT+PRP Combination Treatment in Erectile Dysfunction Treatment
Kemal Ertaş
Memorial Dicle hastanesi üroloji kliniği

SS-031 **Penis büyütme ve kalınlaştırmada yeni ve kalıcı bir teknik; "Hardrock Sandwich"**
A novel and permenant technique for penile enlargement surgery; "Hardrock Sandwich"
Yaşar Başağa[1], Zülfü Sertkaya[2], Doğukan Sökmen[2], Ahmet Semih Güleser[3]
[1]Nişantaşı Üniversitesi, Tıp Fakültesi, Üroloji Anabilim Dalı, İstanbul
[2]Androexpertise Klinik, İstanbul
[3]İstanbul Yeniyüzyıl Üniversitesi, Tıp Fakültesi, Üroloji Anabilim Dalı, İstanbul

SS-032 **Priapism hastalarının retrospektif analizi**
Retrospective analysis of priapism patients
Abdullah Talha Akan, Veysel Sezgin, Mehmet Gökhan Çulha, Mustafa Erkoç, Emre Can Polat, Caner Baran, Alper Ötünçtemur
Sağlık Bilimleri Üniversitesi, Prof. Dr. Cemil Taşçıoğlu Şehir Hastanesi Üroloji Kliniği, İstanbul

28 Ekim 18.30-19.30	SÖZLÜ BİLDİRİ OTURUMU - 10 (SS-023/SS-035) **Oturum Başkanları:** *Ozan Efesoy, Selçuk Sarıkaya*	SALON-C

SS-033 **Erektil Disfonksiyonları için tedavi araştıran hastaların LI-ESWT (low-Intensity Extracorporeal Shock Wave Therapy) tedavisine karar vermede etkili olan referanslar**
References that are effective in deciding on LI-ESWT (low-intensity extracorporeal shock wave therapy) therapy for patients seeking treatment for their Erectile dysfunction
Yurdaer Kaynak
Eskişehir Özel Ümit Vişnelik Hastanesi, Üroloji Kliniği, Eskişehir

SS-034 **Peyronie Hastalığı Cerrahisi Yapılan 38 Hastanın Uzun Dönem Sonuçları**
Long Term Follow-Up Results of Peyronie's Disease Surgery from 38 Patients
Burak Yavuz Kara[1], Kadir Önem[2], Abdullah Açıkgöz[3], Mesut Şengül[2], Mehmet Çetinkaya[4]
[1]VM medical Park Hastanesi, Üroloji Bölümü, Samsun
[2]Ondokuz Mayis Üniversitesi, Üroloji ABD, Samsun
[3]İstinye Üniversitesi, Üroloji ABD, Istanbul
[4]Liv Hospital, Üroloji Bölümü, Samsun

SS-035 **Erken boşalma tedavisi için uygulanan penis başına plazma jel enjeksiyonunun erken dönem sonuçları**
Early results of plasma gel injection to glans penis for premature ejaculation treatment
Doğukan Sökmen[1], Zülfü Sertkaya[1], Yaşar Başağa[2], Emin Taha Keskin[3]
[1]Andro Expertise Erkek Sağlığı ve Estetiği Kliniği
[2]Nişantaşı Üniversitesi, Tıp Fakültesi, Üroloji Anabilim Dalı, İstanbul
[3]Başakşehir Çam ve Sakura Şehir Hastanesi

27 Ekim 19.00-20.00 | **SÖZLÜ BİLDİRİ OTURUMU - 5 (SS-036/SS-048)** | **SALON-C**
Oturum Başkanları: *Kerem Taken, Erdem Öztürk*

SS-036 **Obstrüktif ve non-obstrüktif azospermik Türk erkeklerin genetik sonuçlarının değerlendirilmesi: Multisentrik retrospektif çalışma**
Evaluation of genetic outcomes of obstructive and non-obstructive azoospermic Turkish men: A Multicentric retrospective study
Ahmet Şalvarci, Ali Sami Gürbüz, İsmet Bilger Erihan, Mehmet Ali Karagöz, Mehmet Uslu, Murat Bağcioğlu, Mehmet Balasar, Ali Seydi Bozkurt
Obstrüktif ve non-obstrüktif azospermik Türk erkeklerin genetik sonuçlarının değerlendirilmesi: Multisentrik retrospektif çalışma

SS-037 **Bilateral Seminal Vezikül Agenezisi Olan 46 XY inv(9) (p11;q13) Karyotipine Sahip İnfertil Erkek Olgu**
46 XY Inv(9) (p11;q13) Karyotype in an Infertile Man With Bilateral Seminal Vesicle Agenesis: A Case Report
Reşat Aydın[1], Muhammet Fırat Özervarlı[1], Murat Dursun[1], Arif Kankanlı[2], Ateş Kadıoğlu[2]
[1]İstanbul Üniversitesi, Üroloji Anabilim Dalı, İstanbul
[2]İstanbul Üniversitesi, Androloji Bilim Dalı, İstanbul

SS-038 **İnfertilite Kliniğine Başvuran Erkeklerde Kronotipin İnsan Semen Kalitesinin Günlük Ritmi Üzerine Etkisinin Araştırılması**
Investigation of the Effect of Chronotype on Daily Rhythm of Human Semen Quality in Men Presenting to an Infertility Clinic
Yavuz Selim Okyay[1], Mehmet Kutlu Demirkol[1], Melike Kazan[2], Şakir Gıca[2], Abdullah Yıldırım[3], Neslihan Temiz Doğan[4], Sefa Resim[1]
[1]Kahramanmaraş Sütçü İmam Üniversitesi, Üroloji Anabilim Dalı, Tıp Fakültesi, Kahramanmaraş
[2]Necmettin Erbakan Üniversitesi, Psikiyatri Anabilim Dalı, Tıp Fakültesi, Konya
[3]Kahramanmaraş Sütçü İmam Üniversitesi, Psikiyatri Anabilim Dalı, Tıp Fakültesi, Kahramanmaraş
[4]Kahramanmaraş Sütçü İmam Üniversitesi, Androloji Laboratuvarı, Üroloji Anabilim Dalı, Tıp Fakültesi, Kahramanmaraş

SS-039 **Sol varikosel ile birlikte sağ subklinik/grade 1 varikoseli olan hastalarda varikoselektomi tek taraflı mı iki taraflı mı yapılmalı?**
Should we perform varicocelectomy unilaterally or bilaterally in patients with left clinical and right subclinical/grade 1 varicocele?
Utku Baklacı, Muammer Babayiğit, Murat Can Karaburun, Eralp Kubilay, Önder Yaman
Ankara Üniversitesi, Üroloji Anabilim Dalı, Ankara

SS-040 **16 g kalın iğne ile Testtiküler Sperm Aspirasyon(TESA) işleminin etkinliği ve güvenilirliği**
Efficiency and reliability of Testicular Sperm Aspiration (TESA) with a 16 g thick needle
Kemal Ertaş
Memorial Dicle Hastanesi Üroloji klniği

SS-041 **Kliniğimizdeki TESE sonuçlarımızın değerlendirilmesi**
Evaluation of our TESE results in our clinic
Ali Beytur, Fatih Oğuz, Hasan Güngör, İbrahim Topçu, Faruk Keskin
İnönü Üniversitesi, Üroloji Anabilim Dalı, Malatya

27 Ekim 19.00-20.00 | **SÖZLÜ BİLDİRİ OTURUMU - 5 (SS-036/SS-048)** | **SALON-C**
Oturum Başkanları: *Kerem Taken, Erdem Öztürk*

SS-042 **Mikroskopik Varikoselektomi yapılan hastalarda şikayetlerin başlangıcından tedaviye kadar geçen sürenin hasta anksiyetesi ve klinik sonuçlar üzerine etkisi var mıdır? İlk sonuçlar**
Does the time from the beginning of the complaints to the treatment have an effect on patient anxiety and clinical results in patients who underwent microscopic varicocelectomy? Preliminary results
Fatih Hızlı[1], Aykut Demirci[1], Mehmet Duvarcı[1], Oğuzhan Ceylan[1], Dilek Hamurcu[2], Halil Başar[1]
[1]1Sağlık Bilimleri Üniversitesi, Dr. A.Y. Onkoloji Eğitim ve Araştırma Hastanesi, Üroloji Kliniği, Ankara.
[2]2Sağlık Bilimleri Üniversitesi, Dr. A.Y. Onkoloji Eğitim ve Araştırma Hastanesi, Psikiyatri Kliniği, Ankara.

SS-043 **İnfertil erkeklerde sigara bırakma sonrası sperm konsantrasyonu ve semen hacmi artışı**
Sperm concentration and semen volume increase after smoking cessation in infertile men
Tuncay Toprak, Umut Arslan
Sağlık Bilimleri Üniversitesi Fatih Sultan Mehmet Eğitim Ve Araştırma Hastanesi, Üroloji Ana Bilim Dalı, İstanbul

SS-044 **Mikroskobik Testiküler Sperm Ekstraksiyonu (m-TESE) Yoluyla Elde Edilen Testiküler Spermatozoa ile yapılan ICSI Başarısının Kadın Yumurtalık Cevabı ile İlişkisinin Değerlendirilmesi**
Evaluation of the Relationship between ICSI Success with Testicular Spermatozoa Obtained by Microscopic Testicular Sperm Extraction (m-TESE) and Female Ovarian Response
Nurettin Türktekin[1], Erkan Erdem[2]
[1]Nişantaşı Üniversitesi, Sağlık Hizmetleri Meslek Yüksekokulu, İstanbul
[2]Bilgi Üniversitesi, Sağlık Hizmetleri Meslek Yüksekokulu,İstanbul

SS-046 **Successfull Treatment of Detachment of The Incision After Al-Ghorab Procedure: A case Report**
Al-Ghorab İşlemi Sonrası Yara Yeri Detaşmanı ve Tedavisi: Olgu Sunumu
Rifat Burak Ergül[1], Mehmet Akif Ramazanoğlu[2], Sinan Akşit[2], Murat Sambel[2], Murat Dursun[1], Ateş Kadıoğlu[2]
[1]İstanbul Üniversitesi, İstanbul Tıp Fakültesi, Üroloji Anabilim Dalı, İstanbul
[2]İstanbul Üniversitesi, İstanbul Tıp Fakültesi, Üroloji Anabilim Dalı, Androloji Bilim Dalı İstanbul

SS-047 **Penil Fraktür sonrası gelişen erektil disfonksiyonda risk faktörleri: on yıllık klinik deneyimimiz**
Risk factors for erectile disfunction developing after penil farcture: ten years of clinical experience
Ömer Turğut[1], Mehmet Öztürk[2], Ömer Bayrak[2], Haluk Şen[2], Özlem Başgut[2], Yusuf Yaşar[2]
[1]Adıyaman Besni Devlet Hastanesi, Adıyaman
[2]Gaziantep Üniversitesi Şahinbey Araştırma ve Uygulama Hastanesi, Gaziantep

SS-048 **Serum Nesfatin-1 seviyeleri ile erektil disfonksiyon arasındaki ilişki**
The association between serum Nesfatin-1 levels and erectile dysfunction
Akif Koç[1], Anıl Erkan[1], Muhammet Güzelsoy[1], Ali Rıza Türkoğlu[1], Soner Çoban[1], Feyza Kuloğlu[2], Yasemin Üstündağ[2]
[1]Sağlık Bilimleri Üniversitesi, Üroloji Kliniği, Bursa Yüksek İhtisas Eğitim ve Araştırma Hastanesi, Bursa
[2]Biyokimya Bölümü, Bursa Yüksek İhtisas Eğitim ve Araştırma Hastanesi, Bursa

27 Ekim 18.00-19.00 | **SÖZLÜ BİLDİRİ OTURUMU - 4 (SS-049/SS-059)** | **SALON-C**
Oturum Başkanları: *Ayhan Karaköse, Erdem Öztürk*

SS-049 **Skalp Metastazı İle Tanı Koyulan Böbrek Hücreli Karsinom – Olgu Sunumu**
Renal Cell Carcinoma Diagnosed By Scalp Metastasis - Case Presentation
Kadir Eryılmaz, Hüseyin Bıçakcıoğlu, Osman Ergün, Taylan Oksay
Süleyman Demirel Üniversitesi Tıp Fakültesi, Üroloji Kliniği

SS-050 **Vaka sunumu: at nalı böbrekli iki hastada görülen nöroendokrin tümör**
Case report: neuroendocrine tumor seen in two patients with horseshoe kidneys
Ramazan Ömer Yazar, Salih Zeki Sönmez, Aykut Çolakerol, Ahmet Yaser Müslümanoğlu, Atilla Semerciöz, İsmail Engin Kandıralı
İstanbul Sağlık Bilimleri Üniversitesi, Bağcılar Eğitim ve Araştırma Hastanesi, Üroloji Ana Bilim Dalı, İstanbul

SS-051 **Böbreğin Nadir Görünen Bir Neoplazmı; Ewing Sarkomu**
A Rare Neoplasm Of The Kidney; Ewing Sarcoma
Soner Çoban, Atilla Satır, Çağlar Boyacı
Sağlık Bilimleri Üniversitesi Bursa Yüksek İhtisas Eğitim ve Araştırma Hastanesi, Üroloji Ana Bilim Dalı, Bursa

SS-052 **Parsiyel nefrektomi yapılan böbrek kitlelerinde RENAL, PADUA ve SPARE nefrometri skorlarının peroperatif ve postoperatif cerrahi sonuçları öngörmedeki rolünün retrospektif olarak araştırılması**
Retrospective investigation of the role of RENAL, PADUA and SPARE nephrometry scores in predicting perioperative and postoperative surgical outcomes in renal masses undergoing partial nephrectomy
Mücahit Çaviş[1], Mehmet Çağatay Çiçek[2], Kadir Ömür Günseren[2], İsmet Yavaşcaoğlu[2], Onur Kaygısız[2], Burhan Coşkun[2]
[1]Dr. Nafiz Körez Sincan Devlet Hastanesi Üroloji Kliniği, Ankara, Türkiye
[2]Bursa Uludağ Üniversitesi Tıp Fakültesi Üroloji A.D, Bursa, Türkiye

SS-053 **The natural course and management strategies of renal angiomyolipoma: *A comprehensive single-institution series with 20-year experience***
Ahmet Keleş, Ayberk İplikçi, Asıf Yıldırım
Department of Urology, Medeniyet University School of Medicine Prof. Dr. Süleyman Yalçın City Hospital,Istanbul,Turkey

SS-054 **Laparoskopik parsiyel nefrektominin perioperatif sonuçlarını tahmin etmede RENAL nefrometri indeksinin önemi**
The importance of the RENAL nephrometry score for predicting the perioperative outcomes of laparoscopic partial nephrectomy
Müslim Doğan Değer[1], Burak Akgül[2], Tevfik Aktoz[2]
[1]Edirne Sultan 1. Murat Devlet Hastanesi
[2]Trakya Üniversitesi Hastanesi

27 Ekim 18.00-19.00	SÖZLÜ BİLDİRİ OTURUMU - 4 (SS-049/SS-059) Oturum Başkanları: *Ayhan Karaköse, Erdem Öztürk*	SALON-C

SS-055 **Covid-19 pandemisi döneminde ve pandemi öncesinde başvuran böbrek tümörü hastalarının özelliklerinin karşılaştırılması**
Comparison of the characteristics of kidney tumor patients admitted during the Covid-19 pandemic and before the pandemic
Mehmet Özen[1], Mustafa Aydın[1], Lokman İrkılata[1], Uğur Öztürk[1], Mustafa Koray Kırdağ[1], Hakan Yıldız[2], Reha Ordulu[2], Fatih Kuru[2], Mücahit Uğur[2], Mustafa Kemal Atilla[2]
[1]Samsun Eğitim ve Araştırma Hastanesi,Üroloji Kliniği,Samsun
[2]Samsun Üniversitesi Tıp Fakültesi Üroloji Anabilim Dalı

SS-056 **Our experience of applying minimally invasive techniques in kidney tumors**
Emil Mukhtarov[1], Niyameddin Aliyev[2]
[1]Urology Department, Yeni Klinika National Health Center, Baku, Azerbaijan
[2]Urology Department, Baku Health Center, Baku, Azerbaijan

SS-057 **Böbrek tümörü nedeniyle birden fazla parsiyel/radikal nefrektomi yapılan hastaların değerlendirilmesi**
Evaluation of patients who underwent multiple partial/radical nephrectomy due to kidney tumor
Duran Düzgün[1], Salih Bütün[1], Alper Şimşek[2], Onur Yatağan[1], Yunus Yaz[1], Mesut Berkan Duran[1], Sinan Çelen[1], Yusuf Özlülerden[1]
[1]Pamukkale Üniversitesi Tıp Fakültesi Hastanesi, Üroloji Ana Bilim Dalı, Denizli
[2]Siverek Devlet Hastanesi, Şanlıurfa

SS-058 **Küçük Renal Kitlelerde (4 cm altı) Patoloji Sonuçlarımızın Değerlendirilmesi**
Evaluation of Pathology Results in Small Renal Masses (less than 4 cm)
Emin Taha Keskin[1], Merve Şam Özdemir[2], Özgür Deniz Tataroğlu[1], Harun Özdemir[1], Halil Lütfi Canat[1]
[1]Başakşehir Çam ve Sakura Şehir Hastanesi, Üroloji Kliniği, İstanbul
[2]Başakşehir Çam ve Sakura Şehir Hastanesi, Radyoloji Kliniği, İstanbul

SS-059 **Parsiyel nefrektomi sonrası komplikasyonları öngörmede PADUA ve R.E.N.A.L. nefrometri skorları kullanılabilir mi?**
Can PADUA and R.E.N.A.L. nephrometry scores be used in prediction of complications after partial nephrectomy?
Anıl Erkan, Abdülbaki Kalkan, Soner Çoban, Metin Kılıç, Ali Rıza Türkoğlu, Atilla Satır, Akif Koç, Onur Kutluay
Bursa Yüksek İhtisas Eğitim ve Araştırma Hastanesi

29 Ekim 11.00-12.00 | **SÖZLÜ BİLDİRİ OTURUMU - 14 (SS-060/SS-071)** | **SALON-B**
Oturum Başkanları: *Güray Okyar, Erkan Hirik*

SS-060 **Erkek Alt Üriner Sistem Semptomlarında Non-İnvaziv Tanı Metotlarının Değerlendirilmesi**
Evaluatıon Of Non-Invasıve Dıagnostıc Methods In Male Lower Urınary System Symptoms
İsmail Emre Ergin, Abuzer Öztürk, Arslan Fatih Velibeyoğlu, Aydemir Asdemir, Hüseyin Saygın, Esat Korğalı
Sivas Cumhuriyet Üniversitesi Tıp Fakültesi

SS-061 **Semptomatik benign prostat hiperplazisi olan erkeklerde serum testosteron düzeyi ile alt üriner sistem semptomları arasındaki ilişki**
Association between serum testosterone level and lower urinary tract symptoms in men with symptomatic benign prostatic hyperplasia
Yaşar Pazir[1], Mustafa Kadıhasanoğlu[2]
[1]Haseki Eğitim ve Araştırma Hastanesi, Üroloji Kliniği, İstanbul
[2]İstanbul Üniversitesi Cerrahpaşa Tıp Fakültesi, Üroloji Ana Bilim Dalı, İstanbul

SS-062 **Thulium lazerle prostatın en blok enükleasyonu 100 gr'dan büyük benign prostat hiperplazisi olan hastalarda güvenli ve etkili tedavi yöntemlerinden biridir**
"En bloc" enucleation of the prostate using thulium laser is one of the safe and effective treatment modalities in patients with benign prostatic hyperplasia larger than 100 mL
Erdal Alkan[1], Furkan Şendoğan[1], Mustafa Kaan Akalın[2]
[1]Şişli Memorial Hastanesi, Üroloji Kliniği, İstanbul
[2]İstanbul Medeniyet Üniversitesi, Üroloji Anabilim Dalı, İstanbul

SS-063 **Tek Merkez 146 Vaka Deneyimi Sonrası Thulium Lazerle Prostatın Enükleasyonu (ThuLEP) Sonuçlarımız**
Thulium laser enucleation of the prostate (ThuLEP) for the treatment of BPH: A single-center experience of 146 cases
Halil Çağrı Aybal[1], İrfan Şafak Barlas[2], Mehmet Duvarcı[3], Mehmet Yılmaz[4], Serdar Yalçın[5], Eymen Gazel[6], Lütfi Tunç[2]
[1]Polatlı Duatepe Devlet Hastanesi, Üroloji Bölümü, Ankara, Türkiye
[2]Ankara Acıbadem Hastanesi, Üroloji Bölümü, Ankara, Türkiye
[3]Dr. Abdurrahman Yurtaslan Ankara Onkoloji Eğitim ve Araştırma Hastanesi, Üroloji Anabilim Dalı, Ankara, Türkiye
[4]Freiburg Üniversitesi, Üroloji Anabilim Dalı, Freiburg, Almanya
[5]Bodrum Acıbadem Hastanesi, Üroloji Bölümü, Muğla, Türkiye
[6]Liv Vadistanbul Hastanesi, Üroloji Bölümü, İstanbul, Türkiye

29 Ekim 11.00-12.00 | **SÖZLÜ BİLDİRİ OTURUMU - 14 (SS-060/SS-071)** | **SALON-B**
Oturum Başkanları: *Güray Okyar, Erkan Hirik*

SS-064 **Prostatın Anatomik Endoskopik Enükleasyonu Tekniğinin Standardize Edilmesi için Delphi Uzlaşması: ESUT Çalışması**
A Delphi Consensus to Standardize the Technique of Anatomical Endoscopic Enucleation of Prostate: A Study by ESUT Endoscopic Enucleation of Prostate Study-Group
Lütfi Tunç[1], Thomas Herrmann[2], Giorgio Bozzini[3], Selçuk Güven[4], Javier Romero Otero[5], Vicent Misrai[6], Angelo Porreca[7], Cesare Marco Scoffone[8], Sercan Yılmaz[9], Sacha Ahyai[10], Ali Serdar Gözen[11]
[1]Acıbadem Üniversitesi, Üroloji Anabilim Dalı, Ankara, Türkiye
[2]Hochschule Hannover Üniversitesi, Üroloji Anabilim Dalı, Hannover, Almanya
[3]Lariana Hastanesi, Üroloji Anabilim Dalı, Como, İtalya
[4]Necmettin Erbakan Üniversitesi, Meram Tıp Fakültesi, Üroloji Anabilim Dalı, Konya, Türkiye
[5]12 Octubre Üniversitesi, Üroloji Anabilim Dalı, Madrid, İspanya
[6]Pasteur Hastanesi, Üroloji Anabilim Dalı, Toulouse, Fransa
[7]Veneto Onkoloji Enstitüsü, Onkolojik Üroloji Bilim Dalı, Padua, İtalya
[8]Cottolengo Hastanesi, Üroloji Anabilim Dalı, Torino, İtalya
[9]Kolan Hastanesi, Üroloji Anabilim Dalı, İstanbul, Türkiye
[10]Graz Üniversitesi, Üroloji Anabilim Dalı, Graz, Avusturya
[11]Heidelberg Üniversitesi, Üroloji Anabilim Dalı, Heilbronn, Almanya

SS-065 **Akut bakteriyel prostatit olgularında alt üriner sistem semptomlarının giderilmesinde silodosin kullanımı**
Silodosin may improve lower urinary tract symptoms onset acute bacterial prostatitis patients
Çağlar Yildirim[1], Uğur Öztürk[2]
[1]Özel Samsun Atasam Tıp Merkezi, Üroloji Kliniği
[2]Sağlık Bilimleri Üniversitesi Samsun Eğitim ve Araştırma Hastanesi, Üroloji Kliniği

SS-066 **Prostatın holmium lazer enükleasyonu (HoLEP) hala dik bir öğrenme eğrisine mi sahip? Tek cerrahın 100 vaka deneyimi**
Does Holmium laser enucleation of the prostate (HoLEP) still have a steep learning curve? 100 case experience of single surgeon
Kadir Karkin, Güçlü Gürlen, Ediz Vuruşkan, Bugra Aksay, Lokman Ayhan, Hakan Erçil, Zafer Gökhan Gürbüz
Sağlık Bilimleri Üniversitesi, Adana Şehir Eğitim ve Araştırma Hastanesi, Üroloji Kliniği, Adana, Tükiye

SS-067 **Ultra Düşük Güç (30 W) Kullanarak Yapılan HoLEP Deneyimlerimiz: ilk 50 vaka**
Our HoLEP Experience Using Ultra Low Power (30 W): First 50 cases
Coşkun Kaya, Mehmet Erhan Aydın
Eskişehir Şehir Hastanesi, Üroloji Kliniği, Eskişehir

SS-068 **700'den fazla vaka ile Holmiyum laser ile prostat enükleasyonu**
Holmium laser enucleation of the prostate with more than 700 cases
Engin Kaya[1], Sercan Yilmaz[1], Murat Zor[1], Serdar Yalcin[2], Bahadır Topuz[3], Selahattin Bedir[3]
[1]Şişli Kolan Hastanesi, Üroloji Kliniği, İstanbul
[2]Acıbadem Üniversitesi, Acıbadem Bodrum Hastanesi, Üroloji Kliniği, Bodrum
[3]Sağlık Bilimleri Üniversitesi, Gülhane Eğitim ve Araştırma Hastanesi, Üroloji Kliniği, Ankara

29 Ekim 11.00-12.00	SÖZLÜ BİLDİRİ OTURUMU - 14 (SS-060/SS-071) Oturum Başkanları: *Güray Okyar, Erkan Hirik*	SALON-B

SS-069 **Miksiyon sonrası rezidü idrar miktarı fazla olan hastalarda Holmium lazerle prostatın enükleasyonun (HoLEP) başarısı**
Success of Holmium laser enucleation of prostate (HoLEP) in patients with high postvoiding residual urine volume

İrfan Şafak Barlas[1], Halil Çağrı Aybal[2], Eymen Gazel[3], Mehmet Yılmaz[4], Serdar Yalçın[5], Lütfi Tunç[1]
[1]Ankara Acıbadem Hastanesi, Üroloji Bölümü, Ankara, Türkiye
[2]Polatlı Duatepe Devlet Hastanesi, Üroloji Bölümü, Ankara, Türkiye
[3]Liv Vadistanbul Hastanesi, Üroloji Bölümü, İstanbul, Türkiye
[4]Freiburg Üniversitesi, Üroloji Anabilim Dalı, Freiburg, Almanya
[5]Bodrum Acıbadem Hastanesi, Üroloji Bölümü, Muğla, Türkiye

SS-070 **Tek Merkez 696 Vaka Deneyimi Sonrası Holmium Lazerle Prostatın Enükleasyonu (HoLEP) Sonuçlarımız**
Holmium laser enucleation of the prostate (HoLEP) for the treatment of BPH: A single-center experience of 696 cases

Mehmet Duvarcı[1], Halil Çağrı Aybal[2], İrfan Şafak Barlas[3], Mehmet Yılmaz[4], Eymen Gazel[5], Serdar Yalçın[6], Lütfi Tunç[3]
[1]Dr. Abdurrahman Yurtaslan Ankara Onkoloji Eğitim ve Araştırma Hastanesi, Üroloji Anabilim Dalı, Ankara, Türkiye
[2]Polatlı Duatepe Devlet Hastanesi, Üroloji Bölümü, Ankara, Türkiye
[3]Ankara Acıbadem Hastanesi, Üroloji Bölümü, Ankara, Türkiye
[4]Freiburg Üniversitesi, Üroloji Anabilim Dalı, Freiburg, Almanya
[5]Liv Vadistanbul Hastanesi, Üroloji Bölümü, İstanbul, Türkiye
[6]Bodrum Acıbadem Hastanesi, Üroloji Bölümü, Muğla, Türkiye

SS-071 **Transüretral prostat rezeksiyonunda spinal ve genel anestezinin karşılaştırılması**
Comparison of spinal and general anesthesia for transurethral resection of the prostate

Emrullah Durmuş[1], Kemal Gümüş[2]
[1]Siirt Eğitim ve Araştırma Hastanesi Üroloji kliniği, Siirt, Türkiye
[2]Balıklıgöl Devlet Hastanesi, Şanlıurfa, Türkiye

29 Ekim 16.30-17.30 | **SÖZLÜ BİLDİRİ OTURUMU - 16 (SS-072/SS-083)** | **SALON-C**
Oturum Başkanları: *Özer Güzel, Ömer Sarılar, Ali Çift*

SS-072 **Alt üriner sistem semptomları nedeniyle prostatın holmium lazer enükleasyonu yapılan hastalarda diyabetes mellitusun üriner kontinans üzerine etkisi var mıdır?**
Is diabetes mellitus has any affect on urinary continence after holmium laser enucleation of the prostate due to lower urinary tract symptoms?
Halil Çağrı Aybal[1], İrfan Şafak Barlas[2], Serdar Yalçın[3], Mehmet Yılmaz[4], Eymen Gazel[5], Lütfi Tunç[2]
[1]Polatlı Duatepe Devlet Hastanesi, Üroloji Bölümü, Ankara, Türkiye
[2]Ankara Acıbadem Hastanesi, Üroloji Bölümü, Ankara, Türkiye
[3]Bodrum Acıbadem Hastanesi, Üroloji Bölümü, Muğla, Türkiye
[4]Freiburg Üniversitesi, Üroloji Anabilim Dalı, Freiburg, Almanya
[5]Liv Vadistanbul Hastanesi, Üroloji Bölümü, İstanbul, Türkiye

SS-073 **BPH CERRAHİSİNDE "ALTIN STANDART TEDAVİ" BİLGİSİ DEĞİŞİYOR MU?: TEK MERKEZDE 1 YILLIK HoLEP DENEYİMİMİZ**
DOES "GOLD STANDARD TREATMENT" KNOWLEDGE CHANGE IN BPH SURGERY?: OUR 1-YEAR HoLEP EXPERIENCE IN SINGLE CENTER
Necmi Bayraktar
Yakın Doğu Üniversitesi Üroloji Ana Bilim Dalı,KKTC

SS-074 **AÜSS Nedeniyle Başvuran Erkek Hastalarda Antikolinerjik Kullanımına Bağlı PVR değerlerindeki Değişim ve İdrar Retansiyonu Oranları**
Changes in PVR Values and Urinary Retention Rates Due to Anticholinergic Use in Male Patients Presenting for LUTS
Abdullah Çırakoğlu[1], Erdal Benli[1], Mevlüt Keleş[1], Ahmet Yüce[2], İbrahim Yazıcı[1]
[1]Ordu Üniversitesi Tıp Fakültesi Üroloji Anabilim Dalı
[2]Darende Devlet Hastanesi

SS-075 **Benign Prostat Hipertrofisinin Cerrahi Tedavisinde Thulium Fiber lazerle prostat enükleasyonu (ThuFLEP) Sonuçlarımız: Tek Merkez 193 Vaka Deneyimi**
Thulium fiber laser enucleation of the prostate (ThuFLEP) for the treatment of BPH: A single-center experience of 193 cases
İrfan Şafak Barlas[1], Mehmet Duvarcı[2], Halil Çağrı Aybal[3], Serdar Yalçın[4], Eymen Gazel[5], Mehmet Yılmaz[6], Lütfi Tunç[1]
[1]Ankara Acıbadem Hastanesi, Üroloji Bölümü, Ankara, Türkiye
[2]Dr. Abdurrahman Yurtaslan Ankara Onkoloji Eğitim ve Araştırma Hastanesi, Üroloji Anabilim Dalı, Ankara, Türkiye
[3]Polatlı Duatepe Devlet Hastanesi, Üroloji Bölümü, Ankara, Türkiye
[4]Bodrum Acıbadem Hastanesi, Üroloji Bölümü, Muğla, Türkiye
[5]Liv Vadistanbul Hastanesi, Üroloji Bölümü, İstanbul, Türkiye
[6]Freiburg Üniversitesi, Üroloji Anabilim Dalı, Freiburg, Almanya

29 Ekim 16.30-17.30 | **SÖZLÜ BİLDİRİ OTURUMU - 16 (SS-072/SS-083)** | **SALON-C**
Oturum Başkanları: *Özer Güzel, Ömer Sarılar, Ali Çift*

SS-076 İşeme yakınmaları nedeniyle tedavi edilen erkeklerde cinsel sağlığın korunmasının önemi: Prospektif çok merkezli boylamsal bir çalışmanın ilk sonuçları
The importance of preservation of sexual health in males treated for voiding complaints: Initial data from a prospective multi-center longitudinal study

Vahit Güzelburç[1], Berk Madendere[1], Gökhan Çalık[1], Zeynep Bahadır[1], Abdullah Demirtaş[2], Abdullah Harun Kınık[3], Ali Ayrancı[4], Asıf Yıldırım[5], Buğra Çetin[3], Bülent Erkurt[1], Caner Baran[6], Cem Doğan[2], Cem Özgür[7], Çağatay Çiçek[8], Enver Özdemir[3], Ercan Yuvanç[9], Erkan Erkan[10], Eyüp Dil[11], Faruk Özgör[4], İlkin Hamidzade[5], Mehmet Furkan Kesici[2], Mert Karadağ[12], Mustafa Zafer Temiz[13], Oğuz Demirdöğen[14], Ömer Onur Tantekin[15], Ömer Sarılar[4], Ömer Yılmaz[16]
[1]İstanbul Medipol Üniversitesi, Üroloji Ana Bilim Dalı, İstanbul
[2]Erciyes Üniversitesi, Üroloji Ana Bilim Dalı, Kayseri
[3]Gaziosmanpaşa Eğitim ve Araştırma Hastanesi, Istanbul
[4]Sağlık Bilimleri Üniversitesi Haseki Sağlık Uygulama ve Araştırma Merkezi, İstanbul
[5]Göztepe Prof. Dr. Süleyman Yalçın Şehir Hastanesi, İstanbul
[6]Prof. Dr. Cemil Taşçıoğlu Şehir Hastanesi, İstanbul
[7]Sağlık Bilimleri Üniversitesi, Ankara Eğitim ve Araştırma Hastanesi, Ankara
[8]Uludağ Tıp Fakültesi, Üroloji Ana Bilim Dalı, Bursa
[9]Kırıkkale Üniversitesi, Üroloji Ana Bilim Dalı, Kırıkkale
[10]İstanbul Eğitim ve Araştırma Hastanesi, İstanbul
[11]Recep Tayyip Erdoğan Üniversitesi, Üroloji Ana Bilim Dalı, Rize
[12]Kayseri Şehir Hastanesi, Kayseri
[13]İstanbul Bağcılar Eğitim ve Araştırma Hastanesi, İstanbul
[14]Atatürk Üniversitesi, Üroloji Ana Bilim Dalı, Erzurum
[15]Sağlık Bilimleri Üniversitesi Şişli Hamidiye Etfal Eğitim ve Araştırma Hastanesi, İstanbul
[16]Sultan Abdülhamid Han Eğitim ve Araştırma Hastanesi, İstanbul

SS-077 Comparative assessment of urological emergency cases before and after the COVID-19 outbreak

Selçuk Sarıkaya[1], İbrahim Kılıççalan[2], Selim Can Peker[2], Selahattin Bedir[1]
[1]Department of Urology, Gülhane Research and Training Hospital, Ankara, Turkey
[2]Gülhane Faculty of Medicine, University of Health Sciences, Ankara, Turkey

SS-078 Yapay zeka modeli ile multiparametrik MR görüntülemenin kanser tanıma etkinliği
Cancer diagnosis efficiency of multiparametric MR imaging with artificial intelligence model

Mustafa Ozan Horsanalı[1], Yaşar Issı[1], Eren İsmailoğlu[2], Serkan Güneyli[2], Orhan Er[3]
[1]İzmir Bakırçay Üniversitesi, Tıp Fakültesi, Üroloji Anabilim Dalı, İzmir, Türkiye
[2]İzmir Bakırçay Üniversitesi, Tıp Fakültesi, Radyoloji Anabilim Dalı, İzmir, Türkiye
[3]İzmir Bakırçay Üniversitesi, Mühendislik Fakültesi, Bilgisayar Mühendisliği Anabilim Dalı, İzmir, Türkiye

SS-079 Morbid Obez Hastalarda Böbrek Nakli Sonuçlarımız
Kidney Transplantation Results in Morbid Obese Patients

Bekir Voyvoda
Medicana Ataşehir Hastanesi Organ Nakli Merkezi-Üroloji İstanbul-Turkey

29 Ekim 16.30-17.30 | **SÖZLÜ BİLDİRİ OTURUMU - 16 (SS-072/SS-083)** | **SALON-C**
Oturum Başkanları: *Özer Güzel, Ömer Sarılar, Ali Çift*

SS-080 **Everolimusun Üreter Anastomozlarına ve Renal İskemi-Reperfüzyon Hasarına Etkisi**
The Effect Of Everolimus On Ureteral Anastomosis And Renal Ischemia Reperfusion Injury
Fatih Sandikçi[1], Sanem Çimen Güler[2], Sertaç Çimen[1], Tuğba Taşkin Türkmenoğlu[3], Fevzi Aydin[4], M. Abdurrahim İmamoğlu[1]
[1]Sağlık Bilimleri Üniversitesi, Dışkapı Eğitim ve Araştırma Hastanesi, Üroloji Ana Bilim Dalı, Ankara
[2]Sağlık Bilimleri Üniversitesi, Dışkapı Eğitim ve Araştırma Hastanesi, Genel Cerrahi Ana Bilim Dalı, Ankara
[3]Sağlık Bilimleri Üniversitesi, Dışkapı Eğitim ve Araştırma Hastanesi, Patoloji Ana Bilim Dalı, Ankara
[4]Sağlık Bilimleri Üniversitesi, Dışkapı Eğitim ve Araştırma Hastanesi, Biyokimya Ana Bilim Dalı, Ankara

SS-081 **Kadeverik ve Canlı Böbrek Nakli Hastalarında Posttransplant Dönemde Laktik Asidozun Graft Fonksiyonu ile İlişkisi**
The Relationship between Lactic Acidosis and Graft Function in the Posttransplant Period of Cadeveric and Living Kidney Transplant Patients
Ömür Memik
Sağlık Bilimleri Üniversitesi Kocaeli Derince Eğitim ve Araştırma Hastanesi Üroloji Kliniği, Derince, Kocaeli

SS-082 **Ürolojik enfeksiyonlarda genişlemiş spektrumlu beta-laktamaz üreten bakteri üremesi tahmin edilebilir mi?**
Is it possible to predict of extended-spectrum beta-lactamase producing bacteria in urological infections?
Muhammet Çiçek[1], Ayberk İplikçi[1], İlkin Khamid Zada[1], Mehmet Çağlar Çakıcı[1], Hülya Çaşkurlu[2], Asıf Yıldırım[1]
[1]Göztepe Prof. Dr. Süleyman Yalçın Şehir Hastanesi, Üroloji Kliniği
[2]Göztepe Prof. Dr. Süleyman Yalçın Şehir Hastanesi, Enfeksiyon hastalıkları ve Mikrobiyoloji Kliniği

SS-083 **Ürolojik Açık Cerrahilerde Yara Yeri Enfeksiyonu Artışının Nedenleri Ve Alınması Gereken Önlemler**
Causes of increased wound infection rate in urological open surgeries and measures to be taken
İlyas Yaz, Onur Özyaman, Reha Girgin, Engin Denizhan Demirkıran, Bülent Akduman
Zonguldak Bülent Ecevit Üniversitesi Tıp Fakültesi Üroloji Kliniği

27 Ekim 17.00-18.00	SÖZLÜ BİLDİRİ OTURUMU - 3 (SS-084/SS-095) **Oturum Başkanları:** *Serdar Arısan, Erkan Erkan*	SALON-C

SS-084 **The historical development of the treatment of fournier's gangrene, what has changed: A single center experience**
Cemil Kutsal, İbrahim Halil Baloğlu, Taner Hacıosmanoğlu, Ali Emre Çekmece, Ahmet Tevfik Albayrak, Nihat Türkmen, Kaya Horasanlı
Department of Urology, Health Sciences University Şişli Hamidiye Etfal Training and Research Hospital, Istanbul, Turkey

SS-085 **Comparative Assessment of Patients Admission to Urology Department Secondary and Tertiary Level Hospitals During and Before the Covid 19 Pandemic**
Ahmet Keleş[1], Ahmet Karakeçi[2]
[1]Department of Urology, Medeniyet University School of Medicine Prof. Dr. Süleyman Yalçın City Hospital,Istanbul,Turkey
[2]Department of Urology, Fırat University School of Medicine,Elazığ,Turkey

SS-086 **Merkezimizdeki 7 yıllık kadaverik böbrek nakli sonuçlarımız**
Our 7-year cadaveric kidney transplant results in our center
Emre Onur Güven, Hasan Anıl Kurt, Ahmet Reşit Ersay, Cabir Alan, Taha Döner
Çanakkale Onsekiz Mart Üniversitesi, Üroloji Anabilim Dalı, Çanakkale

SS-087 **Clinicaltrials.gov Veritabanında Türkiye Kayıtlı Prostat Kanseri Çalışmalarının Değerlendirilmesi**
Evaluation of Prostate Cancer Studies Registered in Turkey in Clinicaltrials.gov Database
Turgay Kaçan, Ali Kaan Yıldız
Ankara Şehir Hastanesi, Üroloji Kliniği, Ankara

SS-088 **Antikoagülan-Antiagregan kullanımı peroperatif kan transfüzyonu ihtiyacını etkiler mi?**
Does the use of anticoagulant-antiaggregant affect the need for peroperative blood transfusion?
Mehmet Gökhan Çulha, Veysel Sezgin, Caner Baran, Emre Can Polat, Mustafa Erkoç, Levent Özcan, Alper Ötünçtemur
Sağlık Bilimleri Üniversitesi, Prof. Dr. Cemil Taşçıoğlu Şehir Hastanesi, Üroloji Kliniği, İstanbul

SS-089 **Erkek Ürogenital Kanserlerde Böbrek Fonksiyon Bozukluğu Sıklığı ve Kanser Türleri ile İlişkisi**
The Frequency of Renal Dysfunction in Male Urogenital Cancers and Its Relationship with Cancer Types
Feyzi Sinan Erdal[1], Gülçin Şahingöz Erdal[2]
[1]Haseki Eğitim ve Araştırma Hastanesi, Üroloji Bölümü, İstanbul
[2]Bakırköy Eğitim ve Araştırma Hastanesi, Medikal Onkoloji Bölümü, İstanbul

SS-090 **Üroloji polikliniğine başvuran yan ağrıları ne kadar ürolojik? İlçe devlet hastanesi tecrübelerimiz**
How urological are the flank pains presenting to the urology outpatient clinic? Our experience in the district state hospital
Hakan Görkem Kazıcı, Hayrettin Aslan
Kızıltepe Devlet Hastanesi

27 Ekim 17.00-18.00	SÖZLÜ BİLDİRİ OTURUMU - 3 (SS-084/SS-095) Oturum Başkanları: *Serdar Arısan, Erkan Erkan*	SALON-C

SS-091 **Radikal prostatektomi sonrası üretra darlığı gelişimini etkileyen faktörler**
Factors affecting the development of urethral stricture after radical prostatectomy
Emir Akıncıoğlu[1], Mustafa Dinçkal[2], Emre Yurtseven[2], Oktay Nazlı[2]
[1]Özel Sağlık Hastanesi, Üroloji Kliniği, İzmir
[2]Ege Üniversitesi Tıp Fakültesi Hastanesi, Üroloji Anabilim Dalı, İzmir

SS-092 **Tekrarlayıcı bulber üretra darlıklarına noninvaziv yaklaşımda, stent kullanımı, 146 olgu, uzun dönem izlem sonuçları**
Stent use in noninvasive approach to recurrent bulbar urethral strictures, 146 cases, long-term follow-up results
Muhlis Ünal, Enes Malik Akdaş, Naci Burak Çınar, Omar Alzamo, İsa Uluç, Engin Telli, Mustafa Melih Çulha
Kocaeli Üniversitesi Üroloji Anabilim Dalı, Kocaeli

SS-093 **Vezikoüretral anastomoz darlığında robotik yardımlı laparoskopik re-anastomoz**
Robotic-assisted laparoscopic re-anastomosis in vesicourethral anastomosis stenosis
Metin Savun, Yunus Çolakoğlu, Abdülmütalip Şimşek
Başakşehir Çam ve Sakura Şehir Hastanesi

SS-094 **Genital wart tedavisinde elektrokoterizasyon ile elektrokoterizasyon+4 haftalık imikoid %5 krem tedavisi uygulanan hastalarda nüks oranlarının karşılaştırılması**
Comparison of recurrence rates in patients treated with only electrocauterization and electrocauterization + 4 weeks of imicoid 5% cream in the treatment of genital warts
Kemal Ertaş
Memorial Dicle hastanesi üroloji kliniği

SS-095 **Human Papilloma Virüs'e ilgi artmaktadır: Bir Ulusal Google Trend Analizi**
Increasing interest in Human Papilloma Virus: A National Google Trend Analysis
Mert Kılıç, Serdar Madendere
VKV Amerikan Hastanesi, İstanbul

28 Ekim 11.00-12.00 | **SÖZLÜ BİLDİRİ OTURUMU - 9 (SS-096/SS-107)** | **SALON-B**
Oturum Başkanları: *Ahmet Öztürk, Soner Güney*

SS-096 **"İnkontinans" İle İlgili İnternet Araştırmalarının Son Beş Yıldaki Değişimi: Google Trends Analizi**
The Change of Internet Research Related To "Incontinence" During the Last Five Years: A Google Trends Analysis
Mehmet Serkan Özkent
Konya Şehir Hastanesi, Üroloji Kliniği, Konya

SS-097 **Kadın Uretra darlığının tedavisinde dorsal onlay labium minör greftinin etkinliği ve güvenliği: uzun süreli takip**
Efficacy and safety of dorsal onlay labia minora graft for treatment of female urethral stricture: long term follow-up
Kadir Önem[1], Burak Yavuz Kara[2], Abdullah Açıkgöz[2], Mesut Şengül[5], Ulaş Çoban[3], Mehmet Çetinkaya[4]
[1]Ondokuz Mayıs Üniversitesi Tıp Fakültesi Üroloji Anabilim Dalı, Samsun, Türkiye
[2]Medikalpark Samsun Hastanesi, Üroloji Bölümü, Samsun, Türkiye
[3]Ondokuz Mayıs Üniversitesi Tıp Fakültesi Kadın Hastalıkları ve Doğum Anabilim Dalı, Samsun, Türkiye
[4]Liv Hastanesi, Üroloji Bölümü, Samsun, Türkiye
[5]Gazi Hastanesi, Üroloji Bölümü, Samsun, Türkiye

SS-098 **Multiple Sclerosis Hastalarında Transkutanöz Posterior Tibial Sinir Stimülasyonu ve Tekrarlayıcı Transkranial Manyetik Stimülasyonunun Nörojenik Mesane Tedavisine Etkisi: Randomize Kontrollü Çalışma İçin Çalışma Protokolü**
Effect of Transcutaneous Posterior Tibial Nerve Stimulation and Repetitive Transcranial Magnetic Stimulation on Neurogenic Bladder Treatment in Patients with Multiple Sclerosis: The Study Protocol of a Randomized Controlled Study
Pınar Atak Çakır[1], Fatma Mutluay[1], Lütfü Hanoğlu[2], Vahit Güzelburç[3]
[1]İstanbul Medipol Üniversitesi, Fizyoterapi ve Rehabilitasyon Anabilim Dalı, İstanbul
[2]İstanbul Medipol Mega Üniversite Hastanesi, Nöroloji Anabilim Dalı, İstanbul
[3]İstanbul Medipol Mega Üniversite Hastanesi, Üroloji Anabilim Dalı, İstanbul

SS-099 **Stres Üriner İnkontinansta İçten Dışa Transobturator Prosedürü ile Modifiye Edilmiş Versiyonunun Karşılaştırılması: Prospektif Randomize Çalışmanın 3 Yıllık Sonuçları**
Comparison of Original Inside-Out Transobturator Procedure and It's Modified Version for Stress Urinary Incontinence: 3-Year Results of a Prospective Randomized Trial
Umut Arslan, Ahmet Can Kolu, Tuncay Toprak
Sağlık Bilimleri Üniversitesi Fatih Sultan Mehmet Eğitim Ve Araştırma Hastanesi, Üroloji Ana Bilim Dalı, İstanbul

SS-100 **Aşırı aktif mesane tedavisinin kadın cinsel fonksiyonları üzerine etkisi**
Effect of overactive bladder treatment on female sexual functions
Kemal Gümüş[1], Remzi Salar[2]
[1]Balıklıgöl Devlet Hastanesi, Üroloji Bölümü, Şanlıurfa
[2]S.B.Ü Şanlıurfa Mehmet Akif İnan Eğitim Ve Araştırma Hastanesi, Üroloji Bölümü, Şanlıurfa

28 Ekim 11.00-12.00	SÖZLÜ BİLDİRİ OTURUMU - 9 (SS-096/SS-107) Oturum Başkanları: *Ahmet Öztürk, Soner Güney*	SALON-B

SS-101 **Mikst Tip İnkontinansda Baskın Tip Tanısında Anamneze Ne kadar Güvenebiliriz?: Retrospektif Bir Analiz**
How much can we rely on the anamnesis in the diagnosis of predominant type in mixed type incontinence?: A Retrospective Analysis
Mehmet Emin Şirin[1], Mehmet Yılmaz[2], Mustafa Karaaslan[3]
[1]Aksaray Özel İnova Hastanesi Üroloji Kliniği, Aksaray
[2]Üroloji Anabilim Dalı, Freiburg Üniversitesi Tıp Merkezi, Tıp Fakültesi, Freiburg, Almanya
[3]Bingöl Devlet Hastanesi Üroloji Kliniği, Bingöl

SS-102 **Refrakter Aşırı Aktif Mesane Tedavisinde İntravezikal OnabotulinumA Enjeksiyonunun Etkinliği ve Güvenilirliği: 1001 enjeksiyonun retrospektif değerlendirmesi**
Efficacy and Safety of Intravesical OnabotulinumA Injection in the Treatment of Refractory Overactive Bladder: A retrospective evaluation of 1001 injections
Kadir Önem[1], Abdullah Açıkgöz[2], Burak Yavuz Kara[2], Mesut Şengül[5], Ulaş Çoban[3], Mehmet Çetinkaya[4]
[1]Ondokuz Mayıs Üniversitesi Tıp Fakültesi Üroloji Anabilim Dalı, Samsun, Türkiye
[2]Medikalpark Samsun Hastanesi, Üroloji Bölümü, Samsun, Türkiye
[3]Ondokuz Mayıs Üniversitesi Tıp Fakültesi Kadın Hastalıkları ve Doğum Anabilim Dalı, Samsun, Türkiye
[4]Liv Hastanesi, Üroloji Bölümü, Samsun, Türkiye
[5]Gazi Hastanesi, Üroloji Bölümü, Samsun, Türkiye

SS-103 **RIA'nın Mesaneye Migrasyonu ve Mesane Taşı Oluşturması: Gebe Hasta Olgu Sunumu**
Migration of IUD into the Bladder and Formation of Bladder Stones: A Case Report of a Pregnant Patient
Tugay Aksakalli[1], Fatih Özkaya[3], Adem Utlu[1], Mücahit Macit[2], Yılmaz Aksoy[2], İsa Özbey[2]
[1]Erzurum Bölge Eğitim ve Araştırma Hastanesi, Üroloji ABD
[2]Atatürk Üniversitesi Araştırma Hastanesi, Üroloji ABD
[3]Altınbaş Üniversitesi Bahçelievler MedikalPark Hastanesi, Üroloji ABD

SS-104 **Mikst üriner inkontinansı olan hastalarda, transobturator tape operasyonunun urge kontinans üzerine etkisi**
The effect of transobturator tape operation on urge continence in patients with mixed urinary incontinence
Ali Ayrancı, Hüseyin Burak Yazılı, Ufuk Çağlar, Reşit Yusuf, Oğuzhan Yıldız, Murat Baykal, Faruk Özgör, Ömer Sarılar
Sultangazi Haseki Eğitim ve Araştırma Hastanesi

SS-105 **Trans-obturator tape(TOT) cerrahi uygulamasının kadın üriner inkontinans ve kadın cinsel fonksiyonlari üzerindeki etkisi**
The effect of trans-obturator tape(TOT) surgery on female urinary incontinence and female sexual functions
Nurullah Altınkaya, Mehmet Giray Sönmez
Necmettin Erbakan Üniversitesi Meram Tıp Fakültesi, Üroloji Ana Bilim Dalı, Konya

28 Ekim 11.00-12.00	SÖZLÜ BİLDİRİ OTURUMU - 9 (SS-096/SS-107) **Oturum Başkanları:** *Ahmet Öztürk, Soner Güney*	SALON-B

SS-106 **Kadın üretral darlık hastalığının bir alt tipi: flimsy üretral darlık**
A subtype of female urethral stricture: flimsy urethral stricture

Osman Köse[1], Deniz Gül[1], Safa Arslan[1], Yavuz Tarık Atik[1], Anıl Erdik[2], Burak Uysal[1], Hasan Salih Köse[1], Hacı İbrahim Çimen[1]
[1]Sakarya Üniversitesi Eğitim ve Araştırma Hastanesi, Üroloji Kliniği, Sakarya
[2]Sakarya Toyotasa Acil Yardım Hastanesi, Üroloji Kliniği, Sakarya

SS-107 **Sakral Nöromodülasyon Uyguladığımız Spina Bifidalı Aşırı Aktif Mesaneli Pediatrik Hastalar: İlk Deneyimlerimiz**
Pediatric Patients with Spina Bifida With Overactive Bladder Who We Performed Sacral Neuromodulation: First Experiences

Vahit Güzelburç, Burak Karakuş, Selami Albayrak
Medipol Üniversitesi, Üroloji Anabilim Dalı, İstanbul

28 Ekim 19.30-20.30 | **SÖZLÜ BİLDİRİ OTURUMU - 11 (SS-108/SS-119)** | **SALON-C**
Oturum Başkanları: *Mehmet Uslu, İsmail Nalbant*

SS-108 **İlçe devlet hastanesinde distal hipospadias onarımında TİPU yönteminin uygulanabilirliği**
Applicability of the TIPU method in distal hypospadias repair in the district state hospital
Mehmet Sarıkaya[1], Emre Kandemir[2]
[1]Kızıltepe Devlet Hastanesi Çocuk Cerrahisi Kliniği, Kızıltepe, Mardin
[2]Kızıltepe Devlet Hastanesi Üroloji Kliniği, Kızıltepe, Mardin

SS-109 **Nüks İnmemiş Testiste Başarıyı Etkileyen Faktörler Orkiopeksi İhtiyacını Azaltmak İçin Neler Yapılabilir? Pediatrik Üroloji Kliniğinin 10 Yıllık Deneyimi**
Factors Affecting Success in Recurrent Undescended Testicle What Can Be Done to Reduce the Need for Orchiopexy? 10 Years Experience of Pediatric Urology Clinic
Cemil Kutsal[1], Kaya Horasanlı[2]
[1]Sağlık Bilimleri Üniv Şişli Etfal Eğitim ve Araştırma Hastanesi Üroloji Anabilim Dalı
[2]Sağlık Bilimleri Üniv Şişli Etfal Eğitim ve Araştırma Hastanesi Pediatrik Üroloji Anabilim Dalı

SS-110 **Pediatrik Beden Dışı Şok Dalga Litotripsi (ESWL) Tedavi Başarısını Etkileyen Faktörler**
Factors Affecting Pediatric Extracorporeal Shock Wave Lithotripsy (ESWL) Treatment Success
Ufuk Çağlar, Arda Meriç, Ahmet Halis, Abdullah Esmeray, Reşit Yusuf, Levent Denis Şekerel, Faruk Özgör, Ömer Sarılar
Sağlık Bilimleri Üniversitesi, Haseki Eğitim ve Araştırma Hastanesi, Üroloji Kliniği, İstanbul, Türkiye

SS-111 **Konvansiyonel Sünnet Teknikleri ile Thermokoter Yardımlı Sünnetin Clavien Dindo Sınıflamasına Göre Erken Dönem Komplikasyonlarının Retrospektif Analizi**
Retrospective Analysis of Early Period Complications of Conventional Circumcision Techniques and Thermocautery Assisted Circumcision According to Clavien Dindo Classification
Bedreddin Kalyenci[1], Mahmut Taha Ölçücü[2], Kerem Teke[3], Sait Sever[1], Ali Çift[1], Can Benlioğlu[1], Mehmet Özgür Yücel[1]
[1]Adıyaman Üniversitesi Tıp Fakültesi,Üroloji Anabilim Dalı,Adıyaman
[2]Antalya Eğitim ve Araştırma Hastanesi,Üroloji Anabilimdalı,Antalya
[3]Kocaeli Üniversitesi Tıp Fakültesi,Üroloji Anabilimdalı,Kocaeli

SS-112 **Youtube'da Sünnet Cerrahisi:Bir Kalite Değerlendirmesi**
Circumcision Surgery On Youtube:A Qualitiy Assesment
Şeref Coşer, Mehmet Sevim, Halil İbrahim İvelik, Hüseyin Özgür Kazan, Okan Alkış, İbrahim Güven Kartal, Bekir Aras
Kütahya Sağlık Bilimleri Üniversitesi, Evliya Çelebi Eğitim ve Araştırma Hastanesi, Üroloji Ana Bilim Dalı, Kütahya

SS-113 **Postoperatif Kateterizasyon Süresinin Distal Hipospadias Cerrahisinde Başarı ve Komplikasyonlara Etkisi**
The Effect of Postoperative Catheterization Time on Success and Complications in Distal Hypospadias Surgery
Kubilay Sarıkaya, Muhammed Arif İbiş, İhsan Barış Müldür, Fahri Erkan Sadioğlu, Mehmet Çiftçi, Çağrı Şenocak, Ömer Faruk Bozkurt
Ankara Atatürk Sanatoryum Eğitim ve Araştırma Hastanesi

28 Ekim 19.30-20.30 | **SÖZLÜ BİLDİRİ OTURUMU - 11 (SS-108/SS-119)** | **SALON-C**
Oturum Başkanları: *Mehmet Uslu, İsmail Nalbant*

SS-114 **Konjenital hidronefrozlu olguların ilk tanı almaları sonrası Çocuk Ürolojisi konsültasyonu süreci**
Pediatric Urology consultation process after initial diagnosis of cases with congenital hydronephrosis
Mücahit Kart[1], Arife Toksöz[2], Mesut Berkan Duran[3]
[1]Hatay Eğitim ve Araştırma Hastanesi, Pediatrik Üroloji Kliniği, Hatay
[2]Hatay Eğitim ve Araştırma Hastanesi, Pediatri Kliniği, Hatay
[3]Pamukkale Üniversitesi Tıp Fakültesi, Üroloji Anabilim Dalı, Denizli

SS-115 **Distal Hipospadias Onarımında Başarı Oranı: 7 Yıllık Deneyim**
Success Rate in Distal Hypospadias Repair: 7 Years of Experience
Kemal Gumus
Balıklıgöl Devlet Hastanesi, Üroloji Kliniği, Şanlıurfa, Türkiye

SS-116 **Hipospadias Cerrahisinden Sonra Koban Bandaj Kullanmak Gerekir mi?**
Is it Necessary to Use a Coban Bandage After Hypospadias Surgery?
Süleyman Şahin, Muammer Bozkurt
Başakşehir Çam ve Sakura Şehir Hastanesi, Üroloji Kliniği, İstanbul

SS-117 **Florokinolon Grubu Antibiyotiklerin Ürolojik Cerrahi Profilakside Kullanımı**
Use of Fluoroquinolone Group Antibiotics in Urological Surgical Prophylaxis
Tanju Keten[1], Melih Balcı[1], Şeref Coşer[1], Serdar Başboğa[1], Anıl Erkan[2], Özer Güzel[1], Altuğ Tuncel[1]
[1]Ankara Şehir Hastanesi, Üroloji Kliniği, Ankara
[2]Bursa Yüksek İhtisas Eğitim ve Araştırma Hastanesi, Üroloji Kliniği, Bursa

SS-118 **Fournier Gangreni Tedavisinde Vakum Yardımlı Yara Bakımı'nın (Negatif Basınçlı) Konvansiyonel Yara Bakımına Üstünlüğü Var mıdır?**
Is Vacuum Assisted Wound Care (Negative Pressure) Superior to Conventional Wound Care in the Treatment of Fournier's Gangrene?
Abdullah Akkurt[1], Ercan Kazan[2]
[1]Gazi Yaşargil Eğitim ve Araştırma Hastanesi, Üroloji Kliniği, Diyarbakır
[2]Atatürk Devlet Hastanesi, Üroloji Kliniği, Antalya

SS-119 **Fournier Gangreninin Tedavisinin Tarihsel Gelişiminde Neler Değişti Tek Merkez Deneyimi**
What Has Changed in the Historical Development of the Treatment of Fournier's Gangrene Single Center Experience
Cemil Kutsal, Nihat Türkmen, İbrahim Halil Baloğlu, Ahmet Tevfik Albayrak, Taner Hacıosmanoğlu
Sağlık Bilimleri Üniv Şişli Etfal Eğitim ve Araştırma Hastanesi Üroloji Anabilim Dalı

29 Ekim 12.00-13.00 | **SÖZLÜ BİLDİRİ OTURUMU - 15 (SS-120/SS-131)** | **SALON-B**
Oturum Başkanları: *Uğur Balcı, Süleyman Sami Çakır*

SS-120 **Preoperatif Partin nomogramı ile multiparametrik prostat magnetik rezonans görüntüleme (MpMRG) yöntemindeki ekstraprostatik yayılım varlığı radikal prostatektomi (RP) materyalindeki ekstraprostatik uzanımı ön görebilir mi?**
Can the Partin nomogram and the presence of extraprostatic extension in the multiparametric prostate magnetic resonance imaging (mp-MRI) method predict the extraprostatic extension in the radical prostatectomy (RP) specimen?
Atınç Tozsin, Burak Akgül, Hasan Can Kuvan, Burak Bilir, Tevfik Aktoz
Trakya Üniversitesi, Üroloji Anabilim Dalı, Edirne

SS-121 **Orta ve yüksek riskli prostat kanserli hastalarda preoperatif Ga-68 PSMA PET/BT'deki lezyonun SUV-max değeri radikal prostatektomi spesimenindeki yüksek evre ve dereceyi öngörebilir mi?**
Does the SUV-max value of the lesion on preoperative Ga-68 PSMA PET/CT predict the high stage/grade in the radical prostatectomy specimen in patients with intermediate and high risk prostate cancer?
Burak Akgül, Atınç Tozsin, Burak Bilir, Hasan Can Kuvan, Tevfik Aktoz
Trakya Üniversitesi Tıp Fakültesi, Üroloji Anabilim Dalı,Edirne

SS-122 **Yüksek riskli prostat kanserli hastalarda pelvik lenf nodu ışınlamasının onkolojik sonuçlarının değerlendirilmesi**
Evaluation of oncological outcomes of pelvic lymph node irradiation in patients with high-risk prostate cancer
Selvi Dinçer[1], Halil Cumhur Yıldırım[2], Gökhan Yaprak[3], Merve Nur Güven[1], Ecem Demir[2], Melike Pekyürek[3], Fazilet Öner Dinçbaş[2]
[1]Prof. Dr. Cemil Taşcıoğlu Şehir Hastanesi, Radyasyon Onkolojisi Bölümü
[2]Cerrahpaşa Tıp Fakültesi, Radyasyon Onkolojisi ABD
[3]Kartal Şehir Hastanesi, Radyasyon Onkolojisi Bölümü

SS-123 **Düşük Risk Prostat Kanserinde Aktif İzlem Deneyimlerimiz:Tek Merkez 10 Yıllık Sonuçlar**
Active surveillance in low-risk prostate cancer: 10 year follow-up results
İsmail Evren, Ali Ayten, Ali Emre Fakir
Sağlık Bilimleri Üniversitesi, Bakırköy Dr. Sadi Konuk Eğitim ve Araştırma Hastanesi, Üroloji Kliniği, İstanbul

SS-124 **Lokalize prostat kanserinde volümetrik modülasyonlu ark terapisi sonrası biyokimyasal nüksün belirteçleri**
Determinants for biochemical recurrence after volumetric modulated arc therapy in localized prostate cancer
Berrin Yalçın[1], Hikmet Köseoğlu[2], Tolga Eroğlu[3]
[1]Sağlık Bilimleri Üniversitesi, İstanbul Sağlık Uygulama ve Araştırma Merkezi, Radyasyon Onkolojisi Kliniği, İstanbul
[2]Sağlık Bilimleri Üniversitesi, İstanbul Sağlık Uygulama ve Araştırma Merkezi, Üroloji Kliniği, İstanbul
[3]Şemdinli Devlet Hastanesi, Üroloji Kliniği, Hakkari

29 Ekim 12.00-13.00 | **SÖZLÜ BİLDİRİ OTURUMU - 15 (SS-120/SS-131)** | **SALON-B**
Oturum Başkanları: *Uğur Balcı, Süleyman Sami Çakır*

SS-125 **Covid-19 Pandemisinde Prostat Kanserinde ertelenibilir cerrahinin güvenliği**
The Safety of Deferring operation for Prostate Carcinoma during the Covid-19 Period
Mecit Çelik, Muhammed Emin Polat, Mustafa Karaaslan, Sedat Tastemur, Rüştü Cankon Germiyanoğlu
Ankara Şehir Hastanesi, Üroloji Ana Bilim Dalı, Ankara

SS-126 **Postop Radikal Prostatektomi Hastalarında Gelişen Üretral Darlık ve Diyabet İlişkisi**
The Relationship Of Urethral Stricture and Diabetes in Postop Radical Prostatectomy Patients
Furkan Güldibi, Ömer Faruk Çavdar, Nurullah Altınkaya, Yunus Emre Göger
NECMETTİN ERBAKAN ÜNİVERSİTESİ MERAM TIP FAKÜLTESİ HASTANESİ ÜROLOJİ ANA BİLİM DALI, KONYA

SS-127 **Prostatın Lazer Enükleasyonu Sonrası Robotik Radikal Prostatektomi: Deneyim ve Teknik Detaylar**
Robotic Radical Prostatectomy Following Laser Enucleation of the Prostate: Experience and Technical Details
Kamil Gökhan Şeker[1], Anar Mammadov[1], Murat Tüken[1], Volkan Tuğcu[2]
[1]Liv Hospital Vadistanbul, Üroloji Kliniği, İstanbul
[2]İstinye Üniversitesi, Tıp Fakültesi, Üroloji Anabilim Dalı, İstanbul, Türkiye

SS-128 **Lokalize Prostat Kanserinde ib-CAPRA Skorunun Biyokimyasal Nükse Etkisi**
The Effect of ib-CAPRA Score on Biochemical Recurrence in Localized Prostate Cancer
Ayberk İplikçi, Mehmet Çağlar Çakıcı, Burak Tüfekçi, Muhammed Köse, Özgür Efiloğlu, Meftun Çulpan, Asıf Yıldırım
İstanbul Medeniyet Üniversitesi, Üroloji Anabilim Dalı, İstanbul

SS-129 **Prostat Kanseri Aktif İzlem Kararında mpMR'ın Önemi**
The Importance of mpMR in the Decision of Active Surveillance of Prostate Cancer
Ertürk Altun[1], Ural Oğuz[1], Doğan Sabri Tok[1], Serdar Arslan[2], Erhan Demirelli[1], Tümay Bekçi[2], Chingiz Ahmadlı[1], Birgül Tok[3], Ercan Öğreden[1]
[1]Giresun Üniversitesi, Üroloji Anabilim Dalı, Giresun
[2]Giresun Üniversitesi, Radyoloji Anabilim Dalı, Giresun
[3]Giresun Üniversitesi, Patoloji Anabilim Dalı, Giresun

SS-130 **Radikal prostatektomi sonrası erken dönem komplikasyonları öngörmede etkili bir parametre var mı?**
Is there an effective parameter in predicting early complications after radical prostatectomy?
Özgür Arıkan[1], Ayberk İplikçi[1], Özgür Efiloğlu[1], Mehmet Erkan Erbay[2], Asıf Yıldırım[1]
[1]İstanbul Medeniyet Üniversitesi, Üroloji Anabilim Dalı, İstanbul
[2]Okan Üniversitesi Hastanesi, Üroloji Kliniği, İstanbul

SS-131 **Radikal Prostatektomi Patolojisi ISUP Grade 5 Olan Hastalarda Primer Gleason Derecesi Önemli mi?**
Is Primary Gleason Grade Important in Patients with Radical Prostatectomy Pathology ISUP Grade 5?
Ferhat Keser[1], Selamettin Demir[2], Meftun Çulpan[1], Asıf Yıldırım[1]
[1]İstanbul Medeniyet Üniversitesi, Üroloji Anabilim Dalı, İstanbul
[2]Sağlık Bilimleri Üniversitesi Van Eğitim ve Araştırma Hastanesi, Üroloji Anabilim Dalı, Van

27 Ekim 14.00-15.00 | **SÖZLÜ BİLDİRİ OTURUMU - 2 (SS-132/SS-143)** | **SALON-C**
Oturum Başkanları: *Hüseyin Çelik, Emre Can Polat*

SS-132 **Robot Yardımlı Laparoskopik Prostatektomi Uygulanan Prostat Kanserli Hastalarda Tanıdan Cerrahiye Kadar Geçen Süre Upgrade ile İlişkili midir?**
Is the time from prostate biopsy to Robot Assisted Radical Prostatectomy in Prostate Cancer Patients Associated with Pathological Upgrade?
Hüseyin Gültekin, Serdar Başboğa, Yalçın Kızılkan, Burak Köseoğlu, Ali Yasin Özercan, Tanju Keten, Ünsal Eroğlu, Cüneyt Özden
Ankara Şehir Hastanesi, Üroloji Kliniği, Ankara

SS-133 **Robotik çağda parmak diseksiyonu ile yapılan açık radikal prostatektomi, robot yardımlı radikal prostatektomi ile eşit erken dönem sonuçlar göstermekte: karşılaştırmalı çalışma**
Finger dissection open radical prostatectomy offers equal early functional results with robotic prostatectomy in the robotic era: a comparative study
Yavuz Tarık Atik[1], Deniz Gül[1], Hacı İbrahim Çimen[2], Anıl Erdik[3], Burak Uysal[2], Osman Köse[2], Hasan Salih Sağlam[2]
[1]Sakarya Üniversitesi Eğitim ve Araştırma Hastanesi, Üroloji Ana Bilim Dalı, Sakarya, Türkiye
[2]Sakarya Üniversitesi Tıp Fakültesi, Üroloji Ana Bilim Dalı, Sakarya, Türkiye
[3]Toyotasa Acil Yardım Hastanesi, Üroloji Kliniği, Sakarya, Türkiye

SS-134 **Negatif mpMRG (PI-RADS 1-2) Prostat Kanseri Teşhisi İçin Biyopsiyi Güvenli Şekilde Önler Mi?**
Does Negative mpMRI (PI-RADS 1-2) Safely Prevent Biopsy for Prostate Cancer Diagnosis?
Mehmet Kaynar[1], Emre Altıntaş[1], Halil Özer[2], Kamuran Tavşan[1], Murat Gül[1], Özcan Kılıç[1], Serdar Göktaş[1]
[1]Selçuk Üniversitesi, Üroloji Ana Bilim Dalı, Konya
[2]Selçuk Üniversitesi, Radyoloji Ana Bilim Dalı, Konya

SS-135 **PI-RADS 3 lezyonu olan hastaların füzyon prostat biyopsi sonucu ile sistemik immun inflamasyon indeksi(SII) arasındaki ilişki**
The relationship between fusion prostate biopsy results of patients with PI-RADS 3 lesions and systemic immune inflammation index (SII)
Ufuk Çağlar, Mücahit Gelmiş, Ali Ayrancı, Çağlar Dizdaroğlu, Hüseyin Burak Yazılı, Oğuzhan Yıldız, Faruk Özgör, Ömer Sarılar
Sağlık Bilimleri Üniversitesi, Haseki Eğitim ve Araştırma Hastanesi, Üroloji Kliniği, İstanbul, Türkiye

SS-136 **40 yaş altı bazal prostat spesifik antijen (PSA) durumu nedir? Bir ön çalışma**
What is the situation of basal prostate specific antigen (PSA) under 40 years of age? A preliminary study
Yasin Yitgin, Ayhan Karaköse
İstinye Üniversitesi, Üroloji Anabilim Dalı, İstanbul

SS-137 **Multiparametrik Prostat MR görüntülemede PIRADS-3 lezyon saptanan hastalarda PSA dansitesi ve lezyon volümü ile biyopsi sonuçları arasındaki ilişki**
The relationship between PSA density and lesion volume and biopsy results in patients with PIRADS-3 lesions in multiparametric prostate MR imaging
Ali Ayrancı, Hüseyin Burak Yazılı, Nazım Furkan Günay, Sami Şekkeli, Oğuzhan Yıldız, Arda Meriç, Faruk Özgör, Ömer Sarılar
Sağlık Bilimleri Üniversitesi, Haseki Eğitim ve Araştırma Hastanesi, Üroloji Kliniği, İstanbul, Türkiye

27 Ekim 14.00-15.00 | **SÖZLÜ BİLDİRİ OTURUMU - 2 (SS-132/SS-143)** | **SALON-C**
Oturum Başkanları: *Hüseyin Çelik, Emre Can Polat*

SS-138 **PIRADS 3 lezyonu olan prostat biyopsisi yapılan hastalarda sistemik inflamatuar yanıt belirteçlerinin prostat kanseri öngörüsü**
Prediction of systemic inflammatory response markers for prostate cancer in prostate biopsy patients with PIRADS 3 lesions
Mehmet Erhan Aydın, Aykut Aykaç
Eskişehir Şehir Hastanesi, Üroloji Kliniği, Eskişehir

SS-139 **Veziküla seminalisin özel konuğu: Lokalize amiloidozis**
Special guest of the seminal vesicles: Localized amyloidosis
Selma Şengiz Erhan[1], Selvi Dinçer Tabak[2]
[1]Sağlık Bilimleri Üniversitesi, Prof. Dr. Cemil Taşçıoğlu Şehir Hastanesi, Patoloji Bölümü, İstanbul, Türkiye
[2]Sağlık Bilimleri Üniversitesi, Prof. Dr. Cemil Taşçıoğlu Şehir Hastanesi, Radyasyon Onkoloji Bölümü, İstanbul, Türkiye

SS-140 **Kombine (transperineal ve transrektal) MR füzyon prostat biyopsi deneyimlerimiz**
Our experience with combined (transperineal and transrectal) MR fusion prostate biopsy
Kubilay Sabuncu, Mustafa Soytaş, Mehmet Çağrı Kaçtan, Osman Ermiş, Rahim Horuz, Selami Albayrak
Medipol Üniversitesi, Üroloji Ana Bilim Dalı, İstanbul

SS-141 **Vücut kitle indeksinin prostat biyopsisi sonuçları ve komplikasyonları üzerine etkisi**
The effect of body mass index on prostate biopsy results and complications
Muhammet Bilal Nart, Murat Şahan, Mahmut Çınar, Serkan Yarımoğlu, Gürkan Cesur, Kağan Türker Akbaba, Onur Erdemoğlu, İbrahim Halil Bozkurt, Tansu Değirmenci
Sağlık Bilimleri Üniversitesi, İzmir Bozyaka Sağlık Uygulama ve Araştırma Merkezi, Üroloji Anabilim Dalı

SS-142 **Prostat Kanseri Taramaları, Kanser Kılavuzlarına Uygun Olarak Yapılıyor mu?**
Are Prostate Cancer Screenings Performed in Compliance with Prostate Cancer Guidelines?
İsmail Nalbant[1], Erdal Benli[2], Abdullah Çırakoğlu[2], Mevlüt Keleş[2], İbrahim Yazıcı[2], Ahmet Anıl Acet[2]
[1]Lokman Hekim Üniversitesi, Üroloji Kliniği, Ankara, Türkiye
[2]Ordu Üniversitesi Üroloji Ana Bilim Dalı, Ordu,Türkiye

SS-143 **Urakus Yerleşimli Tümörler-Klinik Deneyimlerimiz**
Uracus Located Tumors-Our Clinical Experiences
Muzaffer Tansel Kılınç[1], Mehmet Serkan Özkent[1], Mehmet Balasar[2], Arif Aydın[2], Yunus Emre Göger[2]
[1]Konya Şehir Hastanesi
[2]Necmettin Erbakan Üniversitesi Meram Tıp Fakültesi

28 Ekim 08.00-09.00 | **SÖZLÜ BİLDİRİ OTURUMU - 6 (SS-144/SS-155)** | **SALON-B**
Oturum Başkanları: *Bekir Voyvoda, Ümit Yıldırım*

SS-144 **Böbrek Taşı Olan Hastalarda Cambridge Böbrek Taşı Hasta Bildirilen Sonuç Ölçütü (CReSP) Türkçe Versiyonunun Geçerliliği ve Güvenilirliği**
Validity and Reliability of Turkish Version of the Cambridge Renal Stone Patient-Reported Outcome Measure (CReSP) in Patients with Renal Stones
Ahmet Tahra[1], Burak Tüfekçi[1], Muhammed Enes Bulut[1], Narmina Khanmammadova Önder[2], Deniz Doğan[2], Meftun Çulpan[1], Özgür Efiloğlu[3], Mehmet Çağlar Çakıcı[3], Ramazan Gökhan Atış[1], Mostafa Ragab[4], Asıf Yıldırım[1]
[1]İstanbul Medeniyet Üniversitesi, Tıp Fakültesi, Üroloji Anabilim Dalı, İstanbul
[2]İstanbul Medeniyet Üniversitesi Tıp Fakültesi
[3]Göztepe Prof.Dr. Süleyman Yalçın Şehir Hastanesi, Üroloji Kliniği, İstanbul
[4]Cambridge Üniversite Hastanesi, NHS Foundation Trust

SS-145 **Retrograd intrarenal cerrahi öncesi üreteral giriş kılıfı yerleştirilebilmesi öngörülebilir mi?**
Is it predictable to place a ureteral access sheath before retrograde intrarenal surgery?
Anıl Erkan, Akif Koç, Muhammet Güzelsoy, Ali Rıza Türkoğlu, Soner Çoban, Atilla Satır, Mehmet Hakan Üstün, Metin Kılıç, Çağlar Boyacı, Murat Demirbaş
Bursa Yüksek İhtisas Eğitim ve Araştırma Hastanesi

SS-146 **Supin pozisyonda perkütan nefrolitotomi de üst kaliks girişi güvenilir mi ? Tek merkez sonuçları**
Is upper calyx access reliable in percutaneous nephrolithotomy in the supine position? Single center results
Taner Kargı
Sağlık Bilimleri Üniversitesi, Bakırköy Dr. Sadi Konuk Eğitim ve Araştırma Hastanesi Üroloji Kliniği, İstanbul, Türkiye

SS-147 **Üreteroskopi Sonrası Sistemik İnflamatuar Yanıt Sendromu Gelişiminde Preoperatif Sistemik İmmün-İnflamasyon İndexinin Önemi**
Significance of Preoperative Systemic Immune-Inflammation Index in the Development of Systemic Inflammatory Response Syndrome After Ureterorenoscopy
Sedat Yahşi, Kazım Ceviz
Sağlık Bilimler Üniversitesi, Ankara Şehir Hastanesi, Üroloji Bölümü, Ankara

SS-148 **Üriner Sistem Taş Hastalığının Cerrahi Tedavisinde Başarıyı ve Komplikasyonları Öngörmede Yapay Zekâ Uygulamalarının Kullanımı**
The Use of Artificial Intelligence Applications in Predicting Success and Complications in the Surgical Treatment of Urinary System Stone Disease
Ferhat Çoban[1], Ali Çift[1], Hüseyin Kutlu[2], Can Benlioğlu[1], Bedreddin Kalyenci[1], Sait Sever[1], Mehmet Özgür Yücel[1]
[1]Adıyaman Üniversitesi, Üroloji Ana Bilim Dalı, Adıyaman
[2]Adıyaman Üniversitesi, Besni Meslek Yüksek Okulu Bilgisayar Teknolojileri Bölümü, Adıyaman

28 Ekim 08.00-09.00 | **SÖZLÜ BİLDİRİ OTURUMU - 6 (SS-144/SS-155)** | **SALON-B**
Oturum Başkanları: *Bekir Voyvoda, Ümit Yıldırım*

SS-149 **Renal Anomalili Hastalarda Supin ve Pron Perkütan Nefrolitotomi: 41 Hastalık Deneyimimiz**
Supine and Prone Percutaneous Nephrolithotomy in Patients with Renal Anomaly: Our Experience with 41 Diseases
Ahmet Emre Cinislioglu[1], Şaban Oğuz Demirdöğen[2]
[1]Sağlık Bilimleri Üniversitesi Erzurum Bölge Eğitim ve Araştırma Hastanesi, Üroloji Anabilim Dalı, Erzurum
[2]Atatürk Üniversitesi Tıp Fakültesi, Üroloji Anabilim Dalı, Erzurum

SS-150 **1453 percutaneous nephrolithotomy: our preliminary report**
Emil Mukhtarov, Niyameddin Aliyev, Gardashkhan Mamedov
Department of Urology, Baku Health Center, Baku, Azerbaijan

SS-151 **Renal pelvisin spontan rüptürü: Obstrüktif üreter taşında medikal ekspulsif tedavi masum mu?**
Spontaneous rupture of the renal pelvis: Is medical expulsive therapy innocent in obstructive ureteral stones?
Abdullah Akdağ, Yavuz Balaban
Söke Fehime Faik Kocagöz Devlet Hastanesi

SS-152 **Retrograd yol ile ulaşılamayan distal üreter taşına antegrad yaklaşım: olgu sunumu**
Antegrad approach to distal ureteral stone that cannot be reached by retrograd: case report
Mehmet Kırdar[1], Salih Bütün[1], Duran Düzgün[1], Mesut Berkan Duran[1], Aykut Başer[2], Yusuf Özlülerden[1]
[1]Pamukkale Üniversitesi Tıp Fakültesi Hastanesi, Üroloji Ana Bilim Dalı, Denizli
[2]Bandırma Onyedi Eylül Tıp Fakültesi, Üroloji Ana Bilim Dalı, Balıkesir

SS-153 **15-30 mm böbrek taşı tedavisinde Supin PNL ve Flexible URS karşılaştırması: Propensity skor eşleşmeli analiz**
Comparison of Supin PNL and Flexible URS in the treatment of 15-30 mm kidney stones: Propensity score matched analysis
Ali Ayrancı, Ahmet Halis, Ufuk Çağlar, Çağlar Dizdaroğlu, Mücahit Gelmiş, Akif Erbin, Faruk Özgör, Ömer Sarılar
Sağlık Bilimleri Üniversitesi, Haseki Eğitim ve Araştırma Hastanesi, Üroloji Kliniği, İstanbul, Türkiye

SS-154 **Kafkas Üniversitesi Tıp Fakültesi Üroloji Kliniğinde 10 yıllık RIRS deneyimimiz: 642 vakanın analizi**
Our 10-year RIRS experience in the Urology Clinic of Kafkas University Faculty of Medicine: Analysis of 642 cases
Mehmet Uslu, Mehmet Ezer, Uğur Turançiftçi
Kafkas Üniversitesi, Üroloji Ana Bilim Dalı, Kars

SS-155 **Pediatrik Böbrek Taşı Hastalarında Retrograd İntrarenal Cerrahi Başarısına Etki Eden Faktörler; Çok Merkezli Çalışma**
Factors Effecting the Success of Retrograde Intrarenal Surgery in Pediatric Patients with Renal Stones: A Multi-Center Study
Haluk Şen[1], Numan Baydilli[2], Mehmet Öztürk[1], Abdullah Gölbaşı[2], İlker Seçkiner[1], Deniz Demirci[2]
[1]Gaziantep Üniversitesi, Üroloji Anabilim Dalı, Gaziantep
[2]Erciyes Üniversitesi, Üroloji Anabilim Dalı, Kayseri

28 Ekim 09.00-10.00 | **SÖZLÜ BİLDİRİ OTURUMU -7 (SS-156/SS-167)** | **SALON-B**
Oturum Başkanları: *Tansu Değirmenci, Murat Bağcıoğlu*

SS-156 **Percutaneous Nephrolithotomy in Abnormal Kidneys**
Niyameddin Aliyev, Emil Mukhtarov, Gardashkhan Mamedov
Department of Urology, Baku Health Center, Baku, Azerbaijan

SS-157 **Preoperatif Anksiyete Düzeyinin Üreteroskopi Sonrası Ağrı Düzeyi ve Analjezik Gereksinimine Etkisi**
The Effect of Preoperative Anxiety Level on Post-ureteroscopy Pain Level and Analgesic Requirement
Fatih Bıçaklıoğlu, Hamit Zafer Aksoy, Fatih Yıldırım, İbrahim Sibal, Yasin Pehlivan, Nurten Seyis Sibal, Mehmet Akif Ramazanoğlu, Hasan Rıza Aydın
SBÜ Trabzon Tıp Fakültesi, Üroloji Ana Bilim Dalı, Trabzon

SS-158 **Üst üreter taşlarına endoskopik girişimlerde hasta pozisyonunun önemi**
Importance of patient positioning during endoscopic procedures to upper ureteric calculi
Emre Tokuç, Emre Pehlevan, Yavuz Baştuğ
SBU Haydarpaşa Numune SUAM

SS-159 **Atnalı Böbreklerde Perkütan Nefrolitotomi Deneyimlerimiz**
Our Experience on Percutaneous Nephrolithotomy in Horseshoe Kidney
Muammer Bozkurt, Enes Yavuz, Feyzi Arda Atar, Osman Can, Halil Lutfi Canat
Başakşehir Çam ve Sakura Şehir Hastanesi, Üroloji Kliniği, İstanbul

SS-160 **Biyoelektrik empedans analizinin vücut dışı şok dalgası ile taş kırma tedavisi (ESWL) sonuçlarına etkisi**
The effect of bioelectric impedance analysis on the results of extracorporeal shock wave lithotripsy (ESWL)
Ferhat Keser, Meftun Çulpan, Mehmet Çağlar Çakıcı, Ramazan Gökhan Atış, Asıf Yıldırım
İstanbul Medeniyet Üniversitesi, Üroloji Anabilim Dalı, İstanbul

SS-161 **İntravesikal Stent Uzunluğunun Üreteral Stent İlişkili Semptom Skorlarına Etkisi**
Effect of Intravesical Stent Length on Ureteral Stent-Related Symptom Scores
Osman Can[1], Eyyüp Danış[1], Mustafa Erkoç[2], Muammer Bozkurt[1], Alper Ötünçtemur[2], Lutfi Canat[1]
[1]Basakşehir Çam ve Sakura Şehir Hastanesi, Üroloji Kliniği, İstanbul, Türkiye
[2]Prof. Dr. Cemil Taşcıoğlu Şehir Hastanesi, Üroloji Kliniği, İstanbul, Türkiye

SS-162 **20 Mm'den Küçük Alt Kaliks Taşlarının Tedavisinde Pelvikalisiyel Anatominin RIRS Başarısına Etkisi**
The Effect of Pelvicalyceal Anatomy on the Success of RIRS in the Treatment of Lower Calyx Stones Smaller than 20 mm
Muhammed Arif İbiş, İhsan Barış Müldür, Fahri Erkan Sadioğlu, Kubilay Sarıkaya, Mehmet Çiftçi, Çağrı Şenocak, Ömer Faruk Bozkurt
Ankara Atatürk Sanatoryum Eğitim ve Araştırma Hastanesi

SS-163 **Litholysis: Our long-forgotten trusty friend**
Emil Mukhtarov[1]
[1]Urology Department, Yeni Klinika National Health Center, Baku, Azerbaijan
[2]Urology Department, Baku Health Center, Baku, Azerbaijan

28 Ekim 09.00-10.00	SÖZLÜ BİLDİRİ OTURUMU -7 (SS-156/SS-167) **Oturum Başkanları:** *Tansu Değirmenci, Murat Bağcıoğlu*	SALON-B

SS-164 **Retrograd İntrarenal Cerrahi Sonrası Rezidüel Taş Varlığına Etkili Faktörler**
Factors Affecting Presence of Residual Fragments After Retrograde Intrarenal Surgery
Anıl Erkan, Akif Koç
Bursa Yüksek İhtisas Eğitim ve Araştırma Hastanesi

SS-165 **RIRC öncesi DJS kullanımının etkileri ve sonuçları**
The effects and results of the usage of DJS before RIRS
Burak Karabacakoğlu, Hakan Üçok
Sağlık Bilimleri Üniversitesi, Tepecik Eğitim ve Araştırma Hastanesi, Üroloji Ana Bilim Dalı, İzmir

SS-166 **Böbrek Taşı Olan Geriatrik Hastalarda Mini-Perkütan Nefrolitotomi'nin (mini-PNL) Etkinliği ve Güvenilirliği**
Efficacy and Safety of Mini-Percutaneous Nephrolithotomy (mini-PNL) in Geriatric Patients with Kidney Stones
Mehmet Serkan Özkent[1], Emre Altıntaş[2]
[1]Konya Şehir Hastanesi, Üroloji Kliniği,Konya
[2]Selçuk Üniversitesi Tıp Fakültesi, Üroloji Ana Bilim Dalı, Konya

SS-167 **RIRS operasyon süresinin ameliyat başarı ve komplikasyon oranına etkisi**
The effect of RIRS operation time on surgical success and complication rate
Mahmut Can Karabacak, Burak Karabacakoğlu, Eyyüp Tekin, Oğuz Tarhan, Taylan Tığlı, Erkan Aravacık, Barış Karademir, Erkin Karaca, Çağdaş Bildirici, Mert Hamza Özbilen, Tufan Süelözgen, Gökhan Koç
Sağlık Bilimleri Üniversitesi Tepecik Eğitim Araştırma Hastanesi, Üroloji Ana Bilim Dalı, İzmir

29 Ekim 09.00-11.00 | **SÖZLÜ BİLDİRİ OTURUMU - 13 (SS-168/SS-191)** | **SALON-B**
Oturum Başkanları: *Fatih Oğuz, Çağrı Şenocak, Taner Yusuf*

SS-168 **15mm altındaki taşların tedavi kararında Hounsfield Unit (HU) değeri etkili olabilir mi?**
Does the Hounsfield Unit (HU) value effect the treatment decision of stones under 15mm?
Hasan Can Kuvan, Burak Bilir, Burak Akgül, Atınç Tozsin, Tevfik Aktoz
Trakya Üniversitesi, Üroloji Anabilim Dalı, Edirne

SS-169 **Effects Of Stone Density On Alteration in Renal Resistive Index After Extracorporeal Shock Wave Lithotripsy For Non-Obstructed Kidney Stones**
Ahmet Keleş[1], Ahmet Karakeçi[2], Rahmi Onur[3]
[1]Department of Urology, Medeniyet University School of Medicine Prof. Dr. Süleyman Yalçın City Hospital,Istanbul,Turkey
[2]Department of Urology, Fırat University School of Medicine,Elazığ,Turkey
[3]Department of Urology, Marmara University School of Medicine,Istanbul,Turkey

SS-170 **Preoperatif Dönemde Takılan JJ Stentin Retrograd İntrarenal Cerrahi Sırasında Renal Pelvis Basıncına Etkisi**
The Effect of Prestenting on Renal Pelvis Pressure During Retrograde Intrarenal Surgery
Sezgin Yeni, Onur Kaygısız, Hakan Kılıçarslan
Bursa Uludağ Üniversitesi, Üroloji Anabilim Dalı

SS-171 **Üreter Hounsfield unite skalası ile üreter taşlarında impaktasyonun değerlendirilmesi**
Evaluation of impaction in ureteral stones with the ureter Hounsfield unit scale
Metin Yığman
Ufuk Üniversitesi, Üroloji Ana Bilim Dalı, Ankara

SS-172 **Üriner sistem taşına bağlı akut üriner obstrüksiyonda perkütan nefrostomi deneyimimiz**
Our experience with percutaneous nephrostomy in acute urinary obstruction due to urinary stone
Ahmet Boylu, Abdullah Talha Akan, Veysel Sezgin, Kenan Sabuncu, Caner Baran, Mustafa Erkoç, Alper Ötünçtemur
Sağlık Bilimleri Üniversitesi, Prof. Dr. Cemil Taşçıoğlu Şehir Hastanesi Üroloji Kliniği, İstanbul

SS-173 **Ağrı ve Anksiyetenin Ağrı Algısı ve Ekstrakorporeal Şok Dalgası Litotripsinin Sonuçları Üzerindeki Etkisi**
The Influence of Pain and Anxiety on the Pain Perception and Outcome of Extracorporeal Shockwave Lithotripsy
Cemil Kutsal, Ahmet Tevfik Albayrak, İbrahim Halil Baloğlu, Kadir Cem Günay, Kaya Horasanlı
Sağlık Bilimleri Üniversitesi Seyrantepe Hamidiye Etfal Eğitim ve Araştırma Hastanesi, Üroloji Ana Bilim Dalı, İstanbul

SS-174 **Üreterorenoskopi işleminde intraüreteral lidokain jel uygulamasının postoperatif ağrı üzerine etkisi**
The effect of intraureteral lidocaine gel application on postoperative pain in ureterorenoscopy procedure
Şeref Coşer, Mehmet Sevim, Hüseyin Akman, Okan Alkış, Hüseyin Özgür Kazan, İbrahim Güven Kartal, Ramazan Ay, Bekir Aras
Kütahya Sağlık Bilimleri Üniversitesi, Evliya Çelebi Eğitim ve Araştırma Hastanesi, Üroloji Ana Bilim Dalı, Kütahya

29 Ekim 09.00-11.00 | **SÖZLÜ BİLDİRİ OTURUMU - 13 (SS-168/SS-191)** | **SALON-B**
Oturum Başkanları: *Fatih Oğuz, Çağrı Şenocak, Taner Yusuf*

SS-175 **3 cm ve üstü böbrek taşlarının cerrahi tedavisinde retrograd intrarenal cerrahi deneyimi**
3 cm ve üstü böbrek taşlarının cerrahi tedavisinde retrograd intrarenal cerrahi deneyimi
Melih Yetemen, Mehmet Çağatay Çiçek, Bertan Tanrıbuyurdu, Hakan Kılıçarslan
Uludağ Üniversitesi Üroloji Anabilim Dalı,Bursa

SS-176 **Daha önce geçirilmiş böbrek taşı cerrahisi tiplerinin perkütan nefrolitotomi sonuçlarına etkisi**
The effect of previous kidney stone surgery types on percutaneous nephrlithotomy results
Erdinç Dinçer[1], Osman Murat İpek[1], Burcu Hancı Sevinç[2], Ahmet Halil Sevinç[1]
[1]Kartal Dr. Lütfi Kırdar Şehir Hastanesi, Üroloji Kliniği
[2]Maltepe Devlet Hastanesi, Üroloji Kliniği, İstanbul

SS-177 **2 cm'den büyük böbrek taşlarında rırc ve pnl sonuçlarının karşılaştırılması**
Comparison of rırs and pnl results in kidney stones larger than 2 cm
Mustafa Aydın[1], Mehmet Özen[1], Lokman İrkılata[1], Reha Ordulu[2], Hakan Yıldız[2], Fatih Kuru[2], Uğur Öztürk[1], Mustafa Koray Kırdağ[1], Fatih Yaldır[2], Mehmet Yusuf Gülter[2], Mustafa Kemal Atilla[2]
[1]Samsun Eğitim ve Araştırma Hastanesi, Üroloji Kliniği
[2]Samsun Üniversitesi, Üroloji Ana Bilim Dalı

SS-178 **Retrograd İntrarenal Cerrahi Yapılan Böbrek Taşı Hastalarında Taş Boyutu, Dansitesi ve Lokalizasyonunun; Taşsızlık ve Komplikasyon Oranlarına Etkisinin Karşılaştırılması**
Comparison of The Effects of Stone Size, Density and Localization on Stone-Free and Complications Ratios in Kidney Stone Patients With Retrograde Intrarenal Surgery
Cuma Aytekin, Hasan Erdal Doruk, Erdem Akbay, Murat Bozlu, Mesut Tek
Mersin Üniversitesi Tıp Fakültesi, Üroloji Ana Bilim Dalı, Mersin

SS-179 **Fluoroscopy İs Really Necessary İn Retrograde İntrarenal Surgery Randomized Retrospective Study, An Extraordinary Experience**
Mehmet Yoldaş
Health Sciences University Tepecik Training and Research Hospital, Urology Clinic, İzmir

SS-180 **Modifiye Supin Valdivia(MSV) Pozisyonu ve Prone Pozisyonu PCNL Karşılaştırma Sonuçlarımız**
Modified Supine Valdivia(MSV) Position and Prone Position PCNL,Our Comparison Results
Sefa Burak Porgalı, Nezih Tamkaç, Fatih Gökalp, Hakan Şığva, Bilal Kulak, Ferhat Uçurmak, Khaled Albaba, Sadık Görür
Mustafa Kemal Üniversitesi, Üroloji Ana Bilim Dalı, Hatay

SS-181 **Spinal Anestezi Altında Perkütan Nefrolitotomi Etkinlik ve Güvenilirliği: 286 Hasta Sonuçları**
Efficacy and Safety of Percutaneous Nephrolithotomy Under Spinal Anesthesia: Results of 286 Patients
Abdullah Açıkgöz[1], Burak Yavuz Kara[2], Mehmet Çetinkaya[3], Mesut Şengül[4], Mehmet Can Er[5], Kadir Önem[6]
[1]İstinye Üniveritesi Tıp Fakültesi Üroloji Ana Bilim Dalı, İstanbul
[2]VM Medikalpark Hastanesi Üroloji Kliniği, Samsun
[3]Liv Hastanesi Üroloji Kliniği, Samsun
[4]Gazi Devlet Hastanesi Üroloji Kliniği, Samsun
[5]VM Medikalpark Hastanesi Anestezi Kliniği, Samsun
[6]19 Mayıs Üniversitesi Tıp Fakültesi Üroloji Ana Bilim Dalı, Samsun

29 Ekim 09.00-11.00 | **SÖZLÜ BİLDİRİ OTURUMU - 13 (SS-168/SS-191)** | **SALON-B**
Oturum Başkanları: *Fatih Oğuz, Çağrı Şenocak, Taner Yusuf*

SS-182 **Üriner sistem taş hastalarından kalsiyum oksalat taşı olanlara uygulanan metaflaksi yöntemleri ve rekürrens üzerine etkilerinin değerlendirilmesi**
Metaphylaxis methods applied to urinary system stone patients with calcium oxalate stones and evaluation of their effects on recurrence
Ahmet Tüfekçi, İlker Seçkiner, Ömer Bayrak, Mehmet Sakıp Erturhan
Gaziantep Üniversitesi, Üroloji Ana Bilim Dalı, Gaziantep

SS-183 **Pediatrik yaş grubunun kompleks renal taşlarında perkütan nefrolitotomi deneyimimiz**
Our percutaneous nephrolithotomy experience in complex renal stones in the pediatric patient group
Mehmet Ezer, Ümit Yıldırım, Oktay Karakoç
Kafkas Üniversitesi, Üroloji Anabilim Dalı, Kars

SS-184 **10 ile 15 mm Arası Renal Pelvis Taşlarının Tedavisinde Akses Kılıf Kullanımının RIRS Başarısına Ve Komplikasyonlarına Etkisi**
The Effect of Using Access Sheath on the Success and Complications of RIRS in the Treatment of 10 to 15mm Renal Pelvis Stones
Kubilay Sarıkaya, İhsan Barış Müldür, Muhammed Arif İbiş, Fahri Erkan Sadioğlu, Mehmet Çiftçi, Çağrı Şenocak, Ömer Faruk Bozkurt
Ankara Atatürk Sanatoryum Eğitim ve Araştırma Hastanesi

SS-185 **Endoskopik taş cerrahisinde taş kültürünün idrar kültürü ile ilişkisi ve postoperatif sırs / sepsis gelişimi açısından önemi**
The relationship between stone culture and urine culture in endoscopic stone surgery and its importance in terms of postoperative sırs / sepsis development
Hakan Yıldız[1], Mustafa Kemal Atilla[1], Emrah Küçük[3], Reha Ordulu[1], Mahmut Ulubay[1], Lokman İrkılata[2], Mustafa Aydın[2]
[1]Samsun Üniversitesi, Üroloji Ana Bilim Dalı
[2]Samsun Eğitim ve Araştırma Hastanesi, Üroloji Kliniği
[3]Şanlıurfa Akçakale Devlet Hastanesi, Üroloji Kliniği

SS-186 **Unutulmuş üreteral stentlerde endoskopik kombine intrarenal cerrahi (ECIRS) deneyimi**
Experience with endoscopic combined intrarenal surgery (ECIRS) for forgotten ureteral stents
Cengiz Çanakcı
Dr. Lütfi Kırdar Kartal Şehir Hastanesi, Üroloji Kliniği, İstanbul

SS-187 **Üreteral stentli hastalarda postoperatif ağrı algısı ve analjezik kullanımında hasta eğitim düzeyinin rolü: retrospektif bir analiz**
The role of patient education level in postoperative pain perception and analgesic use in patients with ureteral stent: a retrospective analysis
Mehmet Emin Şirin[1], Mustafa Karaarslan[2], Mehmet Yılmaz[3]
[1]Özel Aksaray İnova Hastanesi, Üroloji Bölümü, Aksaray, Türkiye
[2]Bingöl Devlet Hastanesi, Bingöl, Türkiye
[3]Asklepios Klinik Triberg, Üroloji, Triberg, Almanya

29 Ekim 09.00-11.00 | **SÖZLÜ BİLDİRİ OTURUMU - 13 (SS-168/SS-191)** | **SALON-B**
Oturum Başkanları: *Fatih Oğuz, Çağrı Şenocak, Taner Yusuf*

SS-188 **The efficacy and safety of retrograde ureteral stenting in the management of complicated cases of ureteral obstruction caused by urolithiasis**
Mahmoud Mustafa[1], Hamzeh Alzabadi[2], Shifa Mustafa[1], Daliya Hamayel[1]
[1]Department of Urology, An-najah National University, Nablus, Palestine.
[2]Department of Pharmacology, A n-najah National University, Nablus, Palestine.

SS-189 **Erken Kontinans için Robot Yardımlı Radikal Prostatektomi Ultra Koruma Tekniği**
Ultra-Preservation technique in Robotic Assisted Radical Prostatectomy for Early Continence Recovery
Eyüp Veli Küçük[1], Resul Sobay[1], Ahmet Tahra[2]
[1]Sağlık Bilimleri Üniversitesi, İstanbul Ümraniye Sağlık Uygulama Araştırma Merkezi, Üroloji Anabilim Dalı, İstanbul
[2]İstanbul Medeniyet Üniversitesi, Tıp Fakültesi, Üroloji Anabilim Dalı, İstanbul

SS-190 **Laparoskopik Mesane Divertikül Eksizyonu Deneyimimiz**
Our Laparoscopic Bladder Diverticulectomy Technique
Necmi Bayraktar[1], Ahmet Bindayı[2]
[1]Yakın Doğu Üniversitesi Üroloji Ana Bilim Dalı,KKTC
[2]Burhan Nalbantoğlu Devlet Hastanesi, Üroloji Bölümü, KKTC

SS-191 **Parsiyel Nefrektomide Tümör Yatağı Koterizasyonu ve Tek Kat Renorafi**
Tumor Bed Cauterization and Single Layer Renorphy in Partial Nephrectomy
Osman Can, Eyyüp Danış, Abdulmuttalip Şimşek
Başakşehir Çam ve Sakura Şehir Hastanesi, Üroloji Kliniği, İstanbul, Türkiye

29 Ekim 10.00-11.00 | **SÖZLÜ BİLDİRİ OTURUMU - 8 (SS-192/SS-203)** | **SALON-B**
Oturum Başkanları: *Halil Başar, Eyyüp Sabri Pelit*

SS-192 **Radikal Sistektomi Sırasında Eş Zamanlı Üretrektomi Endikasyonu Öngörülebilir mi? Apikal Cerrahi Sınır Güvenli Kriter mi?, Bursa Uludağ Üniversitesi Deneyimi**
Is Concurrent Urethrectomy Indication Predictable During Radical Cystectomy? Is Apical Surgical Boundary Safe Criterion?, Bursa Uludag University Experience
Levent Turan, Kadir Ömür Günseren, Berk Yıldız, İsmet Yavaşcaoğlu
Bursa Uludağ Üniversitesi, Üroloji AD, Bursa, Türkiye

SS-193 **Mesane kanseri için sarkopeni radikal sistektomi sonrasi 90 günlük mortalite ve komplikasyonlarin öngörücüsü olabilir mi?**
Can sarcopenia predict 90-day mortality and postoperative complications after radical cystectomy for bladder cancer?
Anıl Erdik[1], Yavuz Tarık Atik[2], Deniz Gül[2]
[1]Sakarya Toyotasa Acil Yardım Hastanesi, Üroloji Kliniği, Sakarya
[2]Sakarya Üniversitesi Eğitim ve Araştırma Hastanesi, Üroloji Ana Bilim Dalı, Sakarya

SS-194 **Mesane kanseri nedeniyle robotik radikal sistektomi ve üriner diversiyon uyguladığımız hastalarımızın erken dönem sonuçları**
Early results of our patients who underwent robotic radical cystectomy and urinary diversion due to bladder cancer
Harun Özdemir, Ahmet Eren Sağır, Emin Taha Keskin, Abdulmuttalip Şimşek
Başakşehir Çam ve Sakura Şehir Hastanesi, Üroloji Kliniği, İstanbul

SS-195 **Robotik sistektomi ve üriner diversiyon deneyimlerimiz**
Our robotic cystectomy and urinary diversion experiences
Renat Dadashov, Burak Köprü, Giray Ergin, Ahmet Asfuroğlu, Hasan Biri
Koru Ankara Hastanesi, Üroloji Kliniği, Ankara, Türkiye

SS-196 **Renal Pelvis Carcinosarcoma: A rare case report and literature review**
Taner Hacıosmanoğlu, İbrahim Halil Baloğlu, Semih Türk, Kerem Bursalı, Ali Emre Çekmece, Hüseyin Cihan Demirel
Department of Urology, Health Sciences University Şişli Hamidiye Etfal Training and Research Hospital, Istanbul, Turkey

SS-197 **Mesane boynundaki mesane kanserini intravezikal prostat protrüzyonundan ayırt etmek için yeni bir skorlama sistemi: BCa-IPP skoru**
A new scoring system to differentiate of bladder cancer from intravesical prostatic protrusion in the bladder neck: BCa-IPP score
Ali Kaan Yıldız[1], Çağrı Öktem[2], Buğra Bilge Keseroğlu[1], Turgay Kaçan[1], Berat Cem Özgür[2], Ömer Gökhan Doluoğlu[2]
[1]Ankara Şehir Hastanesi
[2]Ankara Eğitim ve Araştırma Hastanesi

29 Ekim 10.00-11.00 | **SÖZLÜ BİLDİRİ OTURUMU - 8 (SS-192/SS-203)** | **SALON-B**
Oturum Başkanları: *Halil Başar, Eyyüp Sabri Pelit*

SS-198 **Mesane kanserinde tümör boyutuyla depresyon arasında ilişki var mı?: Tek merkezli prospektif bir çalışma**
Is there a relationship between tumor size and depression in bladder cancer: A single-center prospective study
Gökhan Ecer[1], Arif Aydın[2], Mehmet Giray Sönmez[2], Nurullah Altunkaya[2], Onur Küçüktopçu[1], Mehmet Ali Karagöz[3], Mehmet Balasar[2]
[1]Konya Şehir Hastanesi, Üroloji, Konya, Türkiye
[2]Necmettin Erbakan Üniversitesi, Meram Tıp Fakültesi, Üroloji Anabilimdalı, Konya, Türkiye
[3]Sağlık Bilimleri Üniversitesi Prof. Dr. Cemil Taşçıoğlu Şehir Hastanesi, Üroloji Kliniği, İstanbul, Türkiye

SS-199 **Antikoagülan ve/veya Antiplatelet Tedavi Alan Erkek Hastalarda Mikroskopik Hematürinin Önemi**
Importance of Microscopic Hematuria in Male Patients Receiving Anticoagulant and/or Antiplatelet Therapy
Muammer Bozkurt[1], Recep Burak Değirmentepe[2], Enes Yavuz[1]
[1]Başakşehir Çam ve Sakura Şehir Hastanesi, Üroloji Kliniği, İstanbul
[2]Sakarya Üniversitesi Eğitim ve Araştırma Hastanesi, Üroloji Kliniği, Sakarya

SS-200 **Kasa invaziv olmayan mesane kanserinde inflamatuar belirteçlerin BCG intoleransı öngörüsündeki yeri**
The role of inflammatory markers in the prediction of BCG intolerance in non-muscle-invasive bladder cancer
Ahmet Emre Yıldız, Haluk Erol
Aydın Adnan Menderes Üniversitesi, Üroloji Ana Bilim Dalı, Aydın

SS-201 **The efficacy of hyperthermic intravesical chemotherapy in high-risk non-muscle-invasive bladder cancer patients with BCG intolerance**
Mehmet Fatih Akbulut, Yaşar Pazİr, Abdullah Esmeray, Akif Erbin, Faruk Özgör, Ömer Sarılar
1Department of Urology, Haseki Training and Research Hospital, Istanbul, Turkey

SS-202 **Bilgisayarlı Tomografide Tümör Yüksekliğinin Ölçülmesi ile Kasa İnvaziv Olmayan Mesane Kanserinin Preoperatif Derecelendirilmesi: Pilot Çalışma**
Grading of Non-Muscle Invasive Bladder Cancer by Tumour Height to Contact Length Ratio on Computerized Tomography: A Pilot Study
Tolga Eroglu[1], Mustafa Kadıhasanoğlu[2], Hikmet Köseoğlu[3], Erkan Sönmezay[3], Uğur Yücetaş[3]
[1]Şemdinli Devlet Hastanesi, Üroloji Kliniği, Hakkari
[2]İstanbul Üniversitesi - Cerrahpaşa, Cerrahpaşa Tıp Fakültesi, Üroloji Ana Bilim Dalı, İstanbul
[3]Sağlık Bilimleri Üniversitesi, İstanbul Sağlık Uygulama ve Araştırma Merkezi, Üroloji Kliniği, İstanbul

SS-203 **Mikroskobik hematüri: Modern laboratuvar çağında klasik bir tanım**
Microscopic hematuria: a classical definition in a modern lab era
Hikmet Köseoğlu[1], Berrin Yalçın[2], Tolga Eroğlu[3]
[1]Sağlık Bilimleri Üniversitesi, İstanbul Sağlık Uygulama ve Araştırma Merkezi, Üroloji Kliniği, İstanbul
[2]Sağlık Bilimleri Üniversitesi, İstanbul Sağlık Uygulama ve Araştırma Merkezi, Radyasyon Onkolojisi Kliniği, İstanbul
[3]Şemdinli Devlet Hastanesi, Üroloji Kliniği, Hakkari

27 Ekim 13.00-14.00 | **SÖZLÜ BİLDİRİ OTURUMU - 1 (SS-204/SS-214)** | **SALON-C**
Oturum Başkanları: *Şenol Tonyalı, Hüseyin Beşiroğlu*

SS-204 **Comparison of Hyperthermic Intravesical Chemotherapy and Bacillus Calmette-Guerin in High-Risk Non-Muscle Invasive Bladder Cancer: A Match Pair Analysis**

Yaşar Pazır, Abdullah Esmeray, Ufuk Çağlar, Akif Erbin, Faruk Özgör, Ömer Sarılar, Mehmet Fatih Akbulut
1Department of Urology, Haseki Training and Research Hospital, Istanbul, Turkey

SS-205 **Primer mesane tümörü rezeksiyonu sonrası erken tek doz epirubisin verilmesi sonrasında uygulanacak bcg tedavisinin etkisi**
Effect of bcg treatment after bladder tumor resection with early administration of single dose of epirubicin

Burak Karabacakoğlu, Mehmet Yoldaş, Çağdaş Bildirici, Erkin Karaca, Barış Karademir, Mahmut Can Karabacak, Erkan Aravacık, Taylan Tığlı, Oğuz Tarhan, Esat Kaan Akbay, Tufan Süelözgen, Gökhan Koç
Sağlık Bilimleri Üniversitesi, Tepecik Eğitim ve Araştırma Hastanesi, Üroloji Ana Bilim Dalı, İzmir

SS-206 **İnguinal Orşiektomi Serimiz: Onkoloji Hastanesinin Uzun Dönem Sonuçları**
Our Inguinal Orchiectomy Series: Long-Term Outcomes of the Oncology Hospital

Murat Beyatlı[1], Tuncel Uzel[2], Nurullah Hamidi[2]
[1]Sakarya Yenikent Devlet Hastanesi, Üroloji Kliniği, Sakarya
[2]Dr. Abdurrahman Yurtaslan Ankara Oncology Training and Research Hospital, Üroloji Ana Bilim Dalı, Ankara

SS-207 **Testis kanseri hastalarında spermatogenez durumu ve metastatik hastalık ile ilişkisi**
The status of spermatogenesis in patients with testicular cancer and its association with metastatic disease

Meftun Çulpan[1], Asıf Yıldırım[1], Sıdıka Şeyma Özkanlı[2], Resul Sobay[3], Fatıma Gürsoy[4], Ramazan Topaktaş[5], Gülistan Gümrükçü[6], Sacit Nuri Görgel[7], Fulya Çakalağaoğlu[8], Gökhan Çil[9], Şule Özsoy[10], Hümeyra Günel[2], Eyüp Veli Küçük[3], Metin İshak Öztürk[5], Yiğit Akın[7], Ahmet Yaser Müslümanoğlu[9], Maria Pilar Laguna[11]
[1]İstanbul Medeniyet Üniversitesi, Tıp Fakültesi, Üroloji Anabilim Dalı
[2]Istanbul Medeniyet Üniversitesi, Tıp Fakültesi, Patoloji Anabilim Dalı
[3]Ümraniye Eğitim ve Araştırma Hastanesi, Üroloji Kliniği
[4]Ümraniye Eğitim ve Araştırma Hastanesi, Patoloji Kliniği
[5]Haydarpaşa Eğitim ve Araştırma Hastanesi, Üroloji Kliniği
[6]Haydarpaşa Eğitim ve Araştırma Hastanesi, Patoloji Kliniği
[7]İzmir Katip Çelebi Üniversitesi, Tıp Fakültesi, Üroloji Anabilim Dalı
[8]İzmir Katip Çelebi Üniversitesi, Tıp Fakültesi, Patoloji Anabilim Dalı
[9]Bağcılar Eğitim ve Araştırma Hastanesi, Üroloji Kliniği
[10]Bağcılar Eğitim ve Araştırma Hastanesi, Patoloji Kliniği
[11]İstanbul Medipol Üniversitesi, Tıp Fakültesi, Üroloji Anabilim Dalı

SS-208 **Robot yardımlı laparoskopik adrenalektomi başlangıç deneyimlerimiz**
Robot-assisted laparoscopic adrenalectomy:Our initial experiences

Mahmut Taha Ölçücü, Yiğit Demir, Umur Cem Topcu, Kayhan Yılmaz, Murat Şambel, Şahin Kılıç, Mutlu Ateş
Sağlık Bilimleri Üniversitesi,Antalya Eğitim ve Araştırma Hastanesi, Üroloji Bölümü, Antalya

27 Ekim 13.00-14.00 | **SÖZLÜ BİLDİRİ OTURUMU - 1 (SS-204/SS-214)** | **SALON-C**
Oturum Başkanları: *Şenol Tonyalı, Hüseyin Beşiroğlu*

SS-209 **Sekonder maligniteye bağlı izole adrenal bez metastazına yönelik laparoskopik adrenalektomi sonuçlarımız: 18 yıllık tek merkez deneyimi**
Our results of laparoscopic adrenalectomy for isolated adrenal gland metastasis due to secondary malignancy: 18-year single center experience
Javid Ahmadzada[1], Samet Şenel[2], Ali Serdar Gözen[3]
[1]Medistyle Hastanesi, Üroloji Kliniği, Bakü, Azerbaycan
[2]Ankara Şehir Hastanesi, Üroloji Kliniği, Ankara, Türkiye
[3]Heidelberg Üniversitesi, SLK Kliniken, Üroloji Kliniği, Heilbronn, Almanya

SS-210 **Lokal anestezi altında sistoskopik girişim yapılan erkeklerin ağrı düzeylerinin yaş grubuna göre değerlendirilmesi**
Evaluation of pain levels of men during cystoscopy with local anesthesia according to age group
Fahri Erkan Sadioğlu, Çağrı Şenocak, Muhammed Arif İbiş, Kubilay Sarıkaya, İhsan Barış Müldür, Ömer Faruk Bozkurt
Ankara Atatürk Sanatoryum Eğitim ve Araştırma Hastanesi, Üroloji Kliniği, Ankara

SS-211 **Renal vene migrasyon gösteren double J stent; nadir bir olgu**
Double J stent with renal vein migration; a rare case
Sabri Aydemir, Taylan Oksay, Sefa Alperen Öztürk, Mustafa Bozlu, Caner Özkan
Süleyman Demirel Üniversitesi Tıp Fakültesi, Üroloji Anabilim Dalı, Isparta

SS-212 **Perkütan Nefrolitotomi Ameliyatlarında Supin ve Pron Pozisyonlarının Karşılaştırılması**
Comparison of Supine and Pron Positions in Percutaneous Nephrolithotomy Surgery
Ibrahim Topcu, Faruk Keskin, Bayram Alp, Ali Beytur
İnönü Üniversitesi, Tıp Fakültesi, Üroloji ABD

SS-213 **2021 Yılında Takılan Üreteral Double J (DJ) Stent Uygulama Endikasyonlarımız, Tek merkez klinik sonuçlarımız**
Single-center study, ureteral Double J (DJ) Stent Insertion Indications in 2021
Burak Bilir, Hasan Can Kuvan, Burak Akgül, Atınç Tozsin, Tevfik Aktoz
Trakya Üniversitesi, Üroloji Anabilim Dalı, Edirne

SS-214 **Ventral inlay labium minus greft üretroplasti sonuçlarımız**
Our ventral inlay labium minus graft urethroplasty results
Ümit Yıldırım, Mehmet Uslu, Oktay Karakoç
Kafkas Üniversitesi, Tıp Fakültesi, Üroloji Anabiim Dalı

29 Ekim 15.00-15.30	ÜHD - SÖZLÜ BİLDİRİ OTURUMU - 1 (SS-215/SS-220) Oturum Başkanı: *Ezgi Seyhan Ak*	SALON-C

SS-215 **Video Destekli Temiz Aralıklı Kateterizasyon Eğitiminin Hastaların Uygulama Becerisi ve Öz Güveni Üzerine Etkisi**
The Effect of Video Assisted Clean Intermittent Catheterization Training on Patients' Practical Skills and Self-Confidence
Yeliz Çulha, Rengin Acaroğlu
İstanbul Üniversitesi-Cerrahpaşa, Florence Nightingale Hemşirelik Fakültesi, Hemşirelik Esasları Ana Bilim Dalı, İstanbul

SS-216 **İnvaziv Ürodinami Öncesi Farklı Eğitim Yöntemlerinin Hastaların Anksiyete, Ağrı, İşleme Hazır Oluşluk ve Memnuniyet Düzeyine Etkisi: Randomize Kontrollü Klinik Çalışma**
The Effect of Different Education Methods Before Invasive Urodynamics on Patients' Anxiety, Pain, Readiness for the Procedure, and Satisfaction Levels: A Randomized Controlled Clinical Trial
Esra Özden[1], Emine İyigün[1], Selahattin Bedir[2]
[1]Sağlık Bilimleri Üniversitesi Gülhane Hemşirelik Fakültesi, Cerrahi Hastalıkları Hemşireliği Anabilim Dalı, Ankara, Türkiye.
[2]Sağlık Bilimleri Üniversitesi, Gülhane Eğitim ve Araştırma Hastanesi, Üroloji Kliniği, Ankara, Türkiye.

SS-217 **Klinik Uygulama için Genişletilmiş Prostat Kanseri İndeksi (EPIC-CP)' nin Türkçe Versiyonunun Psikometrik Özelliklerinin İncelenmesi**
Investigation of the Psychometric Properties of the Turkish Version of the Extended Prostate Cancer Index for Clinical Practice
Sevgi Çolak[1], Fatma Vural[2]
[1]Dokuz Eylül Üniversitesi Sağlık Bilimleri Enstitüsü Cerrahi Hastalıklar Hemşireliği Anabilim Dalı
[2]Dokuz Eylül Üniversitesi Hemşirelik Fakültesi Cerrahi Hastalıklar Hemşireliği Anabilim Dalı

SS-218 **Poliklinik ortamında yapılan sistoskopik işlemler ve dikkat edilmesi gerekenler hususlar**
Cytoscopic procedures performed in the outpatient setting and matters to be considered
Şebnem Dinçer
Liv Hospital Vadistanbul, Üroloji bölümü, İstanbul

SS-219 **Radikal sistektomi ve üriner diversiyon yapılan hastalarda immünonutrisyon desteği**
Immunonutrition support in patients undergoing radical cystectomy and urinary diversion
Şebnem Dinçer
Liv Hospital Vadistanbul, Üroloji bölümü, İstanbul

SS-220 **Uzun Süreli COVID-19'un Noktüri ile İlgili Etiyolojik Faktörler Üzerine Etkisi**
The Effect of Long- Term COVID-19 on Etiological Factors related to Nocturia
Yeliz Çulha[1], Funda Büyükyılmaz[1], Mehmet Gökhan Çulha[2]
[1]İstanbul Üniversitesi-Cerrahpaşa, Florence Nightingale Hemşirelik Fakültesi, Hemşirelik Esasları Ana Bilim Dalı, İstanbul
[2]Sağlık Bilimleri Üniversitesi Prof. Dr. Cemil Taşçıoğlu Şehir Hastanesi Üroloji Anabilim Dalı, Istanbul

29 Ekim 15.30-16.30 | **VİDEO BİLDİRİ OTURUMU - 2 (VS-01/VS-12)** | **SALON-C**
Oturum Başkanları: *Burak Köprü, Hüseyin Beşiroğlu*

VS-01 **Tur-ED sonrası ejekülatuar kanal obstrüksiyonu tedavisi**
Treatment of ejaculatory duct obstruction after Tur-ED
Eren Erdi Aksaray, Murat Şambel, Umur Cem Toplu, Mutlu Ateş
Antalya Eğitim ve Araştırma Hastanesi, Üroloji Ana Bilim Dalı, Antalya

VS-02 **İnvaziv Renal Hücreli Karsinom hastasında kadaverik inferior vena kava allogrefti yerleştirilmesi**
Inferior vena cava allograft placement from cadaver in invasive Renal Cell Carcinoma patient
Erdal Birol Bostancı[1], Erkan Olcucuoglu[2], Osman Aydın[1], Muhammed Emin Polat[2], Sedat Tastemur[2], Yusuf Kasap[2], Samet Senel[2], Kazim Ceviz[2], Esin Olcucuoglu[3]
[1]Ankara Şehir Hastanesi, Gastroenteroloji Cerrahi Kliniği, Ankara
[2]Ankara Şehir Hastanesi, Üroloji Kliniği, Ankara
[3]Ankara Şehir Hastanesi, Radyoloji Kliniği, Ankara

VS-03 **Laparoskopik Radikal Nefrektomide Renal Parankim Hasarı**
Renal Paranchım Damage In Laparoscopıc Radıcal Nefrectomy
Mehmet Duvarci[1], Murat Beyatlı[2], İsa Dağlı[1], Oğuzhan Ceylan[1], Erdem Öztürk[1], Halİl Başar[1]
[1]Dr. Abdurrahman Yurtaslan Ankara Onkoloji Eğitim ve Araştırma Hastanesi
[2]Sakarya Yenikent Devlet Hastanesi

VS-04 **Sağ Laparoskopik Radikal Nefroüreterektomi Sırasında Renal Ven Yaralanmasına Müdahale**
Intervention of Renal Vein Injury During Right Laparoscopic Radical Nephroureterectomy
Halil Başar, Aykut Demirci, Nurullah Hamidi, Ömer Batuhan Akıncı
Dr. A.Yurtaslan Ankara Onkoloji Eğitim ve Araştırma Hastanesi, Üroloji Bölümü, Ankara

VS-05 **Büyük prostat hacimli (>80 cc) hastaların cerrahi tedavisinde laparoskopik ekstraperitoneal millin adenektomi**
Laparoscopic extraperitoneal millin adenectomy in the surgical treatment of patients with large prostate volumes (>80 cc)
Ferhat Yakup Suçeken, Ömer Faruk Örnek
Sağlık Bilimleri Üniversitesi, Ümraniye eğitim ve araştırma Hastanesi, Üroloji anabilim Dalı, İstanbul

VS-06 **Kadavra üzerinde Holmium Anatomik Endoskopik Prostat Enükleasyonu Eğitimi modeli**
Cadaveric Model for Holmium Anatomic Endoscopic Enucleation of the Prostate Training
Mehmet Duvarci[1], Lütfi Tunç[2]
[1]Dr. Abdurrahman Yurtaslan Ankara Onkoloji Eğitim ve Araştırma Hastanesi
[2]Acıbadem Üniversitesi Ankara Hastanesi

VS-07 **Lazerle Prostat Enükleasyonu yapılan Hastalarda Kontinansı Korumayı Sağlayan 'Omega Sign' Tekniği: 39 cc Prostatı Olan Hasta**
The "Omega Sign": Laser Enuclation of Prostatectomy technique that improves continence: on A Patient with 39 cc Prostate
İrfan Şafak Barlas, Lütfi Tunc
Ankara Acıbadem Hastanesi, Üroloji Bölümü, Ankara, Türkiye

29 Ekim 15.30-16.30	VİDEO BİLDİRİ OTURUMU - 2 (VS-01/VS-12) Oturum Başkanları: *Burak Köprü, Hüseyin Beşiroğlu*	SALON-C

VS-08 **An unusual complication during ureterorenoscopy and its management**

Kerem Bursalı, Mehmet Eren Akan, Sinan Levent Kireççi, Abdullah Hızır Yavuzsan, Taner Hacıosmanoğlu, Bilgin Birsöz
Department of Urology, Health Sciences University Şişli Hamidiye Etfal Training and Research Hospital, Istanbul, Turkey

VS-09 **Lazerle Prostat Enükleasyonu yapılan Hastalarda Kontinansı Korumayı Sağlayan 'Omega Sign' Tekniği**
The "Omega Sign": Laser Enuclation Of Prostatectomy Technique That Improves Continence Outcomes After Enucleation

İrfan Şafak Barlas[1], Halil Çağrı Aybal[2], Mehmet Yılmaz[3], Lütfi Tunç[1]
[1]Acıbadem Üniversitesi Ankara Hastanesi, Üroloji Ana Bilim Dalı, Ankara
[2]Polatlı Duatepe Devlet Hastanesi, Üroloji Kliniği, Ankara
[3]Freiburg Üniversitesi, Üroloji Ana Bilim Dalı, Freiburg, Almanya

VS-10 **Üreter Orifisleri Median Lobun Üzerinde Konumlanan Prostatın Thulium Fiber Lazer ile Enükleasyonu (ThuFLEP)**
Enucleation of the Prostate with Thulium Fiber Laser (ThuFLEP): Ureteral Orifices Located on the Median Lobe

Halil Çağrı Aybal[1], Lütfi Tunç[2]
[1]Polatlı Duatepe Devlet Hastanesi, Üroloji Kliniği, Ankara
[2]Acıbadem Üniversitesi Ankara Hastanesi, Üroloji Ana Bilim Dalı, Ankara

VS-11 **Mesane Tümöründe Yeni Trend: Holmiyum Lazerle Mesanede Sesil Kitlede Rezeksiyon**
New Trend In Bladder Tumor: Resection Of Sesil Mass In The Bladder With Holmium Laser

Mehmet Emin Şirin[1], Mustafa Karaaslan[2], Mehmet Yılmaz[3]
[1]Aksaray Özel İnova Hastanesi Üroloji Kliniği, Aksaray
[2]Bingöl Devlet Hastanesi Üroloji Kliniği Bingöl
[3]Freiburg Üniversitesi Tıp fakültesi Üroloji Bölümü, Freiburg,Almanya

VS-12 **Prostat Kanseri Sebebiyle Açık Radikal Prostatektomi ve Pelvik Radyoterapi Uygulanan Hastada Robotik Sistektomi ve İntrakorporeal İleal Loop Diversiyonu: Olgu Sunumu**
Robot-Assisted Cystectomy With Intracorporeal Ileal Loop Diversion After Open Radical Prostatectomy And Pelvic Irradiation For Prostate Cancer: Case Report

Furkan Şendoğan[1], Öykü Öztürk[2], Murat Gülmez[2], Fatih Yanaral[3], Ramazan Gökhan Atış[3], Erdal Alkan[3], Murat Binbay[1]
[1]Bahçeşehir Üniversitesi, Tıp Fakültesi, Üroloji Ana Bilim Dalı, İstanbul
[2]Bahçeşehir Üniversitesi, Tıp Fakültesi, İstanbul
[3]Şişli Memorial Hastanesi, Üroloji Kliniği, İstanbul

27 Ekim 15.00-17.00 | **VİDEO BİLDİRİ OTURUMU - 1 (VS-13/VS-36)** | **SALON-C**
Oturum Başkanları: *Levent Özcan, Bekir Aras*

VS-13 **400 cc Prostatı olan Hastada Thulium Fiber Lazer ile Prostat Enükleasyonu (ThuFLEP) Tedavisi**
Prostate Enucleation Treatment with Thulium Fiber Laser (ThuFLEP) in a Patient with 400 cc Prostate
İrfan Şfak Barlas, Lütfi Tunç
Acıbadem Üniversitesi Ankara Hastanesi, Üroloji Ana Bilim Dalı, Ankara

VS-14 **Prostatın Holmium Lazerle Enükleasyonu (HoLEP) Sırasında Üreter Orifisleri Mesane Boynuna Yakın Hastalarda 'T İnsizyon'**
'T Incision' in Patients with Ureteral Orifices Close to the Bladder Neck During Holmium Enucleation of Prostate (HoLEP)
Mehmet Duvarci[1], Halil Çağrı Aybal[2], İrfan Şafak Barlas[3], Lütfi Tunç[3]
[1]Dr. Abdurrahman Yurtaslan Ankara Onkoloji Eğitim ve Araştırma Hastanesi
[2]Polatlı Duatepe Devlet Hastanesi
[3]Acıbadem Üniversitesi Ankara Hastanesi

VS-15 **Anterior Vaginal Duvar Patolojilerinden Üretral Divertiküle Yaklaşım**
Approach to Urethral Diverticulum from Anterior Vaginal Wall Pathologies
Mehmet Akyüz, Rıdvan Kayar, İlker Artuk, Hüseyin Kanberoğlu
SBÜ Haydarpaşa Numune SUAM, Üroloji Kliniği, İstanbul

VS-16 **Ortotopik üriner diversiyon sonrası otolog fasyal sling cerrahisi**
Autologous fascial sling surgery after orthotopic urinary diversion
Burak Yavuz Kara[1], Kadir Önem[2], Ulaş Çoban[3], Mesut Şengül[4], Abdullah Açıkgöz[1], Mehmet Çetinkaya[5]
[1]Medikalpark Samsun Hastanesi, Üroloji Bölümü, Samsun, Türkiye
[2]Ondokuz Mayıs Üniversitesi, Üroloji Anabilim Dalı, Samsun, Türkiye
[3]Ondokuz Mayıs Üniversitesi Tıp Fakültesi Kadın Hastalıkları ve Doğum Anabilim Dalı, Samsun, Türkiye
[4]Gazi Devlet Hastanesi, Samsun, Türkiye
[5]Liv Samsun Hastanesi, Samsun, türkiye

VS-17 **Robot Yardımlı Laparoskopik Mesane Divertikül Eksizyonu**
Robot Assisted Laparoscopic Bladder Diverticulum Excision
Ahmet Asfuroğlu, Giray Ergin, Burak Köprü, Renat Dadashov, Hasan Biri
Koru Ankara Hastanesi, Üroloji Kliniği, Ankara

VS-18 **Posterior Disseksiyon Yapılamayan Hastalarda Anterior Mesh Fiksasyonu ile Sakrokolpopeksi**
Sacrocolpopexy with Anterior Mesh Fixation in Patients Who Could Not Perform Posterior Dissection
Hakan Polat, Mithat Ekşi
Sağlık Bilimleri Üniversitesi, Bakırköy Dr. Sadi Konuk EAH

27 Ekim 15.00-17.00 | **VİDEO BİLDİRİ OTURUMU - 1 (VS-13/VS-36)** | **SALON-C**
Oturum Başkanları: *Levent Özcan, Bekir Aras*

VS-19 **Sağ renal kitlede robot yardımlı laparoskopik retroperitoneal off-klemp ve sütürsüz parsiyel nefrektomi**
Robot-assisted laparoscopic retroperitoneal off-clamp and sutureless partial nephrectomy in right renal mass
Murat Şambel, Yiğit Demir, Eren Erdi Aksaray, Mahmut Taha Ölçücü, Mutlu Ateş
Sağlık Bilimleri Üniversitesi Antalya Eğitim ve Araştırma Hastanesi, Üroloji, Antalya

VS-20 **Renal kitlede klempsiz ve sütürsüz laparoskopik transperitoneal parsiyel nefrektomi**
Off-clamp and sutureless laparoscopic transperitoneal partial nephrectomy in renal mass
Murat Şambel, Eren Erdi Aksaray, Umur Cem Topcu, Şahin Kılıç, Mutlu Ateş
Sağlık Bilimleri Üniversitesi Antalya Eğitim ve Araştırma Hastanesi, Üroloji, Antalya

VS-21 **Asistan Eğitiminde Laparoskopik Parsiyel Nefrektomi**
Laparoscopic Partial Nephrectomy in Resident Training
Joshgun Huseynov, Alper Bitkin, Ali Ayten, Ubeyd Sungur, Ali Emre Fakir, Muhammed Yusuf Demir, Taner Kargı, Ali İhsan Taşçı
Sağlık Bilimleri Üniversitesi, Bakırköy Dr. Sadi Konuk Eğitim ve Araştırma Hastanesi,Üroloji Kliniği

VS-22 **Çaprazlayan damarı olan erişkin bir olguda transmezokolik sol robot yardımlı laparoskopik piyeloplasti**
Transmesocolic left robot-assisted laparoscopic pyeloplasty in an adult patient with crossing vessel
Mustafa Dinçkal[1], Ali Tekin[2], Mustafa Serdar Kalemci[1], Kasım Emre Ergün[1], Burak Turna[1]
[1]Ege Üniversitesi, Üroloji Anabilim Dalı, İzmir
[2]Ege Üniversitesi, Çocuk Cerrahisi Anabilim Dalı, Çocuk Ürolojisi Bilim Dalı, İzmir

VS-23 **Bilateral böbrek taşı ve sağ üreteropelvik bileşkede darlık olan hastaya aynı seansta tedavi yaklaşımı**
Treatment approach in the same session to the patient with bilateral kidney stones and stenosis in the right ureteropelvic junction
Mehmet Kırdar[1], Onur Yatağan[1], Duran Düzgün[1], Alper Şimşek[2], Mesut Berkan Duran[1], Sinan Çelen[1]
[1]Pamukkale Üniversitesi Tıp Fakültesi Hastanesi, Üroloji Anabilim Dalı, Denizli
[2]Siverek Devlet Hastanesi, Şanlıurfa

VS-24 **Laparoskopik Augmentasyon ve Sistoplasti**
Laparoscopic Augmentation and Cystoplasty
Erkan Ölçücüoğlu[1], Kazım Ceviz[1], Sait Aygün[1], Ahmet Murat Bayraktar[1], Muhammed Emin Polat[1], Esin Ölçücüoğlu[2]
[1]Ankara Şehir Hastanesi, Üroloji Ana Bilim Dalı, Ankara
[2]Ankara Şehir Hastanesi, Radyoloji Ana Bilim Dalı, Ankara

27 Ekim 15.00-17.00 | **VİDEO BİLDİRİ OTURUMU - 1 (VS-13/VS-36)** | **SALON-C**
Oturum Başkanları: *Levent Özcan, Bekir Aras*

VS-25 **Fokal Yüksek Yoğunluklu Odaklanmış Ultrason Tedavisini Takiben Kurtarma Robot Yardımlı Laparoskopik Radikal Prostatektomi**
Salvage Robot-assisted Laparoscopic Radical Prostatectomy Following Focal High-Intensity Focused Ultrasound Therapy
Kamil Gökhan Şeker[1], Anar Mammadov[1], Murat Tüken[1], Volkan Tuğcu[2]
[1]Liv Vadistanbul Hastanesi, Üroloji Kliniği, İstanbul, Türkiye
[2]İstinye Üniversitesi, Tıp Fakültesi, Üroloji Anabilim Dalı, İstanbul, Türkiye

VS-26 **Median Lobu Olan Prostata Mesane Boynu Koruyucu Teknikle Robot Yardımlı Radikal Prostatektomi**
Robot-Assisted Radical Prostatectomy with Median Lobe Prostate Bladder Neck Sparing Technique
Halil Çağrı Aybal[1], İrfan Şafak Barlas[2], Mehmet Yılmaz[3], Lütfi Tunç[2]
[1]Polatlı Duatepe Devlet Hastanesi, Üroloji Kliniği, Ankara
[2]Acıbadem Üniversitesi Ankara Hastanesi, Üroloji Ana Bilim Dalı, Ankara
[3]Freiburg Üniversitesi, Üroloji Ana Bilim Dalı, Freiburg, Almanya

VS-27 **Nüks Olguda Laparoskopik Vesiko-Vajinal FistüL Onarımı**
Laparoscopic Vesico-Vaginal Fistula Repair in Recurrent Case
Ibrahim Topcu, Hasan Güngör, Hüseyin Çelik, İlhan Geçit
İnönü Üniversitesi, Tıp Fakültesi, Üroloji ABD

VS-28 **Robotik Radikal Prostatektomi Operasyonu Geçiren Hastada Robotik Radikal Sistektomi**
Robotic Radical Cystectomy in a Patient Undergoing Robotic Radical Prostatectomy
Kamil Gökhan Şeker[1], Doğukan Sökmen[2], Abid Raval[3], Volkan Tuğcu[4]
[1]Liv Vadistanbul Hastanesi, Üroloji Kliniği, İstanbul, Türkiye
[2]Andro Expertise Erkek Sağlık & Estetik Merkezi, İstanbul, Türkiye
[3]Safiee Hastanesi, Prens Aly Khan Hastanesi, Üroloji Kliniği, Mumbai, Hindistan
[4]İstinye Üniversitesi, Tıp Fakültesi, Üroloji Anabilim Dalı, İstanbul, Türkiye

VS-29 **Robotik Retroperitoneal Dev Kitle Eksizyonu: Erişkin Hastada Kemoterapi Sonrası Testis Germ Hücreli Tümörde Çok Geç Nüks**
Robotic Retroperitoneal Giant Mass Excision: Very Late Recurrence in Postchemotherapy Germ Cell Tumor of the Testis in Adult Patients
Kamil Gökhan Şeker[1], Doğukan Sökmen[2], Volkan Tuğcu[3]
[1]Liv Vadistanbul Hastanesi, Üroloji Kliniği, İstanbul, Türkiye
[2]Andro Expertise Erkek Sağlık & Estetik Merkezi, İstanbul, Türkiye
[3]İstinye Üniversitesi, Tıp Fakültesi, Üroloji Anabilim Dalı, İstanbul, Türkiye

VS-30 **Thulium Lazerle Mesane Tümörü Enükleasyonu**
Bladder Tumor Enucleation by Thulium Laser
Giray Ergin, Burak Köprü, Ahmet Asfuroğlu, Renat Dadashov, Hasan Biri
Koru Ankara Hastanesi, Üroloji Kliniği, Ankara

27 Ekim 15.00-17.00 | **VİDEO BİLDİRİ OTURUMU - 1 (VS-13/VS-36)** | **SALON-C**
Oturum Başkanları: *Levent Özcan, Bekir Aras*

VS-31 **Üreteropelvik Bileşke Darlığı Tedavisinde Vasküler Hitch Tekniği Kullanılmalı mıdır?**
Should the Vascular Hitch Technique be Used in the Treatment of Ureteropelvic Junction Stenosis?
Burak Köprü, Ahmet Asfuroğlu, Renat Dadashov, Giray Ergin, Hasan Biri
Koru Ankara Hastanesi, Üroloji Kliniği, Ankara

VS-32 **3 Parçalı Penil Protezi olan hastada Bukkal Mukozal Graft ile Ventral Onlay Üretroplasti**
Ventral Onlay Buccal Mucosa Graft Urethroplasty in a Patient with Three-piece Inflatable Penile Prosthesis
Emre Korkmaz, Yunus Çolakoğlu, Abdülmuttalip Şimşek
T.C. İstanbul Başakşehir Çam ve Sakura Şehir Hastanesi, Üroloji kliniği, İstanbul

VS-33 **Complex female urethral diverticulum with staged urethral reconstruction**
Senad Bajramovic[1], Damir Aganovic[1], Nirvana Sabanovic Bajramovic[2]
[1]Urology Clinic, Clinical centre University Sarajevo
[2]Clinic for Heart and vascular disease, Cinical centre University Sarajevo

VS-34 **Endoürolojide Maymuncuk: Holmiyum Lazer İle Üreteral Valvin Endoskopik Tedavisi**
Keyhole İn Endourology: Endoscopic Treatment Of Ureteral Valves With Holmium Laser
Mehmet Emin Şirin[1], Mehmet Yılmaz[2], Mustafa Karaaslan[3]
[1]Aksaray Özel İnova Hastanesi Üroloji Kliniği, Aksaray
[2]Üroloji Anabilim Dalı, Freiburg Üniversitesi Tıp Merkezi, Tıp Fakültesi, Freiburg, Almanya
[3]Bingöl Devlet Hastanesi Üroloji Kliniği, Bingöl

VS-35 **Dev median loblu prostat kanserli olguda modifiye laparoskopik radikal prostatektomi**
Modified laparoscopic radical prostatectomy in a patient with giant median lobe prostate cancer
Deniz Demirci, Ahmet Dirik, Emrah Kızılay, Elnur Rzayev
Erciyes Üniversitesi, Üroloji Ana Bilim Dalı, Kayseri

VS-36 **Sol retroperitoneal laparoskopik kist eksizyonu + pyelolitotomi**
Left retroperitoneal laparoscopic cyst excision + pyelolithotomy
Mehmet Özen[1], Mustafa Aydın[1], Uğur Öztürk[1], Hakan Yıldız[2], Reha Ordulu[2], Kemal Bala[2], Fatih Kuru[2], Yasin Kalaycı[2], Mustafa Kemal Atilla[2]
[1]Samsun Eğitim ve Araştırma Hastanesi, Üroloji Kliniği
[2]Samsun Üniversitesi Tıp Fakültesi Üroloji Ana Bilim Dalı

SÖZLÜ SUNUMLAR

SS-001

İskemik priapizmde mezenkimal kök hücre tedavisinin etkileri: deneysel çalışma

Enes Kılıç[1], Aykut Çolakerol[1], Şule Özsoy[2], Yaşar Başağa[4], Mustafa Zafer Temiz[1], Ateş Kadıoğlu[3], Ahmet Yaser Müslümanoğlu[1], İsmail Engin Kandıralı[1]
[1]Sağlık Bilimleri Üniversitesi, Bağcılar Eğitim ve Araştırma Hastanesi, Üroloji Kliniği, İstanbul
[2]Sağlık Bilimleri Üniversitesi, Bağcılar Eğitim ve Araştırma Hastanesi, Patoloji Kliniği, İstanbul
[3]İstanbul Üniversitesi, İstanbul Tıp Fakültesi, Üroloji Kliniği, İstanbul
[4]İstanbul Nişantaşı Üniversitesi, Üroloji Kliniği, İstanbul

Amaç : İskemik priapizm modelinde intrakavernozal mezenkimal kök hücre uygulamasının terapötik etkilerini araştırmak.

Yöntem: Çalışmaya toplam 30 Wistar Albino erkek sıçan dahil edildi. Sıçanlar sham, iskemik priapizm modeli ve iskemik priapizm + intrakavernozal mezenkimal kök hücre tedavisi (İMKHT) olmak üzere üç deney grubuna ayrıldı. Son iki grup bir saat ve 12 saat iskemik priapizm uygulanan alt gruplara ayrıldı. İntrakavernozal basınçlar ve sistemik arter basınçları gibi elektrofizyolojik parametreler ile düz kas/kollajen oranı, kavernozal fibrozis, doku elastin ekspresyonu ve doku e-NOS, n-NOS, i-NOS ekspresyonları gibi histopatolojik parametreler ana gruplar ve alt gruplarda istatistiksel olarak karşılaştırıldı. TGF, VEGF, NGF ve BDNF mRNA ekspresyonu gibi moleküler parametreler de ayrıca gruplar arasında karşılaştırıldı.

Bulgular: İlk analizde iskemik priapizm modelindeki parametrelerin çoğunda anlamlı bozulma tespit edildi (Resim-1). Bu bulgular, modelimizin etkili bir prosedür olduğunu gösterdi. Model + İMKHT grubu model ile karşılaştırıldığında parametrelerin çoğunda anlamlı iyileşme saptandı (Resim-1). Alt grup analizinde ise12 saatlik priapizm modelinde, İMKHT'nin özellikle mRNA düzeyinde önemli terapötik etkileri gösterildi.

Sonuç: Çalışmamız özellikle uzamış iskemik priapizmde, İMKHT tedavisinin potansiyel tedavi edici etkinliğini, iskemik priapizm hayvan modelinde ortaya koymuştur. İMKHT'yi klinik uygulamaya dahil etmek için daha fazla çalışmaya ihtiyaç vardır.

Anahtar Kelimeler: Fibrozis, Kök hücre, Priapizm

Effects of mesenchymal stem cell therapy on ischemic priapism: an experimental study

Enes Kılıç[1], Aykut Çolakerol[1], Şule Özsoy[2], Yaşar Başağa[4], Mustafa Zafer Temiz[1], Ateş Kadıoğlu[3], Ahmet Yaser Müslümanoğlu[1], İsmail Engin Kandıralı[1]
[1]University of Health Sciences, Bagcilar Research and Training Center, Department of Urology, Istanbul
[2]University of Health Sciences, Bagcilar Research and Training Center, Department of Pathology, Istanbul
[3]Istanbul University, Istanbul Faculty of Medicine, Department of Urology, Istanbul
[4]Istanbul Nisantasi University, Department of Urology, Istanbul

Purpose: To investigate the therapeutic effects of intracavernosal mesenchymal stem cell administration in a rat model of priapism.

Methods: A total of 30 Wistar Albino male rats were included in the study. Rats were divided into three experimental groups as sham, ischemic priapism model, and ischemic priapism + intracavernosal mesenchymal stem cell therapy (IMSCT). The latter groups were divided into additional subgroups as one-hour and 12 hours ischemic priapism models were applied to animals. Electrophysiologic parameters such as intracavernosal and systemic arterial pressures, and histopathological parameters including smooth muscle to collagen ratio, tissue fibrosis, elastin expression, and tissue e-NOS, n-NOS, i-NOS expressions were statistically compared in main groups and subgroups. Molecular parameters such as TGF, VEGF, NGF and BDNF mRNA expression were also compared between groups.

Results: In the initial analysis, significant deterioration was detected in most of the parameters in the ischemic priapism model (Figure-1). These findings proved our model as an effective procedure. When comparing the model and the model + IMSCT groups, most of the parameters exhibited significant enhancements (Figure-1). During subgroup analyses, we demonstrated significant therapeutic effects of IMSCT, particularly at the mRNA level, in the 12-h model of priapism.

Conclusion: Our study revealed the potential therapeutic activity of IMSCT on the ischemic priapism model, especially in the prolonged ischemic period. Further studies are needed to implicate the IMSCT in clinical practice.

Keywords: Fibrosis, Stem cell, Priapism

Gruplar arasında elektrofizyolojik, patolojik ve moleküler parametrelerin karşılaştırılması
Comparison of electrophysiological, pathological and molecular parameters between groups

Gruplar arasında elektrofizyolojik, patolojik ve moleküler parametrelerin karşılaştırılması

Parametreler	Sham (n=6)	Priapizm (n=12)	p
ICP/MAP (ort±std)	0,6±0,07	0,26±0,06	p<0,001*
Düz Kas/ Kollajen (ort±std)	0,67±0,21	0,42±0,08	p=0,003*
Fibrozis skoru (median±IQR)	0±0	1±1	p=0,02**
TGF-beta ekspresyon skoru (median±IQR)	0±0	1±2	p=0,04**
Elastin ekspresyon skoru (median±IQR)	2±0	1,5±1	p=0,04**
e-NOS ekspresyon skoru (median±IQR)	2±1	1±0	p=0,01**
TGF (ort±std)	1,04±0,3	4,85±3,02	p=0,008*
VEGF (ort±std)	1,02±0,24	3,48±0,88	p<0,001*
NGF (ort±std)	1±0,13	0,61±0,19	p<0,001*
BDNF (ort±std)	1,01±0,19	0,46±0,11	p<0,001*

Parametreler	Priapizm (n=12)	Tedavi (n=12)	p
ICP/MAP	0,26±0,06	0,4±0,11	p=0,001*
Düz Kas/ Kollajen (ort±std)	0,42±0,08	0,58±0,11	p=0,001*
e-NOS ekspresyon skoru (median±IQR)	1±0	3±1	p<0,001**
n-NOS ekspresyon skoru (median±IQR)	1±0	2±1	p=0,02**
TGF (ort±std)	4,85±3,02	2,69±0,58	p=0,02*
VEGF (ort±std)	3,48±0,88	1,07±0,8	p<0,001*
NGF (ort±std)	0,61±0,19	1,16±0,52	p=0,003*
BDNF (ort±std)	0,46±0,11	1,26±0,61	p<0,001*

SS-002

Determination of Face and Content Validity of Cadaveric Model for Holmium Anatomic Endoscopic Enucleation of the Prostate Training: An ESUT AEEP Group Study

Lutfi Tunc[1], Giorgio Bozzini[2], Cesare Marco Scoffone[3], Selcuk Guven[4], Thomas Hermanne[5], Angelo Porreca[6], Vincent Misrai[7], Sascha Ahyai[8], Murat Zor[9], Emin Aksoy[10], Ali Serdar Gozen[11]
[1]Department of Urology, Gazi University School of Medicine, Ankara, Turkey
[2]Department of Urology, ASST Valle Olona, Busto Arsizio, Italy
[3]Department of Urology, Cottolengo Hospital, Torino, Italy
[4]Department of Urology, Meram School of Medicine, Necmettin Erbakan University, Konya, Turkey
[5]Department of Urology, Spital Thurgau AG, Frauenfeld, Münsterlingen, Switzerland
[6]Department of Urology, Policlinico Abano Terme, Abano Terme, Italy
[7]Department of Urology, Clinique Pasteur, Toulouse, France
[8]Department of Urology, University Medical Center Goettingen, Goettingen, Germany
[9]Department of Urology, Gulhane Training and Research Hospital, University of Health Sciences, Ankara, Turkey
[10]Center of Advanced Simulation and Education (CASE), Acibadem Mehmet Ali Aydinlar University, Istanbul, Turkey
[11]SLK-Kliniken Heilbronn GmbH, Heilbronn, Germany

BACKGROUND: Bench and virtual reality nonbiological simulator models for anatomic endoscopic enucleation of the prostate (AEEP) surgery have been reported in the literature. These models are acceptable but have limited practical applications.

OBJECTIVE: To validate a fresh-frozen human cadaver model for holmium AEEP training and assess its content validity.

Design, setting, and participants: Holmium AEEP operations on fresh-frozen cadavers performed by an experienced surgeon were recorded, and a video, including the main steps of the operation, was produced.

Outcome measurements and statistical analysis: The video and an accompanying questionnaire were subsequently distributed electronically to ESUT AEEP study group experts and associates (N = 32) for assessment of the AEEP training model. A ten-point Likert global rating scale was used to measure the content validity.

Results and limitations: A total of 26 answers were returned (81%). The experts agreed on the model's suitability for AEEP training (mean Likert score: 8). According to the responses, "identifying anatomic structures and landmarks" was the most valuable aspect of the model in terms of AEEP training (median Likert score: 9). Conversely, the experts found the model's ability, in terms of demonstrating laser and tissue reactions, to be weak (median Likert score: 6)

CONCLUSIONS: Based on the content validity assessment, the fresh-frozen cadaver- training model for laser AEEP seems to be a promising model for demonstrating and learning the correct prostate enucleation technique.

Keywords: Cadaveric Model, Holmium Anatomic Endoscopic Enucleation of the Prostate, Training, ESUT

Fig 1

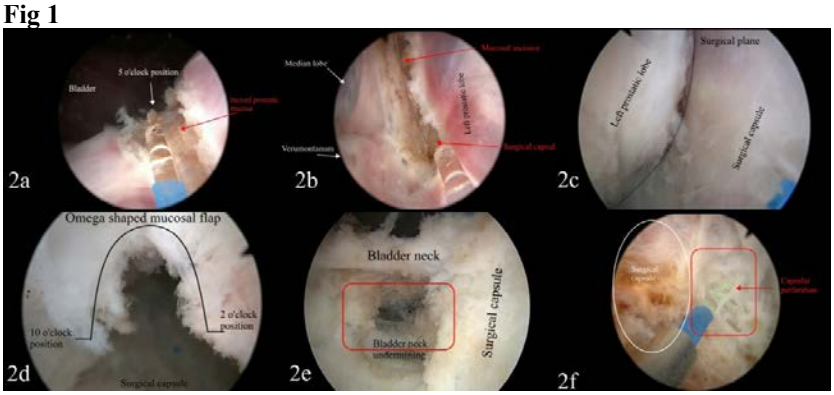

Several surgical views from the LEP procedure in the human cadaver: (A) cadaver's 5 o'clock mucosal incisions; (B) lateral lobe mucosal incisions of cadaver, at the level of apex; (C) cadaver's lateral lobe enucleation; (D) omega-shaped mucosal flap formed by the preserved mucosa of the cadaver; (E) surgical capsule perforation; (F) bladder neck undermining. LEP = laser enucleation of the prostate.

SS-003

Lazer ile Anatomik Endoskopi Prostat Enükleasyonu: HoLEP, ThuLEP ve ThuFLEP Karşılaştırması

Halil Çağrı Aybal[1], İrfan Şafak Barlas[2], Mehmet Duvarcı[3], Serdar Yalçın[4], Eymen Gazel[5], Mehmet Yılmaz[6], Lütfi Tunç[2]
[1]Polatlı Duatepe Devlet Hastanesi, Üroloji Bölümü, Ankara, Türkiye
[2]Ankara Acıbadem Hastanesi, Üroloji Bölümü, Ankara, Türkiye
[3]Dr. Abdurrahman Yurtaslan Ankara Onkoloji Eğitim ve Araştırma Hastanesi, Üroloji Anabilim Dalı, Ankara, Türkiye
[4]Bodrum Acıbadem Hastanesi, Üroloji Bölümü, Muğla, Türkiye
[5]Liv Vadistanbul Hastanesi, Üroloji Bölümü, İstanbul, Türkiye
[6]Freiburg Üniversitesi, Üroloji Anabilim Dalı, Freiburg, Almanya

AMAÇ: Lazer teknolojisindeki gelişmeler sonrası benign prostat hiperplazisinin (BPH) cerrahi tedavisinde prostatın lazerle enükleasyonu ön plana çıkmıştır. Prostatın enükleasyonu için farklı Lazer enerji kaynaklarıyla kullanılmaktadır. Bu lazer kaynaklarından öne çıkan, kliniğimizde uyguladığımız prostatın holmium lazerle enükleasyonu (HoLEP), prostatın thulium lazerle enükleasyonu (ThuLEP) ve prostatın thulium fiber lazerle enükleasyonu (ThuFLEP) perioperatif ve postoperatif sonuçlarımızı karşılaştırmayı amaçladık.

METOD: Kliniğimizde farklı enerji kaynakları ile prostat Lazer enükleasyonu yapılan toplam 1200 hastanın kayıtlı 1035'inin sonuçları üzerinden incelendi. Çalışmamızda bu hastalardan Prostatın Holmium Lazerle Enükleasyon (HoLEP) tedavisi uyguladığımız 696, prostatın thulium lazerle enükleasyonu (ThuLEP) tedavisi uyguladığımız 146 ve prostatın thulium fiber lazerle enükleasyonu (ThuFLEP) tedavisi uyguladığımız 193 hastanın verilerini retrospektif olarak inceledik. Eylül 2015 ile Ağustos 2022 Tarihleri arasında Lazerle Prostatına Anatomik Enükleasyon uygulanan hastalar retrospektif olarak incelendi. Perioperatif parametreler, fonksiyonel sonuçlar, kontinans durumu ve farklı lazer enerji kaynaklarının fonksiyonları karşılaştırıldı.

BULGULAR: Farklı lazer enerjileri uygulanan gruplar karşılaştırıldığında total lazer enerjisi (TLE), enükleasyon süresi (ES), enükleasyon etkinliği (EE) ve lazer etkinliği (LE); HoLEP, ThuLEP ve ThuFLEP'te sırasıyla, 86.4 ± 47.19joule, 108.37±26.51joule ile 70.61±19.59joule (p=0.001); 68±26.22dk, 85.19±21.43dk ile 76.18±24.42dk (p=0.001); 0.96±0.52, 1.67±0.18 ile 1.4±0.22 (p=0.001); 1.63±1, 0.76±0.09 ile 1.49±0.22 (p=0.001). Morselerasyon süresi (MS), morselasyon etkinliği (ME), enükle edilen doku ağırlığı (EDA); HoLEP, ThuLEP ve ThuFLEP'te sırasıyla, 6.93±4.42dk, 6.87±2.51dk ile 6.75±4.27dk (p=0.285); 10.59±7.48, 21.69±3.86 ile 17.48±4.08 (p=0.001); 64.33±37gr, 117.74±31.23gr ile 107.33±38.16gr (p=0.001). Toplam operasyon süresi (TOT), hastanede yatış süresi (HS), kateterizasyon süresi (KS) ve kontinans durumları; HoLEP, ThuLEP ve ThuFLEP'te sırasıyla, 74.88±28.97dk, 92.03±23.79dk ile 82.9±26.82dk (p=0.001); 31.1±8.54sa, 29.8±5.6sa ile 28.44±5.66sa (0.009); 30.49±14.16sa, 27.76±5.99sa ile 26.26±5.93sa (0.032); %98,85, %98,63 ile %98,96 (p=1) olarak bulundu.

SONUÇ: HoLEP yapılan hastalarda enükleasyon daha hızlı olsa da prostatik dokulardaki sesil görüntü işlem sırasındaki işlemin görüntü kalitesini azaltmaktadır. ThuLEP işleminde ise lazer uygulanan dokularda karbonizasyon oluşturması işlemin dezavantajıdır. Bunlara karşın ThuFLEP Prostatın Anatomik Endoskopik Enükleasyonu için kullanışlı olsa da rezeksiyon için avantajlı değildir. HoLEP, ThuFLEP ve ThuLEP tüm BPH hastalarında güvenli ve etkili bir şekilde kullanılabileceği gösterilmiştir.

Anahtar Kelimeler: BPH, HoLEP, ThuLEP, ThuFLEP, Lazer, Enükleasyon

Anatomical Endoscopic Enucleation of the Prostate with Laser: Comparison of HoLEP, ThuLEP and ThuFLEP

Halil Çağrı Aybal[1], İrfan Şafak Barlas[2], Mehmet Duvarcı[3], Serdar Yalçın[4], Eymen Gazel[5], Mehmet Yılmaz[6], Lütfi Tunç[2]
[1]Polatlı Duatepe State Hospital, Department of Urology, Ankara, Turkey
[2]Ankara Acıbadem Hospital, Department of Urology, Ankara, Turkey
[3]Dr. Abdurrahman Yurtaslan Ankara Oncology Training and Research Hospital, Department of Urology, Ankara, Turkey
[4]Bodrum Acıbadem Hospital, Department of Urology, Muğla, Turkey
[5]Liv Vadistanbul Hospital, Department of Urology, İstanbul, Turkey
[6]Freiburg University, Department of Urology, Freiburg, Germany

AIM: After the advances in laser technology, laser enucleation of the prostate has risen to the forefront in the surgical treatment of benign prostatic hyperplasia (BPH). It is utilized with various laser energy sources for prostate enucleation. We aimed to compare our perioperative and postoperative results of holmium laser enucleation of the prostate (HoLEP), thulium laser enucleation of the prostate (ThuLEP) and thulium fiber laser enucleation of the prostate (ThuFLEP), which are prominent among these laser sources, which we applied in our clinic.

METHOD: The results of 1035 registered patients of 1200 patients who underwent prostate laser enucleation with different energy sources in our clinic were evaluated. In our study, we retrospectively analyzed the data of 696 patients who were treated with Holmium Laser Enucleation of the Prostate (HoLEP), 146 patients who were treated with thulium laser enucleation of the prostate (ThuLEP), and 193 patients who were treated with thulium fiber laser enucleation of the prostate (ThuFLEP). Patients who underwent Anatomical Enucleation of the Prostate by Laser between September 2015 and August 2022 were analyzed retrospectively. Perioperative parameters, functionality results, continence status and functions of different laser energy sources were compared.

RESULTS: When the groups applied with different laser energies were compared, total laser energy (TLE), enucleation time (ES), enucleation efficiency (EE) and laser efficiency (LE); 86.4 ± 47.19joules, 108.37±26.51joules and 70.61±19.59joules (p=0.001) in HoLEP, ThuLEP and ThuFLEP, respectively; 68±26.22min, 85.19±21.43min and 76.18±24.42min (p=0.001); 0.96±0.52, 1.67±0.18 to 1.4±0.22 (p=0.001); 1.63±1, 0.76±0.09 to 1.49±0.22 (p=0.001). Morcellation time (MS), morcellation efficiency (ME), enucleated tissue weight (ETW); 6.93±4.42min, 6.87±2.51min and 6.75±4.27min (p=0.285) in HoLEP, ThuLEP and ThuFLEP, respectively; 10.59±7.48, 21.69±3.86 vs 17.48±4.08 (p=0.001); 64.33±37gr, 117.74±31.23gr to 107.33±38.16gr (p=0.001). Total operation time (TOT), hospital stay (HS), catheterisation time (CT) and continence status; HoLEP, ThuLEP and ThuFLEP were 74.88±28.97min, 92.03±23.79min and 82.9±26.82min (p=0.001), respectively; 31.1±8.54hrs, 29.8±5.6hrs vs. 28.44±5.66hrs (p=0.009); 30.49±14.16hrs, 27.76±5.99hrs vs. 26.26±5.93hrs (p=0.032); It was found to be 98.85%, 98.63% and 98.96% (p=1).

CONCLUSION: Although enucleation is completed more quickly in HoLEP patients, the image quality of the treatment itself is diminished due to the use of sessille view in the patients' prostatic tissues. The fact that the ThuLEP technique causes carbonization in the tissues that are subjected to laser application is one of its drawbacks. However, even if ThuFLEP is helpful for anatomical endoscopic enucleation of the prostate, it is not an advantage when it comes to resection. It has been demonstrated that HoLEP, ThuFLEP, and ThuLEP are all capable of treating BPH patients in a manner that is both safe and effective.

Keywords: BPH, HoLEP, ThuLEP, ThuFLEP, Laser, Enucleation

SS-004

İntravezikal Borik Asit Uygulamasının Mesane Tümörü Üzerine Etkisi

Sait Sever, Mehmet Özgür Yücel, Ferhat Çoban, Ali Çift, Bedreddin Kalyenci, Can Benlioğlu
Adıyaman Üniversitesi,Üroloji Ana Bilim Dalı,Adıyama

AMAÇ: Bu çalışmada deney hayvanlarında intravezikal karsinojen instilasyonu ile mesane kanseri gelişimi gözlendikten sonra intravezikal borik asit (BA) uygulamasının mesane kanseri üzerine olan etkisini makroskobik ve mikroskobik olarak değerlendirmeyi amaçladık.

MATERYAL-METOD: Ağırlıkları 250-300 gr arasında değişen olgun 30 adet wistar albino cinsi dişi sıçanlar değerlendirildi. Sıçanlar adaptasyon ve deney süresi boyunca 22 ± 20C oda ısısında, 12 saat aydınlık ve 12 saat karanlık ışık döngüsüne sahip odalarda yem ve su add-libitum olacak şekilde barındırıldı. Denekler 6 sıçandan oluşan sham, kontrol ve 3 adet deney grubundan oluşmaktadır. Bütün gruplara 5 doz intravezikal N-metil-N-nitrosourea (MNU) uygulamasından sonra 14. haftadan itibaren sham grubuna ek birşey yapılmadı. Kontrol grubuna intravezikal izotonik, deney gruplarına ise 65, 100, 154 mg/kg dozunda 6 doz şeklinde intravezikal borik asit uygulandı.

BULGULAR: Sham, Kontrol, Deney 1, Deney 2 ve Deney 3 grupları arasında hiperplazi dereceleri yönünden istatistiksel olarak anlamlı herhangi bir fark saptanmadı (p=0,343). Sham, Kontrol, Deney 1, Deney 2 ve Deney 3 grupları arasında karsinoma insitu (CIS) dereceleri yönünden de istatistiksel olarak anlamlı fark saptanmadı (p=0,077). Gruplar arasında mikroskopide normal alanların yüzdeleri yönünden istatistiksel olarak anlamlı fark saptandı (p=0,002).

SONUÇ: Çalışmamızda intravezikal BA uygulamasından sonra yapılan histopatolojik incelemelerde CIS oranında, hiperplazi derecesinde ve mikroskopide normal alanların yüzdesi açısından olumlu bulgular saptadığımızdan KİOMK tedavisinde intravezikal BA 'nın faydalı olabileceğini düşünmekteyiz.

Anahtar Kelimeler: Mesane Kanseri, Borik Asit, Transüretral Mesane Tümör Rezeksiyonu, Karsinoma İn Situ, Sıçan

The Effect of Intravesical Boric Acid Application on Bladder Tumor

Sait Sever, Mehmet Özgür Yücel, Ferhat Çoban, Ali Çift, Bedreddin Kalyenci, Can Benlioğlu
Adıyaman University,Department of Urology,Adıyaman

OBJECTIVE: In this study, we aimed to evaluate the effect of intravesical boric acid (BA) administration on bladder cancer macroscopically and microscopically after the development of bladder cancer with intravesical carcinogen instillation in experimental animals.

MATERIAL-METHOD: 30 mature Wistar albino female rats weighing between 250-300 g were evaluated. During adaptation and experimentation, rats were housed at 22 ± 20C room temperature, in rooms with 12 hours of light and 12 hours of dark, with food and water add-libitum. The subjects consisted of 6 rats sham, control and 3 experimental groups. After 5 doses of intravesical N-methyl-N-nitrosourea (MNU) administration to all groups, nothing was added to the sham group from the 14th week. Intravesical isotonic acid was administered to the control group, and to the experimental groups in 6 doses of 65, 100, 154 mg/kg intravesical boric acid.

RESULTS: There was no statistically significant difference between Sham, Control, Experimental 1, Experimental 2 and Experimental 3 groups in terms of the degree of hyperplasia (p=0.343). There was no statistically significant difference between Sham, Control, Experimental 1, Experimental 2 and Experimental 3 groups in terms of carcinoma in situ (CIS) grades (p=0.077). A statistically significant difference was found between the groups in terms of percentages of normal areas on microscopy (p=0.002).

CONCLUSION: In our study, we think that intravesical BA may be beneficial in the treatment of NMIBC, as we found positive findings in the histopathological examinations performed after intravesical BA application in terms of CIS rate, the degree of hyperplasia, and the percentage of normal areas on microscopy.

Keywords: Bladder Cancer, Boric Acid, Transurethral Bladder Tumor Resection, Carcinoma In Situ, Rat

ratlarda diseksiyon
dissection in rats

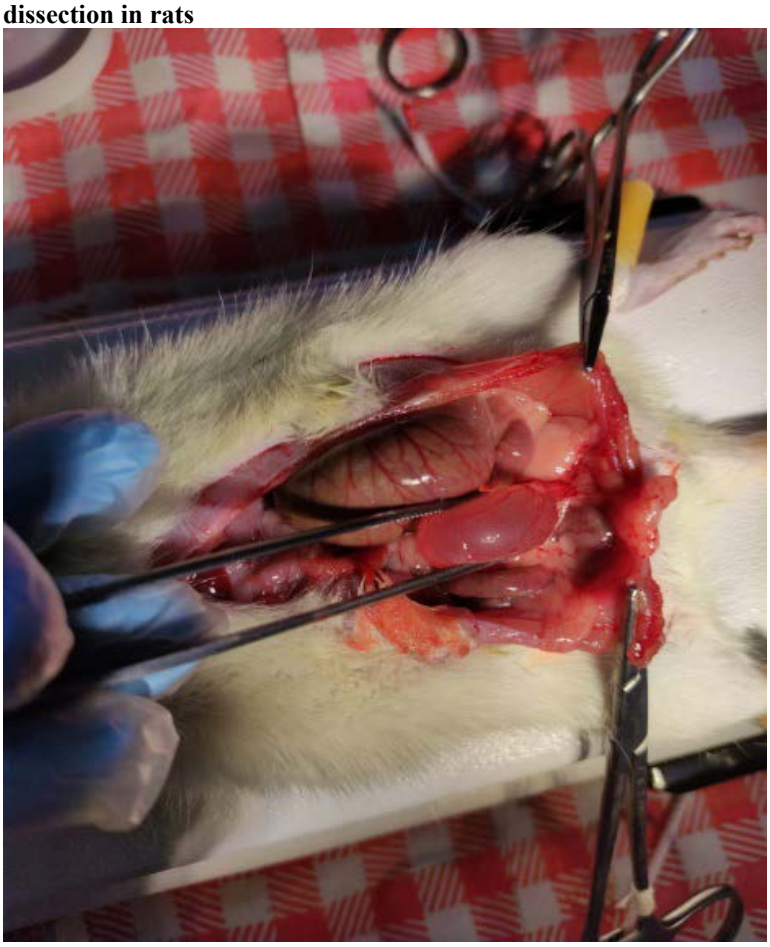

Gruplara göre gözlemlerin histopatolojik açıdan yapılan değerlendirmelere göre yapılan karşılaştırmalar

	Sham	Kontrol	Deney 1	Deney 2	Deney 3	p değeri
Hiperplazi Derecesi	2(1-3)	2(1-3)	2(1-2)	1(1-1)	1(1-2)	0,343
Karsinoma İnsitu Derecesi	2(2-3)	2(2-3)	3(2-3)	1(1-3)	1(1-2)	0,077
Mikroskopide normal alanların yüzdesi	1(1-2)	1(1-2)	1(1-1)	3(3-3)	3(2-3)	0,002

Tanımlayıcı istatistikler; medyan (25.yüzdelik-75.yüzdelik) biçiminde ifade edildi. † Kruskal Wallis testi. a: Deney 1 ile Deney 2 arasındaki fark istatistiksel olarak anlamlı (p=0,014), b: Deney 1 ile Deney 3 arasındaki fark istatistiksel olarak anlamlı (p=0,043).

Comparisons made according to the histopathological evaluations of the observations according to the groups

	Sham	Control	experiment1	experiment2	experiment3	p value
Hyperplasia Grade	2(1-3)	2(1-3)	2(1-2)	1(1-1)	1(1-2)	0,343
Carcinoma in situ	2(2-3)	2(2-3)	3(2-3)	1(1-3)	1(1-2)	0,077
percentage of normal areas on microscopy	1(1-2)	1(1-2)	1(1-1)	3(3-3)	3(2-3)	0,002

Descriptive statistics; It was expressed as the median (25th percentile-75th percentile). † Kruskal Wallis test. a: The difference between Experiment 1 and Experiment 2 is statistically significant (p=0.014), b: The difference between Experiment 1 and Experiment 3 is statistically significant (p=0.043).

SS-005

Martius yağ yastık flep ventral onlay bukkal mukozal greft üretroplasti; erken dönem seksüel fonksiyon sonuçlarımız

Deniz Gül[1], Burak Uysal[1], Yavuz Tarık Atik[1], Hacı İbrahim Çimen[1], Anıl Erdik[3], Mehmet Sühha Bostancı[2], Osman Köse[1]
[1]Sakarya Üniversitesi Eğitim ve Araştırma Hastanesi, Üroloji Ana Bilim Dalı, Sakarya, Türkiye
[2]Sakarya Üniversitesi Eğitim ve Araştırma Hastanesi, Kadın Hastalıkları ve Doğum Ana Bilim Dalı, Sakarya, Türkiye
[3]Toyotasa Acil Yardım Hastanesi, Üroloji Kliniği, Sakarya, Türkiye

AMAÇ: Kadın üretroplastisi için yıllar içerisinde dorsal veya ventral yaklaşım, greft veya flep kullanımı ile farklı donör dokuları içeren çeşitli teknikler tanımlanmıştır. Farklı tekniklerin kullanıldığı seriler az olup bir tekniğin diğerine üstünlüğüne ilişkin veriler yetersizdir. Ventral yaklaşım daha geniş diseksiyon alanı sağlamakla birlikte cinsel işlev bozukluğuna yol açabilecek klitoral nörovasküler demet hasarından kaçınmayı sağlar. Literatürdeki çalışmaların çoğu cerrahi sonrası anatomik ve miksiyon ilişkili fonksiyonel sonuçları değerlendiren vaka serileri olup kadın üretroplastisi sonrası kadın cinsel fonksiyonu hakkında veri eksikliği vardır. Bu çalışmada kadın üretral striktürü nedeniyle ventral onlay bukkal mukoza greft üretroplasti (VO-BMGU) yapılan hastaların cinsel fonksiyonlarını değerlendirimeyi amaçladık.

MATERYAL-METOD: Şubat 2019-Ekim 2021 tarihleri arasında üretral striktür nedeniye Martius yağ yastık flep ile desteklenmiş VO-BMGU uygulanan kadın hastalar retrospektif olarak değerlendirildi. Klinik değerlendirme ayrıntılı anamnez, pelvik muayene, idrar analizi, üroflowmetri, işeme sonrası rezidüel hacim (PVR), işeme sistoüretrografisi(VCUG), dolum ve boşaltım fazı ürodinamik incelemeyle yapıldı. Tüm hastalara anestezi altında 16 F Foley kateter ile üretral kalibrasyon yapıldı ve üretra darlığının yeri ve uzunluğu sistoüretroskopi ile doğrulandı. AÜSS'leri değerlendirmek için American Urological Association (AUA) semptom skorlaması ve Urogenital Distress Inventory (UDI)-6 kullanıldı. Yaşam kalitesi Kısa Form (SF)-36 anketi ile değerlendirildi. Hastaların ameliyat öncesi ve ameliyat sonrası 6. ayda cinsel işlevlerini değerlendirmek için kadın cinsel işlev indeksi (FSFI) kullanıldı.

BULGULAR: VO-BMGU yapılan toplam 18 hasta retrospektif olarak değerlendirildi. Beş hasta çalışma dışı bırakıldı, üç hasta cinsel olarak aktif değildi ve iki hastanın ameliyat öncesi verileri eksikti. Kalan 13 hasta analiz edildi. Ameliyat sırasında ortanca yaş 50 (35-66) yıl ve semptom süresi 6 (1-30) yıl idi. Tüm hastaların özgeçmişinde üretral kateterizasyon hikayesi ve iki hastada üretral karünkül eksizyonu öyküsü vardı. 12 (%92,3) hastaya ameliyat öncesi üretral dilatasyon uygulandı ve ilk dilatasyondan ameliyata kadar geçen medyan süre 5 (1-19) aydı. Postoperatif pelvik muayenelerinde labium majuslarında asimetri veya insizyon hattında kozmetik farklılık gözlenmedi. Voiding sistoüretrografide 6 hastada (%46,2) mesane divertikülü ve proksimal üretrada balonlaşma görüldü. 6 Fr ürodinamik kateterin ilerletilemediği darlık veya faulse road nedeniyle mükerrer üretral dilatasyon öyküsü olan 2 (%15,4) hastaya ürodinami yapılamadı. Kalan 11 hastanın medyan PdetQmax değeri 50 (12-88) cmH2O idi ve 5 hastada (%45,5) artmış EMG aktivitesi vardı. Pop-off mekanizması nedeniyle 2 hastada PdetQmax<20 cmH2O bulundu. Medyan hastanede kalış süresi 4 (3-8) gündü ve medyan 30 (9-43) ay takip edilen tüm hastalarda kür sağlandı. AUA semptom skorlarında, UDI-6 skorlarında, Qmax ve PVR'de anlamlı değişiklik izlendi (Tablo 1). Yaşam kalitesi SF-36 ile değerlendirildi ve anketin 'Bedensel ağrı' ve 'genel sağlık algısı' alanlarında iyileşme gösterildi (p=0,015- 0,022). Fiziksel bileşen özet puanı 58,50'den (23,29-86,46) 77'ye (33,96-98,96) anlamlı olarak yükseldi (p=0,009). Mental bileşen özet puanı 57,16'dan (15,75-71,67) 61,54'e (22,58-94,25) yükseldi ancak istatistiksel olarak anlamlı değildi (p=0,152). Ameliyat sonrası hastaların cinsel fonksiyonları düzeldi ve medyan toplam FSFI skoru 17,40'tan (1,20-25,80) 22,60'a (1,20-31,40) yükseldi (p=0,004). Arzu, lubrikasyon, orgazm ve memnuniyet alanı skorları ameliyattan sonra anlamlı olarak arttı (p=0,048; 0,024; 0,020 ve 0,017) ancak uyarılma ve ağrı alanlarında anlamlı bir iyileşme gözlenmedi (p=0,058 ve 0,104) (Tablo 1).

SONUÇ: Martius yağ ped flep yastığıyla desteklenmiş VO-BMGU seksüel fonksiyonlar üzerinde negatif bir etki bırakmaksızın erken dönemde olumlu fonksiyonel sonuçlar göstermektedir.

Anahtar Kelimeler: bukkal mukoza greft, kadın üretroplastisi, seksüel fonksiyon, ventral

Martius fat pad flap ventral onlay buccal mucosal graft urethroplasty; our early sexual function results

Deniz Gül[1], Burak Uysal[1], Yavuz Tarık Atik[1], Hacı İbrahim Çimen[1], Anıl Erdik[3], Mehmet Sühha Bostancı[2], Osman Köse[1]
[1]Sakarya University Training and Research Hospital, Department of Urology, Sakarya, Turkey
[2]Sakarya University Training and Research Hospital, Department of Gynecology and Obstetrics, Sakarya, Turkey
[3]Toyotasa Emergency Hospital, Department of Urology, Sakarya, Turkey

AIM: Various techniques for female urethroplasty have been described over the years. The series in which different techniques are used are few and the data on the superiority of one technique over the other are insufficient. Most of the studies in the literature are case series evaluating anatomical and micturition-related functional outcomes after surgery, and there is a lack of data on female sexual function after female urethroplasty. In this study, we aimed to evaluate the sexual functions of patients who underwent ventral onlay buccal mucosa graft urethroplasty(VO-BMGU) for female urethral stricture.

MATERIAL-METHOD: Female patients who underwent VO-BMGU supported by Martius fat pad flap for urethral stricture between February 2019 and October 2021 were evaluated retrospectively. Clinical evaluation was performed by detailed anamnesis, pelvic examination, urinalysis, uroflowmetry, postvoid residual volume(PVR), voiding cystourethrography(VCUG) and urodynamic examination. All patients underwent urethral calibration with a 16 F Foley catheter under anesthesia, and the location and length of the urethral stricture was confirmed by cystourethroscopy. American Urological Association(AUA) symptom scoring and Urogenital Distress Inventory(UDI)-6 were used to evaluate LUTS. Quality of life(QoL) was assessed with the Short Form(SF)-36 questionnaire. The female sexual function index(FSFI) was used to evaluate the sexual functions of the patients preoperatively and at 6 months postoperatively.

RESULTS: A total of 18 patients who underwent VO-BMGU were evaluated retrospectively. Five patients were excluded, three patients were sexually inactive, and two patients had missing preoperative data. The remaining 13 patients median age at the time of surgery was 50(35-66) years and the duration of symptoms was 6(1-30) years. All patients had a history of urethral catheterization and two patients had a history of urethral caruncle excision. Preoperative urethral dilatation was performed in 12 patients, and the median time from first dilatation to surgery was 5(1-19) months. No asymmetry in the labium majus or cosmetic difference in the incision line was observed in the postoperative pelvic examinations. In VCUG, bladder diverticula and proximal urethra ballooning were observed in 6 patients (46.2%). Median PdetQmax of 50(12-88) cmH2O, and 5 patients (45.5%) had increased EMG activity. The median hospital stay was 4 (3-8) days, and cure was achieved in all patients with median follow-up of 30(9-43) months. Significant changes were observed in AUA symptom scores, UDI-6 scores, Qmax and PVR (Table 1). QoL was assessed with the SF-36, and improvement was demonstrated in the 'Bodily pain' and 'General health perception' domains of the questionnaire (p=0.015, 0.022). The physical component summary score increased significantly from 58.50 to 77 (p=0.009). Mental component summary score increased from 57,16 to 61,54 but was not statistically significant (p=0.152). Postoperatively, the patients' sexual functions improved and the median total FSFI score increased from 17.40 to 22.60 (p=0.004). Desire, lubrication, orgasm, and satisfaction domain scores increased significantly after surgery (p=0.048, 0.024, 0.020, and 0.017), but no significant improvement was observed in arousal and pain domains (p=0.058 and 0.104).

CONCLUSION: VO-BMGU supported by Martius fat pad flap shows positive functional results in the early period without any negative effect on sexual functions.

Keywords: buccal mucosa graft, female urethroplasty, sexual function, ventral

Tablo:1 Cerrahi öncesi ve sonrası miksiyon parametrelerinin, yaşam kalitesi ölçeklerinin (SF-36)ve kadın seksüel fonksiyon indekslerinin (FSFI) karşılaştırılması

		Preoperatif	Postoperatif		
	Median	Min-Max	Median	Min-Max	p *
AUA semptom skoru	19	11-30	6	4-9	0,001
Qmax	9,2	3,4-13,1	19	16,3-35,2	0,001
PVR	80	0-300	20	0-80	0,021
UDİ-6	12	3-18	4	0-17	0,008
SF-36					
Fiziksel bileşen özet puanı	58,50	23,29-86,46	77,91	833,96-98,96	0,009
Mental bileşen özet puanı	57,16	15,75-71,67	61,54	22,58-94,25	0,152

Genel sağlık algısı	54,16	12,50-75	66,67	8,33-95,83	0,022
Canlılık (enerji ve yorgunluk)	40	0-90	55	0-90	0,721
Genel ruh sağlığı	60	24-80	68	32-92	0,169
Ağrı	50	0-100	77,50	45-100	0,015
Emosyonel Rol Güçlüğü	66,67	0-100	66,67	33,33-100	0,145
Fiziksel Rol Güçlüğü	50	0-100	100	0-100	0,063
Sosyal işlev	62,50	25-100	75	25-100	0,821
Fiziksel işlev	70	14-100	75	55-100	0,084
FSFI					
Arzu	3,00	1,20-4,20	3,60	1,20-6,00	0,048
Uyarılma	3,00	0-3,90	3,30	0-5,40	0,058
Islanma	2,70	0-5,10	3,90	0-6,00	0,024
Orgazm	2,80	0-4,40	3,60	0-5,60	0,020
Memnuniyet	3,60	0-6,00	4,40	0-6,00	0,017
Ağrı	3,60	0-5,20	3,60	0-5,20	0,104
Toplam skor	17,40	1,20-25,80	22,60	1,20-31,40	0,004

AUA: Amerika Üroloji Derneği, PVR: Post miksiyonel rezidü idrar, Qmax: Maksimum idrar akım hızı, UDI: Üriner distres envanteri

Table 1: Comparison of voiding parameters, quality of life scales (SF-36) and female sexual function index (FSFI) before and after surgery

		Preoperative	Postoperative		
	Median	Min-max	Median	Min-max	p*
AUA symptom score	19	11-30	6	4-9	0.001
Qmax	9.2	3.4-13.1	19	16.3-35.2	0.001
PVR	80	0-300	20	0-80	0.021
UDI-6	12	3-18	4	0-17	0.008
SF-36					
Mental Component Summary	57.16	15.75-71.67	61.54	22.58-94.25	0.152
Physical Component Summary	58.50	23.29-86.46	77.91	33.96-98.96	0.009
Physical functioning	70	14-100	75	55-100	0.084
Social functioning	62.50	24-100	75	25-100	0.821
Role limitations due to physical health problems	50	0-100	100	0-100	0.063
Role limitations due to emotional problems	66.67	0-100	66.67	33.33-100	0.145
Bodily pain	50	0-100	77.50	45-100	0.015
General mental health (psychological distress and well-being)	60	24-80	68	32-92	0.169
Vitality (energy and fatigue)	40	0-90	55	0-90	0.721
General health perception	54.16	12.50-75	66.67	8.33-95.83	0.022
FSFI					
Desire	3.00	1.20-4.20	3.60	1.20-6.00	0.048
Arousal	3.00	0-3.90	3.30	0-5.40	0.058
Lubrication	2.70	0-5.10	3.90	0-6.00	0.024
Orgasm	2.80	0-4.40	3.60	0-5.60	0.020
Satisfaction	3.60	0-6.00	4.40	0-6.00	0.017
Pain	3.60	0-5.20	3.60	0-5.20	0.104
Total score	17.40	1.20-25.80	22.60	1.20-31.40	0.004

AUA: American Urological Association; PVR: Post voiding residual volume; Qmax: Maximum urine flow rate; UDI: Urinary Distress Inventory

SS-006

Yetişkin Primer Prostat Sarkomu: Çok Merkezli Kohort Çalışma

Burak Yavuz Kara[1], Kadir Önem[2], Abdullah Açıkgöz[3], Mesut Şengül[2], Mehmet Çetinkaya[4], Soner Çoban[5], Bahadır Topuz[6], Cemil Kutsal[7], Orhan Koca[8], Burhan Coşkun[9], Berna Aytaç Vuruşkan[10], Barış Okumuş[11], Dilek Erdem[12], Muharrem Özkaya[13], Türk Üroloji Akademisi Üroonkoloji Çalışma Grubu[14]
[1]VM medical Park Hastanesi, Üroloji Bölümü, Samsun
[2]Ondokuz Mayis Üniversitesi, Üroloji ABD, Samsun
[3]İstinye Üniversitesi, Üroloji ABD, İstanbul
[4]Liv Hospital, Üroloji Bölümü,Samsun
[5]Yüksek İhtisas Eğitim ve Araştırma Hastanesi, Üroloji Kliniği, Bursa
[6]Gülhane Eğitim ve Araştırma Hastanesi, Üroloji Kliniği, Ankara
[7]Göztepe Eğitim ve Araştırma Hastanesi, Üroloji Kliniği, İstanbul
[8]Medistate Kavacık Hastanesi, Üroloji Bölümü, İstanbul
[9]Uludağ Üniversitesi, Üroloji ABD, Bursa
[10]Uludağ Üniversitesi, Patoloji ABD,Bursa
[11]VM medical Park Hastanesi, Radyasyon Onkolojisi Bölümü, Samsun
[12]VM medical Park Hastanesi, Tıbbi Onkoloji Bölümü, Samsun
[13]Medibafra Hastanesi, Üroloji Bölümü, Samsun
[14]Türk Üroloji Akademisi, Üroonkoloji Çalışma Grub

AMAÇ: PS'ları son derece nadir tümörlerdir ve tüm prostat kanserlerinin %0,1'inden daha azını oluşturur, prognozu da oldukça kötüdür. Çoğu sarkom hastasının ameliyata rağmen kısa bir survey i vardır.Diğer sarkomlarda olduğu gibi cerrahi standart tedavi yöntemi olarak kabul edilir.Bununla birlikte, tek başına cerrahinin, multidisipliner yaklaşımlara kıyasla daha kötü sonuçları olduğuna dair yayınlar mevcuttur. Bu çalışmada prognozu etkileyebilecek klinik özellikleri retrospektif olarak inceledik. Literatürü gözden geçirdik ve kullanılan tedavi rejimlerini karşılaştırdık

HASTALAR ve YÖNTEM: Haziran 2022'de Türk Üroloji Derneği'nin sosyal medya sayfasına çalışma hakkında bilgilendirici bir mesaj gönderildi. On klinik bu retrospektif çalışmaya katılmayı kabul etti.Prostat sarkomu için tedavi edilen 18 yaşından büyük hastalardan demografik, klinik ve terapötik verilerini bildirmeleri istendi.Prostatın tüm stromal malign histolojik alt tipleri ve tedavi protokolleri kabul edildi.Prostat dışındaki organlardan kaynaklanan sarkomlar çalışma dışı bırakıldı.

Hastaların yaşları, tanı yöntemi, patolojik alt tipleri, tanı anındaki semptomları, PSA düzeyleri, kitle boyutu ve metastaz durumu kaydedildi.Teşhis sonrası uygulanan tedavi yöntemi, varsa yinelemenin yeri ve zamanı işlendi.

Takip süresi, hastalığa bağlı ölüm, lokal kontrol, genel sağkalım, hastalıksız sağkalım, kansere özgü sağkalım verilerinin başlangıç tarihi biyopsi tarihi olarak belirlendi

BULGULAR: Çalışmamızda tümü obstrüktif semptomlara sahip 10 hastanın ortalama yaşı 60,5'ti.Tanı anındaki ortalama PSA değerleri 1,1ng/ml olan hastalardan 6'sına TRUS-Bx ile tanı konulmuşken, 3 hastaya TUR-P, 1 hastaya ise TVP ile prostat sarkomu tanısı konulmuştu.Patolojilerin 7'si LMS, diğer 3'ü ise MFH, PSS ve İHT idi.Kitle boyutu ortalama 6,75cm'ydi. 7 hastada tanı anında lokal ya da uzak metastaz bulunuyordu.3 hastaya RSP, 2 hastaya RP tercih edilirken diğerlerine KT ve/veya RT uygulanmıştı. Ortalama 14 aylık takip süresinde 5 hastada progresyon gelişerek hastalığa bağlı öldüler. 1 hasta nüks olmadan,1 hasta da akciğer metastazına rağmen takip sürelerinde hayattaydılar

TARTIŞMA: Prostat sarkomları non-epitelyal mezenkimal komponentten gelişir. Çoğunlukla 40-70 yaş arasında saptanır.Ancak %20'si genç erişkin ve çocuklarda görülür. En sık obstrüktif semptomlar görülür(%60) 2.sıklıkta perineal ağrı eşlik eder(%24). Bizim hastalarımızın tamamında obstrüktif semptomlar mevcuttu. Tipik olarak PSA normaldir. Çalışmamızdaki ortalama PSA değeri 1.1ng/ml olarak saptanmıştır.

Büyük oranda metastatiktir.Tanı sırasında%17-23 uzak metastaz(en sık akciğer),%43-56 lokal yayılım mevcuttur. Bizim çalışmamızda ise tanı anında%50 uzak metastaz,%20 lokal yayılım bulunuyordu.

Retrospektif çalışmalarda ortalama sağkalım 17.1-25.4 aydır. Çalışmamızda ortanca sağkalım 14ay olarak bulunmuştur. Radikal cerrahi sonrası, cerrahi sınır(-) olanlarda 29.4ay, cerrahi sınır(+) olanlarda 10 ay sağkalım bildirilmiştir.Uzak metastazı olanlarda bu süre 5ay, KT/RT ile 7 aydır. Tanı anında metastatik olan hastalarımızda bu süre 13,5 ay olarak saptanmıştır.

Prognozda önemli faktörler uzak metastaz ve cerrahi sınır negatifliğidir. Çalışmamızda tanı anında metastatik olan hastaların tamamı hastalığa bağlı ölürken, metastatik olmayan 3 hastanın 2'si takip sürelerinde hayattaydılar. Ayrıca literatürde yaş, boyut ve histolojik tipin prognoza etkisi gösterilememiştir.

Çok nadir olduğundan tedavi konusunda bir standart yoktur.Sıklıkla radikal cerrahi uygulanmaktadır. Büyük çoğunluğunda tam rezeksiyon mümkün değildir. Adjuvan-neoadjuvan KT

RT hastanın kliniğine göre tercih edilebilmektedir(Cerrahi sınır(+) veya LN(+) ise adjuvanKT/RT).

KT: Gemsitabin/Sisplatin-Dozetaksel,İfosfamid/Mesna,Vinkristin/Siklofosfamid

Pazopanib,Regorafenib,Nivolumab ve İmatinib ile yapılan klinik araştırmalar şu an faz I ve fazII aşamasındadır.

Anahtar Kelimeler: prostat sarkomu, leiomyosarkom, ortalama sağkalım, radikal cerrahi, kemoterapi, radyoterapi

Adult Primary Prostate Sarcoma: A Multi-Center Cohort Study

Burak Yavuz Kara[1], Kadir Önem[2], Abdullah Açıkgöz[3], Mesut Şengül[2], Mehmet Çetinkaya[4], Soner Çoban[5], Bahadır Topuz[6], Cemil Kutsal[7], Orhan Koca[8], Burhan Coşkun[9], Berna Aytaç Vuruşkan[10], Barış Okumuş[11], Dilek Erdem[12], Muharrem Özkaya[13], Türk Üroloji Akademisi Üroonkoloji Çalışma Grubu[14]
[1]Department of Urology, VM medical Park Hospital, Samsun, Turkey, Turkey
[2]Department of Urology, Ondokuz Mayis University, Medical Faculty, Samsun, Turkey
[3]Department of Urology, İstinye University, Medical Faculty, Istanbul, Turkey
[4]Department of Urology, Liv Hospital, Samsun, Turkey
[5]Department of Urology, Yüksek İhtisas Training and Research Hospital, Bursa, Turkey
[6]Department of Urology, Gülhane Training and Research Hospital, Ankara, Turkey
[7]Department of Urology, Göztepe Training and Research Hospital, İstanbul, Turkey
[8]Department of Urology, Medistate Kavacık Hospital, İstanbul, Turkey
[9]Department of Urology, Uludağ University, Medical Faculty, Bursa, Turkey
[10]Department of Surgical Pathology, Uludağ University, Medical Faculty, Bursa, Turkey
[11]Department of Radiation Oncology, VM medical Park Hospital, Samsun, Turkey
[12]Department of Medical Oncology, VM medical Park Hospital, Samsun, Turkey
[13]Department of Urology, Medibafra Hospital, Samsun, Turkey
[14]Turkish Academy of Urology, Urooncology Working Group

AIM: Prostate Sarcomas(PS) are aggressive and also extremely rare tumors and make up less than 0.1% of all prostate cancers. Surgery is considered the standard treatment method as in other sarcomas.However,surgery alone has poor outcomes compared to multidisciplinary approaches.

In this study,we retrospectively analyzed clinical features and factors that may affect prognosis.We reviewed the literature and compared the treatment regimens reported in the literature.

MATERİAL METHODS: In June 2022,ten clinics from Turkish Urology Academy agreed to participate in this retrospective study. Patients older than 18 years old treated for primary prostate sarcoma were asked to report their demographic, clinical,and therapeutic data.

Patients' ages, diagnostic method,pathological subtypes,symptoms at the time of diagnosis,PSA levels,mass size and metastasis status, treatment method,time of recurrence and the follow-up findings were recorded.

RESULTS: The mean age of ten patients was 60.5 years.Six of the patients with a mean PSA value of 1.1ng/ml at the time of diagnosis were diagnosed with TRUS-Bx, while 3 patients had TUR-P and 1 patient had prostate sarcoma with TVP.Seven of the pathologies were LMS and the other 3 were MFH, PSS and IHT(Table I).The mean mass size was 6.75 cm.Seven patients had local or distant metastases at the time of diagnosis.RSP was preferred to 3 patients, RP was preferred for 2 patients, while KT and/or RT were given to the others. In a median follow-up period of 14 months,5 patients progressed and died due to the disease. 1 patient was alive without recurrence and 1 patient was alive during follow-up despite lung metastasis.

DISCUSSION: Prostate sarcomas develop from the non-epithelial mesenchymal component. Obstructive symptoms are most common (60%) and perineal pain is the second most common (24%). Obstructive symptoms were present in all of our patients. PS is mostly metastatic at the time of diagnosis. 17-23% distant metastasis (most common lung) and 43-56% local spread are present. In our study, there was 50% distant metastasis and 20% local invasion at the time of diagnosis. Mean survival in retrospective studies is 17.1-25.4 months. In our study, the mean survival was found to be 14 months.After radical surgery,survival was reported as 29.4months in patients with negative surgical margin and 10 months in patients with positive surgical margin.This period was found to be 13.5 months in our patients who were metastatic at the time of diagnosis. Important factors in prognosis are presence of distant metastasis and negativity of surgical margins. In our study, all of the patients

who were metastatic at the time of diagnosis died due to the disease, while 2 of the 3 non-metastatic patients were alive during the follow-up period. In addition, the effect of age, size and histological type on prognosis could not be demonstrated in the literature. Since it is very rare, there is no standard for treatment.Radical surgery is frequently performed. Complete resection is not possible in majority of patients. Adjuvant-neoadjuvantCT/RT can be preferred according to the patient's clinic(adjuvant CT/RT if the surgical margin is(+) or LN(+).

CT:Gemcitabine/Cisplatin-Dozetaxel, Ifosphamide/Mesna, Vincristine/Cyclophosphamide

Clinical trials with Pazopanib,Regorafenib,Nivolumab,Imatinib are currently in phase-I and phase-II.

Keywords: prostate sarcoma, leiomyosarcoma, mean survival, radical surgery, chemotherapy, radiotherapy

Tablo: Prostat sarkomlu hastaların bulguларıTablo I: Hasta özellikleri, tanı, metastaz varlığı, tedavi, takip ve sağkalım durumu.
Table I: Patients characteristics,diagnosis, presence of metastasis, treatment, follow-up and survival status.

Age	Symptom	Diagnosis method	PSA ng/ml	Pathology	Mass size	At diagnosis metastasis	Treatment	Follow-up findings	Follow-up time (month)	Status
54	Obstructive	TRUS-Bx	0,8	LMS	4,5 cm	None	RP	Normal	7	AWOD
64	Obstructive	TUR-P	0,2	LMS	11 cm	Lung, liver	CT+RT	Progression (lung, liver)	12	DOD
50	Obstructive	TUR-P	0,63	LMS	7 cm	Bladder, VS, colon	RSP, APR, CT, RT	-	-	-
81	Obstructive	TRUS-Bx	-	MFH	3 cm	None	None	Progression	13	DOD
59	Obstructive	TRUS-Bx	0,6	LMS	3 cm	Lung	CT	Progression	12	DOD
64	Obstructive	TRUS-Bx	3,19	LMS	8 cm	Bone	CT	Progression	10	DOD
59	Obstructive	TRUS-Bx	2	LMS	4 cm	Lung	CT	Progression	20	DOD
65	Obstructive	TUR-P	2,13	LMS	6 cm	None	RSP,CT	Lung met	24	AWD
67	Obstructive	TVP	1	PSS	6 cm	Bladder	RSP	-	-	-
42	Obstructive	TRUS-Bx	0,5	SCT	15 cm	Bladder, colon	RP	-	-	-

LMS: Leiomyosarcoma, **MFH**: Malignant fibrous histiocytoma **PSS**: Prostatic stromal sarcoma **SCT**: Spindle cell tumor **AWOD**: Alive without evidence of disease, **DOD**: Dead of disease, **AWD**: Alive with disease, **CT**: Chemotherapy, **RT**: Radiotherapy, **RP**: Radical prostatectomy, **RSP**: Radical cystoprostatectomy, **VS**: Vesicle seminalis, **APR**: Abdominopelvic resection

SS-007

Mesane kanserinde epitelial mezenkimal geçiş mekanizmasının PIEZO 1 ve PIEZO 2 ekspresyonuna bağlı olarak değişiminin bioinformatik analizi

Burhan Coşkun
Bursa Uludağ Üniversitesi, Üroloji Ana Bilim Dalı, Bursa

Giriş: Mekanosensitif iyon kanallarının mesane fizyolojisi üzerine etkileri son zamanlarda keşfedilmiştir. Yapılan sınırlı sayıda çalışamda mekanosensitif iyon kanallar ailesine ait genler olan PIEZO 1 ve PIEZO 2 ekspresyon paternlerindeki değişim mesane kanserinde de gözlenmiştir. Bu genlerin diğern kanser türlerinin gelişimindeki rolü son yıllarda göze çarpmaktadır. PIEZO 1 ve PIEZO 2'nin artmış ekspresyonları lokal invazyon ve metastaz prosesleri ile ilişkilendirmiştir. Ancak bu genlerle ilgili etkili sinyal yolakları belirsizliğini korumaktadır. Bu çalışmada mesane kanseri progresyonu ve metastazında santral bir rol üstlenen epitelial mezenkimal geçiş (EMT) sinyal yolağı ve PIEZO 1 ve PIEZO 2 genlerinin ilişkini ileri biyoinformatik analizlerle araştırmayı hedefledik.

Materyal Metod: Omik analiz için TCGA (TCGA-BLCA, n=403) veri tabanından mesane kanseri hasta grubunun RNA dizisi, miRNA dizisi ve protein dizisi verileri indirildi. Hasta verilerine göre TNM evrelemesi yapıldı ve gruplar oluşturuldu. Tümör dokuları sağlıklı dokularla karşılaştırılarak PIEZO 1 ve PIEZO 2 ekspresyonlarına bağlı (düşük, yüksek) alt gruplar oluşturuldu. Diffrensiyal eksprese olan proteinler R/Bioconductor yazılımı altında "DESeq2" paketi kullanılarak analiz edildi. Gen-miRNA-proteinler ilişki ağları, benzerlik ağı füzyon yöntemi kullanılarak R/SNFtool paketinde analiz edildi. ClusterProfilier paketi ile genlerin/miRNA'ların/proteinlerin ekspresyon seviyelerine göre fonksiyonel gen zenginleştirme analizi oluşturuldu.

Bulgular: Toplam 403 mesane kanseri hastasının verileri kullanılarak multi-omik analizlerle entegre bir analiz yapıldı. PCA analizi sonucunda EMT yolundaki genlerin ekspresyonunun PIEZO1 ve PIEZO2 ekspresyonuna bağlı olarak değiştiği gözlendi ($p<0.001$). EMT yolağında yer alan SNAI1 ve SNA2 genlerinin ekspresyonları PIEZO 1 ve PIEZO 2' ye bağlı olarak artmaktadır ($p<0,001$). Hasta gruplarında TNM evresine göre de değişmektedir ($p<0,001$). Aktivasyonlar sadece EMT'de değil, FAK, Wnt ve MAPK gibi ilgili yollarda da gözlendi.

Sonuç: Bu çalışmada artan PIEZO1/2 ekspresyonunun EMT yolunu indükleyerek daha agresif bir fenotip oluşturduğuna dair bulgular mevcuttur ve bu nedenle yeni terapötik hedefler önerebilir. PIEZO 1 ve PIEZO 2 ekspresyonunun mesane kanserinde yeni fırsatlar sunup sunmayacağı konusundaki anlayışımıza rehberlik etme potansiyeline sahiptir.

Anahtar Kelimeler: Bioinformatik, Mesane Kanseri, EMT, PIEZO 1, PIEZO 2

The relation of PIEZO 1 ve PIEZO 2 gene expression with epithelial mesenchymal transition in bladder cancer, a bioinformatic study

Burhan Coşkun
Department of Urology, Bursa Uludağ University, Bursa, Türkiye

Introduction: The effects of mechanosensitive ion channels on bladder physiology have only recently been discovered. In a limited number of studies, changes in the expression patterns of PIEZO 1 and PIEZO 2, genes belonging to the mechanosensitive ion channel family, have also been observed in bladder cancer. The role of these genes in the development of other cancers has attracted attention in recent years. Increased expression of PIEZO 1 and PIEZO 2 has been associated with processes of local invasion and metastasis. However, the effective signaling pathways associated with these genes are still unclear. In this study, we aimed to investigate the relationship between the epithelial mesenchymal transition (EMT) signaling pathway and the PIEZO 1 and PIEZO 2 genes, which play a central role in bladder cancer progression and metastasis, using advanced bioinformatics analysis.

Materials and Methods: The RNA-seq, miRNA-seq, and protein-seq data of the bladder cancer patient group were downloaded from the TCGA database (TCGA-BLCA, n=403) for omic analysis. TNM staging was performed using the patient data, and groups were formed. Tumor tissues were compared with healthy tissues, and subgroups were formed according to PIEZO 1 and PIEZO 2 expressions (low, high). Differentially expressed proteins were analyzed using the "DESeq2" package under R/Bioconductor software. Gene-miRNA-protein association networks were analyzed with the R/SNFtool package using the similarity network fusion method. Functional gene enrichment analysis was generated based on gene/miRNA/protein expression levels using the ClusterProfilier package.

Result: An integrated analysis with multi-omic analyzes was performed with the data from a total of 403 bladder cancer patients. As a result of PCA analysis, it was found that the expression of genes of EMT pathway changed depending on the expression of PIEZO1 and PIEZO2 ($p < 0.001$). The expression of genes SNAI1 and SNAI2 in the EMT pathway increases depending on PIEZO 1 and PIEZO 2 ($p < 0.001$). It also varies in patient groups depending on TNM stage ($p < 0.001$). Activations were observed not only in EMT but also in related pathways such as FAK, Wnt and MAPK.

Conclusion: In this study, there is evidence that increased expression of PIEZO 1 and PIEZO 2 causes a more aggressive phenotype by inducing EMT signalling and therefore may suggest new therapeutic targets. It has the potential to improve our understanding of whether expression of PIEZO 1 and PIEZO 2 may provide new opportunities in bladder cancer.

Keywords: Bioinformatics, Bladder cancer, EMT, PIEZO 1, PIEZO 2

SS-008

Tekrarlayıcı mesane boynu darlıklarının tedavisinde round posterior stent kullanımı 40 olgunun uzun dönem sonuçları

Enes Malik Akdaş, İbrahim Erkut Avcı, Naci Burak Çınar, Serdar Baykal, Kutlucan Çakmak, Muhlis Ünal, Enes Abdullah Baynal
Kocaeli Üniversitesi Üroloji Anabilim Dalı, Kocael

Amaç: Mesane boynu darlıklarının endoskopik tedavisi başarısız kaldığında süreç hem hekim hem de hasta için yorucu olacaktır. Biz bu retrospektif çalışmamızda tekrarlayıcı mesane boynu darlığı teşhis edilen ve sonrasında Allium Round Posterior Stent (RPS) uygulanan hastaların uzun dönem sonuçlarını irdeledik.

Hastalar ve Yöntem: Kliniğimizde 2010 ve 2020 yılları arasında tekrarlayıcı mesane boynu darlığı olan 40 olguya Allium (Allium LTD, Caesarea, Israel) RPS uygulandı. Olguların yaş ortalaması 57,6 (43-74) dır. Tüm olgular en az bir kez derin mesane boynu insizyonu ile tedavi edilmişlerdi. Bütün olguların etyolojisinde endoskopi ve açık cerrahi uygulamaları vardı. RPS genişleyebilen, mesane boynu, sfinkterik parça ve çapa bölümlerinden oluşan, polimer kaplı, metalik stenttir. RPS kendi tabancası yardımı ile 0 derece optik görüntüleme altında uygulanır. RPS uygulandıktan sonra bir yıl süre ile hastada kalması planlanır. Olgular, uygulamadan sonra yaklaşık 1 aylık periyodlar ile üroflowmetri, rezidüel idrar miktarı ve tam idrar tetkiki ile izlendiler. Stent çekildikten sonra idrar akım hızının en az 12 ml/sn olması, rezidüel idrar kalmaması ve tekrarlayıcı üriner enfeksiyon olmaması başarı kriteri olarak kabul edildi.

Sonuçlar: 18 olguda (%45) obstrüksiyon ve stent migrasyonu nedeniyle RPS erken çekilmek zorunda kalındı. Olgular stent çekildikten sonra ortalama 42 ay (12- 61) boyunca izlendiler. 26 olguda (%65) başarı elde edildi. RPS uygulamadan önce daha az sayıda endoskopik girişim yapılan olgularda (3 den az veya çok, %44 vs %67,5) ve stentin hastada daha uzun süre kaldığı olgularda(6 aydan az veya çok, %52,5 vs %70) istatiksel olarak anlamlı şekilde daha yüksek oranlarda başarı elde edildi. Hiçbir olgu RPS uygulamasından sonra klinik olarak daha kötüye gitmedi.

Tartışma: Tekrarlayıcı mesane boynu darlıklarında tedavi alternatifleri az ve başarı oranları düşüktür. RPS uygulaması yüksek başarı oranları sağlamasa da minimal invaziv olduğundan dolayı tercih edilebilir.

Anahtar Kelimeler: Round posterior stent, Mesane boynu darlığı, Klinik etkinlik, Uzun süreli takip,

The use of RPS ın the treatment of repeated bladder neck obstructions 40 case long-term results

Enes Malik Akdaş, İbrahim Erkut Avcı, Naci Burak Çınar, Serdar Baykal, Kutlucan Çakmak, Muhlis Ünal, Enes Abdullah Baynal
Department of Urology, Kocaeli University, Kocaeli, Turkey

Aim: When the endoscopic treatment of bladder neck strictures fails, the process will be tiring for both the physician and the patient. In this retrospective study, we examined the long-term outcomes of patients who were diagnosed with recurrent bladder neck stenosis and subsequently underwent Allium Round Posterior Stent (RPS).

Material and Metod: Allium (Allium LTD, Caesarea, Israel) RPS was applied to 40 patients with recurrent bladder neck contracture in our clinic between 2010 and 2020. The mean age of the cases was 57.6 (43-74). All cases were treated with at least one deep bladder neck incision. Etiology of all cases included endoscopy and open surgery. RPS is an expandable, polymer-coated, metallic stent consisting of bladder neck, sphincteric piece and anchor sections. RPS is applied under 0 degree optical imaging with the help of its own gun. It is planned to stay with the patient for one year after the RPS is applied. The cases were followed up with uroflowmetry, residual urine amount and complete urinalysis for approximately 1 month periods after the application. Success criteria were accepted as having a urine flow rate of at least 12 ml/sec after stent removal, no residual urine, and no recurrent urinary infection.

Results: In 18 cases (45%), RPS had to start at an early age due to obstruction and stent migration. The cases were followed for a mean of 42 months (12-61) after stents. Success was achieved in 26 cases (65%). Statistically significantly higher success rates were achieved in cases performed in a smaller number of endoscopic operations before the RPS application (3 44% vs. 67.5%) and in cases with longer duration in the stenda, 52.5% vs. 70%. No student was more clinically preferred after RPS

Discussion: Treatment alternatives are few and success rates are low in recurrent bladder neck stenosis. Although RPS application does not provide high success rates, it can be preferred because it is minimally invasive.

Keywords: Round posterior stent, Bladder neck obstruction, Clinical efficacy, Long-term follow-up

Round posterior stent
Round posterior stent

SS-009

Prostatın Thulium Fiber Lazerle Enükleasyonu (ThuFLEP) Yapılan Üreter Orifisi Lokalize Edilemeyen Hastalarda Mesane Boynu insizyonuna başlamada güvenli yöntem: 'T İnsizyon'

Halil Çağrı Aybal[1], Serdar Yalçın[2], Lütfi Tunç[3]
[1]Polatlı Duatepe Devlet Hastanesi, Üroloji Kliniği, Ankara
[2]Acıbadem Üniversitesi Bodrum Hastanesi, Üroloji Ana Bilim Dalı, Ankara
[3]Acıbadem Üniversitesi Ankara Hastanesi, Üroloji Ana Bilim Dalı, Ankara

Prostatın Thulium Fiber Lazerle Enükleasyonu (ThuFLEP) sırasında en önemli unsurlardan biri üreter orifislerine zarar vermemektir. Bu yüzden mesane boynu insizyonu sırasında üreter orifislerini görerek orifisleri koruyacak teknikler uygulamak özellikle üreter orifisleri mesane boynuna yakın yerleşimli hastalarda çok önem arz etmektedir. Biz de üreter orifisleri mesane boynuna yakın yerleşimli hastada enükleasyon işlemine başlarken mesane boynu insizyonu sırasında ilk olarak Porrecca ve ark. tarafından tarif edilen T insizyon yaparak operasyona başladık. Median lobun indetasyonu nedeniyle sağ üreter orifisini görememiş olmamıza rağmen üreter orifislerine zarar vermeden operasyonu tamamladığımız hastamızın operasyon görüntüleri üzerinden T insizyon tekniğini paylaşmayı amaçladık.

Anahtar Kelimeler: medyan, lazer, lob, prostat.

Safe Method for Starting the Bladder Neck Incision in Patients Whose Ureteral Orifice Cannot be Localized After Thulium Fiber Laser Enucleation of Prostate (ThuFLEP): 'T Incision'

Halil Çağrı Aybal[1], Serdar Yalçın[2], Lütfi Tunç[3]
[1]Department of Urology, Polatlı Duatepe State Hospital, Ankara, Turkey
[2]Department of Urology, Acibadem University, Bodrum, Turkey
[3]Department of Urology, Acibadem University, Ankara, Turkey

One of the most important situation during Thulium Fiber Laser Enucleation of Prostate (ThuFLEP) is not to damage the ureteral orifices. Therefore, it is very important to visualise the ureteral orifices during bladder neck incision and to apply techniques to protect the orifices, especially in patients whose ureteral orifices are located close to the bladder neck. While starting the enucleation procedure in a patient with ureteral orifices located close to the bladder neck, we started the operation by first making the T incision described by Porrecca et al during the bladder neck incision. We aimed to share the T incision technique through the operation of our patient, who completed the operation without damaging the ureteral orifices, though we could not see the right ureteral orifice in the begining of operation due to the indentation of the median lobe.

Keywords: median, laser, lobe, prostate.

SS-010

Santral yerleşimli sağ böbrek kitlesinde laparoskopik parsiyel nefrektomi

Mehmet Özen[1], Turgut Serdaş[1], Mustafa Aydın[1], Reha Ordulu[2], Fatih Kuru[2], Mücahit Uğur[2], Uğur Öztürk[1], Mustafa Koray Kırdağ[1], Mustafa Kemal Atilla[2]
[1]Samsun Eğitim ve Araştırma Hastanesi,Üroloji Kliniği,Samsun
[2]Samsun Üniversitesi Tıp Fakültesi Üroloji Anabilim Dalı

56 yaşında erkek hastanın poliklinikte istenen tetkiklerinde sağ böbrekte santral yerleşimli 43 mm kitle izlendi.Hastaya laparoskopik sağ parsiyel nefrektomi planlandı.Hasta 45 derece sağ yan pozisyona alındıktan sonra, Veress iğnesi ile sağ pararektal alandan girildi ve batın içi basınç 15 mmHg olacak şekilde pnomoperitoneum oluşturuldu.Ardından sağ pararektal alandan 11 mm optik port ve laparoskop eşliğinde 2 adet 5 mm ile bir adet 11 mm çalışma portları girildi.Çıkan kolon ve duodenum medialize edildikten sonra gerato fasyası ve perirenal yağ dokusu disseke edilerek üreter bulundu.Üreter takip edilerek renal hilusa ulaşıldı.

Ardından kitleye ulaşıldı. Kitle etrafı “hook koter” ile çizildi. Arter ve vene “Bulldog” klempler konulduktan sonra kitle soğuk makas ile eksize edildi. Oluşan defekt 3-0 V-loc ve 3-0 vicryl ile nefrotomi sutürleri konularak onarıldı.Kanama kontrolunu takiben loja bir adet sump dren konularak işleme son verildi. İşlem esnasında kanama yaklaşık 100 cc, sıcak iskemi süresi 31 dk idi. Post operatif birinci gün foley sondası, üçüncü gün sump dreni çekildi.

Anahtar Kelimeler: böbrek tümörü, parsiyel nefrektomi, laparoskopi

Laparoscopic partial nephrectomy in centrally located right kidney mass

Mehmet Özen[1], Turgut Serdaş[1], Mustafa Aydın[1], Reha Ordulu[2], Fatih Kuru[2], Mücahit Uğur[2], Uğur Öztürk[1], Mustafa Koray Kırdağ[1], Mustafa Kemal Atilla[2]
[1]Samsun Training and Research Hospital,Department of Urology,Samsun,Turkey
[2]Samsun University Faculty of Medicine Department of Urology

In the examinations requested in the outpatient clinic of a 56-year-old male patient, a 43 mm centrally located mass in the right kidney was observed. Laparoscopic right partial nephrectomy was planned for the patient. After the patient was placed in the right lateral position at 45 degrees, the right pararectal area was entered with a Veress needle and pnomoperitoneum was created with an intra-abdominal pressure of 15 mmHg. Then, 11 mm optic port and two 5 mm and one 11 mm working ports were entered from the right pararectal area under the guidance of laparoscope. After medialization of the ascending colon and duodenum, the ureter was found by dissecting the gerato fascia and perirenal adipose tissue. The renal hilum was reached by following the ureter. Then the audience was reached. The mass was circumscribed with “hook cautery”. After placing “Bulldog” clamps on the artery and vein, the mass was excised with cold scissors. The resulting defect was repaired by placing nephrotomy sutures with 3-0 V-loc and 3-0 vicryl. Following the bleeding control, a sump drain was placed in the lodge and the procedure was terminated. Bleeding during the procedure was approximately 100 cc and warm ischemia time was 31 minutes. The foley catheter was removed on the first day post-operatively, and the sump drain was removed on the third day.

Keywords: kidney tumor, partial nephrectomy, laparoscopy

SS-011

Aşırı aktif mesanesi tanısı olan erkek hastalarda mesane boynu açıları sağlıklı yaşıtlarından farklı mıdır?

Ersin Konyalioğlu[1], Mehmet Yoldaş[2]
[1]Gözde Hastanesi, üroloji kliniği,İzmir
[2]Tepecik eğitim ve araştırma hastanesi, Üroloji kliniği, İzmir

GİRİŞ: Bu çalışma ile aşırı aktif mesane tanısı almış erkek hastaların mesane boynu açıları ile sağlıklı erkek hastaların mesane boynu açıları transabdominal ultrasonografi kullanılarak karşılaştırmak amaçlanmıştır.

GEREÇ-YÖNTEM: Bu çalışma aşırı aktif mesane tanısı almış 29 (Grup I) ve 40 sağlıklı (Grup II) erkek hastayı içermektedir. Supin pozisyonda transabdominal ultrasonografi ile ön-arka vezikal duvar açısı (APVA), üretro-arka vezikal duvar açısı (UPVA), üretroanterior vezikal duvar açısı (UAVA), mesane mukozasının kalınlığı, üretral açıklıkların mesafesi ve üreter ile üretra ağzı arasındaki mesafe ölçüldü.. Sonuçlar iki grup arasında karşılaştırıldı.

BULGULAR: Grup I'deki UAVA, Grup II'den daha yüksekti (125,0 ± 13,3 mm'ye karşı 109,1±13,2 mm; p=0,02). UPVA Grup I'de Grup II'den daha küçüktü (109,5 ± 18,9 mm'ye karşılık 141.3±16.1 mm; p=0.005). Üreter orifisleri arasındaki mesafe Grup I'de 29.9 ± 8.4 mm, Grup II'de 18.1 ± 3.9 mm idi (p <0.001). APVA, mesane mukoza kalınlığı ve üreter ile üretra orifisi arasındaki mesafe açısından gruplar arasında istatistiksel olarak anlamlı fark yoktu (p> 0.05).

SONUÇ: Bu hasta popülasyonunda UPVA, UAV ve üreter orifislerindeki farklılıklar nedeniyle mesane boynu dinamikleri aşırı aktif mesane patofizyolojisinde önemli bir rol oynayabilir.

Anahtar Kelimeler: Aşırı aktif mesane, mesane boynu açısı, ultrasonografi

Are the bladder neck angles among male patients with overactive bladder different from those in healthy peers?

Ersin Konyalioğlu[1], Mehmet Yoldaş[2]
[1]Gözde Hospital, clinic of urology, İzmir, Turkey
[2]Tepecik training and research hospital, Urology clinic, Izmir, Turkey

INTRODUCTION: The aim of this study was to compare the differences between angles of bladder neck in male patients with overactive bladder and those in healthy ones using transabdominal ultrasonography.

MATERIALS-METHODS: This study consists of 29 male patients complicated with overactive bladder (Group I) and 40 healthy male patients (Group II). The anteroposterior vesical wall angle (APVA), urethroposterior vesical wall angle (UPVA), urethroanterior vesical wall angle (UAVA), thickness of bladder mucosa, distance of urethral orifices, and distance between ureter and urethra orifice were measured in supine position using transabdominal ultrasonography. The results were compared between the two groups.

RESULTS: UAVA in Group I was higher than Group II (125,0 ± 13,3 mm vs. 109,1±13,2 mm; p=0.02). UPVA was smaller in Group I than Group II (109,5 ± 18,9 mm vs. 141.3±16.1 mm; p=0.005). The distance between the ureteral orifices was 29.9 ± 8.4 mm in Group I and 18.1 ± 3.9 mm in Group II (p <0.001). There was no statistically significant difference between groups in terms of APVA, bladder mucosa thickness, and distance between ureter and urethra orifice (p> 0.05).

CONCLUSION: Bladder neck dynamics may play an important role in overactive bladder pathophysiology due to differences in UPVA, UAV, and ureteral orifices in this patient population.

Keywords: Overactive bladder, bladder neck angle, ultrasonography

SS-012

Aşırı Aktif Mesane Hastalarının Psikiyatrik Profilleri

Erdem Öztürk[1], İsa Dağlı[1], Nisa Güneş Dede[1], Zeynep Kotan[2], Halil Başar[1]
[1]Ankara Onkoloji Eğitim ve Araştırma Hastanesi, Ankara
[2]Zeynep Kotan Psikiyatri Kliniği

Hipotez / çalışma amaçları

AMAÇ: Aşırı aktif mesane sendromu (AAM) tanısı alan hastaların psikiyatrik profilleri arasında önemli bir ilişki vardır. AAM tanısı alan kadın hastalarda hangi kişilik özelliklerinin baskın olduğunun belirlenmesi ve buna göre tedavi yöntemlerinin düzenlenmesi amaçlanmaktadır.

Çalışma tasarımı, materyal ve yöntemler

Üroloji polikliniğine çeşitli nedenlerle başvuran 90 kadın hastaya ürolog tarafından Aşırı Aktif Mesane Sorgulama Formu (OAB-V8) ve Minnesota Çok Yönlü Kişilik Envanteri (MMPI) formu verildi. AAM semptomları olan ve AAM-V8 skoru ≥8 olan 38 hastaya AAM tanısı konuldu. 30 hasta tüm anketleri eksiksiz doldurmuştur. Kontrol grubu ise OAB-V8 skoru <8 olan 52 kişiyi içeriyordu. Bu hastaların 40'ı anketleri eksiksiz doldurmuş ve çalışmaya dahil edilmiştir. Hastaların psikiyatrik profilleri uzman bir psikolog tarafından analiz edildi. Çalışma, hastaların aşırı aktif mesaneden nasıl etkilendiğini değerlendirmek için ek anketlerle desteklendi.

Sonuçlar: Hastaların yaşları 18 ile 72 arasında, yaş ortalaması 47.24 yıl, kontrol hastalarının yaşları 23 ile 68 arasında değişmekte olup, yaş ortalaması 46.82 idi. İki grup arasında yaş ortalaması ve vücut kitle indeksi açısından istatistiksel olarak anlamlı fark yoktu ($p>0.05$). Aşırı aktif mesanesi olan hastalar kontrol grubu ile karşılaştırıldığında; Minnesota çok boyutlu kişilik envanterine göre belirlenen psikiyatrik profil özelliklerinde nevrotik kişilik özellikleri daha belirgindi. Depresyon, histeri, antisosyal kişilik ve içe dönüklük puanları daha yüksek bulundu. Bu bulgular istatistiksel olarak aşağıdaki tabloda gösterilmiştir (Tablo 1).

Tartışma: Aşırı aktif mesanenin (AAM) etiyolojisi hakkında çeşitli hipotezler olmasına rağmen etiyolojisi halen belirsizdir. Literatürde AAM semptomları ile depresyon, anksiyete ve stres arasında anlamlı ilişkiler gösterilmiştir (1). Bazı çalışmalarda ayrıca çocukluk çağı fiziksel, cinsel ve duygusal istismarı ve çocukluk depresyonu olan hastalarda AAM insidansının arttığı bildirilmiştir (2).

Bu durumlar arasında bildirilen ilişkilere rağmen; psikiyatrik bozuklukların rutin, ayrıntılı bir değerlendirmesi psikiyatri klinikleri dışında zor veya hatta imkansız olabilir. Bu nedenle, genel bir psikiyatrik öykünün belirlenmesinin, hastaları belirli psikiyatrik tanılar hakkında sorgulamaktan daha uygun olduğunu varsaydık. Bu nedenle hastaların psikiyatrik profillerini belirlemek için MMPI kullandık.

AAM'li hastaların MMPI skorlarına göre depresyon, histeri ve sosyal içe dönüklüğün AAM semptomları ile anlamlı olarak ilişkili olduğunu bulduk. Hekimler ayrıca AAM'nin tedavi sürecinde hastaların en iyi sonucu alabilmeleri için psikiyatri konsültasyonu gerekeceğini akıllarında tutmalıdırlar.

Sonuçlar: Aşırı aktif mesane tanısı alan kadınların semptomu olmayanlara göre daha fazla nevrotik şikayetleri olduğu sonucuna vardık. Bu sonuçlardan dolayı AAM hasta yönetiminde multidisipliner yaklaşımın fayda sağlayacağını düşünüyoruz.

Anahtar Kelimeler: Aşırı aktif mesane, Psikiyatr, Kişilik özellikleri

Psychiatric Profiles of Patients with Overactive Bladder

Erdem Öztürk[1], İsa Dağlı[1], Nisa Güneş Dede[1], Zeynep Kotan[2], Halil Başar[1]
[1]Ankara Oncology Training and Research Hospital, Ankara
[2]Zeynep Kotan Psychıatry Clınıc

HYPOTHESIS / AIMS OF STUDY

OBJECTIVE: There is an important relationship between the psychiatric profiles of patients diagnosed with overactive bladder syndrome (OAB). It is aimed to determine which personality traits are dominant in female patients diagnosed with OAB and to arrange treatment modalities accordingly.

STUDY DESIGN, MATERIALS AND METHODS: An Overactive Bladder Inquiry Form (OAB-V8) and Minnesota Versatile Personality Inventory (MMPI) form were given to 90 female patients who applied to the urology clinic for various reasons by a urologist. 38 patients with OAB symptoms and OAB- V8 score ≥8 were diagnosed with OAB. 30 patients completed all questionnaires completely. The control group included 52 individuals with an OAB-V8 score <8. Forty of these patients filled out the questionnaires completely and were included in the study. The psychiatric profiles of the patients were analyzed by a specialist psychologist. The study was supplemented with additional questionnaires to assess how patients were affected by overactive bladder.

RESULTS: The ages of the patients ranged from 18 to 72, with a mean age of 47.24 years, while the age of control patients ranged from 23 to 68 years, with a mean age of 46.82 years. There was no statistically significant difference between the two groups in terms of mean age and body-mass index ($p>0.05$). When patients with overactive bladder were compared with the control group; Neurotic findings were more prominent in psychiatric profile features determined according to Minnesota multidimensional personality inventory. Depression, hysteria, antisocial personality and introversion scores were found to be higher. These findings are shown statistically in the table below (Table 1).

DİSCUSSİON: Although there are various hypotheses about the etiology of overactive bladder (OAB), its etiology is still uncertain. In literature, significant associations have been shown between OAB symptoms and depression, anxiety and stress (1). Some studies have also reported an increased incidence of OAB in patients with childhood physical, sexual and emotional abuse and childhood depression (2).

Despite reported relations between these situations, a routine, detailed assessment of psychiatric disorders may be difficult or even impossible outside the context of the psychiatric care system. Hence, we assumed that identifying a general psychiatric history was more feasible than questioning patients about specific psychiatric diagnoses. Therefore, we used MMPI to identify the psychiatric profiles of the patients.

According to MMPI scores of patients with OAB, we found that depression, hysteria and social introversion were significantly associated with OAB symptoms. Physicians should also keep in mind that during the treatment period of OAB, patients would need psychiatric consultation to achieve best results.

CONCLUSİONS: We concluded that women diagnosed with overactive bladder had more neurotic complaints such as compared to those without symptoms. Due to these results, we think multidisciplinary approach will provide benefits in OAB patient management.

Keywords: Overactive bladder, Psychiatrist, Personality traits

Resim 1
Figure 1

Tablo 1. Aşırı aktif mesane hastaları ve kontrol grubunda MMPI klinik ölçekleri için ortalamalar (standart sapma) ve eşik (t ≥ 65)

	AAM'li hastalar (n = 30)	Kontroller (n = 40)	
MMPI klinik ölçeği	Ortalama ± standart sapma	Ortalama ± standart sapma	P değerleri*
Depresyon†	56.1 ± 11.3	52.4 ± 7.7	*0.03*
hipokondriyazis	52.1 ± 17.3	50.4 ± 10.2	0.1
Histeri	53.1 ± 21.1	44.6 ± 6.8	*0.04*
psikopatik sapma	47.6 ± 13.2	48.8 ± 10.4	0.8
Erkeklik / Kadınsılık	54.9 ± 7.8	58.9 ± 9.2	0.1
Paranoya	53.1 ± 18.1	53.2 ± 11.6	0.3
psikosteni	52.4 ± 15.7	49.2 ± 9.6	0.1
sosyal içe dönüklük	56.1 ± 11.4	51.7 ± 7.6	*0.04*
Şizofreni	48.9 ± 11.2	47.5 ± 10.4	0.5
hipomani	51.1 ± 12.8	54.1 ± 6.9	0.8
MMPI ortalama t puanı	61.6 ± 11.2	60.4 ± 5.4	0.6

Minnesota Çok Yönlü Kişilik Envanteri (MMPI)
italik ve kalın rakamlar, istatistiksel olarak anlamlı
Önemli P değerleri italik olarak yazılmıştır.
*MMPI klinik ölçekleri için yükseltilmiş örnek yüzdesinin (t>65) karşılaştırılması.
†P=0.02.

SS-013

Aşırı Aktif Mesane Hastalarında İliak Arter Kan Akımının Değerlendirilmesi

Süleyman Bulut[1], Hüseyin Gültekin[1], Hediye Sevinç Bostanoğlu[2], Melike Koruyucu[2], Doruk Demirel[1], Samet Şenel[1]
[1]Ankara Şehir Hastanesi, Üroloji Ana Bilim Dalı, Ankara
[2]Ankara Şehir Hastanesi, Radyoloji Ana Bilim Dalı, Ankara

GİRİŞ: Aşırı Aktif Mesane (AAM) genellikle nokturi, pollaküri, acil idrar idrar hissi ve/veya idrar kaçırmayla karakterize olan, hayat kalitesini ciddi şekilde etkileyebilen bir hastalıktır. Her ne kadar ürodinamik çalışmalar tanıya yardımcı olsa da tanı genellikle anamnez ile konur ve Türkiye için de valide edilmiş formu olan OAB-V8 formundan yararlanılmaktadır. Üretelyum ve miyojenik kaynaklı olmak üzere çeşitli teorilerin üzerinde durulurken net olarak etiyolojisi ortaya konulamamıştır. Son dönemlerdeki çalışmalar ateroskleroz gibi arteriyelobstruktif hastalıkların erkek ve kadınlarda iskemi, hipoksi ve oksidatif stres oluşumu ile AAM'ye neden olduğunu düşündürmektedir. Sonuç olarak düz kas hücresel yapısının bozulması, epitelyal hasar ve nörodejenerasyon bu hastalığa sebep olabilmektedir.

Renkli Doppler USG ile arterin Pulsatil İndeks, Resistif İndeks ve debi değerlendirilmesi arteryel kan akımının değerlendirilmesi için uygun olan noninvaziv bir yöntemdir. Bu çalışmada AAM olan ve olmayan hastalarda, pelvisi besleyen İliak Arterin Renkli Doppler USG ile kanlanmalarının kıyaslanması amaçlanmıştır.

GEREÇ VE YÖNTEMLER: Hastanemiz Üroloji Kliniği'ne başvuran 18 yaş üzeri AAM şikayeti olan ve olmayan kadın hastalar çalışmaya dahil edildi. Hastalar OAB-V8 kriterlerine göre AAM olan (birinci gruıp) ve AAM olmayan (ikinci grup) olmak üzere 2 gruba ayrıldı. Birinci grup 47 hastadan, ikinci grup 38 hastadan oluşmaktadır. OAB-V8 formundaki kriterlere göre 7 puan ve üzeri alanlar AAM kabul edildi. Çalışmaya kanser, idrar yolu enfeksiyonu, pelvik organ prolapsusu, mix ve stres inkontinansı olan ve pelvik organ cerrahisi öyküsü olan hastalar dahil edilmedi.

BULGULAR: Toplam 85 hasta çalışmaya dahil edildi. Hastaların ortalama yaşı 45,80+- 10,854 idi. Yaş ile AAM arasında istatistiksel anlamlı sonuç saptanmadı. AAM olanlar ve AAM olmayanlar arasında BMI,sağ pulsatil basınç ve sol pulsatil basınç değerleri için istatistiksel olarak anlamlı fark saptandı ($p<0,05$). Çalışmamızda BMI ve pulsatil basınç artışının AAM oluşumuna katkı sağlamakta olduğunu gözlemledik.

SONUÇ: AAM hayat kalitesini ciddi oranda etkileyebilen bir hastalıktır. AAM tanısında noninvaiz ve basit uygulanabilen bir teknik olan renkli Doppler USG ile pelvik arteriyel kan akımı ve pulsatil değerlere bakılarak AAM tanısında anamnezi destekleyici veriler elde edilebilmektedir. Klinikte anamnezinde AAM olduğu düşünülen hastalarda pelvik renkli Doppler USG kullanılabilir ve invazif bir metod olan ürodinamiye alternatif bir yöntem olabilir.

Anahtar Kelimeler: Mesane, doppler, inkontinans

Evaluation of Iliac Artery Blood Flow in Patients with Overactive Bladder

Süleyman Bulut[1], Hüseyin Gültekin[1], Hediye Sevinç Bostanoğlu[2], Melike Koruyucu[2], Doruk Demirel[1], Samet Şenel[1]
[1]Department of Urology, Ankara City Hospital, Ankara, Turkey
[2]Department of Radiology, Ankara City Hospital, Ankara, Turkey

INTRODUCTION: Overactive Bladder (OAB) is a disease that is usually characterized by nocturia, pollakiuria, urgency and/or urinary incontinence, and can seriously affect quality of life. Although urodynamic studies are helpful in the diagnosis, the diagnosis is usually made by anamnesis and the OAB-V8 form, which is validated for Turkey, is used. While various theories were emphasized including urethelium and myogenic origin, its etiology could not be revealed clearly. Recent studies suggest that arterial obstructive diseases such as atherosclerosis cause OAB with ischemia, hypoxia and oxidative stress formation in men and women. As a result, disruption of smooth muscle cellular structure, epithelial damage and neurodegeneration can cause this disease. Pulsatile Index, Resistive Index and flow rate evaluation of the artery by color Doppler USG is a noninvasive method suitable for the evaluation of arterial blood flow. In this study, it was aimed to compare the blood supply of the iliac artery feeding the pelvis with color Doppler USG in patients with and without OAB.

MATERIAL-METHODS: Female patients over the age of 18 who applied to the Urology Clinic of our hospital with and without OAB complaints were included in the study. The patients were divided into 2 groups according to OAB-V8 criteria as OAB (first group) and non-OAB (second group). The first group consists of 47 patients, the second group consists of 38 patients. Those who scored 7 points and above according to the criteria in the OAB-V8 form were accepted as OAB. Patients with cancer, urinary tract infection, pelvic organ prolapse, mixed and stress incontinence, and a history of pelvic organ surgery were not included in the study.

RESULTS: A total of 85 patients were included in the study. The mean age of the patients was 45.80+- 10,854. There was no statistically significant result between age and OAB. A statistically significant difference was found between those with OAB and those without OAB for BMI, right pulsatile pressure and left pulsatile pressure values ($p<0.05$). In our study, we observed that the increase in BMI and pulsatile pressure contributed to the formation of OAB.

CONCLUSION: OAB is a disease that can seriously affect quality of life. Color Doppler USG, which is a noninvasive and simple technique in the diagnosis of OAB, can provide anamnesis-supporting data in the diagnosis of OAB by looking at pelvic arterial blood flow and pulsatile values. Pelvic color Doppler USG can be used in patients who are thought to have OAB in the clinical history, and it can be an alternative method to urodynamics, which is an invasive method.

Keywords: Bladder, doppler, incontinence

AAM Skoruna Göre Hastaların Özellikleri

AAMV8 SKORU		YAŞ	BMI	KRE	GFR	SAĞ PULSA-TİL	SAĞ RE-ZİSTİF	SAĞ DEBİ	SOL PULSA-TİL	SOL REZİS-TİF	SOL DEBİ
AAM V8 SKORU <7	N	38	38	38	38	38	38	38	38	38	38
	Ortanca	44,50	24,350	,6700	107,00	3,5350	,8650	400,50	4,0200	,8650	386,50
	Ortalama	43,39	24,705	,6703	108,58	3,8768	,8579	431,89	3,9179	,8511	410,29
	Std. Sapma	11,336	4,1355	,10112	15,218	1,20691	,05453	196,239	,84312	,06430	208,514
	Minimum	23	18,0	,45	71	2,30	,70	168	,95	,68	133
	Maksimum	67	31,0	,96	135	8,92	1,00	1103	5,52	1,00	1332
AAM V8 SKORU 7 VEYA DAHA BÜYÜK	N	47	47	47	47	47	47	47	47	47	47
	Ortanca	48,00	32,400	,6800	101,00	2,4500	,8500	382,00	2,4900	,8600	370,00
	Ortalama	47,74	31,091	,8385	97,72	2,5398	,8747	465,45	2,4877	,8534	451,87
	Std. Sapma	10,154	7,1725	,93662	18,702	,58999	,16414	248,828	,54103	,05083	231,070
	Minimum	26	17,2	,46	44	1,27	,66	90	1,13	,66	80
	Maksimum	68	51,2	7,00	127	4,37	1,91	1159	4.37	,98	1097
Toplam	N	85	85	85	85	85	85	85	85	85	85

	Ortanca	48,00	28,000	,6700	103,00	2,9000	,8600	391,00	2,8100	,8600	372,00
	Ortalama	45,80	28,236	,7633	102,58	3,1375	,8672	450,45	3,1271	,8524	433,28
	Std. Sapma	10,854	6,7755	,70141	17,973	1,13111	,12702	226,164	,99252	,05690	220,959
	Minimum	23	17,2	,45	44	1,27	,66	90	,95	,66	80
	Maksimum	68	51,2	7,00	135	8,92	1,91	1159	5,52	1,00	1332
	p değeri	,078	,000	,674	,013	,000	,825	,787	,000	,753	,578

Characteristics of Patients According to OAB Score

AAM V8 SCORE		AGE	BMI	CRE	GFR	RIGHT PULSATILE	RIGHT RESISTIVE	RIGHT FLOW	LEFT PULSATILE	LEFT RESISTIVE	LEFT FLOW
AAM V8 SCORE <7	N	38	38	38	38	38	38	38	38	38	38
	Median	44,50	24,350	,6700	107,00	3,5350	,8650	400,50	4,0200	,8650	386,50
	Mean	43,39	24,705	,6703	108,58	3,8768	,8579	431,89	3,9179	,8511	410,29
	Std. Deviation	11,336	4,1355	,10112	15,218	1,20691	,05453	196,239	,84312	,06430	208,514
	Minimum	23	18,0	,45	71	2,30	,70	168	,95	,68	133
	Maximum	67	31,0	,96	135	8,92	1,00	1103	5,52	1,00	1332
AAM SCORE OF 7 or GREATER	N	47	47	47	47	47	47	47	47	47	47
	Median	48,00	32,400	,6800	101,00	2,4500	,8500	382,00	2,4900	,8600	370,00
	Mean	47,74	31,091	,8385	97,72	2,5398	,8747	465,45	2,4877	,8534	451,87
	Std. Deviation	10,154	7,1725	,93662	18,702	,58999	,16414	248,828	,54103	,05083	231,070
	Minimum	26	17,2	,46	44	1,27	,66	90	1,13	,66	80
	Maximum	68	51,2	7,00	127	4,37	1,91	1159	4,37	,98	1097
Total	N	85	85	85	85	85	85	85	85	85	85
	Median	48,00	28,000	,6700	103,00	2,9000	,8600	391,00	2,8100	,8600	372,00
	Mean	45,80	28,236	,7633	102,58	3,1375	,8672	450,45	3,1271	,8524	433,28
	Std. Deviation	10,854	6,7755	,70141	17,973	1,1311	,12702	226,164	,99252	,05690	220,959
	Minimum	23	17,2	,45	44	1,27	,66	90	,95	,66	80
	Maximum	68	51,2	7,00	135	8,92	1,91	1159	5,52	1,00	1332
	p score	,078	,000	,674	,013	,000	,825	,787	,000	,753	,578

SS-014

Aşırı Aktif Mesane Tanısında Malondialdehit Ve Peroksinitrit Biyobelirteç Olarak Kullanılabilir mi?

Süleyman Sağır[1], Ömer Turğut[2], Ömer Bayrak[3]
[1]İslahiye Devlet Hastanesi
[2]Besni Devlet Hastanesi
[3]Gaziantep Üniversitesi

AMAÇ: Son yıllarda overactive bladder (OAB) etyopatogenezini ortaya koymak için, idrarda artmış oranda saptanan biyokimyasal belirteçler üzerine deneysel çalışmalar artmaktadır. Bizde çalışmamızda OAB'li hastalarda oksidatif stresin rolünü ortaya koymak için, idrar örneklerinde malondialdehit (MDA) ve peroksinitrit (ONOO) düzeylerini ölçerek sağlıklı bireylerle karşılaştırmayı amaçladık. İlaveten antimuskarinik ilaç verilen OAB'li hastalarda bu belirteçlerin değişimini incelemeyi planladık.

MATERYAL ve METHOD: Lokal etik kurul onayını takiben (2019/306), Ocak 2018 ve Mart 2020 tarihleri arasında OAB tanısı konmuş 40 hasta (grup 1) ile 19 sağlıklı birey (grup 2) prospektif olarak karşılaştırıldı. Tüm bireylerin idrarında MDA ve ONOO düzeyleri ölçüldü. Çalışma kapsamında OAB tanısı konan hastalara antimuskarinik tedavi başlandı. OAB' li hastalarda tedavisi sonrası 3. ayda MDA ve ONOO düzeyleri yeniden analiz edildi.

SONUÇLAR: Her iki grup arasında ortalama yaş ve cinsiyet dağılımı açısından farklılık izlenmemiştir (sırasıyla p=0.166, p=0.774). OAB'li hastalarda peroksinitrit düzeyleri kontrol grubuna göre daha yüksek saptanmışken (p=0.089), MDA düzeyleri arasında farklılık gözlenmemiştir (p=0.529). OAB'li hastalarda antimuskarinik tedavi öncesi ve sonrası MDA ve ONOO düzeylerinde anlamlı değişiklik olmadığı tespit edilmiştir (sırasıyla p: 0.071, p: 0.139).

TARTIŞMA: Çalışmamız, OAB tanısında idrar OONO düzeyi ölçümünün bir biyobelirteç olarak kullanılması hakkında öncül bir çalışmadır. MDA düzeylerinde yakın zamanlı birkaç çalışmanın aksine farklılık izlenmemiştir. Antimuskarinik tedavinin idrar MDA ve ONOO düzeylerini etkilemediği, muhtemel fizyopatolojide rol oynayabilecek oksidatif stresi geri döndüremediği düşünülmüştür.

Anahtar Kelimeler: aşırı aktif mesane, peroksinitrit, malondialdehit

Can Malondialdehyde and Peroxynitrite be Used as Biomarkers in The Diagnosis of Overactive Bladder?

Süleyman Sağır[1], Ömer Turğut[2], Ömer Bayrak[3]
[1]Islahiye State Hospital
[2]Besni State Hospital
[3]Gaziantep University

OBJECTIVE: There has been a recent increase in experimental research into the biochemical markers found to be elevated in the urine in studies aimed at revealing the etiopathogenesis of overactive bladder (OAB). To reveal the role of oxidative stress in patients with OAB, we measured the malondialdehyde (MDA) and peroxynitrite (ONOO) levels in urine samples, and made a comparison of the levels in OAB patients and healthy controls. We further examined the changes in these markers in patients with OAB being treated with antimuscarinic agents.

MATERIALS-METHOD: After obtaining local ethics committee approval (2019/306), 40 patients diagnosed with OAB between January 2018 and March 2020 (Group 1) and 19 healthy controls (Group 2) were compared prospectively, and urinary MDA and ONOO levels were measured in all participants. Within the scope of the study, patients diagnosed with OAB were initiated on antimuscarinic therapy, and their MDA and ONOO levels were reanalyzed 3 months post treatment.

RESULTS: There was no difference in the mean age and or gender distribution of the two groups (p=0.166, p=0.774, respectively). Peroxynitrite levels were higher in patients with OAB than in the control group (p=0.089), while no difference was observed in the MDA levels of the two groups (p=0.529). There was no significant change in the MDA or ONOO levels before and after antimuscarinic therapy in patients with OAB (p= 0.071, p= 0.139, respectively).

DISCUSSION: This can be considered a pioneering study of the use of urinary OONO level as a biomarker in diagnoses of OAB.

Unlike several recent studies, no difference was observed in MDA levels. It was concluded that antimuscarinic therapy had no effect on urinary MDA or ONOO levels, and did not reverse oxidative stress, which has a potential role in the pathophysiology.

Keywords: overactive bladder, peroxynitrite, malondialdehyde

AAM hastaları ve kontrol grubu arasında peroksinitrit ve malondialdehit düzeylerinin karşılaştırılması

	AAM hastaları (µmol/L)	Kontrol grubu(µmol/L)	p
peroksinitrit	1.03 ± 0.75	0.71 ± 0.22	0.006
malondialdehit	3.34 ± 1.06	2.62 ± 1.45	0.261

Comparison of peroxynitrite and malondialdehyde levels between OAB patients and the control group

	OAB patients (µmol/L)	Control group (µmol/L)	p
Peroxynitrite (mean ± SD)	1.03 ± 0.75	0.71 ± 0.22	0.006
Malondialdehyde (mean ± SD)	3.34 ± 1.06	2.62 ± 1.45	0.261

SS-015

Tekrarlayan üretra darlıklarında sistemik immun-inflamasyon indeksinin prediktif değeri

Emre Tokuç[1], Emrah Özsoy[2], İlker Artuk[1]
[1]SBU Haydarpaşa Numune SUAM
[2]Ordu Ünye Çakırtepe Hastanes

AMAÇ: İnternal üretrotomi uygulanan hastalarda üretral darlık nüksünde sistemik immün inflamasyon indeksinin (SII) prediktif değerini araştırmak.

YÖNTEMLER: Bu çalışmaya üretra darlığı nedeniyle internal üretrotomi uygulanan 703 hasta dahil edildi. Demografik, klinik ve laboratuvar özellikleri ve operatif veriler elde edildi. Hastalardan tekrarlamayan üretra darlığı (n=490) ve tekrarlayan üretra darlığı (n=213) olmak üzere iki grup oluşturuldu.

BULGULAR: Nüks olan ve olmayan hastalar arasında yaş ortalamaları açısından anlamlı fark yoktu. Nüks olan ve olmayan gruplar arasında ortalama SII değerleri ve albümin seviyeleri açısından anlamlı fark vardı (sırasıyla p=0,001 ve p=0,006). SII için 252'lik bir cut-off değeri kullanarak; duyarlılık %59.62, özgüllük %70.41, pozitif prediktif değer %46.69, negatif prediktif değer %80.05 ve doğruluk %67.14 idi. Nüks varlığı ile SII'nin belirlenmiş cut-off değeri arasında istatistiksel olarak anlamlı bir ilişki bulundu (sırasıyla, p=0,001 ve p<0,01). SII değeri ≥252 olan hastalarda nüks riskinin 3.514 kat daha fazla olduğu belirtildi.

SONUÇ: SII kullanılarak üretra dokusunun inflamatuar durumu değerlendirilebilir. Böylece internal üretrotomi ameliyatı sonrası nüks riski önceden tahmin edilebilir. SII değeri yüksek hastalarda DVIU yerine açık üretroplasti tekniği cerrahi başarı oranlarını artırabilir.

Anahtar Kelimeler: inflamasyon, nüks, üretra darlığı, üretrotomi

Predictive value of systemic immune-inflammation index in recurrent urethral strictures

Emre Tokuç[1], Emrah Özsoy[2], İlker Artuk[1]
[1]SBU Haydarpasa Numune SUAM
[2]Ordu Unye Cakirtepe Hospital

PURPOSE: To investigate the predictive value of systemic immune-inflammation index (SII) in recurrence of urethral stricture in patients undergoing internal urethrotomy.

METHODS: In this study, 703 patients who had internal urethrotomy for urethral stricture were included. Demographic, clinical, and laboratory characteristics and operative data were obtained. Two groups were formed from the patients as non-recurrent urethral stricture (n=490) and recurrent urethral stricture (n=213).

RESULTS: There was no significant difference in the mean age between the patients with and without recurrence. There was a significant difference in the mean SII values and albumin levels between the recurrence and non-recurrence groups (p=0,001 and p=0,006, respectively). Using a cut-off value of 252 for the SII; the sensitivity was 59.62%, the specificity was 70.41%, the positive predictive value was 46.69%, the negative predictive value was 80.05% and the accuracy was 67.14%, respectively. Statistically significant correlation was found between the presence of recurrence and the established cut-off value of the SII (p=0.001 and p<0.01, respectively). The risk of recurrence was stated that 3.514 times higher in patients with a SII value of ≥252.

CONCLUSION: By using the SII, the inflammatory state of the urethral tissue can be evaluated. Thus, the risk of recurrence after internal urethrotomy operation can be predicted. Open urethroplasty technique instead of DVIU in patients with high SII values may increase the surgical success rates.

Keywords: inflammation, urethral stricture, urethrotomy, recurrence

SII ROC Curve
SII ROC Curve

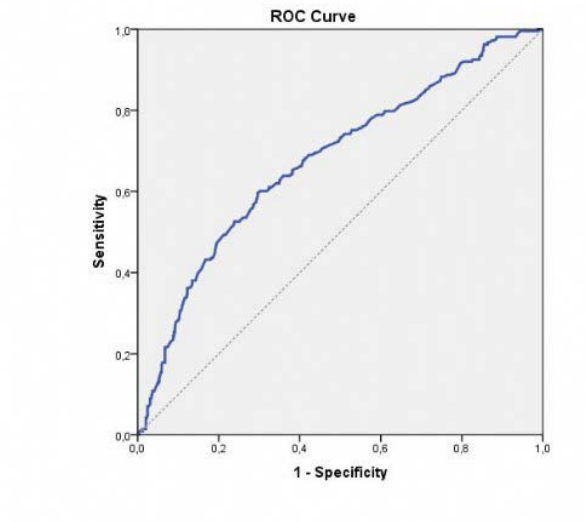

SII ROC Curve
SII ROC Curve

SII'in sensitivitesi, spesifitesi ve ROC analizi

	Cut-Off	Sensitivite	Spesifite	Pozitif Prediktif Değer	Negatif Prediktif Değer	Alan	%95 Güven Aralığı	p
SII	>252	59,62	70,41	46,69	80,05	0,677	0,633-0,721	0,001*

SII'in sensitivitesi, spesifitesi ve ROC analizi

Sensitivity, specificity and ROC curve analysis of SII

	Cut-Off	Sensitivity	Specifity	Positive Predictive Value	Negative Predictive Value	Area	95% Confidence Interval	p
SII	>252	59,62	70,41	46,69	80,05	0,677	0,633-0,721	0,001*

Sensitivity, specificity and ROC curve analysis of SII

SS-016

Mikst üriner inkontinansta baskın üriner inkontinans tipini belirlemede ilk detrüsör spike anında mesane kapasitesi (İDS)/mesane kapasitesi (MK) oranı kullanılabilir mi? Retrospektif bir çalışma

Mehmet Emin Şirin[1], Mustafa Karaarslan[2], Mehmet Yılmaz[3]
[1]Özel Aksaray İnova Hastanesi, Üroloji Bölümü, Aksaray, Türkiye
[2]Bingöl Devlet Hastanesi, Üroloji Bölümü, Bingöl, Türkiye
[3]Asklepios Klinik Triberg, Üroloji, Triberg, Almanya

Amaç: Üriner inkontinans (Üİ) tanısında ürodinami önemli bir rol oynamaktadır. Bu çalışmada ürodinami ile mikst Üİ tanısı almış kadınlarda baskın Üİ tipi ile ilk detrüsör spike anında mesane kapasitesi (İDS)/mesane kapasitesi (MK) oranı arasındaki ilişkiyi araştırmak istedik.

Yöntem: Çalışmaya üroloji polikliniğinde ürodinami testi ile mixt inkontinans tanısı koyulan 31 hasta dahil edildi. Hastalar urge baskın mikst inkontinans (n:16) ve stres baskın mikst inkontinans (n:15) olarak iki gruba ayrıldı. Hastaların yaş, Q tip testi açısı, ürodinami verileri ve ilk detrüsör spike anında mesane kapasitesi (İDS)/mesane kapasitesi (MK) oranı kaydedildi.

Bulgular: Gruplar arasında yaş, Q tip testi açısı, İDS, mesane kapasitesi ve İDS/MK değerlendirildi. Gruplar arasında yaş, İDS ve mesane kapasitesi açısından istatistiksel anlamlı fark saptanmadı (p>0,05). Q tip testi açısı ortalaması urge baskın mikst inkontinansta 15,94 ± 14,86 derece ve stres baskın mikst inkontinansta 30 ± 19,55 dereceolarak bulundu ve istatistiksel anlamıydı (p:0,047). İDS/MK ortalaması urge baskın mikst inkontinansta 0,26 ± 0,19 ve stres baskın mikst inkontinansta 0,32 ± 0,25 idi. Gruplar arasında İDS/MK açısından istatistiksel anlamlılık saptanmadı (p>0,05).

Sonuç: Bu retrospektif çalışmada mikst Üİ tanısı alan kadınlarda stres ve urge baskın Üİ gruplarında İDS/MK oranı farklı bulunmamıştır. Daha yüksek hasta sayılı prospektif çalışmalar ile İDS/MK oranı ve baskın Üİ tipleri arasındaki ilişkinin daha iyi anlaşılacağını düşünmekteyiz.

Anahtar Kelimeler: mesane kapasitesi, mikst üriner inkontinans, ürodinami

Can the bladder capacity at the time of the first detrusor spike (FDS)/bladder capacity (BC) ratio be used to determine the dominant urinary incontinence type in mixed urinary incontinence? A retrospective study

Mehmet Emin Şirin[1], Mustafa Karaarslan[2], Mehmet Yılmaz[3]
[1]Private Aksaray Inova Hospital, Department of Urology, Aksaray, Turkey
[2]Bingol State Hospital, Department of Urology, Bingol, Turkey
[3]Asklepios Klinik Triberg, Urology, Triberg, Almanya

Aim: Urodynamic examination plays an important role in the diagnosis of urinary incontinence (UI). In this study, we aimed to investigate the relationship between the dominant UI type and the bladder capacity at the time of the first detrusor spike (FDS)/bladder capacity (BC) ratio in women diagnosed with mixed UI.

Method: 31 patients diagnosed with mixed incontinence by urodynamic test in the urology outpatient clinic were included in the study. The patients were divided into two groups as urge dominant mixed incontinence (n=16) and stress dominant mixed incontinence (n=15). Patients' age, Q-type test angle, urodynamic data, and bladder capacity at the time of the first detrusor spike (FDS)/bladder capacity (BC) ratio were recorded.

Results: Age, Q-type test angle, FDS, BC and FDS/BC were compared between the groups. There was no statistically significant difference between the groups in terms of age, FDS and BC (p>0.05). The mean of the Q-type test angle was found to be 15.94 ± 14.86 degrees in urge-dominated mixed incontinence group and 30 ± 19.55 degrees in stress-dominated mixed incontinence group, respectively and the difference was statistically significant (p=0.047). The mean of FDS/BC was 0.26 ± 0.19 in urge dominant mixed incontinence group and 0.32 ± 0.25 in stress dominant mixed incontinence group. There was no statistical significance between the groups in terms of IDS/BC (p>0.05).

Conclusions: In this retrospective study, the ratio of FDS/BC was not found to be different in the stress and urge-dominated UI groups in women diagnosed with mixed UI. We believe that the relationship between FDS/BC ratio and dominant UI types will be better understood with prospective studies including higher number of patients.

Keywords: bladder capacity, mix urinary incontinence, urodinamic test

Tablo 1: Hastaların demografik verileri ve ürodinami bulguları

	Urge baskın mikst inkontinans (n=16)	Stres baskın mikst inkontinans (n=15)	p
Yaş, yıl	52,19 ± 7,58	48,53 ± 11,12	0,19
Q tip açısı (°)	15,94 ± 14,86	30 ± 19,55	0,047
İDS, ml	122,38 ± 93,85	167,07 ± 150,6	0,4
Mesane kapasitesi, ml	493,38 ± 152,61	543,27 ± 230,92	0,81
İDS/MK	0,26 ± 0,19	0,32 ± 0,25	0,38

Table 1: Demographic data and urodynamic findings of the patients

	urge dominant mix urinary incontinence	stress dominant mix urinary incontinence	p
Age, years	52,19 ± 7,58	48,53 ± 11,12	0,19
Q tip angle (°)	15,94 ± 14,86	30 ± 19,55	0,047
FDS, ml	122,38 ± 93,85	167,07 ± 150,6	0,4
Bladder capacity, ml	493,38 ± 152,61	543,27 ± 230,92	0,81
FDS/BC	0,26 ± 0,19	0,32 ± 0,25	0,38

SS-017

Sakral Nöromodülasyon Başarısını Etkileyen Faktörlerin Değerlendirilmesi

Mehmet Gökhan Çulha, Kenan Sabuncu, Bahadır Ermeç, Mehmet Ali Karagöz, Alper Ötünçtemur
Sağlık Bilimleri Üniversitesi, Prof. Dr. Cemil Taşçıoğlu Şehir Hastanesi, Üroloji Kliniği, İstanbul

GİRİŞ: Sakral nöromodülasyon (SNM), konservatif tedavi başarısız olduğunda aşırı aktif mesane sendromu veya obstrüktif olmayan idrar retansiyonu olan hastalarda etkili bir tedavidir. SNM ile sonucu etkileyebilecek çeşitli faktörler incelenmiştir. Bul çalışmanın amacı SNM tedavisinde başarıyı etkileyen faktörlerin değerlendirilmesidir.

METOD: Eylül 2018- Temmuz 2022 tarihleri arasında dirençli, aşırı aktif mesane, nörojen mesane ve interstisyel sistit şikayetleri ile kliniğimize başvuran ve SNM uygulanan hastaların verileri kayıt edildi. SNM işlemi iki aşamada gerçekleştirildi, ilk değerlendirme aşamasından 2-4 hafta sonra hastaların şikayetlerinde %50 den fazla azalma saptandığında ikinci basamak olan kalıcı implant aşaması uygulandı. Hastaların tedavi öncesi ve sonrası parametreleri karşılaştırıldı.

BULGULAR: Çalışmaya toplamda 23 hasta dahil edilmiştir. Hastaların yaş ortalaması 43,13±13,14 idi. Hastaların 13'ü kadın 10'u erkekti. Etiyolojik faktörler incelendiğinde 13 hastanın non-nörojen nörojen mesane, 5 hastanın interstisyel sistit, 3 hastanın nörojenik alt üriner sistem semptomu, 2 hastanın aşırı aktif mesane semptomlarının olduğu saptanmıştır. Hastaların ortalama şikayet süreleri 7,65±5,19 yıldı. Tedavi öncesi hastaların %73,9'u işeme zorluğu ve düşük idrar akımı tariflemekteydi, %47,8'i ise sıkışma tipi idrar kaçırma belirtmişti. Hastaların %63,6'sı tedaviden %50 ve fazla oranda fayda görmüştür. Tedavi öncesi duruma göre ortalama miksiyon hacminde ($p<0,001$), ortalama qmaxta ($p=0,012$) ve pmr ortalamalarında ($p=0,001$) anlamlı iyileşmeler saptanmıştır. İkinci basamak sonrası gelişen enfeksiyon sonrası bir hastanın cihazı çıkartıldı. 3 hasta stimülatör yerindeki rahatsızlık belirtmiş olup stimülatörleri revize edildi.

Başarıyı etkileyen faktörler arasından yaş, cinsiyet, şikayet süresi, qmax değerleri açısından anlamlı bir farklılık görülmemiştir. Dirençli aşırı aktif mesane şikayetleri olan hastalar tedaviden daha fazla yanıt görmüştür (OR:1,368 CI: 0,789-1,542, $p<0,001$).

SONUÇ: SNM dirençli olgularda uygulanabilen bir tedavi basamağıdır. SNM'nin başarısını etkileyen faktörler hala netliğe kavuşmamıştır ve hastadan hastaya değişkenlik göstermektedir. Bu föktörlerin değerlendirilmesi için büyük hasta sayısında prospektif çalışmalara ihtiyaç duyulmaktadır.

Anahtar Kelimeler: : sakral nöromodülasyon, aşırı aktif mesane, nörojen mesane, interstisyel sistit

Evaluation of Factors Affecting the Success of Sacral Neuromodulation

Mehmet Gökhan Çulha, Kenan Sabuncu, Bahadır Ermeç, Mehmet Ali Karagöz, Alper Ötünçtemur
Department of Urology, University of Health Sciences, Prof. Dr. Cemil Tascioglu City Hospital, Istanbul, Turkey

INTRODUCTION: Sacral neuromodulation (SNM) is an effective treatment for patients with overactive bladder syndrome or non-obstructive urinary retention when conservative treatment has failed. Various factors that may affect the outcome with SNM have been examined. The aim of this study is to evaluate the factors affecting success in SNM treatment.

METHOD: The data of the patients who applied to our clinic with the complaints of resistant, overactive bladder, neurogenic bladder and interstitial cystitis and underwent SNM between September 2018 and July 2022 were recorded. The SNM procedure was performed in two stages. When more than 50% reduction was detected in the complaints of the patients 2-4 weeks after the first evaluation stage, the second step, the permanent implant stage, was applied. The parameters of the patients before and after the treatment were compared.

RESULTS: A total of 23 patients were included in the study. The mean age of the patients was 43.13±13.14. 13 of the patients were female and 10 were male. When the etiological factors were examined, it was found that 13 patients had non-neurogenic neurogenic bladder, 5 patients had interstitial cystitis, 3 patients had neurogenic lower urinary tract symptoms, and 2 patients had overactive bladder symptoms. The mean duration of complaints of the patients was 7.65±5.19 years. Before treatment, 73.9% of the patients described voiding difficulty and low urinary flow, 47.8% of them stated urge urinary incontinence. 63.6% of the patients benefited from the treatment 50% or more. Significant improvements were found in mean micturition volume ($p<0.001$), mean qmax ($p=0.012$) and mean pmr ($p=0.001$) compared to pre-treatment status. The device of a patient was removed after an infection developed after the second step. 3 patients reported discomfort at the stimulator site, and their stimulators were revised. Among the factors affecting success, there was no significant difference in terms of age, gender, duration of complaint, and qmax values. Patients with persistent overactive bladder complaints had a greater response to treatment (OR:1.368 CI: 0.789-1.542, $p<0.001$).

CONCLUSION: SNM is a treatment step that can be applied in resistant cases. The factors affecting the success of SNM are still unclear and vary from patient to patient. Prospective studies with large number of patients are needed to evaluate these factors.

Keywords: sacral neuromodulation, overactive bladder, neurogenic bladder, interstitial cystitis

SS-018

Aşırı Aktif Mesane Tedavisinde Onabotulinum Toksin-A Komplikasyonları

İsmail Evren
Bakırköy Dr.Sadi Konuk Eğitim ve Araştırma Hastanesi, Üroloji, İstanbul, Türkiye

Giriş: Antikolinerjik tedaviye dirençli aşırı aktif mesane hastalarında intravezikal onabotulinum toksin A (onaBoNT-A) tedavisi kılavuzlarca önerilmektedir. Ancak bu işlemin düşük düzeyde olsa da çeşitli komplikasyonları mevcuttur. Bu çalışmada kliniğimizde onaBoNT-A uygulanan hastalardaki komplikasyonların bildirilmesi amaçlanmıştır.

Materyal ve Metod: Kliniğimizde 2015-2022 yılları arasında ardışık en az iki antikolinerjik tedaviden fayda göremeyen ve basınç-akım çalışması ile aşırı aktif mesane tanısı konan hastalar çalışmaya dahil edildi. Hastalara lokal veya genel anestezi altında 100-200 IU onaBoNT-A intradetrusor 20 alana eşit 0.5 cc olacak şekilde uygulandı. Operasyon sonrası birinci gün hastalar sondası alındıktan sonra miksiyon kontrolünü takiben taburcu edildiler. Komplikasyonlar, modifiye Clavien-Dindo sınıflama sistemi kullanılarak derecelendirildi.

Bulgular: Hastaların yaş ortalaması 46±2.4 yıl idi. Yirmi iki (%23.4)'si erkek, 72 (%76.5)'i kadın toplam 94 hastaya, 126 işlem uygulandı. Kırk sekiz (%51) hastanın Amerikan Anestezistler Derneği (ASA) skoru II olup, 34 hasta (%36.1)'nın antikoagülan kullanımı mevcuttu. Ortalama operasyon süresi 17±6.2 dak idi ve peroperatif hiçbir hastada komplikasyon gelişmedi. Ortalama takip süresi 28.5 ± 12.2 ay idi. Erken dönemde 2 (%2.1) hastada hematüri nedeniyle kliniğimize tekrar interne edildi ve mesane irrigasyonu yapılarak kan transfüzyonu yapılmaksızın taburcu edildi. Üç (%3.1) hastada 200 IU onaBoNT-A enjeksiyonu sonrası uzamış üriner retansiyon nedeniyle temiz aralıklı kateterizasyon (TAK) başlandı ve postoperatif 12. haftada tüm hastalarda TAK gerekliliğinin ortadan kalktığı gözlendi. İki (%2.1) hastada ise operasyon sonrası oral antibiyotik kullanımı gerektiren üriner istem enfeksiyonu gelişti. Erken dönemde klinik başarı oranı %78 idi.

Sonuç: Kliniğimizde toplam %7.4 komplikasyon saptanan onaBoNT-A enjeksiyonu işleminin komplikasyon oranı literatürle uyumlu olup, uzamış retansiyon ve TAK gerekliliği konusunda hastalar uyarılmalıdır.

Anahtar Kelimeler: aşırı aktif mesane, botilinum, toksin A

Onabotulinum Toxin-A Complications in the Treatment of Overactive Bladder

İsmail Evren
Bakirkoy Dr. Sadi Konuk Research and Training Hospital, Department of Urology, Istanbul, Turkey

Introduction: Intravesical onabotulinum toxin A (onaBoNT-A) treatment is recommended by the guidelines in patients with overactive bladder resistance to anticholinergic therapy. However, this procedure has various complications, albeit at a low level. This study aimed to report the complications in patients who received onaBoNT-A in our clinic.

Material and Methods: The patients who did not benefit from at least two consecutive anticholinergic treatments in our clinic between 2015-2022 and were diagnosed with overactive bladder by the pressure-flow study were included. Under local or general anesthesia, 100-200 IU OnaBoNT-A was administered to the patients as intradetrusor 0.5 cc equal to 20 areas. On the first day after the operation, the patients were discharged following micturition control after removing the catheter. The complications were graded using the modified Clavien-Dindo classification system.

Results: The mean age of the patients was 46±2.4 years. One-hundred twenty-six procedures were performed on 94 patients, including 22 (23.4%) male and 72 (76.5%) female. Forty-eight (51%) patients had an American Society of Anesthesiologists (ASA) score of II, and 34 (36.1%) were using anticoagulants. The mean operation time was 17±6.2 minutes, and any complications developed perioperatively. In the early period, 2 (2.1%) patients were re-hospitalized to our clinic due to gross hematuria and discharged without blood transfusion with bladder irrigation. Clean intermittent catheterization (CIC) was started in three (3.1%) patients due to prolonged urinary retention after injection of 200 IU OnaBoNT-A and the requirement for CIC was eliminated in all patients at the postoperative 12th week. In two (2.1%) patients, urinary tract infections developed after the operation requiring the use of oral antibiotics. The clinical success rate in the early period was obtained as 78%.

Conclusion: The complication rate of the OnaBoNT-A injection procedure, which was found to have a total complication of 7.4% in our clinic, is consistent with the literature, and patients should be warned about prolonged retention and the need for CIC.

Keywords: overactive bladder, botulinum, toxin A

Hastaların demografik ve komplikasyon bulguları
Demographic and complication features of the patients

Tablo-1. Hastaların demografik ve komplikasyon bulguları

Cinsiyet; n (%)	Erkek: 22 (23.4) Kadın: 72 (76.5)
Yaş ± SS (yıl)	46±2.4
Operasyon süresi ± SS (dak)	17±6.2
Enjeksiyon dozu; n (%) 100 IU 150 IU 200 IU	 27 (21.4) 58 (46) 41 (32.5)
İkinci botoks ihtiyacı;	22 (23.4)
Clavien-Dindo Sınıflaması I II III	 0 5 (5.3) 3 (3.1)
Klinik Başarı; %	78

SS-019

Dirençli Üriner İnkontinans Vertebrobasiller Yetmezlik İle İlişkili Olabilir mi? İlk Vaka Deneyimlerimiz

Mehmet Beşir Sürme[1], Ali Haydar Yılmaz[2], Mehmet Erkan Üstün[3]
[1]Şeyh Edebali Üniversitesi,Bilecik Eğitim ve Araştırma Hastanesi, Beyin Cerrahi Bölümü,Bilecik
[2]Şeyh Edebali Üniversitesi,Bilecik Eğitim ve Araştırma Hastanesi,Üroloji Bölümü,Bilecik
[3]Bozok Universitesi,Beyin Cerrahi Bölümü,Yozgat

GİRİŞ: Üriner inkontinans kadınlarda yaygın görülen bir sağlık problemidir. Ancak çoğu hasta hastalığını bildirmemekte ya da bunun tedavi edilebilir olduğunu düşünmediği için doktora başvurmamaktadır. Dolayısıyla tedavisiz birçok hasta bulunmaktadır. Üriner inkontinansta temel problem depolama fonksiyon bozukluğudur. Nadiren boşaltım fonksiyon bozukluğuna bağlı olarak gelişebilir. Bazı kişilerde sfinkter disfonksiyonu ve mesane disfonksiyonu aynı anda bulunabilmektedir. Nörojenik olarak ta detrustol aşırı aktivitesi de inkontinans sebebi olabilmektedir.

Vertebral arterlerde kıvrılma, bükülme ve koiling olması durumunda baş dönmesi, dengesizlik, diplopi, disfaji gibi vertebrobaziller yetmezlik bulguları görülebilir. Bu dolikoarteriopatiler serebral ve serebellar perfüzyonun azalmasına neden olur. Tedavide; vertebral arterin çevresinin disseke edilerek düzeltilmesine yönelik cerrahi uygulanır.

MATERYAL METHOD: Vertebrobasiler yetmezlik şikayetleri ile Beyin Cerrahi Kliniğine başvuran 10 hasta ilk vaka deneyimlerimiz olarak çalışmaya alındı. Hastaların tamamı ileri ve orta yaş kadın hastalardan oluşuyordu. Preop detaylı klinik sorgulamalarında tedaviye dirençli urge inkontinansları olan, herhangi bir ürojinekolojik cerrahi geçirmeyen ve nörolojik hastalıkları olmayan, ileri komorbiditesi olmayan hastalar çalışmaya dahil edildi. Diğer inkontinans tipleri olan stres ve mikst inkontinası olan hastalar çalışma dışı bırakıldı.

BULGULAR: 10 hastaya vertebral arter dolikoarteriopatilerine yönelik düzeltme cerrahisi uygulandı. (Figure 1) Hastaların Post op 1.haftasında vertebrobasiler yetmezlik şikayetleri ve yapılan detaylı klinik değerlendirmede urge inkontinans şikayetlerinin kalmadığı tespit edildi. Postop 1. ay kontrollerinde ise hastalar medikal tedavi almamalarına rağmen vertebrobaziler şikayetlerinin yanısıra idrar inkontinanslarının da olmadığı öğrenildi.

SONUÇ: Dirençli üriner inkontinans ürolojinin çözümsüz vakalarıdır. Yapılan tedaviler geçici çözümler sağlamakta ve küratif tedavi elde edilememektedir. Medikal tedaviye cevap alınamayan dirençli, üriner inkontinanslı hastalarda vertebrobaziler yetmezlik bulguları da eşlik ediyorsa, ayırıcı tanıda dolikoarteriopatiler düşünülebilir. Ancak tedavi alternatifi olabilmesi için preop ve post op ürodinamik testlerle verifiye edilerek tedavi edilebileceğini düşündüğümüz hastalığı değerlendirdiğimiz çalışmamızın, geniş katılımlı çalışmalarla desteklenmesi gerektiği kanaatindeyiz.

Anahtar Kelimeler: Dolikoarteriopati,Urge İnkontinans,Vertebrobasiler Yetmezlik

Could Resistant Urinary Incontinence Be Associated with Vertebrobacillary Insufficiency? Our First Case Experiences

Mehmet Beşir Sürme[1], Ali Haydar Yılmaz[2], Mehmet Erkan Üstün[3]
[1]Department of Brain Surgery,Şeyh Edebali University,Bilecik,Turkey
[2]Department of Urology,Şeyh Edebali University,Bilecik,Turkey
[3]Department of Brain Surgery,Bozok University,Yozgat,Turkey

İntoduction: Urinary incontinence is a common health problem in women. However, most patients do not report their disease or do not consult a doctor because they do not think that it is treatable. Therefore, there are many patients without treatment. The main problem in urinary incontinence is storage dysfunction. Occasionaly, it may develop due to emptying dysfunction. Some people may have sphincter dysfunction and bladder dysfunction at the same time. Neurogenically, detrustol overactivity also causes incontinence.

Vertebrobasilar insufficiency findings such as dizziness, imbalance, diplopia, and dysphagia can be seen in cases of bending, twisting and coiling in the vertebral arteries. These dolicoarteriopathies cause decreased cerebral and cerebellar perfusion. In treatment; Surgery is performed to correct the circumference of the vertebral artery by dissecting it.

MATERIAL METHOD: Ten patients who applied to the Neurosurgery Clinic with vertebrobasilar insufficiency complaints were included in the study as our first case experience. All of the patients consisted of advanced and middle-aged female patients. Patients with treatment-resistant urge incontinence, who had not undergone any urogynecological surgery, had no neurological diseases, and had no advanced comorbidities were included in the preoperative detailed clinical inquiries. Patients with stress and mixed incontinence, which are other types of incontinence, were excluded from the study.

RESULTS: Restoration surgery for vertebral artery dolicoarteriopathies was performed in 10 patients. (Figure 1) It was determined that the patients had vertebrobasilar insufficiency complaints and urge incontinence complaints in the 1st post op week after the detailed clinical evaluation. In the postoperative 1st month controls, it was learned that although the patients did not receive medical treatment, they did not have vertebrobasilar complaints as well as urinary incontinence.

CONCLUSION: Resistant urinary incontinence is an unresolved case of urology. Treatments provide temporary solutions and curative treatment cannot be obtained. Dolicoarteriopathies can be considered in the differential diagnosis if vertebrobasilar insufficiency findings are accompanied by refractory urinary incontinence patients who do not respond to medical treatment. However, in order to be a treatment alternative, we believe that our study, which evaluated the disease that we think can be treated with preoperative and post-op urodynamic tests, should be supported by studies with large participation.

Keywords: Dolicoarteriopathy,Urge Incontinence,Vertebrobasilar Insufficiency

Figür 1
Figure 1

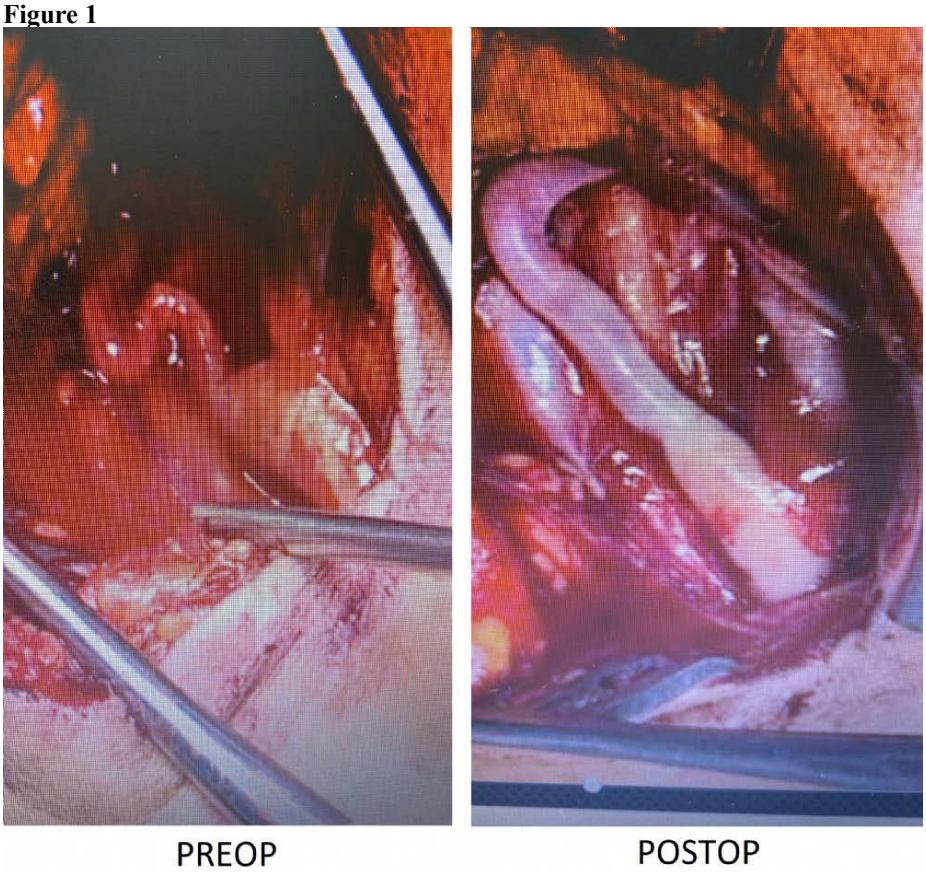

Preop ve post op resimler
Preop and post op images

SS-020

İnterstisyel Sistit/Kronik Pelvik Ağrı Sendromunda Oral Pentosan Polisülfat Sodyum ve İntravezikal Yüksek Molekül Ağırlıklı Hyalüronik Asit Kombinasyon Tedavisinin Etkisi

Mehmet Gökhan Çulha, Abdullah Talha Akan, Mehmet Ali Karagöz, Caner Baran, Kenan Sabuncu, Emre Can Polat, Alper Ötünçtemur
Sağlık Bilimleri Üniversitesi, Prof. Dr. Cemil Taşçıoğlu Şehir Hastanesi, Üroloji Kliniği, İstanbul

GİRİŞ: İnterstisyel sistit (IC/KPAS), Dünya genelinde milyonlarca insanı etkileyen kronik bir ağrı sendromudur. Sendrom birçok bireyde farklı şekilde ortaya çıkar ve ortak şikayet kronik pelvik ağrı ve günlük yaşam aktivitelerinin bozulmasıdır. Tedavide bir çok ajan kullanılmasına rağmen hala görüş birliği oluşmamıştır. Bu çalışmanın amacı IC/KPAS hastalarında oral pentosan polisülfat sodyum ve intravezikal yüksek molekül ağırlıklı hyalüronik asit kombinasyon tedavisinin etkinliğini değerlendirmektir.

METOD: Eylül 2020-Mayıs 2022 tarihleri arasında üroloji kliniğine IC/KPAS şikayetleriyle başvuran hastalar çalışmaya dahil edildi. Daha önce intravezikal tedavi almış olan hastalar, aktif üriner sistem enfeksiyonu olan hastalar, pelvik cerrahi geçirmiş olan hastalar çalışma dışı bırakıldı. Hastaların detaylı medikal öyküleri alındı. Hastaların semptomlarını sorgulamak amacıyla interstisyel sistit semptom indeksi(ICSI) ve interstisyel sistit problem indeksi(ICPI) ve vizüel ağrı skorlaması (VAS) kullanıldı. Hastalara günde 3 kez 100 mg oral pentosan polisülfat sodyum (ELMIRON®, Aymed İlaç, Türkiye) ve ilk ay haftada 1, ikinci ay 15 günde bir ve üçüncü ay ayda bir olmak üzere intravezikal yüksek molekül ağırlıklı hyalüronik asit80mg/50ml (INSTYLAN®, Diaco, İtalya) tedavisi verildi. Hastaların tedavi öncesi ve 12 haftalık tedavi sonrası semptomları karşılaştırıldı. Tedavi yan etkileri kayıt edildi.

BULGULAR: Çalışmaya 38 hasta dahil edildi. Bu hastaların 32'si kadındı(%84,21). Hastaların yaş ortalaması 41,34±7,78 (21-59), BMI ortalaması 29,54±5,43(22,91-38-61) idi. Hastaların ortalama semptom süresi 14,50±10,03 aydı. Hastaların tedavi öncesi değerlerine göre tedavi sonrasında ICSI, ICPI ve VAS skorlarında anlamlı iyileşmeler izlenmiştir (her biri için $p<0,001$). Toplamda 5 hastada hafif yan etkiler gözlemlendi (3 hastada geçici hematüri, 2 hastada antibiyoterapi ile iyileşen üriner sistem enfeksiyonu). Bir hasta görme bozukluğu nedeni ile tarafımıza başvurmuş olup, yapılan göz dibi incelemesinde patolojik bulgu saptanmamıştır.

SONUÇ: IC/KPAS tedavisi için oral pentosan polisülfat sodyum ve intravezikal yüksek molekül ağırlıklı hyalüronik asit kombinasyonu etkili bir şekilde hasta semptomlarını azaltmaktadır. Yan etki profili oldukça düşük olan bu kombinasyon tedavisinin etkinliği ve güvenilirliğini değerlendirmek için ileri çalışmalara ihtiyaç vardır.

Anahtar Kelimeler: interstisyel sistit, kronik pelvik ağrı, pentosan polisülfat sodyum, hyalüronik asit

Effect of Oral Pentosan Polysulfate Sodium and Intravesical High Molecular Weight Hyaluronic Acid Combination Therapy in Interstitial Cystitis/Chronic Pelvic Pain Syndrome

Mehmet Gökhan Çulha, Abdullah Talha Akan, Mehmet Ali Karagöz, Caner Baran, Kenan Sabuncu, Emre Can Polat, Alper Ötünçtemur
Department of Urology, University of Health Sciences, Prof. Dr. Cemil Tascioglu City Hospital, Istanbul, Turkey

INTRODUCTION: Interstitial cystitis (IC/KPAS) is a chronic pain syndrome that affects millions of people worldwide. The syndrome manifests differently in many individuals and the common complaint is chronic pelvic pain and disruption of activities of daily habits. Despite the use of many agents in the treatment, there is still no consensus. The aim of this study was to evaluate the efficacy of oral pentosan polysulfate sodium and intravesical high molecular weight hyaluronic acid combination therapy in IC/KPAS patients.

METHOD: Patients who applied to the urology clinic with IC/KPAS complaints between September 2020 and May 2022 were included in the study. Patients who had previously received intravesical therapy, patients with active urinary tract infections, and patients who had undergone pelvic surgery were excluded from the study. Detailed medical histories of the patients were taken. Interstitial cystitis symptom index (ICSI) and interstitial cystitis problem index (ICPI) and visual pain scoring (VAS) were used to question the symptoms of the patients. Oral pentosan polysulfate sodium (ELMIRON®, Aymed İlaç, Turkey) 100 mg 3 times a day and intravesical high molecular weight hyaluronic acid 80mg/50ml (INSTYLAN®, Diaco, Italy) once a week for the first month, every 15 days for the second month and once a month for the third month treatment was given. The symptoms of the patients before and after 12 weeks of treatment were compared. Treatment side effects were recorded.

RESULTS: A total of 38 patients were included in the study, 32 of these patients were women (84.21%). The mean age of the patients was 41.34±7.78 (21-59), and the mean BMI was 29.54±5.43 (22.91-38-61). The mean symptom duration of the patients was 14.50±10.03 months. Significant improvements were observed in ICSI, ICPI, and VAS scores after treatment according to the pre-treatment values of the patients (p<0.001 for each). Mild side effects were observed in 5 patients in total (transient hematuria in 3 patients, urinary tract infection in 2 patients who recovered with antibiotic therapy). A patient applied to us with visual impairment and no pathological finding was detected in the fundus examination.

CONCLUSION: The combination of oral pentosan polysulfate sodium and intravesical high molecular weight hyaluronic acid for the treatment of IC/KPAS effectively reduces patient symptoms. Further studies are needed to evaluate the efficacy and safety of this combination therapy, which has a very low side-effect profile.

Keywords: : interstitial cystitis, chronic pelvic pain, pentosan polysulfate sodium, hyaluronic acid

Tablo-1: Tedavi öncesi ve sonrası hastaların karşılaştırılması

	Tedavi Öncesi	Tedavi Sonrası	p
ICSI	15,85±5,21	9,12±6,65	<0,001
ICPI	14,21±6,04	7,75±4,98	<0,001
VAS	7,78±2,12	4,13±3,09	<0,001

Table-1: Comparison of patients before and after treatment

	Before Treatment	After Treatment	p
ICSI	15,85±5,21	9,12±6,65	<0,001
ICPI	14,21±6,04	7,75±4,98	<0,001
VAS	7,78±2,12	4,13±3,09	<0,001

SS-021

Nörojenik Detrusör Hipoaktivitesinde Sakral Nöromodülasyon Uygulamasının Erken Dönem Sonuçları

Ahmet Semih Güleser, Fatih Altunrende
Yeni Yüzyıl Üniversitesi, Üroloji Anabilim Dalı, İstanbul

AMAÇ: Nörojenik detrüsör hipoaktivitesinde kliniğimizde uyguladığımız sakral nöromodülasyon (SNM) tedavisinin erken dönem sonuçlarının sunulması.

MATERYAL-METOD: Kliniğimizde Mayıs 2021- Ağustos 2022 tarihleri arasında nörojenik detrüsör hipoaktivitesi nedeniyle kronik üriner retansiyon olan 12 hasta çalışmaya dahil edildi. Hastanın yedisinde spina bifida deformitesi, üçünde Tip 1 diyabetes mellitus, ikisinde ise medulla spinalis hasası etyolojik neden olarak saptandı.

BULGULAR: Hastaların ortalama yaşı 22,08 (11-40) idi. Hastaladan yedisi kadın, altısı erkek idi. Spina bifida hasta grubundan 1 hastada test fazında yeterli cevap alınamadığı için nöromodülatör çıkarıldı. 11 hasta da ise kalıcı modülasyon fazına geçildi. Hastalardan ikisinde yüksek post miksiyonel rezidü (PMR) nedeniyle temiz aralıklı kateterizasyon tedaviye eklendi. 9 hastada (%75) kateterizasyon ihtiyacı olmaksızın spontan miksiyon sağlandı. Ortalama PMR işlem öncesi 252,5 ml (110-550) iken, SNM sonrası erken dönemde 75,4 ml (5-300) olarak ölçüldü (p=0,002).

SONUÇ: Nörojenik kronik üriner retansiyonda SNM uygulaması kateterizasyon gereksinimi ortadan kaldırabilmektedir.

Anahtar Kelimeler: kronik üriner retansiyon, nörojen mesane, sakral nöromodülasyon,

Early Results of Sacral Neuromodulation Application in Neurogenic Detrusor Hypoactivity

Ahmet Semih Güleser, Fatih Altunrende
Department Of Urology, Yeni Yuzyil Univercity, İstanbul; Turkey

OBJECTIVE: To present the early results of the sacral neuromodulation (SNM) treatment applied in our clinic in neurogenic detrusor hypoactivity.

Material-METHOD: Twelve patients with chronic urinary retention due to neurogenic detrusor hypoactivity in our clinic between May 2021 and August 2022 were included in the study. Etiological causes were spina bifida deformity in 7 patients, Type 1 diabetes mellitus in 3 patients, and spinal cord injury in 2 patients.

RESULTS: The mean age of the patients was 22.08 (11-40). Seven of the patients were female and six were male. Neuromodulator was removed in 1 patient from the spina bifida patient group, because adequate response was not obtained in the test phase. In 11 patients, the permanent modulation phase was started. Clean intermittent catheterization was added to the treatment in two of the patients due to high post-void residual (PMR). Spontaneous micturition was achieved in 9 patients (75%) without the need for catheterization. While the mean PMR was 252.5 ml (110-550) before the procedure, it was 75.4 ml (5-300) in the early post-SNM period (p=0.002).

CONCLUSION: In neurogenic chronic urinary retention, SNM application may end the catheterization procedure.

Keywords: chronic urinary retention, neurogenic bladder, sacral neuromodulation

Ameliyat öncesi ve sonrası veriler

Parametre	SNM öncesi	SNM sonrası 15. Gün	p
Mesane Kapasitesi (ml)	278 (110-600)	295 (130-550)	0,937
PMR (ml)	205 (110-500)	40 (5-300)	0,002
Serum Kreatinin	1,11 (0,31-2,89)	1,01 (0,29-3,1)	0,878

PMR: Post miksiyonel rezidü, SNM: Sakral nöromodülasyon

Pre- and post-operative data

Parameter	pre-SNM	Day 15 after SNM	p
Bladder Capacity (ml)	278 (110-600)	295 (130-550)	0,937
PMR (ml)	205 (110-500)	40 (5-300)	0,002
Serum Creatinine	1,11 (0,31-2,89)	1,01 (0,29-3,1)	0,878

PMR: Post-void residual, SNM: Sacral neuromodulation

SS-022

Aşırı Aktif Mesane Sendromlu Kadın Hastalarda Haftada İki Kez Transkütan Tibial Sinir Simülasyonunun Etkisi

Mehmet Gökhan Çulha[1], Veysel Sezgin[1], Selcen Kanyılmaz[2], Orhan Şahin[3], Ömer Kuru[2], Alper Ötünçtemur[1]
[1]Sağlık Bilimleri Üniversitesi, Prof. Dr. Cemil Taşçıoğlu Şehir Hastanesi, Üroloji Kliniği, İstanbul
[2]Sağlık Bilimleri Üniversitesi, Prof. Dr. Cemil Taşçıoğlu Şehir Hastanesi, Fiziksel Tıp ve Rehabilitasyon Kliniği, İstanbul
[3]Sağlık Bilimleri Üniversitesi, Prof. Dr. Cemil Taşcıoğlu Şehir Hastanesi, Kadın Hastalıkları ve Doğum Kliniği, İstanbu

Giriş: Transkutanöz tibial sinir stimülasyonu (TTNS), aşırı aktif mesane sendromu (AAM) hastaları için elektrik stimülasyon tedavisinde yeni bir tedavi yoludur. Perkütan tibial sinir stimülasyonu (PTNS), iyi klinik kanıtlarla desteklenmektedir ve AAM hastaları için kılavuzlarda önerilir. PTNS'ye kıyasla etkinliğini gösteren veriler yayınlanmış olmasına rağmen, AAM için TTNS'nin etkinliğine ilişkin sağlam kanıtlar hala eksiktir. Bu çalışmanın amacı haftada iki kez TTNS uygulanan AAM'li kadın hastalarda tedavi etkinliğini değerlendirmektir.

Metot: Haziran 2018'den Mart 2022'ye kadar AAM için TTNS ile tedavi edilen tüm hastalarımızı retrospektif olarak inceledik. Rutin bir şemada, TTNS, 6 haftada 12 seans için haftada iki kez verildi. TTNS, her seansta 30 dakika boyunca 10 Hz frekansında yüzey elektrotları ile transkutan olarak uygulandı. Aynı anda TTNS dışında tedavi alan hastalar çalışma dışı bırakıldı. Tüm hastalara ayrıca mesane eğitimi ve yaşam tarzı değişiklikleri hakkında bilgi verildi ve imzalı onam alındı. Tüm hastaların yaşı, vücut kitle indeksi (VKİ), AAM tipi (ıslak veya kuru) ve AAM şikayetlerinin süresi ve genel özellikleri değerlendirildi. Üç günlük mesane günlüğü sonuçları, Uluslararası İnkontinans Anketi Kısa Formu (ICIQ-SF), Aşırı Aktif Mesane V8 (OAB-V8), hasta görsel analog skala (VAS: 0-10) ile son 3 gündeki semptom şiddeti bildirildi ve 24 saatlik ped testi sonuçları kaydedildi.

Bulgular: AAM'li96 kadın hasta TTNS ile tedavi edildi. Çalışma analizine sadece 72 hastanın verileri dahil edildi. Değerlendirme için herhangi bir sonuç verisi olmadığı için 24 hastanın verileri hariç tutulmuştur. Ortalama hasta yaşı 49,75±12,54, ortalama VKİ 32,80±6,82, ortalama parite sayısı 2,74±1,66 ve hastaların %47,2'si menopozdaydı. AAM için ortalama semptom süresi 50,89±45,92 aydı ve hastaların %93,1'inde ıslak AAM vardı.

TTNS işlemi sırasında hiçbir hastada yan etki görülmedi. TTNS tedavisinin etkinliği, 3 günlük mesane günlüğü sonuçları, 24 saatlik ped testi ve anket puanları ile değerlendirildi.

Kadın hastalarda AAM için TTNS tedavisi, inkontinans ve sıkışma semptomlarını azaltmada etkiliydi ve tüm sonuç parametrelerinde iyileşme gözlendi($p<0,001$).

Sonuç: PTNS, AAM hastalarında etkinlik için haftada bir kez toplam 12 seans önerilir. Çalışmamızda 6 hafta boyunca haftada iki seans olmak üzere 12 seans TTNS uyguladık. TTNS için uygulama takvimi hakkında kanıt yoktur. Klinik deneyimlerimizden edindiğimiz izlenim, TTNS'nin iyi tolere edildiği ve hastalar tarafından tercih edilen bir tedavi yöntemi olduğu yönündedir

Anahtar Kelimeler: Aşırı aktif mesane, transkutanöz sinir stimülasyonu, semptom skoru, tedavi

Effect of Twice-Weekly Transcutaneous Tibial Nerve Simulation in Female Patients with Overactive Bladder Syndrome

Mehmet Gökhan Çulha[1], Veysel Sezgin[1], Selcen Kanyılmaz[2], Orhan Şahin[3], Ömer Kuru[2], Alper Ötünçtemur[1]
[1]Department of Urology, University of Health Sciences, Prof. Dr. Cemil Tascioglu City Hospital, Istanbul, Turkey
[2]Department of Physical Medicine and Rehabilitation, University of Health Sciences, Prof. Dr. Cemil Tascioglu City Hospital, Istanbul, Turkey
[3]Department of Obstetrics and Gynecology, University of Health Sciences, Prof. Dr. Cemil Tascioglu City Hospital, Istanbul, Turkey

Aim: Transcutaneous tibial nerve stimulation (TTNS) is a relatively new treatment route of electrical stimulation for overactive bladder syndrome (OABS) patients. Percutaneous tibial nerve stimulation (PTNS) is supported with good clinical evidence and is recommended in guidelines for OABS patients (1). Robust evidence is still lacking on the efficacy of TTNS for OABS, despite data haves been published showing its efficacy compared to PTNS (2). However, clinicians have started to use it widely, due to its non-invasive and easy application features.

Study design, materials and methods: We retrospectively analyzed all our patients that were treated with TTNS for OABS from June 2018 to March 2022. The diagnosis of OABS was made based on patient complaints and bladder diary results. Patients with pure urge incontinence and patients with mixed incontinence with predominant urge symtoms were included in the analysis. Patients under the age of 18 were excluded. In a routine scheme, TTNS was given twice weekly for 12 sessions at 6 weeks. TTNS was applied transcutaneously by surface electrodes, with a frequency of 10 Hz for 30 minutes in each session. Some patients underwent a weekly maintenance program for 6 weeks depending on the efficacy of the primary treatment. Patients receiving treatments other than TTNS at the same time were excluded. All patients were also informed about OABS, bladder training and lifestyle modifications and signed informed constent was obtained.

All patients' age, body mass index (BMI), type of OABS (wet or dry) and duration of OABS complaints and general characteristics were evaluated. Three day-bladder diary outcomes, the self-administered questionnaires;the International Consultation on Incontinence Questionnaire Short Form(ICIQ-SF),Overactive Bladder V8 (OAB-V8),patient reported symptom severity of the last 3 days by visual analog scale (VAS: 0-10) and 24 hours pad test results were recorded.

Results: Ninety six female patients with OABS were treated with TTNS. Only 72 patients' data were included in the study analysis. Data of 24 patients' were excluded as they didn't have any outcome data for evaluation. Mean patient age was 49,75±12,54, mean BMI was 32,80±6,82, mean number of parity was 2,74±1,66 and 47,2% of the patients were in menapouse. Mean symptom duration for OABS was 50,89±45,92 months and 93,1% patients had wet OABS.

None of the patients were on any medication for OABS at the time TTNS treatment had initiated. None of the patients had any adverse event during the TTNS procedure. The effectiveness of TTNS treatment was evaluated with 3 day-bladder diary outcomes, 24 hours pad test and questionnaire scores. As a statistical method, we used mean ± SD(standard deviation) in continuous variables and Paired Samples t-Test was performed among dependent groups. (Table 1)

Conclusıon: A total of 12 sessions once a week are recommended for efficacy in patients with PTNS, OAB. In our study, we applied 12 sessions of TTNS, two sessions a week for 6 weeks. There is no evidence about the implementation schedule for TTNS. Our impression from our clinical experience is that TTNS is well tolerated and is a preferred treatment modality by patients.

Keywords: Overactive bladder, transcutaneous nerve stimulation, symptom score, treatment

Tablo-1: Tedavi öncesi ve sonrası hastaların karşılaştırılması

	Pre-treatment (mean+SD) (n:55)	Post-teatment (mean+SD) (n:55)	P value
OAB-V8 score	24,0±7.7	14,8±9,3	0.000
ICIQ-SF score	14,3±6,1	9,1±4,9	0.000
VAS score	7.5±2.4	4,8±2.1	0.000
3 day-bladder diary (24 h)			
Voiding frequency (n)	12,9±7,1	8,5±3,6	0,036
Nocturia (n)	0,9±0,9	0,6±0,8	0,105
Urgency episodes (n)	3,6±3.3	2,5±3,8	0,073
Urinary incontinence (n)	2,0±3,1	0,7±1,8	0,017
Nocturnal incontinence (n)	0,2±0,5	0,1±0,4	0,095
Pad test (gr/24h.s)	20,0±21,2	17,7±22,2	0,544

Table-1: Comparison of patients before and after treatment

	Pre-treatment (mean+SD) (n:55)	Post-teatment (mean+SD) (n:55)	P value
OAB-V8 score	24,0±7.7	14,8±9,3	0.000
ICIQ-SF score	14,3±6,1	9,1±4,9	0.000
VAS score	7.5±2.4	4,8±2.1	0.000
3 day-bladder diary (24 h)			
Voiding frequency (n)	12,9±7,1	8,5±3,6	0,036
Nocturia (n)	0,9±0,9	0,6±0,8	0,105
Urgency episodes (n)	3,6±3.3	2,5±3,8	0,073
Urinary incontinence (n)	2,0±3,1	0,7±1,8	0,017
Nocturnal incontinence (n)	0,2±0,5	0,1±0,4	0,095
Pad test (gr/24h.s)	20,0±21,2	17,7±22,2	0,544

SS-023

Nadir görülen bir durum: Orgazm sonrası hastalık sendromu

Selçuk Sarıkaya, Volkan Demirci, Can Sicimli, İbrahim Yaşar Özgök, Selahattin Bedir
Gülhane Eğitim ve Araştırma Hastanesi, Üroloji Ana Bilim Dalı, Ankara

Giriş: Orgazm sonrası hastalık sendromu (POIS), erkekleri etkileyen nadir bir postejakülatör semptomlar bütünüdür. Ejekülasyondan saniyeler, dakikalar veya saatler sonra grip benzeri semptomlar, alerjik semptomlar ve senkop gibi semptomların görülebildiği kronik bir hastalıktır. POIS'i konsantrasyon azalması ve sinirlilik gibi zihinsel sekeller izleyebilir. POIS, cinsel aktiviteyi sınırlandırarak hastaların yaşamını olumsuz etkiler. İlk olarak 2002'de tanımlanmış olan POIS'in yaygınlığı ve insidansı, çalışmaların azlığı nedeniyle hala bilinmemektedir. POIS'in patofizyolojisi hala tam olarak açıklanamamıştır. Otoimmün alerji hipotezi, POIS'in patogenezini açıklayan en çok kabul gören hipotezdir. Bir diğer hipotez de endojen μ-opioid reseptörlerini içeren bir bozukluğun neden olduğunu savunur. Sitokin ve nöroendokrin tepkilerin bozukluğu ile açıklanan bir diğer hipotezin de savunulmuştur. POIS için bilinen bir tedavi yöntemi yoktur; hastalar semptomatik olarak antihistaminikler, seçici serotonin geri alım inhibitörleri(SSRI) ve benzodiazepinler ile tedavi edilmiştir. Otolog meni ile hiposensitizasyon tedavisi denemesi başarılı olmuş. Steroid olmayan antiinflamatuar ilaç (NSAID) denemesi, tek bir vaka raporunda tanımlanan 1 hastaya yardımcı olmuş, ancak diğer hastaları başarılı bir şekilde tedavi edememiştir.

Vaka Sunumu: 24 yaşında erkek hasta kliniğimize ejekülasyon sonrası baş ağrısı, fenalık hissi, bayılma, vücutta yaygın kaşıntı semptomları ile başvurdu. Semptomları adölesan dönemden beri sürmekte ve ejekülasyondan dakikalar sonra başlamaktaymış. Bilinen ek hastalığı ve ilaç kullanımı bulunmamakta.

Hastanın öncesinde dış merkez başvuruları olmuş ancak herhangi bir tedavi uygulanmamış. Fizik muayenede dış genitaller doğal olarak değerlendirildi. Hastanın sekonder seks karakterleri doğal olarak değerlendirildi.

Hastadan birincil laboratuar tetkikleri olarak, tam kan sayımı, rutin biyokimya ve hormon değerlendirmeleri istendi. Biyokimya, hormon ve diğer tetkiklerinde patoloji saptanması. Skrotal ultrasonografi incelemesi yapıldı. Skrotal ultrasonografide sol pampiniform pleksusta valsalva manevrası ile reflü akım izlendi.

Olası diğer tanıları dışlamak amaçlı nöroloji ve psikiyatri konsültasyonları istendi.

Laboratuar incelemelerinde anormal değer saptanmadı. Nörolojik incelemede anormal elektroensefalografi (EEG) bulgusuna rastlanmadı ve beyin manyetik rezonans görüntülemesi (MRI) normal olarak raporlandı.

Hastaya POIS tanısı ile psikiyatri bölümü görüşü de alınarak SSRI tedavisine başlandı. Hasta takip programına alındı.

Sonuç: POIS, yetersiz tanı konulan ve eksik bildirilen nadir bir durumdur. Bu vakamızda görüldüğü üzere hastanın cinsel aktivitesini ve yaşam kalitesini sınırlandıracak semptomlara neden olabilmektedir. Bilinen en etkili tedavi yöntemi medikal tedavilerdir. Bu vaka sunumumuzda medikal tedavi başlanan ve olası diğer tanıların dışlanması sonrası POIS tanısı konulan bir hasta özetlenmiştir.

Anahtar Kelimeler: Androloji, ejekülasyon, orgazm

A rare condition: Post-orgasmic illness syndrome

Selçuk Sarıkaya, Volkan Demirci, Can Sicimli, İbrahim Yaşar Özgök, Selahattin Bedir
Gulhane Research and Training Hospital, Department of Urology, Ankara

Introduction: Post-orgasmic illness syndrome (POIS) is a rare collection of postejaculatory symptoms that affect men. It is a chronic disease in which symptoms such as flu-like symptoms, allergic symptoms, and syncope can occur seconds, minutes or hours after ejaculation. Mental sequelae such as decreased concentration and irritability may follow POIS. POIS affects patients' lives negatively by limiting sexual activity. The prevalence and incidence of POIS, which was first described in 2002, is still unknown due to the scarcity of studies. The pathophysiology of POIS is still not fully explained. The autoimmune allergy hypothesis is the most accepted hypothesis that explains the pathogenesis of POIS. Another hypothesis argues that it is caused by a disorder involving endogenous μ-opioid receptors. Another hypothesis, explained by the disorder of cytokine and neuroendocrine responses, has also been defended. There is no known treatment for POIS; Patients were treated symptomatically with antihistamines, selective serotonin reuptake inhibitors (SSRIs) and benzodiazepines. Hyposensitization treatment trial with autologous semen was successful. The nonsteroidal anti-inflammatory drug (NSAID) trial helped 1 patient in a single case report, but failed to treat other patients successfully.

Case Report: A 24-year-old male patient was admitted to our clinic with post-ejaculation headache, feeling sick, fainting, and generalized itching. His symptoms have been ongoing since adolescence and started minutes after ejaculation. There is no known additional disease and drug use.

The patient had previously applied to an external center but did not receive any treatment. External genitalia were evaluated naturally in physical examination. The secondary sex characteristics of the patient were evaluated naturally.

Complete blood count, routine biochemistry and hormone evaluations were requested from the patient as primary laboratory tests. No pathology was found in biochemistry, hormone and other tests. Scrotal ultrasonography examination was performed. On scrotal ultrasonography, reflux flow was observed in the left pampiniform plexus with the Valsalva maneuver.

Neurology and psychiatry consultations were requested to exclude other possible diagnoses.

Laboratory examinations showed no abnormal value. No abnormal electroencephalography (EEG) findings were found on neurological examination, and brain magnetic resonance imaging (MRI) was reported to be normal.

SSRI treatment was initiated with the diagnosis of POIS and the opinion of the psychiatry department. The patient was taken to the follow-up program.

Conclusion: POIS is a rare condition that is underdiagnosed and underreported. As seen in our case, it can cause symptoms that limit the sexual activity and quality of life of the patient. The most effective treatment method known is medical treatments. The patient responded positively to the medical treatment. In this case report, a patient who was started medical treatment and diagnosed with POIS after excluding other possible diagnoses is summarized.

Keywords: andrology, ejaculation, orgasm

SS-024

Peyronie Hastalığında, penil kalsifikasyon prevelansının Pelvik Tomografi ile araştırılması: Çok merkezli çalışma, ilk sonuçlar

Caner Baran[1], Mehmet Gökhan Çulha[1], Recep Yılmaz Bayraktarlı[2], Berat Cem Özgür[3], Arif Bedirhan Bayraktar[3], Çağrı Öktem[3], Hakkı Mete Çek[4], Burak Akgül[4], Aykut Alkan[5],Erdoğan Ağlamış[6], Mehmet Sezai Oğraş[6], Turgay Kaçan[7], Coşkun Kaya[8], Mehmet Erhan Aydın[8], Kasım Emre Ergün[9], Mehmet Yoldaş[10], Murat Çakan[11], Hüseyin Mert Durak[11], Serkan Gönültaş[12], Berk Bulut[12], Kazım Doğan[13], Özgür Efiloğlu[14], Mustafa Kaan Akalın[14], Asıf Yıldırım[14], Yavuz Onur Danacıoğlu[15], Erhan Demirelli[16], Mustafa Bahadır Can Balcı[17], Cem Tuğrul Gezmiş[17], Murat Tuncer[18], Murat Can[18], Mustafa Koray Kırdağ[19], Mustafa Aydın[19], Selim Yazar[20], Gökhan Çalık[21], Vahit Güzelburç[21], Ahmet Güzel[22], Alper Ötünçtemur[1], Ateş Kadıoğlu[23]
[1]Sağlık Bilimleri Üniversitesi, Prof. Dr. Cemil Taşçıoğlu Şehir Hastanesi Üroloji Kliniği, İstanbul
[2]Sağlık Bilimleri Üniversitesi, Prof. Dr. Cemil Taşçıoğlu Şehir Hastanesi Radyoloji Kliniği, İstanbul
[3]Sağlık Bilimleri Üniversitesi, Ankara Eğitim ve Araştırma Hastanesi Üroloji Kliniği, Ankara
[4]Trakya Üniversitesi Tıp Fakültesi, Üroloji Anabilim Dalı, Edirne
[5]Trakya Üniversitesi Tıp Fakültesi, Radyoloji Anabilim Dalı, Edirne
[6]Sağlık Bilimleri Üniversitesi, Elazığ Fethi Sekin Şehir Hastanesi, Üroloji Kliniği, Elazığ
[7]Ankara Şehir Hastanesi, Üroloji Kliniği, Ankara
[8]Eskişehir Şehir Hastanesi, Üroloji Kliniği, Eskişehir
[9]Ege Üniversitesi Tıp Fakültesi, Üroloji Anabilim Dalı, İzmir
[10]Tepecik Eğitim ve Araştırma Hastanesi, Üroloji Kliniği, İzmir
[11]Sağlık Bilimleri Üniversitesi, Dışkapı Eğitim ve Araştırma Hastanesi, Üroloji Kliniği, Ankara
[12]Gaziosmanpaşa Eğitim ve Araştırma Hastanesi, Üroloji Kliniği, İstanbul
[13]Gaziantep Özel Liv Hospital, Üroloji Kliniği, Gaziantep
[14]İstanbul Göztepe Prof. Dr. Süleyman Yalçın Şehir Hastanesi, Üroloji Kliniği, İstanbul
[15]Bakırköy Dr. Sadi Konuk Eğitim ve Araştırma Hastanesi, Üroloji Kliniği, İstanbul
[16]Giresun Üniversitesi Tıp Fakültesi, Üroloji Anabilim Dalı, Giresun
[17]Sağlık Bilimleri Üniversitesi, İstanbul Taksim Sağlık Uygulama ve Araştırma Merkezi, Üroloji Kliniği, İstanbul
[18]Sağlık Bilimleri Üniversitesi, Kartal Dr. Lütfi Kırdar Şehir Hastanesi, Üroloji Kliniği, İstanbul
[19]Samsun Eğitim ve Araştırma Hastanesi, Üroloji Kliniği, Samsun
[20]Recep Tayyip Erdoğan Üniversitesi Eğitim ve Araştırma Hastanesi, Üroloji Kliniği, Rize
[21]İstanbul Medipol Üniversitesi Tıp Fakültesi, Üroloji Anabilim Dalı, İstanbul
[22]Aydın Devlet Hastanesi, Üroloji Kliniği, Aydın
[23]İstanbul Tıp Fakültesi, Üroloji Anabilim Dalı, Androloji Bilim Dalı, İstanbul

AMAÇ: Peyronie hastalığı (PH), penisin eğrilik veya deformasyonlarına neden olan ve tunica albugineanın ilerleyici fibrozisi sonucu meydana gelen bir hastalıktır. PH'nın global prevalansı % 0.3 - 13.1 arasında değişirken, özellikle erektil disfonksiyonlu ve diyabetik hastalarda bu oranın daha yüksek olduğu bildirilmiştir. PH etyolojisinde tunika albuginea'nın tekrarlayan mikrovasküler yaralanması ya da travması rol oynar. Mikro-travmalara yanıt olarak inflamatuar cevabın uzaması, bağ dokusunun fibrotik ve kalsifiye plağa dönüşmesiyle sonuçlanır. Kalsifiye plağın, Peyronie hastalarının %20-43'ünde görülebileceği bildirilmiştir. Literatürdeki çalışmalarda kalsifiye plak değerlendirilmesi genellikle penil sonografi ile yapılmış ve kalsifikasyonun derecesi subjektif olarak rapor edilmiştir. Ayrıca, incelenen hasta gruplarının seçiminde (androloji hasta grubu) oluşabilecek bias nedeni ile penil kalsifikasyonun toplumdaki prevalansı bilinmemektedir. Bu çalışmada amaç, Türk Üroloji Akademisi, Androloji çalışma grubu tarafından çok merkezli ve retrospektif olarak, Türk toplumundaki penil kalsifikasyon prevalansının araştırılmasıdır.

YÖNTEM: Türkiye'nin 10 farklı şehrinden toplam 19 farklı merkezde, penil kalsifikasyon belirlenmesi amacı ile kontrastsız pelvik tomografi görüntüleri retrospektif olarak incelendi. Bu amaçla herhangi bir neden ile üroloji polikliniğine başvurarak, kontrastsız pelvik tomografi çekilmiş, 18 yaş üzeri erkek hastalar çalışmaya dahil edildi. Hastaların yaş, penis görüntüleme durumu, kalsifiye plak varlığı, kalsifiye plak varlığında; plak sayısı, plak boyutu (mm)(En büyük plak), plağın penisteki lokalizasyonu (longitudinal, sagittal, taraf), plak maksimum Hounsfield Ünitesi kayıt edildi.

BULGULAR: Çalışmada 2016 ile 2022 yılları arasındaki toplam 14545 hastaya ait pelvik tomografiler incelendi. İncelenen tomografilerin 12709 (%88)'inde penisin tam olarak görüntülendiği tespit edildi. Ortalama hasta yaşı 49.7 (18-98) olarak bulundu. Hastaların 767 (%6)'sinde peniste kalsifik plak olduğu görüldü. Plak tespit edilen hastalarda ortalama yaş 63.4±12.8 bulunurken, plağı olmayan hastalarda ortalama yaş 48.8±15.8 olarak bulundu ($p<0.001$). Plak sayısı incelendiğinde, 356 (%46.4) hastada tek plak mevcut iken, 411 (%53.6) hastada multiple plak olduğu görüldü. Plak boyutları ortalama en: 3.9 mm, boy: 5.3 mm ve yükseklik: 3.5 mm olarak ölçüldü. Plak yerleşimi, 338 (%44.1) proksimal, 311 (%40.5) mid-penil, 118 (%15.4) distal penis iken, plakların 596 (%77.7)'si penis dorsaline, 171 (%22.3) tanesi ise penis ventraline yerleştiği görüldü. Değerlendirilen plakların 299 (%39) tanesi interseptal bölgede yerleşirken, 248 (%32.3)'ü sağ, 220 (%28.7)'si ise sol korpus kavernozumda yerleşmişti. Plakların sertlik düzeyleri değerlendirildiğine ortalama 408.15 (100-1400) Hounsfield ünitesi hesaplandı.

SONUÇ: Çalışmamızda, ülkemizdeki 18 yaş üzeri erkeklerde peniste kalsifiye plak prevalansı %6 olarak bulunmuştur. Kalsifiye plağı olan hastaların daha yaşlı grupta olduğu ve hastaların %53.6'sında birden fazla kalsifiye plak bulunduğu tespit edilmiştir.

Anahtar Kelimeler: Peyronie Hastalığı, plak, prevalans,

Investigation of the prevalence of penile calcification in Peyronie's Disease by Pelvic Tomography: Multicenter study, preliminary results

Caner Baran[1], Mehmet Gökhan Çulha[1], Recep Yılmaz Bayraktarlı[2], Berat Cem Özgür[3], Arif Bedirhan Bayraktar[3], Çağrı Öktem[3], Hakkı Mete Çek[4], Burak Akgül[4], Aykut Alkan[5],Erdoğan Ağlamış[6], Mehmet Sezai Oğraş[6], Turgay Kaçan[7], Coşkun Kaya[8], Mehmet Erhan Aydın[8], Kasım Emre Ergün[9], Mehmet Yoldaş[10], Murat Çakan[11], Hüseyin Mert Durak[11], Serkan Gönültaş[12], Berk Bulut[12], Kazım Doğan[13], Özgür Efiloğlu[14], Mustafa Kaan Akalın[14], Asıf Yıldırım[14], Yavuz Onur Danacıoğlu[15], Erhan Demirelli[16], Mustafa Bahadır Can Balcı[17],-Cem Tuğrul Gezmiş[17], Murat Tuncer[18], Murat Can[18], Mustafa Koray Kırdağ[19], Mustafa Aydın[19], Selim Yazar[20], Gökhan Çalık[21], Vahit Güzelburç[21], Ahmet Güzel[22], Alper Ötünçtemur[1], Ateş Kadıoğlu[23]
[1]Department of Urology, University of Health Science, Prof. Dr. Cemil Taşçıoğlu City Hospital, Istanbul, Turkey
[2]Department of Radiology, University of Health Science, Prof. Dr. Cemil Taşçıoğlu City Hospital, Istanbul, Turkey
[3]Department of Urology, University of Health Science, Ankara Education and Research Hospital, Ankara, Turkey
[4]Department of Urology, Trakya University Faculty of Medicine, Edirne, Turkey
[5]Department of Radiology, Trakya University Faculty of Medicine, Edirne, Turkey
[6]Department of Urology, University of Health Science, Elazığ Fethi Sekin City Hospital, Elazığ, Turkey
[7]Department of Urology, Ankara City Hospital, Ankara, Turkey
[8]Department of Urology, Eskişehir City Hospital, Ankara, Turkey
[9]Department of Urology, Ege University Faculty of Medicine, İzmir, Turkey
[10]Department of Urology, Tepecik Education and Research Hospital, İzmir, Turkey
[11]Department of Urology, University of Health Science, Dışkapı Education and Research Hospital, Ankara, Turkey
[12]Department of Urology, Gaziosmanpaşa Education and Research Hospital, İstanbul, Turkey
[13]Department of Urology, Gaziantep Private Liv Hospital, Gaziantep, Turkey
[14]Department of Urology, İstanbul Göztepe Prof. Dr. Süleyman Yalçın City Hospital, Istanbul, Turkey
[15]Department of Urology, Bakırköy Dr. Sadi Konuk Education and Research Hospital, İstanbul, Turkey
[16]Department of Urology, Giresun University Faculty of Medicine, Giresun, Turkey
[17]Department of Urology, University of Health Science, İstanbul Taksim Health Application and Research Center, Istanbul, Turkey
[18]Department of Urology, University of Health Science, Kartal Dr. Lütfi Kırdar City Hospital, Istanbul, Turkey
[19]Department of Urology, Samsun Education and Research Hospital, Samsun, Turkey
[20]Department of Radiology, Recep Tayyip Erdoğan University Education and Research Hospital, Rize, Turkey
[21]Department of Urology, Istanbul Medipol University, Faculty of Medicine, Istanbul, Turkey
[22]Department of Urology, Aydın State Hospital, Aydın, Turkey
[23]Department of Urology, Section of Andrology, Istanbul Faculty of Medicine, Istanbul, Turkey

OBJECTIVE: Peyronie's disease (PD) causes curvature or deformation of the penis and occurs as a result of progressive fibrosis of the tunica albuginea. While the global prevalence of PH varies between 0.3 - 13.1%. Repetitive microvascular injury or trauma to the tunica albuginea plays a role in the etiology of PD. Prolongation of the inflammatory reaction in response to micro-traumas results in the transformation of connective tissue into fibrotic and calcified plaque. It has been reported that calcified plaque can be seen in 20-43% of Peyronie's patients. Evaluation of calcified plaque was generally made by penile sonography and the degree of calcification was reported subjectively. In addition, the prevalence of penile calcification in the population is unknown due to the bias that may occur in the selection of the patient groups (andrology patient group). The aim of this study is to investigate the prevalence of penile calcification in the Turkish population in a multicenter and retrospective manner by the Turkish Academy of Urology, Andrology study group.

METHODS: Non-contrast pelvic tomography images were retrospectively analyzed to determine penile calcification in 19 different centers from 10 different cities of Turkey. For this purpose, male patients over the age of 18 who applied to the urology outpatient clinic for any reason and underwent non-contrast pelvic tomography were included in the study. Patients' age, penile imaging status, presence of calcified plaque, in case of calcified plaque; number of plaques, plaque size (mm) (largest plaque), location of the plaque in the penis (longitudinal, sagittal, side), plaque maximum Hounsfield Unit were recorded.

RESULTS: In the study, pelvic tomographies of 14545 patients between 2016 and 2022 were examined. It was found that the penis was fully visualized in 12709 (88%) of the CT scans. The mean patient age was 49.7 (18-98). Calcific plaque was observed in the penis in 767 (6%) of the patients. The mean age was found to be 63.4±12.8 years in patients with plaques, while the mean age was 48.8±15.8 years in patients without plaques ($p<0.001$). When the number of plaques was examined, 356 (46.4%) patients had a single plaque, while 411 (53.6%) patients had multiple plaques. Plaque dimensions were measured as mean width: 3.9 mm, height: 5.3 mm, and height: 3.5 mm. Plaque localization was 338 (44.1%) proximal, 311 (40.5%) mid-penile, 118 (15.4%) distal penis, 596 (77.7%) of the plaques were located on the dorsal penile and 171 (22.3%) on the ventral penile side. Of the evaluated plaques, 299 (39%) were located in the interseptal region, 248 (32.3%) were located in the right and 220 (28.7%) were located in the left corpus cavernosum. When the hardness levels of the plaques were evaluated, an average of 408.15 (100-1400) Hounsfield units was calculated.

CONCLUSION: In our study, the prevalence of calcified plaque in the penis was found to be 6% in men over the age of 18 in our country. It was determined that the patients with calcified plaques were in the older group and 53.6% of the patients had more than one calcified plaque.

Keywords: Peyronie's disease, plaque, prevalance

SS-025

Erkek Genital-Kendi Kendine Görünüm Ölçeği Türkçe Geçerlilik ve Güvenilirlik Çalışması

Emrah Sonbahar[1], Mehmet Gökhan Çulha[2]
[1]İzmir Katip Çelebi Üniversitesi, Atatürk Eğitim ve Araştırma Hastanesi, Üroloji Kliniği, İzmir
[2]Sağlık Bilimleri Üniversitesi, Prof. Dr. Cemil Taşçıoğlu Şehir Hastanesi, Üroloji Kliniği, İstanbul

GİRİŞ: Genital görünüş ile ile ilgili endişeler cinsel işlevde ve yasam kalitesinde etkilenmeye neden olabilir. Erkek genital kendi kendine görünüm ölçeği (MGSIS) farklı dillerde geçerliliği olan ve genital görünümü hastaların kendilerinin değerlendirdiği bir tanı aracıdır. Bu çalı8şmanın amacı MGSIS'in Türkçe geçerlilik ve güvenilirliğini değerlendirmektir.

METOD: Çalışmaya Haziran 2021 – Mayıs 2022 tarihleri arasında Üroloji polikliniğine başvuran 75 hasta ile dahil edildi. MGSIS Türkçe çevirisi ve kültürel adaptasyonu 2 üroloji uzmanı ve 1 dil uzmanı ile oluşturuldu. Hastaların demografik verileri kaydedildi. Penis boyu flask ve gerilmiş olarak ölçüldü. Ayrıca midpenil çevre uzunluğu da kaydedildi. Toplam 7 sorudan oluşan MGSIS, uluslararası erektil fonksiyon indeksi (IIEF), BECK depresyon ölçeği, STAI-I, STAI-II formları hastalar tarafından dolduruldu. Hastalardan 2 hafta sonra bu anketleri tekrar doldurmaları istendi. İç tutarlılık ve test-tekrar test güvenilirliği Cronbach's a ve Sınıf İçi Korelasyon Katsayısı (ICC) kullanılarak değerlendirildi.

BULGULAR: Hastaların yaş ortalaması 46,69±11,32(26-72), BMI ortalaması 27,82±3,79(22,46-40,40) kg/m2 idi. Hastaların %80'i evliydi (60/80). Hastaların flask penis boyu ortalaması 8,68±2,17 (5-13)cm, streched penis boyu ortalaması 11,69±2,34 (7,7-16,2) cm ve midpenil çevre ortalaması 6,53±1,12 (4,5-9,2) cm idi. MGSIS toplam skor ortalaması 15,75±3,79 (8-23) olarak hesaplandı. Cronbach alfa değeri 0,853, ICC 0,852 (0,794-0,898) olarak tespit edildi. İki hafta sonra yapılan MGSIS sorgulaması ile test-tekrar test analizinde kappa değeri 0,782 (0,761-0,834) olarak tespit edildi.

MGSIS toplam skoru IIEF-EF ile orta derecede ($p<0,001$; $r=0,499$), IIEF-OS ile hafif derecede ($p=0,007$; $r=0,317$) pozitif yönde korelasyon göstermektedir. Ayrıca MGSIS toplam skoru BECK, STAI-I ve STAI-II ile negatif yönde orta dereceli korelasyon izlenmektedir (BECK için $p<0,001$; $r=-0,533$, STAI-I için $p<0,001$; $r=-0,432$ ve STAI-II için $p<0,001$;$r=-0,433$).

SONUÇ: MGSIS Türk toplumunda genital görünümü değerlendirmek için geçerli ve güvenilir bir araçtır. Hastaların genital görünüm ile ilgili memnuniyetleri azaldıkça sertleşme sorunu, orgazmik fonksiyon bozukluğu gibi cinsel disfonksiyonlar görülmekte ve bu durum hastalarda depresyon ve anksiyeteye yol açmaktadır.

Anahtar Kelimeler: genital görünüm, sertleşme sorunu, penis boyu, anksiyete, depresyon

Turkish Validity and Reliability Study of Male Genital-Self-Image Scale

Emrah Sonbahar[1], Mehmet Gökhan Çulha[2]
[1]Department of Urology, Izmir Katip Celebi University, Ataturk Training& Research Hospital, Izmir, Turkey
[2]Department of Urology, University of Health Sciences, Prof. Dr. Cemil Tascioglu City Hospital, Istanbul, Turkey

INTRODUCTION: Concerns about genital appearance can affect sexual function and quality of life. Male genital self-image scale (MGSIS) is a diagnostic tool that is valid in different languages and patients self-assess the genital appearance. The aim of this study is to evaluate the Turkish validity and reliability of MGSIS.

METHOD: The study included 75 patients who applied to the Urology outpatient clinic between June 2021 and May 2022. MGSIS Turkish translation and cultural adaptation was created by 2 urology specialists and 1 linguist. Demographic data of the patients were recorded. Penis length was measured as flaccid and stretched. Midpenile circumference was also recorded. MGSIS, international erectile function index (IIEF), BECK depression scale, STAI-I, STAI-II forms consisting of 7 questions were filled in by the patients. Patients were asked to fill out these questionnaires again 2 weeks later. Internal consistency and test-retest reliability were assessed using Cronbach's a and Intra-Class Correlation Coefficient (ICC).

RESULTS: The mean age of the patients was 46.69±11.32(26-72) and the mean BMI was 27.82±3.79(22.46-40.40) kg/m2. 80% of the patients were married (60/80). The mean flaccid penis length of the patients was 8.68±2.17 (5-13)cm, the mean streched penis length was 11.69±2.34 (7.7-16.2) cm, and the mean midpenile circumference was 6.53±1, It was 12 (4.5-9.2) cm. MGSIS total score mean was calculated as 15.75±3.79 (8-23). Cronbach's alpha value was 0.853, ICC 0.852 (0.794-0.898). The kappa value was found to be 0.782 (0.761-0.834) in the test-retest analysis with the MGSIS query performed two weeks later. MGSIS total score correlated moderately ($p<0.001$; $r=0.499$) with IIEF-EF and mildly positively correlated with IIEF-OS ($p=0.007$; $r=0.317$). In addition, there is a moderate negative correlation with the MGSIS total score BECK, STAI-I and STAI-II ($p<0.001$ for BECK; $r=-0.533$, $p<0.001$ for STAI-I; $r=-0.432$ and p for STAI-II). <0.001; $r=-0.433$).

CONCLUSION: MGSIS is a valid and reliable tool to evaluate genital appearance in Turkish population. As patients' satisfaction with genital appearance decreases, sexual dysfunctions such as erectile dysfunction and orgasmic dysfunction are observed and this leads to depression and anxiety in patients.

Keywords: genital appearance, erectile dysfunction, penile length, anxiety, depression

Erkek Genital Kendi Kendine Görünüm Ölçeği
Male Genital Self-Image Scale

Erkek Genital Kendi Kendine Görünüm Ölçeği

1. Cinsel organlarım ile ilgili hislerim olumludur.
   1=kesinlikle katılmıyorum
   2=katılmıyorum
   3=katılıyorum
   4=kesinlikle katılıyorum
2. Cinsel organlarımın görünümünden memnunum.
   1=kesinlikle katılmıyorum
   2=katılmıyorum
   3=katılıyorum
   4=kesinlikle katılıyorum
3. Cinsel partnerim cinsel organlarıma bakmasına izin verdiğimde kendimi rahat hissederim.
   1=kesinlikle katılmıyorum
   2=katılmıyorum
   3=katılıyorum
   4=kesinlikle katılıyorum
4. Cinsel organlarımın büyüklüğünden memnunum.
   1=kesinlikle katılmıyorum
   2=katılmıyorum
   3=katılıyorum
   4=kesinlikle katılıyorum
5. Cinsel organlarımın olması gerektiği gibi çalıştığını düşünüyorum.
   1=kesinlikle katılmıyorum
   2=katılmıyorum
   3=katılıyorum
   4=kesinlikle katılıyorum
6. Bir sağlık profesyonelinin cinsel organlarımı incelemesine izin vermek konusunda kendimi rahat hissediyorum.
   1=kesinlikle katılmıyorum
   2=katılmıyorum
   3=katılıyorum
   4=kesinlikle katılıyorum
7. Cinsel organlarımdan utanmıyorum.
   1=kesinlikle katılmıyorum
   2=katılmıyorum
   3=katılıyorum
   4=kesinlikle katılıyorum

SS-026

Erektil disfonksiyon şikayeti ile başvuran erkek hastalarda prematür ejakülasyon birlikteliği

Bahadır Ermeç
Prof. Dr. Cemil Taşçıoğlu Şehir Hastanesi, Üroloji AnaBilim Dalı, İstanbul

GİRİŞ: Erektil disfonksiyon(ED) ile eşlik eden diğer cinsel bozukluklar, ayaktan ilk başvuruda giderek artan bir yaygınlık göstermektedir. Bu çalışmanın amacı ED şikayeti olan erkek hastaların bildirilmemiş prematür ejakülasyon (PE) prevalansını ortaya koymaktır.

METOD: Ocak 2020-Mayıs 2022 tarihleri arası ED şikayeti ile başvuran hastaların kayıtları geriye yönelik olarak incelendi. Hastalar ≤40, 41-60 ve >60 yaş olmak üzere 3 gruba ayrıldı. Erektil fonksiyonlar uluslararası erektil fonksiyon indeksi-erektil fonksiyon bölümü ile değerlendirildi. Hastalara intravajinal ejakülasyon süreleri (IELT) de soruldu. Yandaş hastalıklar ayrıca kaydedildi.

BULGULAR: Çalışmaya 371 hasta dahil edildi. Bu hastaların 264'ü (%71,1) sadece ED hastası ve 193(%28,9) hasta ED + PE hastasıydı. ED + PE hastalarının yaş ortalaması, ED hastalarına göre daha düşüktü (p=0,001), Yaş gruplarına göre incelendiğinde <40 yaş hastaların (n=162) diğer yaş grubundaki hastalara göre daha az komorbidite ve daha yüksek IIEF-EF skorları olduğu saptandı. (komorbidite için p<0,001 ve IIEF-EF için p=0,003). Ayrıca IELT süreleri arasında anlamlı değişiklik saptanmadı (p=0,375). Çok değişkenli lojistik regresyon analizinde, ilk klinik değerlendirmede daha genç yaş (OR:0.98) bağımsız olarak ED + PE ile ilişkiliydi (p = 0.01).

SONUÇ: İlk başvuruda sadece ED'den şikayet eden hastalarda bildirilmeyen eşlik eden yaşam boyu/edinsel PE'yi saptama olasılığı, son yıllarda genç ve orta yaşlı erkekler arasında artış göstermektedir.

Anahtar Kelimeler: erektil disfonksiyon, prematür ejakülasyon, yaş, komorbidite, IELT

Association of premature ejaculation in male patients with erectile dysfunction

Bahadır Ermeç
Department of Urology, Prof. Dr. Cemil Taşçıoğlu City Hospital, Istanbul, Turkey

OBJECTIVE: Erectile dysfunction (ED) and other accompanying sexual disorders are increasingly prevalent at the first admission to the outpatient clinic. The aim of this study was to reveal the unreported prevalence of premature ejaculation (PE) in male patients with ED.

METHOD: The information of patients who applied with the complaint of ED between January 2020 and May 2022 were retrospectively reviewed. The patients were divided into 3 groups as ≤40, 41-60 and >60 years old. Erectile functions were evaluated with the international erectile function index-erectile function section. Patients were also asked about intravaginal ejaculation times (IELT). Co-morbidities were also recorded.

RESULTS: 371 patients were included in the study. 264 (71.1%) of these patients were ED patients only and 193 (28.9%) patients were ED + PE patients. The mean age of ED + PE patients was lower than that of ED patients (p=0.001). When analyzed by age groups, patients aged <40 years (n=162) were found to have less comorbidity and higher IIEF-EF scores than patients in the other age groups. (p<0.001 for comorbidity and p=0.003 for IIEF-EF). In addition, no significant difference was found between IELT durations (p=0.375). In multivariate logistic regression analysis, younger age (OR:0.98) at first clinical assessment was independently associated with ED + PE (p = 0.01).

CONCLUSION: The probability of detecting concomitant lifelong/acquired PE that is not reported in patients who only complain of ED at first admission has been increasing among young and middle-aged men in recent years.

Keywords: erectile dysfunction, premature ejaculation, age, comorbidity, IELT

SS-027

Erektil disfonksiyon veya peyronie hastalığı nedeni ile uygulanan penil doppler ultrasonografilerin karşılaştırmalı analizi

Caner Baran
Sağlık Bilimleri Üniversitesi, Prof. Dr. Cemil Taşçıoğlu Şehir Hastanesi Üroloji Kliniği, İstanbul

AMAÇ: Penil doppler ultrasonografi (PDU), penis hemodinamisini objektif ve güvenilir şekilde gösteren tanısal bir yöntemdir. Günümüzde, psikojenik/nörojenik erektil disfonksiyonu (ED) organik ED'dan ayırmada, fosfodiesteraz-5 inhibitörlerine yanıtsız hastada tedavi planlamada, peyronie hastalığında penil anatomi, plak yerleşimi, kurvatur ve erektil fonksiyonu değerlendirmede, penil travma ve medikolegal durumlarda kullanılmaktadır. Bu çalışmada amaç, erektil disfonksiyon veya peyronie hastalığını değerlendirmek amacıyla uygulanan PDU sonuçlarının karşılaştırılmasıdır.

YÖNTEM: Eylül 2021- 2022 tarihleri arasında kliniğimizde uygulanmış olan PDU sonuçları retrospektif olarak değerlendirildi. Tüm PDU işlemleri tek ürolog tarafından, Mindray DC-80 marka ultrason cihazı ve 7-12 Mhz lineer prob kullanılarak, intrakavernozal alprostadil enjeksiyonu sonrası, audiovizüel seksüel stimülasyon eşliğinde yapıldı. Güncel Avrupa Üroloji Kılavuzlarına uygun olarak, pik sistolik akımın 30 cm/sn'nin üzerinde, end diastolik akımın 3 cm/sn'nin altında olması normal vasküler yanıt olarak değerlendirildi. İstatistiksel analizlerde $p<0.005$ değeri anlamlı kabul edildi.

BULGULAR: Çalışma döneminde 81 hastaya penil doppler ultrasonografi uygulandı. Hastaların 57'sinde (%70.4) başvuru nedeni ED iken, 24 (%29.6) hastaya peyronie hastalığı nedeni ile PDU uygulandı. ED hastalarında ortalama yaş 53.9±12.4 yıl, peyronie hastalarında ise 57.4±10.6 yıl bulundu ($p=0.25$). Grupları kavernozal arter çap, PSV, EDV ve ereksiyon sertlik skoru karşılaştırılmaları Tablo-1'de sunulmuştur. Gruplar arasında pik sistolik akım hızları arasında fark yokken, end diastolik akım hızları arasında istatiksel anlamlı fark tespit edildi. ED şikâyeti nedeni ile PDU uygulanan 3 (%5,3) hastada aynı zamanda peyronie hastalığı tespit edilirken, peyronie hastalığı nedeni ile PDU uygulanan 6 (%25) hastada farklı derecelerde ED tespit edildi. Ayrıca, ED şikâyeti ile PDU uygulanan 15 (%29,4) hastada penil vasküler yanıt normal olarak değerlendirildi.

SONUÇ: Penil doppler ultrasonografi, penisin anatomik ve fonksiyonel değerlendirilmesinde, mevcut patolojiyi objektif olarak değerlendirmenin dışında, farklı patolojileri de ortaya koyması açısından önemli bir tekniktir.

Anahtar Kelimeler: Penil doppler ultrasonografi, erektil disfonksiyon, Peyronie hastalığı

Comparative analysis of penile doppler ultrasonography performed for erectile dysfunction or Peyronie's disease

Caner Baran
University of Health Sciences, Prof Dr. Cemil Tascioglu City Hospital, Department of Urology, Istanbul, Turkey

OBJECTIVE: Penile Doppler ultrasonography (PDU) is a diagnostic method that objectively and reliably demonstrates penile hemodynamics. Today, it is used to distinguish psychogenic/neurogenic erectile dysfunction (ED) from organic ED, to plan treatment in patients unresponsive to phosphodiesterase-5 inhibitors, to evaluate penile anatomy, plaque location, curvature and erectile function in Peyronie's disease, and in penile trauma and medicolegal conditions. The aim of this study is to compare the results of PDU applied to evaluate erectile dysfunction or Peyronie's disease.

METHOD: The results of PDU applied in our clinic between September 2021 and 2022 were evaluated retrospectively. All PDU procedures were performed by a single urologist, using Mindray DC-80 ultrasound device and 7-12 Mhz linear probe, after intracavernosal alprostadil injection, accompanied by audiovisual sexual stimulation. In accordance with the current European Urology Guidelines, peak systolic flow above 30 cm/s and end diastolic flow below 3 cm/s were considered as normal vascular response. A $p<0.005$ value was considered significant in statistical analysis.

RESULTS: Penile Doppler ultrasonography was applied to 81 patients during the study period. While the reason for admission was ED in 57 (70.4%) of the patients, PDU was applied to 24 (29.6%) patients because of Peyronie's disease. The mean age was 53.9±12.4 years in ED patients and 57.4±10.6 years in Peyronie's patients ($p=0.25$). Comparisons of cavernosal artery diameter, PSV, EDV and erectile hardness scores of the groups are presented in Table-1. While there was no difference between the groups in

peak systolic flow rates, a statistically significant difference was found between end diastolic flow rates and erection hardness scores. Peyronie's disease was also detected in 3 (5.3%) patients who underwent PDU for the complaint of ED, while different degrees of ED were detected in 6 (25%) patients who underwent PDU due to Peyronie's disease. In addition, penile vascular response was evaluated as normal in 15 (29.4%) patients who underwent PDU with the complaint of ED.

CONCLUSION: Penile Doppler ultrasonography is an important technique in the anatomical and functional evaluation of the penis. In addition to objectively evaluating the existing pathology, it is useful for revealing different pathologies.

Keywords: Penile doppler ultrasonography, erectile dysfunction, Peyronie's disease

Tablo-1

Tablo-1		Erektil Disfonksiyon	Peyronie Hastalığı	P değeri
Yaş, Ortalama±SD, (yıl)		53.9±14.4	57.4±10.6	0.25
Başlangıç Kavernozal Arter Çapı, Ortalama±SD, (mm)	Sol	0.51±0.13	0.5±0.08	0.87
	Sağ	0.5±0.13	0.51±0.8	0.24
Enjeksiyon sonrası Kavernozal Arter Çapı, Ortalama±SD, (mm)	Sol	0.99±0.18	0.97±0.15	0.83
	Sağ	0.98±0.19	1±0.16	0.53
Pik Sistolik Akım, Ortalama±SD, (cm/sn)	Sol	48.5±19.9	49.5±20.2	0.94
	Sağ	46.9±21.2	47.8±20.3	0.94
End Diastolik Akım, Ortalama±SD, (cm/sn)	Sol	3.86±7.3	-1.13±6.2	0.003
	Sağ	3.3±7.3	-0.24±5.9	0.018
Ereksiyon Sertlik Skoru, Ortanca		2	3	0.005

ED ve Peyronie hastalarında penil doppler sonuçlarının karşılaştırılması

Table-1

Table-1		Erectile Dysfunction	Peyronie's Disease	P value
Age, Mean±SD, (years)		53.9±14.4	57.4±10.6	0.25
Pre-injection cavernosal artery diameter, Mean±SD, (mm)	Left	0.51±0.13	0.5±0.08	0.87
	Right	0.5±0.13	0.51±0.8	0.24
Post-injection cavernosal artery diameter, Mean±SD, (mm)	Left	0.99±0.18	0.97±0.15	0.83
	Right	0.98±0.19	1±0.16	0.53
Peak Systolic Velocity, Mean±SD, (cm/sn)	Left	48.5±19.9	49.5±20.2	0.94
	Right	46.9±21.2	47.8±20.3	0.94
End Diastolic Velocity, Mean±SD, (cm/sn)	Left	3.86±7.3	-1.13±6.2	0.003
	Right	3.3±7.3	-0.24±5.9	0.018
Erection Hardness score Median		2	3	0.005

Comparison of penile doppler results in ED and Peyronie's patients

SS-028

Penil arteryel yetmezlik hastalarında tromboelastografi ile koagulasyon durumunun değerlendirilmesi: Randomize kontrollü bir çalışma

Gökhan Ecer[1], Mehmet Giray Sönmez[2], Resul Yılmaz[3], Arif Aydın[2], Ahmet Topal[3], Leyla Öztürk Sönmez[4], Mehmet Mesut Pişkin[2], Mehmet Balasar[2]
[1]Konya Şehir Hastanesi, Üroloji, Konya, Türkiye
[2]Necmettin Erbakan Üniversitesi, Meram Tıp Fakültesi, Üroloji Anabilimdalı, Konya, Türkiye
[3]Necmettin Erbakan Üniversitesi, Meram Tıp Fakültesi, Anesteziyoloji ve Reanimasyon Anabilimdalı, Konya, Türkiye
[4]Beyhekim Eğitim araştırma Hastanesi, Konya, Türkiye

GİRİŞ: Erektil disfonksiyon (ED)'nin en önemli organik nedenlerinden birisi arteryel yetmezliktir ve yaşlı erkeklerde çok yaygın görülmektedir. Arteryel yetmezlikten endotelyal disfonksiyonu sorumludur.

Tromboelastografi (TEG), gelişmekte olan pıhtının viskoelastik, mekanik özelliklerini ölçer ve hemostatik etkinliğin tüm fazlarını değerlendirebilir. Günümüzde TEG analizi başta karaciğer nakli ve kalp cerrahisi olmak üzere trombositopenili hastalarda yapılan cerrahilerde kullanılmaktadır.

Bu çalışmada arteryel yetmezlik nedeniyle erektil disfonksiyon gelişen hastalardaki kan mekaniğini tromboelastografi ile ölçerek koagulasyon durumunun erektil disfonksiyonda nasıl değiştiğini gözlemlemek istedik.

MATERYAL-METOD: Bu çalışmaya 01 Ocak 2019-31 Aralık 2019 tarihleri arasında üroloji kliniğine başvuran herhangi şikayeti olmayan 20 (Grup 1, kontrol grubu) hasta, erektil disfonksiyon nedeniyle penil doppler USG yapılan ve penil arteryel yetmezlik tanısı alan 20 hasta (Grup 2) toplamda 40 hasta dahil edilmiştir. Hastalardan kan alınarak trombosit fonksiyonları TEG yardımıyla değerlendirilmiştir.

SONUÇ: Yaş ve Beden kitle indeksi (BKI) olarak gruplar arasında anlamlı farklılık izlenmedi. Grup 1'in IIEF ortalaması 21,4 iken; Grup 2'nin IIEF ortalaması 11,6 olup grup 2'de anlamlı olarak düşük izlenmiştir.($p<0,05$) Aynı şekilde Grup 1'in FSFI ortalaması 23,7 iken; Grup 2'nin FSFI ortalaması 14,1 olarak ölçülmüştür. ($p<0,05$) TEG parametrelerini incelediğimizde; R süresi Grup 1'de 4,6; Grup 2'de 7,1; K süresi Grup 1'de 2,1 Grup 2'de 3,8 olup Grup 1'de daha düşük izlenmiştir. ($p<0,05$) Alfa açısı Grup 1'de ortalama 62, Grup 2'de ortalama 48 olup Grup 1'in anlamlı olarak daha yüksek olduğu izlenmiştir.($p<0,05$) MA değeri her iki grupta benzer izlenmiştir.(58,4±5,4 vs 58,9±10 $p=0,84$) LY 30% Grup 2'de ortalama 0,03 iken Grup 1'de 2,6 ölçülmüş olup Grup 1'de anlamlı olarak yüksek bulunmuştur. (Tablo 1)

TARTIŞMA: Çalışma sonucunda arteryel yetmezliği olan ED hastalarında R değeri, K değeri, alfa açısı gibi TEG'de koagulasyonu gösteren ana parametrelerde anlamlı olarak yükseklik tespit edildi. Bu da bize erektil disfonksiyonu olan arteryel yetmezlik hastalarında TEG ile değerlendirildiğinde pıhtılaşma kaskadının çalışmamıza göre hipokoagulasyon lehine değiştiğini göstermektedir.

Erektil disfonksiyon vaskuler, nöral, endokrin, psikolojik faktörlerin rol aldığı kompleks bir hastalıktır. Bu faktörlerden en çok üzerinde durulanı vaskuler sebepler olmakla birlikte literatürde de daha önceki yayınlarda ED hastalarında koagulasyon ve tromboza meyil ile ilgili birçok veri bulunmaktadır. Çalışmamızda beklenilenin aksine çalışmamızda ED hastalarının kan mekaniğini TEG ile değerlendirdiğimizde beklenenin aksine hipokoagulasyona meyil izledik. Bu konuda hipokoagulasyon mekanizmasının gelişimini açıklayacak geniş hasta serileriyle yapılacak klinik ve laboratuvar çalışmalarına ihtiyaç vardır.

Anahtar Kelimeler: Arteryel yetmezlik, Erektil disfonksiyon, Tromboelastografi

Evaluation of coagulation by thromboelastography in patients with penile arterial insufficiency: A randomized controlled trial

Gökhan Ecer[1], Mehmet Giray Sönmez[2], Resul Yılmaz[3], Arif Aydın[2], Ahmet Topal[3], Leyla Öztürk Sönmez[4], Mehmet Mesut Pişkin[2], Mehmet Balasar[2]
[1]Konya State Hospital, Urology, Konya, Turkey
[2]Necmettin Erbakan university, Meram Medical School, Urology Department, Konya, Turkey
[3]Necmettin Erbakan university, Meram Medical School, Anesthesiology and Reanimation department, Konya, Turkey
[4]Beyhekim Training and Research Hospital, Konya, Turkey

INTRODUCTION: One of the most important organic causes of erectile dysfunction (ED) is arterial insufficiency and it is very common in elderly men. Endothelial dysfunction is responsible for arterial insufficiency.

Thromboelastography (TEG) measures the viscoelastic, mechanical properties of the developing clot and can evaluate all phases of hemostatic activity. Today, TEG analysis is used in surgeries performed in patients with thrombocytopenia, especially in liver transplantation and cardiac surgery.

In this study, we observed how the coagulation status changes in erectile dysfunction by measuring the blood mechanics of patients with erectile dysfunction due to arterial insufficiency with thromboelastography.

Material-METHOD: This study included 20 patients (Group 1, control group) who applied to the urology clinic without any complaints, 20 patients who underwent penile Doppler USG for erectile dysfunction and diagnosed with penile arterial insufficiency (Group 2), a total of 40 patients between January 01, 2019 and December 31, 2019. Blood sample was taken from the patients and platelet functions were evaluated with the help of TEG.

When we examine the TEG parameters; R duration was 4.6 in Group 1; 7.1 in Group 2; K duration was 2.1 in Group 1, 3.8 in Group 2, and lower in Group 1. ($p<0.05$) Alpha angle was 62 in Group 1, 48 in Group 2 and it was observed that Group 1 was significantly higher. ($p<0.05$) MA value was similar in both groups.(58.4±5.4 vs 58.9±10 $p=0.84$) LY 30% was 0.03 in Group 2, while it was 2.6 in Group 1, it was found to be significantly higher in Group 1. (Table 1)

DISCUSSION: As a result of the study, a significant increase was found in the main parameters showing coagulation in TEG, such as R value, K value, and alpha angle in ED patients with arterial insufficiency. This shows us that the coagulation cascade changed in favor of hypocoagulation compared to our study when evaluated with TEG in arterial insufficiency patients with erectile dysfunction.

Erectile dysfunction is a complex disease in which vascular, neural, endocrine and psychological factors play a role. Vascular causes are the most emphasized among these factors, and there are many data in the literature on coagulation and tendency to thrombosis in ED patients in previous studies. Contrary to what was expected in our study, when we evaluated the blood mechanics of ED patients with TEG in our study, we observed a tendency to hypocoagulation contrary to expectations. There is a need for clinical and laboratory studies with large patient series to explain the development of the hypocoagulation mechanism in this regard.

Keywords: Arterial insufficiency, Erectile dysfunction, Thromboelastography

Tablo 1

	Grup 1 (Kontrol) n:20	Group 2 (Arteryel Yetmezlik) n:20	p değeri
Yaş	60,9±10,4	62,5±6,7	0,56
BKI	30,2±2,9	30,4±3,1	0,83
IIEF	21,4±1,7	11,6±4,3	<0,05
FSFI	23,7±4,3	14,1±6,5	<0,05
R değeri	4,6±0,9	7,1±1,5	<0,05
K değeri	2,1±0,4	3,8±1,7	<0,05
Alfa açısı	62±5,1	48±9,8	<0,05
MA değeri	58,4±5,4	58,9±10	0,84
G d/sc	7,2±1,5	7,9±3,1	0,38
Cl	0,2±1,3	-3,5±2,5	<0,05
LY 30 %	2,6±2	0,03±0,1	<0,05

Table 1

	Group 1 (Control) n:20	Group 2 (Arterial insufficiency) n:20	p value
Age	60,9±10,4	62,5±6,7	0,56
BMI	30,2±2,9	30,4±3,1	0,83
IIEF	21,4±1,7	11,6±4,3	<0,05
FSFI	23,7±4,3	14,1±6,5	<0,05
R min	4,6±0,9	7,1±1,5	<0,05
K min	2,1±0,4	3,8±1,7	<0,05
Alfa angle	62±5,1	48±9,8	<0,05
MA (maximum amplitude of clot)	58,4±5,4	58,9±10	0,84
G d/sc	7,2±1,5	7,9±3,1	0,38
Cl	0,2±1,3	-3,5±2,5	<0,05
LY 30 %(percent lysis 30 minutes after MA)	2,6±2	0,03±0,1	<0,05

SS-029

Konjenital Penil Kurvatur Hastalığında Nesbit Yöntemi ile Cerrahi Yapılan Hastaların Değerlendirilmesi

Reşat Aydın, Serdar Turan, Murat Dursun, Arif Kankanlı, Ateş Kadıoğlu
İstanbul Üniversitesi, Üroloji Anabilim Dalı, Androloji Bilim Dalı, İstanbul

GİRİŞ: Konjenital penil kurvatür (KPK), tunika albugineanın orantısız gelişiminden ve aşırı elastikiyetinden kaynaklanan peniste eğrilik ile karakterize bir hastalıktır. Oldukça nadir görülen KPK'nın herhangi bir uretral malformasyonla ilişkili olmadığı bilinmektedir. Çoğu zaman eğrilik ventrale olmakla birlikte laterale ve daha nadiren dorsale olabilir. Hastalar, ereksiyon esnasında belirginleşen penis eğriliğinin cinsel ilişkiyi zorlaştırması nedeniyle genellikle ergenlik sonrası tanı alırlar. Ereksiyon sırasında yapılan fizik muayene tanı koymak, eğriliğin derecesini belirlemek ve diğer patolojileri dışlamak için yeterlidir. Bu çalışmada KPK nedeniyle Nesbit cerrahi prosedürü uygulanan hastaların sonuçlarını sunmayı amaçladık.

GEREÇ-YÖNTEM: İstanbul Tıp Fakültesi Androloji Anabilim Dalı'nda Nisan 2011 ile Ağustos 2022 arasında konjenital penil kurvatur nedeniyle 154 hastaya Nesbit cerrahi tedavisi uygulandı. Bu hastaların verileri retrospektif olarak tarandı. SONUÇ: Hastaların ortalama yaşı 23.7(16-35) idi. Nesbit prosedürüne ek olarak hastaların 22'sine penil plikasyon, ikisine insizyon venöz patch (IVP) ve birine de penil elongasyon işlemi de yapıldı. Bu hastalardan penis boyu verisine ulaşılabilen 135 hastanın ortalama penis boyu 16.8 cm (13-21 cm) saptandı.

Hastaların kurvatür yönü değerlendirildiğinde, 117 (%75) hastada ventrale, 12 (%7.7) hastada dorsale, 46 (%30) hastada sola ve 11 (%7.1) hastada sağa eğrilik tespit edildi.

Takiplerde 21 (%13) hastada penil kurvatur nüksü saptandı. Bu hastalardan sekizine (%5.1) tekrar operasyon yapıldı. Dört (%2.5) hastada operasyon sonrası başlayan erektil disfonksiyon, üç (%1.2) hastada ise prematür ejekülasyon saptandı. Penis boyunda ortalama 1.9 cm (1-5 cm) kısalma tespit edildi. Ayrıca 27 (%17.5) hastada postoperatif erken dönemde peniste ele gelen sertlik saptandı.

Çalışmamız bu konu ile ilgili mevcut çoğu çalışmadan daha fazla hasta sayısına sahiptir. Bulgularımız literatür sonuçlarıyla benzerdir. Konjenital Penil Kurvatür tedavisinde Nesbit yöntemi deneyimli cerrahlar tarafından uygulandığında düşük postoperatif komplikasyon, düşük nüks oranları ve başarılı fonksiyonel sonuçlara sahiptir.

Anahtar Kelimeler: Konjenital Penil Kurvatur, Nesbit, Plikasyon

Evaluation of Patients who had Surgery with Nesbit Method in Congenital Penile Curvature Disease

Reşat Aydın, Serdar Turan, Murat Dursun, Arif Kankanlı, Ateş Kadıoğlu
Istanbul University,Department of Urology, Department of Andrology, Istanbul

INTRODUCTION: Congenital penile curvature (CPK) is a disease characterized by penile curvature caused by the disproportionate development and excessive elasticity of the tunica albuginea. It is known that CPC, which is very rare, is not associated with any urethral malformation. Most of the time the curvature is ventral, but it can be laterally and more rarely dorsal. Patients are usually diagnosed after puberty because the curvature of the penis, which becomes evident during erection, makes sexual intercourse difficult. Physical examination during erection is sufficient to diagnose, determine the degree of curvature, and exclude other pathologies. In this study, we aimed to present the results of patients who underwent Nesbit surgical procedure for CPC.

MATERIALS-METHODS: Nesbit surgical treatment was applied to 154 patients due to congenital penile curvature between April 2011 and August 2022 in Istanbul Medical Faculty Andrology Department. The data of these patients were reviewed retrospectively.

CONCLUSION: The mean age of the patients was 23.7(16-35). In addition to the Nesbit procedure, penile plication was performed in 22 patients, incision venous patch (IVP) in two, and penile elongation in one. Of these patients, the mean penile length of 135 patients whose penile length data could be accessed was 16.8 cm (13-21 cm).

When the curvature direction of the patients was evaluated, ventral curvature was found in 117 (75%) patients, dorsal curvature in 12 (7.7%) patients, left curvature in 46 (30%) patients, and right curvature in 11 (7.1%) patients.

Penile curvature recurrence was detected in 21 (13%) patients during follow-up. Eight (5.1%) of these patients underwent reoperation.

Postoperative erectile dysfunction was detected in four (2.5%) patients, and premature ejaculation was found in three (1.2%) patients.

An average of 1.9 cm (1-5 cm) shortening was detected in the length of the penis. In addition, palpable penile stiffness was detected in 27 (17.5%) patients in the early postoperative period.

Our study has a larger number of patients than most existing studies on this subject. Our findings are similar to the literature results. Nesbit method in the treatment of congenital penile curvature has low postoperative complications, low recurrence rates and successful functional results when applied by experienced surgeons.

Keywords: Congenital Penile Curvature, Nesbit, Plication

KURVATÜR YÖNÜ, HASTA SAYISI, KURVATÜR DERECESİ

KURVATÜR YÖNÜ	HASTA SAYISI	KURVATÜR DERECESİ
VENTRAL	94 (%61)	56,4 (30-90)
DORSAL	3 (%1.9)	56,6 (45-70)
SAĞ	6 (%3.8)	46,6 (30-60)
SOL	19 (%12.3)	47.8 (30-60)
VENTRAL-SAĞ	3 (%1.9)	VENTRAL 41,6 (30-60), SAĞ 45 (15-60)
VENTRAL-SOL	20 (%13)	VENTRAL 46,5 (15-80), SOL 36.5(10-80)
DORSAL-SAĞ	2 (%1.2)	DORSAL 45 (20-70), SAĞ 37,5 (35-40)
DORSAL-SOL	7 (%4.5)	DORSAL 36,4 (20-60), SOL 40,7 (20-45)

CURVATURE DIRECTION, NUMBER OF PATIENTS, CURVATURE DEGREE

CURVATURE DIRECTION	NUMBER OF PATIENTS	CURVATURE DEGREE
VENTRAL	94 (%61)	56,4 (30-90)
DORSAL	3 (%1.9)	56,6 (45-70)
RIGHT	6 (%3.8)	46,6 (30-60)
LEFT	19 (%12.3)	47.8 (30-60)
VENTRAL-RIGHT	3 (%1.9)	VENTRAL 41,6 (30-60), RIGHT 45 (15-60)
VENTRAL-LEFT	20 (%13)	VENTRAL 46,5 (15-80), LEFT 36.5(10-80)
DORSAL-LIGHT	2 (%1.2)	DORSAL 45 (20-70), RIGHT 37,5 (35-40)
DORSAL-LEFT	7 (%4.5)	DORSAL 36,4 (20-60), LEFT 40,7 (20-45)

SS-030

Erektil Disfonkisyon Tedavisinde Düşük Yoğunluklu Şok Dalga Tedavisi(Li-ESWT), Plateletten Zengin Plazma(PRP) ve Li-ESWT+PRP kombinasyonu Tedavisinin Etkinliği ve Güvenilirliği

Kemal Ertaş
Memorial Dicle Hastanesi Üroloji Kliniği

GİRİŞ: Erektil Disfonksiyon(ED) tedavisinde rejenertaif tedaviler yaygınlaşmaktadır. Düşük yoğunluklu şok dalga tedavisi (Li-ESWT) ve plateletten zengin plazma (PRP) tedavileri ile ilgili çalışmalar artmaktadır. Bu çalışmanın amacı ED tedavisinde uygulanan Li-ESWT, PRP ve Li-ESWT+PRP kombinasyonunun etkinliğini ve güvenilirliğini değerlendirmektir.

METOD: Ocak 2018- Eylül 2022 tarihleri arasında kliniğimizde erektil disfonksiyon tanısı konulan hastalar çalışmaya dahil edildi. Hastalardan çalışmanın başında ayrıntılı anamnez alındı. Kronik hastalıklar ve pd5 inh yanıt alınıp alınmadığı not edildi. Açlık kan şekeri, trigliserid, hdl, kolesterol değerleri incelendi. Tedavi öncesi her hastadan IIEF-EF formu dolduruldu. Hastalar 3 gruba ayrıldı. Birinci gruba tek başına haftada 2 seans toplam 6 seans Li-ESWT, ikinci gruba haftada bir seans toplam 4 seans intracavernosal PRP,üçüncü gruba haftada 1 seans toplam 4 seans intracavernosal PR ile birlikte haftada 2 seans toplam 6 seans Li-ESWT uygulandı. Hastalar tedavinin bitiminden sonraki 1. ayın sonunda kontrole çağrıldı. Tedavinin başarısı her üç grup için IIEf-EF formu doldurularak sonuçlar değerlendirildi.

BULGULAR: Çalışmaya toplamda 93 hasta dahil edilmiştir (her bir grup için n=31). Hastaların yaş ortalaması 48,87±12,94(27-76), VKİ ortalaması 28,12±2,84 (24,05-37,12), şikayet süresi ortalaması 2,34±1,79 yıl idi. Hastaların %48,4'ünde (45/93) HT, %35,5'inde DM, %8,6'sında dislipidemi tanısı mevcuttu. Hastaların %62,4'ü (58/93) sigara kullanıyordu. Hastaların tedavi öncesi IIEF-EF skoru 17,84±2,95 idi.

Tedavi gruplarının demografik özellikleri karşılaştırıldığında yaş, ED süresi, HT, DM ve dislipidemi açısından gruplar arasında anlamlı farklılık saptanmadı (p>0,05). Hastaların tedavi öncesi IIEF-EF skorlarında anlamlı farklılık saptanmazken (p=0,695), tedavi sonrası Li-ESWT+PRP yapılan gruptaki IIEF-EF skorlarının Li-ESWT ve PRP gruplarındaki IIEF-EF skorlarına göre anlamlı olarak daha yüksek olduğu saptanmıştır (p<0,001) (Tablo-1). Çalışma katılan hastalar arasında herhangi bir yan etki izlenmemiştir.

SONUÇ: ED tedavisinde umut verici tedavilerden Li-ESWT ve intrakavernozal PRP tedavisi hastaların erektil fonksiyonlarında iyileşme sağlamıştır. Li-ESWT ve PRP kombinasyon tedavisi ise erektil fonksiyonları daha fazla arttırmıştır. Restoratif tedavilerin erektil fonksiyon üzerine etkisinin anlaşılabilirliği için daha geniş hasta sayısında çalışmaya ihtiyaç vardır.

Anahtar Kelimeler: erektil disfonksiyon, Li-ESWT, PRP, diabetes mellitus, hipertansiyon

Efficiency and Safety of Low Intensity Shock Wave Therapy (Li-ESWT), Platelet-Rich Plasma (PRP) and Li-ESWT+PRP Combination Treatment in Erectile Dysfunction Treatment

Kemal Ertaş
Memorial Dicle Hospital Urology Department

INTRODUCTION: Regenerative treatments are becoming widespread in the treatment of Erectile Dysfunction (ED). Studies on low-intensity shock wave therapy (Li-ESWT) and platelet-rich plasma (PRP) treatments are increasing. The aim of this study is to evaluate the efficacy and safety of the Li-ESWT, PRP and combination of Li-ESWT+PRP applied in the treatment of ED.

METHOD: Patients diagnosed with erectile dysfunction in our clinic between January 2018 and September 2022 were included in the study. Detailed anamnesis was taken from the patients at the beginning of the study. Chronic diseases and pd5 inh response were noted. Fasting blood sugar, triglyceride, hdl, cholesterol values were examined. Before treatment, IIEF-EF form was filled in for each patient. The patients were divided into 3 groups. The first group was administered 6 sessions of Li-ESWT alone, 2 sessions a week, the second group received a total of 4 sessions of intracavernosal PRP once a week, the third group received a total of 4 sessions of intracavernosal PRP, 1 session a week, and a total of 6 sessions of Li-ESWT, 2 sessions a week. The patients were called for control at the end of the 1st month after the end of the treatment. The success of the treatment was evaluated by completing the IIEf-EF form for all three groups.

RESULTS: A total of 93 patients were included in the study (n=31 for each group). The mean age of the patients was 48.87±12.94 (27-76), the mean BMI was 28.12±2.84 (24.05-37.12), and the mean duration of the complaint was 2.34±1.79 years. There was a diagnosis of HT in 48.4% (45/93) of the patients, DM in 35.5%, and dyslipidemia in 8.6%. 62.4% (58/93) of the patients were smokers. The pre-treatment IIEF-EF score of the patients was 17.84±2.95.

When the demographic characteristics of the treatment groups were compared, no significant difference was found between the groups in terms of age, duration of ED, HT, DM and dyslipidemia ($p>0.05$). While no significant difference was found in the pre-treatment IIEF-EF scores of the patients ($p=0.695$), the IIEF-EF scores in the Li-ESWT+PRP group after the treatment were found to be significantly higher than the IIEF-EF scores in the Li-ESWT and PRP groups ($p<0.001$).) (Table-1). No side effects were observed among the patients participating in the study.

CONCLUSION: Li-ESWT and intracavernosal PRP treatment, which are promising treatments in the treatment of ED, improved the erectile functions of the patients. Li-ESWT and PRP combination therapy increased erectile functions more. In order to understand the effect of restorative treatments on erectile function, studies with a larger number of patients are needed.

Keywords: erectile dysfunction, Li-ESWT, PRP, diabetes mellitus, hypertension

Tablo-1: Grupların karşılaştırılması

	Li-ESWT	Li-ESWT	PRP	PRP	Li-ESWT +PRP	Li-ESWT +PRP	p
	mean	Stf deviation	mean	Std deviaton	Means	Std deviation	
Yaş	49,45	13,099	48,42	13,856	48,74	12,231	0,951
ED süresi (yıl)	2,403	1,7147	2,258	1,6727	2,5	2,0331	0,97
VKİ	28,32	3,321	28,03	2,614	28	2,608	0,888
Tedavi öncesi IIEF	17,84	3,267	18,16	2,806	17,52	2,827	0,695
Tedavi sonrası IIEF	21,03	4,505	20,23	3,862	24,77	3,989	<0,001

Table-1: Comparison of the groups

	Li-ESWT	Li-ESWT	PRP	PRP	Li-ESWT +PRP	Li-EsWT +PRP	p
	Mean	Std Deviation	Mean	Std Deviation	Mean	Std Deviation	
Age	49,45	13,099	48,42	13,856	48,74	12,231	0,951
Duration of ED(year)	2,403	1,7147	2,258	1,6727	2,5	2,0331	0,97
VKİ	28,32	3,321	28,03	2,614	28	2,608	0,888
Pretretament IIEF score	17,84	3,267	18,16	2,806	17,52	2,827	0695
Posttraetment IIEF score	21,03	4,505	20,23	3,862	24,77	3,989	<0,001

SS-031

Penis büyütme ve kalınlaştırmada yeni ve kalıcı bir teknik; "Hardrock Sandwich"

Yaşar Başağa[1], Zülfü Sertkaya[2], Doğukan Sökmen[2], Ahmet Semih Güleser[3]
[1]Nişantaşı Üniversitesi, Tıp Fakültesi, Üroloji Anabilim Dalı, İstanbul
[2]Androexpertise Klinik, İstanbul
[3]İstanbul Yeniyüzyıl Üniversitesi, Tıp Fakültesi, Üroloji Anabilim Dalı, İstanbul

Penis büyüklüğü antik çağlardan beri erkeklerde güç ve iktidarı temsil etmiştir. Son yıllarda erkekler arasında penis boyu ve kalınlığı ile ilgili artan oranlarda memnuniyetsizlikler bulunmaktadır. Bu durum erkekler arasında penis büyütme cerrahilerinin daha sık yapılması ile sonuçlanmaktadır.

Penis büyütme cerrahileri penis uzatma ve penis kalınlaştırma olarak iki kısımdan oluşmaktadır. Penis kalınlaştırma amacıyla en sık yağ greftleri kullanılmaktadır. Yağ greftleri ile yapılan penis büyütme cerrahileri yüksek komplikasyon ve düşük hasta memnuniyetine sahip olduğu için, güvenli ve kalıcı bir penis kalınlaştırma tekniği arayışı devam etmektedir. Bu çalışmamızda bovine perikard(TUTOPATCH®, RTİ Surgical, Neunkirchen, Almanya) ile gerçekleştirdiğimiz penis kalınlaştırma tekniği ve teknik ile yapılan ilk hastaların erken dönem sonuçlarını paylaşmayı amaçladık.

YÖNTEM: Çalışmada Nisan 2022-Temmuz 2022 tarihleri arasında bovine perikardium ile kalınlaştırma yapılan ve ameliyat sonrasında en az 2 aylık takibi bulunan 14 hastanın verileri incelendi.

Cerrahi Teknik: Tüm hastalarda penis üzerinden ters "V" insizyon sonrasında suspansatuar ligamentolizis yapıldı. Ligamentolizis sonrasında bu insizyondan penis dışarı doğru deglove edildi. İki adet 6x8 cm bovine perikardium arasına hastadan alınan 120 cc kandan hazırlanan 1 cm kalınlığında PRF-matriks membran yerleştirilip her iki tutopatch birbirine sutüre edildi. Hazırlanan materyal penis proksimal ve distaline 6 farklı noktadan penis gergin halde iken sutüre edildi. Ters "V" insizyon ters "Y" şeklinde suture edilerek cerrahi sonlandırıldı.

SONUÇLAR: Çalışmaya dahil edilen erkeklerin yaşları 21-48 arasında idi(ortanca 34). Cerrahiden önce gerdirilmiş penis boyu 9 ile 16 cm arasında ölçüldü(ortanca 12,8 cm). Cerrahiden önce mid-penil çevre 6 cm ile 9,4 cm arasında ölçüldü(ortanca 7,5 cm). Cerrahi sonrasında penis boyunda 2 cm ile 3,5 cm(ortanca 3 cm) arasında artış olurken, penis çevresinde 2 cm ile 5,4 cm arasında(ortanca 3,4 cm) arasında artış izlendi. Cerrahi sonrasında gerdirilmiş penis boyu 11,4 cm ile 18,7 cm(ortanca 14,5 cm) ölçülürken, mid-penil çevre 9 cm ile 13,2 cm arasında ölçüldü(ortanca 11 cm). Cerrahi sonrasında önemli bir komplikasyon izlenmedi. 3 hastada analjezik ile rahatlayan, gece ereksiyonu esnasında gerçekleşen hafif ağrı izlendi. Hastaların izlem süreleri 2-5 ay(ortanca 3.2 ay) arasında değişmektedir. Hasta memnuniyeti 1-5 arasında skorlandı. Tüm hastalar için sonucun tatmin edici olduğunu not ederken 5 hasta memnun, 9 hasta çok memnun olduğunu belirtti. Takip sonunda hastalarda penis çevresinde kayıp yaşanmadı. Hastalarda penil his kaybı ve seksüel disfonksiyon izlenmedi.

TARTIŞMA: Penis büyütme cerrahileri ilerleyen yıllarda artan talep nedeniyle önem kazanan bir cerrahi olacaktır. Bovine perikard ile yapılan cerrahi teknik kolay uygulanabilir, uygun maliyetli ve güvenli bir cerrahi yöntem olarak dikkat çekmektedir. Tekniğin standardizasyonu için daha büyük hasta verileri ile daha uzun takip süreli çalışmalar gerekmektedir.

Anahtar Kelimeler: Bovine Perikardium, Penis Büyütme Ameliyatı, Penis Kalınlaştırma

A novel and permenant technique for penile enlargement surgery; "Hardrock Sandwich"

Yaşar Başağa[1], Zülfü Sertkaya[2], Doğukan Sökmen[2], Ahmet Semih Güleser[3]
[1]Department of Urology, Nişantaşı University, İstanbul, Turkey
[2]Androexpertise Clinic, İstanbul Turkey
[3]Department of Urology, İStanbul Yeniyüzyıl University, İstanbul, Turkey

Penis size has represented power in men since ancient times. In recent years, there has been increasing dissatisfaction with penis size and thickness among men. This results in more frequent penile enlargement surgeries among men.

Penis enlargement surgeries consist of two parts as penis lengthening and penis girth enhancement. Fat grafts are most commonly used for penis enlargement. Since penile enlargement surgeries performed with fat grafts have high complications and low patient satisfaction, the search for a safe and permanent penile thickening technique continues. In this study, We aimed to share the early results of the first patients with the penile girth enhancement technique with bovine pericardium (TUTOPATCH®, RTİ Surgical, Neunkirchen, Germany).

METHODS: In the study, the data of 14 patients who underwent thickening with bovine pericardium between April 2022 and July 2022 and had at least 2 months postoperative follow-up were analyzed.

Surgical Technique: Suspensatory ligamentolysis was performed in all patients after an inverted "V" incision over the penis. After ligamentolysis, the penis was degloved outward through this incision. A 1 cm thick PRF-matrix membrane prepared from 120 cc of blood taken from the patient was placed between two 6x8 cm bovine pericardium and layers were sutured to each other. The prepared material was sutured from 6 different points proximal and distal to the penis while the penis was in streched position. The surgery was terminated by suturing the inverted "V" incision in a reverse "Y" shape.

RESULTS: The ages of the men included in the study ranged from 21 to 48 (median 34). The stretched penile length before surgery was measured between 9 and 16 cm (median 12.8 cm). Before surgery, mid-penile circumference was measured between 6 cm and 9.4 cm (median 7.5 cm). After surgery, there was an increase in penis length between 2 cm and 3.5 cm (median 3 cm), while an increase between 2 cm and 5.4 cm (median 3.4 cm) in penis circumference was observed. Postoperatively, the stretched penile length was measured between 11.4 cm and 18.7 cm (median 14.5 cm), while the mid-penile circumference was measured between 9 cm and 13.2 cm (median 11 cm). No significant complication was observed after surgery. Mild pain during nocturnal erection, which was relieved by analgesics, was observed in 3 patients. The follow-up period of the patients ranged from 2-5 months (median 3.2 months). Patient satisfaction was scored between 1 to 5. While noting that the result for all patients was satisfactory, 5 patients stated that they were satisfied and 9 patients stated that they were very satisfied. At the end of the follow-up, there was no loss of penile diameter in the patients. Penile sensation loss and sexual dysfunction were not observed in the patients.

DISCUSSION: Penile enlargement surgeries will be an important surgery in the coming years due to the increasing demand. Surgical technique with bovine pericardium draws attention as an easily applicable, cost-effective and safe surgical method. Longer follow-up studies with larger patient data are required for standardization of the technique.

Keywords: Bovine Pericardium, Penile Enlargement Surgery, Penile Girth Enhancement

SS-032

Priapism hastalarının retrospektif analizi

Abdullah Talha Akan, Veysel Sezgin, Mehmet Gökhan Çulha, Mustafa Erkoç, Emre Can Polat, Caner Baran, Alper Ötünçtemur
Sağlık Bilimleri Üniversitesi, Prof. Dr. Cemil Taşçıoğlu Şehir Hastanesi Üroloji Kliniği, İstanbul

AMAÇ: Priapism, cinsel uyarı olmadan, ereksiyonun azalmadan kalıcı olarak veya uzun süreli devam etmesidir. İskemik, non-iskemik ve tekrarlayan priapizm olarak üç gruba ayrılır. İskemik priapizm vakaların %95'ini oluşturmakta ve 4 saatten uzun sürdüğü durumlarda, kavernozal dolaşımda bozulma ile sonuçlanmaktadır. Korpus kavernozumdaki dolaşım bozukluğu, iskemiye neden olarak, düz kas nekrozu, fibrozis ve sonuçta erektil disfonksiyon gibi komplikasyonlara neden olmaktadır. Erektil disfonksiyon gelişiminde en önemli faktör iskemik priapizmin süresidir. Non-iskemik priapizmin patofizyolojisinde kavernozal arter ya da dalları ile sinüzoidal alan arasında oluşan fistül rol oynar. Korpus kavernozum içerisine doğru artmış kan akımı uzamış ereksiyon ile sonuçlanır. Tekrarlayan priapizmin patofizyolojisi iskemik priapizme benzerlik gösterirken, bu hastalarda orak hücre anemisi gibi kan hastalıkları sık görülür. Bu çalışmada amacımız priapizm nedeni ile servisimizde tedavi edilmiş hastaların retrospektif analizidir.

YÖNTEM: Ocak 2016 ile Ağustos 2022 tarihleri arasında priapizm nedeni ile servisimize başvuran hastaların kayıtları retrospektif incelendi. Tüm hastaların yaşı, priapizm süresi, klinik hikayesi, etyolojik faktörler, intrakavernözal ilaç kullanımı, laboratuvar bulguları, uygulanan tedavi yöntemi, ve takipteki erektil kapasitesi kayıt edildi.

BULGULAR: Çalışma tarihleri arasında 21 hastanın priapizm nedeni ile takip ve tedavi edildiği tespit edildi. Hastaların yaş ortalaması 43.4 (23-64) olarak bulundu. Ortalama priapizm süresi 16.1 (4-75) saat olarak hesaplandı. Yirmi (%95.2) hastada iskemik 1 (%4.8) hastada tekrarlayan priapizm mevcuttu. İskemik priapizm tespit edilen 14 (%70) hastada etken intrakavernozal ilaç kullanımı (papaverin n:13, alprotadil n:1), 3 (%15) hastada uyuşturucu madde kullanımı, 1 (%5) hastada antipsikotik ilaç kullanımı (olanzapin), 2 (%10) hastada ise idiopatik iskemik priapizm tespit edildi. Tekrarlayan priapizm olan hastada etyolojik faktör olarak talasemi hikayesi olduğu görüldü. Hastaların tamamında penil kan gazı analizinin hipoksi ve asidoz ile uyumlu olduğu görüldü. Tedavide, 14 (%66.7) hastanı kavernozal aspirasyon, 3(%14.3) hastanın kavernozal aspirasyon ile birlikte sempatomimetik enjeksiyonu, 2 hastanın shunt cerrahisi (T-shunt:1, Winter shunt:1) ile priapizmin sonlandırıldığı, 2 hastanın ise önerilen tedaviyi reddettiği görüldü. Hastaların takibinde 4 (%20) hastada erektil disfonksiyon geliştiği, priapizm süres 48 saatten uzun süre 2 hastada ise ciddi kavernozal fibrozis oluştuğu görüldü.

SONUÇ: Priapizm süresi kısa olan hastaların tedavisinde kavernozal drenaj ve sempatomimetik tedavi yeterli olurken, priapizm süresi uzayan hastalarda, kavernozal fibrozis ve erektil disfonksiyon görülme oranı artmaktadır.

Anahtar Kelimeler: priapism, intrakavernozal injeksiyon, erektil disfonksiyon

Retrospective analysis of priapism patients

Abdullah Talha Akan, Veysel Sezgin, Mehmet Gökhan Çulha, Mustafa Erkoç, Emre Can Polat, Caner Baran, Alper Ötünçtemur
University of Health Seciences, Prof. Dr. Cemil Tascioglu City Hospital, Department of Urology, Istanbul, Turkey

AIM: Priapism is the persistent or prolonged erection without sexual stimulation. It is divided into ischemic, non-ischemic, and recurrent priapism. Ischemic priapism accounts for 95% of cases and disrupts the cavernosal circulation when it lasts longer than 4 hours. Circulatory disorder in the corpus cavernosum causes ischemia, resulting in complications such as smooth muscle necrosis, fibrosis, and erectile dysfunction. The most crucial factor in the development of erectile dysfunction is the duration of ischemic priapism. The fistula formed between the cavernosal artery or its branches and the sinusoidal area plays a role in the pathophysiology of non-ischemic priapism. Increased blood flow into the corpus cavernosum results in a prolonged erection. While the pathophysiology of recurrent priapism is similar to ischemic priapism, blood cell disorders such as sickle cell anemia are common in these patients. This study aims to retrospectively analyze the patients who treated at our department for priapism.

METHODS: The records of patients admitted to our service with priapism between January 2016 and August 2022 were retrospectively analyzed. Age, duration of priapism, clinical history, etiological factors, intracavernosal drug use, laboratory results, treatment method, and erectile capacity at follow-up of all patients were recorded.

RESULTS: Between the study dates, 21 patients were followed up and treated for priapism. The mean age of the patients was 43.4 (23-64). The priapism's mean duration was 16.1 (4-75) hours. Twenty (95.2%) patients had ischemic, and 1 (4.8%) had recurrent priapism. In patients with ischemic priapism, the causative factor was intracavernosal drug use (papaverine n:13, alprostadil n:1) in 14 (70%) patients, narcotic drugs in 3 (15%) patients, antipsychotic drug (olanzapine) in 1 (5%) patient, while 2 (%10) patients had idiopathic priapism. The patient with recurrent priapism had a history of thalassemia as an etiological factor. Penile blood gas analysis was compatible with hypoxia and acidosis in all patients. In the treatment, priapism was treated by cavernosal aspiration in 14 (66.7%) patients, sympathomimetic injection with cavernosal aspiration in 3 patients, shunt surgery in 2 patients (T-shunt:1, Winter shunt:1), and two patients refused the recommended treatment. In the follow-up of the patients, erectile dysfunction developed in 4 (20%) patients and severe cavernosal fibrosis occurred in 2 patients with priapism duration longer than 48 hours.

CONCLUSION: While cavernosal drainage and sympathomimetic therapy are sufficient in the treatment of patients with a short duration of priapism, the incidence of cavernosal fibrosis and erectile dysfunction increases in patients with a longer duration of priapism.

Keywords: priapism, intarcavernosal injection, erectile dysfunciton

SS-033

Erektil Disfonksiyonları için tedavi araştıran hastaların LI-ESWT (low-Intensity Extracorporeal Shock Wave Therapy) tedavisine karar vermede etkili olan referanslar

Yurdaer Kaynak
Eskişehir Özel Ümit Vişnelik Hastanesi, Üroloji Kliniği, Eskişehir

AMAÇ: Erektil Disfonksiyonu olan ve tedavi araştıran hastaların ESWT tedavisine karar vermede etkili olan referansları değerlendirmek.

ARAÇLAR ve YÖNTEM: Aralık 2017-2021 yılları arasında, kliniğimize erektil disfonksiyon yakınması ile başvuran ve ESWT tedavisi almak isteyen hastaların hasta dosya kayıtları araştırıldı. Hastaların ESWT tedavisine karar vermelerine neden olan referans faktörler tespit edildi. Bu yanıtlar sosyal medya, daha önceden tedavi almış hastalar, hekimler ve ESWT cihazı distribütör firması olmak üzere sırasıyla A, B, C ve D olmak üzere 4 gruba ayrıldı. Hastaların tedavi hakkında bilgi aldıkları ve tedaviyi alma konusunda ikna oldukları bu referanslar analiz edildi.

SONUÇLAR: Kliniğimize toplam 301 ereksiyon bozukluğu olan ve ESWT tedavisi isteyen erkek müracaat etti. 87 (%30) hastanın tedavi için uygun olmadığına karar verildi. 98 (% 32) hasta ekonomik nedenlerden dolayı tedavi olamadı. Kalan 116 (% 38) hastaya ESWT tedavisi yapıldı. A grubu 189 (% 62,7), B grubu 62 (% 20,5), C grubu 37 (% 12,3) ve D grubu ise 13 (% 4,5) hastadan oluştu.

SONUÇ: ESWT tedavisi, ereksiyon bozukluğu olan hastalar arasında giderek bilinirliği artan ve tercih edilen bir tedavi seçeneği haline gelmiştir. Fakat maliyetlerin yüksek olması nedeniyle önemli bir hasta grubu bu tedavi masraflarını karşılamada zorluk çekmektedir. Hastalar, tedaviden farklı kaynaklardan haberdar olmakta, bilgilenmekte ve yönlendirilmektedir. Bu kaynaklar içinde sosyal medya önemli bir yer tutmaktadır. Bu nedenle ESWT tedavisi ile uğraşan hekimlerin sosyal medyada daha çok paylaşımlar yapması tedavinin doğru bir şekilde tanıtılmasına, hastaların bu tedaviden daha etkin faydalanmasına ve hekim dışı paylaşımlar sonucunda oluşabilecek yanlış yönlendirmelerin önüne geçmesine katkı sağlayacaktır.

Anahtar Kelimeler: Ereksiyon bozukluğu, Li-ESWT tedavisi, sosyal medya

References that are effective in deciding on LI-ESWT (low-intensity extracorporeal shock wave therapy) therapy for patients seeking treatment for their Erectile dysfunction

Yurdaer Kaynak
Private Ümit Vişnelik Hospital, Clinic of Urology, Eskişehir, Turkey

PURPOSE: To evaluate the references that are effective in deciding on ESWT treatment for patients with erectile dysfunction seeking treatment.

TOOLS and METHODS: The patient file records of patients who applied to our clinic with complaints of erectile dysfunction and wanted to receive ESWT treatment between December 2017 and 2021 were searched. The reference factors that caused the patients to decide on ESWT treatment were determined. These responses were divided into 4 groups A, B, C, and D, respectively, on social media, patients who received treatment before, physicians, and ESWT device distributor company. These references, where the patients were informed about the treatment and were convinced to receive the treatment, were analyzed.

RESULTS: A total of 301 men with erectile dysfunction who requested ESWT treatment applied to our clinic. It was decided that 87 (30%) patients were not suitable for the treatment. 98 (32%) patients could not be treated due to economic reasons. The remaining 116 (38%) patients received ESWT treatment. Group A consisted of 189 (62.7%), group B 62 (20.5%), group C 37 (12.3%) and group D 13 (4.5%) patients.

CONCLUSION: ESWT treatment has become an increasingly popular and preferred treatment option among patients with erectile dysfunction. However, due to the high costs, a significant group of patients has difficulties in meeting these treatment costs. Patients are informed and guided by different sources of treatment. Social media has an important place among these resources. For this reason, the fact that physicians dealing with ESWT treatment share more on social media will contribute to the correct promotion of the treatment, the more effective use of this treatment by the patients, and the prevention of misdirections that may occur as a result of non-physician posts.

Keywords: Erection dysfunction, Li-ESWT, social media

SS-034

Peyronie Hastalığı Cerrahisi Yapılan 38 Hastanın Uzun Dönem Sonuçları

Burak Yavuz Kara[1], Kadir Önem[2], Abdullah Açıkgöz[3], Mesut Şengül[2], Mehmet Çetinkaya[4]
[1]VM medical Park Hastanesi, Üroloji Bölümü, Samsun
[2]Ondokuz Mayis Üniversitesi, Üroloji ABD, Samsun
[3]İstinye Üniversitesi, Üroloji ABD, Istanbul
[4]Liv Hospital, Üroloji Bölümü, Samsun

AMAÇ: Bu çalışmada Peyronie Hastalığı (PH) cerrahisinin uzun dönem takibindeki fonksiyonel ve anatomik sonuçlarını sunmayı amaçladık.

HASTALAR ve YÖNTEM: Mart 2012-Ağustos 2020 tarihleri arasında yapılan tüm PH ameliyatlarını retrospektif olarak inceledik. Hastaların erektil fonksiyonları International Index of Erectile Function-5 (IIEF-5) formu doldurularak değerlendirildi. Hastalardan ameliyattan önce ve ameliyattan sonra her 3 ayda bir ereksiyon halindeki penislerini biplanar olarak fotoğraflamaları istendi ve ölçümleri yapıldı. Hastalara postoperatif 3., 6., 9. ve 12. aylarda ve yılda bir peniste hipoestezi olup olmadığı ve tedaviden memnuniyetleri soruldu, sonuçlar kayıt altına alındı.

BULGULAR: 20 hastada tunikal kısaltma yöntemleri (birinci grup) olarak Nesbit (n=10) ve Plikasyon (n=10), 18 hastada greftleme (ikinci grup) yöntemleri tercih edildi. Ortalama takip süresi 64.7±39.2 aydı. Eğrilik derecesi birinci grupta 44,75±7,15 derece, ikinci grupta 61.9±14,7 derece olarak hesaplandı. Penis kısalığı birinci grupta 1,35±0,6 cm iken ikinci grupta 0,83±0,78 cm idi. Ameliyat sonrası IIEF-5 birinci grupta 1,06±2,1 artarken greftleme grubunda 0,1±4,2 azaldı. 3 plikasyon ve 6 greft hastasında hipoestezi gelişti. Plikasyon grubunda 1 hastada, greftleme grubunda 5 hastada tekrar eğrilik gelişti.

TARTIŞMA: Erektil fonksiyonu iyi ve penis uzunluğu yeterli olan hafif ve orta şiddette PH'nda tunikal kısaltma yöntemleri uygulanabilir. Ancak karmaşık deformiteleri veya ciddi eğrilikleri olan hastalara tunikal uzatma yöntemleri önerilmelidir. Bu konuda yayınlanan farklı serilerde hasta seçimi, takip süreleri ve farklı değişkenlerin yorumlanması büyük farklılıklar göstermektedir. Şu anda herhangi bir greft materyalinin kullanımını destekleyecek kesin bir kanıt yoktur ve onaylanmış, homojen prospektif yayınlara ihtiyaç vardır. Cerrahide nihai karar cerrahın deneyimine, hastanın tercihlerine, plağın durumuna ve ekonomik hususlara bağlı olmalıdır.

Anahtar Kelimeler: Peyronie Hastalığı, plikasyon, greft, ereksiyon

Long Term Follow-Up Results of Peyronie's Disease Surgery from 38 Patients

Burak Yavuz Kara[1], Kadir Önem[2], Abdullah Açıkgöz[3], Mesut Şengül[2], Mehmet Çetinkaya[4]
[1]Department of Urology, VM medical Park Hospital, Samsun, Turkey
[2]Department of Urology, Ondokuz Mayis University, Medical Faculty, Samsun, Turkey
[3]Department of Urology, İstinye University, Medical Faculty, Istanbul, Turkey
[4]Department of Urology, Liv Hospital, Samsun, Turkey

This study aimed to present long-term follow-up functional and anatomic results of Peyronie's Disease (PD) surgery. We retrospectively reviewed all PD surgeries performed between March 2012 and August 2020. Erectile functions of the patients were evaluated by completing the International Index of Erectile Function-5 (IIEF-5) form. Patients were asked to photograph and measure their erect penis from biplanar view before and every 3 months after surgery. Patients were asked whether there was hypoesthesia in the penis and their treatment satisfaction, and the results were recorded at postoperative 3rd,6th, 9th, 12th months and then every year.

Nesbit (n=10) and Plication (n=10) as tunical shortening procedures (first group) were applied to 20 patients and grafting (second group) methods were preferred in 18 patients. The mean follow-up period was 64.7±39.2 months. The degree of curvature was calculated as 44.75±7.15 degrees in the first group and 61.9±14.7 degrees in the second group. While the penile shortening was 1.35±0.6 cm in the first group, it was 0.83±0.78 cm in the second group. Postoperative IIEF-5 increased by 1.06±2.1 in the first group but decreased by 0.1±4.2 in the grafting group. Hypoesthesia developed in 3 plication patients and 6 grafting patients. Recurrence of curvature developed in 1 patient in the plication group and 5 patients in the grafting group.

Tunical shortening procedures can be applied in mild to moderate PD with good erectile function and sufficient penile length. However, patients with complex deformities or severe curvatures should be offered tunical lengthening procedures. Patient selection, follow-up periods, and interpretation of different variables vary greatly in different series published on this subject. There is currently no conclusive evidence to support the use of any graft over other materials, and validated, homogeneous prospective publications are needed. Currently, the final decision should depend on the surgeon's experience, the patient's preferences, the nature of the plaque, and economic considerations.

Keywords: Peyronie's Disease, plication, graft, erection

Table: Postoperatif (en az 12 aylık takip) sonuçlar.
Table: Postoperative (at least 12 months follow-up) results.

Technique	N	Straightening	IIEF-5 difference	Hypoesthesia	Satisfaction	Recurrence
Nesbit	10	%100	1.22	%20	%95	%0
Plication	10	%90	0.85	%10	%90	%10
Tunical shortening total	20	%95	1.06	%15	%92.5	%5
Dermis graft	10	%66.6	-0.8	%50	%65	%30
Tunica vaginalis graft	2	%0	-5.5	%50	%0	%100
Tunica vaginalis flap	4	%100	4	%0	%100	%0
Rectus fascia graft	2	%100	EE	%0	%100	%0
Tunical lengthening total	18	%72.2	-0.18	%33.3	%69.4	%69.4

SS-035

Erken boşalma tedavisi için uygulanan penis başına plazma jel enjeksiyonunun erken dönem sonuçları

Doğukan Sökmen[1], Zülfü Sertkaya[1], Yaşar Başağa[2], Emin Taha Keskin[3]
[1]Andro Expertise Erkek Sağlığı ve Estetiği Kliniği
[2]Nişantaşı Üniversitesi, Tıp Fakültesi, Üroloji Anabilim Dalı, İstanbul
[3]Başakşehir Çam ve Sakura Şehir Hastanes

Giriş: Erken boşalma, erkeklerde en sık görülen androlojik problemlerin başında gelir. Erken boşalma tedavisinde seçici seratonin geri alım inhibitörü (SSRI) grubu antidepresan ilaçlar, lokal anestetik içeren krem ve spreyler, cinsel ve partner terapileri çok sayıda yöntem denenmiştir. Son zamanlarda ise penis başına dolgu uygulamaları kullanılmaya başlanmıştır. Biz bu çalışmada, yüzde dolgu uygulamaları ile gündeme gelen plazma jel'in penis başına uygulanmasının erken boşalmaya katkısının olup olmadığını araştırdık.

Materyal Metod: Mart-Haziran 2022 tarihleri arasında, 22 hayat boyu erken boşalması olan hastaya penis başına dolgu plazma jel uygulaması yapıldı. Hastaların yaş, boy, kilo, başvuru sırasında intravajinal ejakülasyon gecikme zamanı (IELT) ve prematür ejakülasyon tanı aracı (PEDT) skorları not edildi. Hastalardan 20 cc kan alınarak santrifüjden geçirilerek platelletten zengin plazma (PRP) elde edildi ve sonrasında inkübatörlerde sıralı ısıtma soğutma işlemlerinden geçirilerek plazma jel elde edildi. Penis başına uygulama sonrasında hastalar 1. Ve 3. ay kontrollerine çağrılarak yeniden IELT soruldu ve PEDT skoru hesaplandı. P değeri 0,05 altında anlamlı kabul edildi.

Bulgular: Toplam 22 hastanın verileri kullanılarak istatistiksel analiz yapıldı. Tedavi öncesi ve tedavi sonrası 1. Ay ve 3. Ay IELT ve PEDT-total skorları hesaplandı. Tedavi öncesi ve tedavi sonrası 1. Ay ve 3. Ay sonuçları karşılaştırıldığında hem IELT hem de PEDT skorlarında anlamlı bir farklılık saptanmamıştır. ($p<0,05$).

Sonuç: Penis başına dolgu uygulamalarında kullanılan ve süreyi uzatacağına inanılan plazma jel uygulamasının IELT süresini uzatmadığı ve PEDT skorunu düşürmediği görülmüştür. Hasta sayısının daha yüksek olduğu randomize kontrollü ve diğer dolgu maddeleri ile karşılaştırmalı çalışmalarının yapılması ihtiyaç vardır.

Anahtar Kelimeler: Erken boşalma, PEDT, Penis başı dolgusu, plazma jel

Early results of plasma gel injection to glans penis for premature ejaculation treatment

Doğukan Sökmen[1], Zülfü Sertkaya[1], Yaşar Başağa[2], Emin Taha Keskin[3]
[1]Andro Expertise Men's Health and Aesthetics Clinic
[2]Nişantaşı University, Medicine Faculty, Urology, Istanbul
[3]Başakşehir Cam And Sakura City Hospital

Aim: Premature ejaculation is one of the most common andrological problem in men. Many methods have been tried in the treatment of premature ejaculation, including (selective seratonin reuptake inhibitor (SSRI) group antidepressant drugs, creams and sprays containing local anesthetics, sexual and partner therapies. Recently, filler applications to glans penis have been started to be used. In this study, we investigated whether the application of plasma gel, which is used with facial filling applications, contributes to premature ejaculation.

Material Method: Between March-June 2022, 22 patients with lifelong premature ejaculation were applied plasma gel filling to glans penis. Age, height, weight, and intravginal ejaculatory latency time (IELT) and premature ejaculation diagnostic tool (PEDT) scores at admission were noted. PRP was obtained by taking 20 cc of blood from the patients by centrifugation, and then plasma gel was obtained by sequential heating and cooling processes in the incubator. After the application to the glans penis, the patients were called for 1st and 3rd month controls, and their IELT were asked and PEDT scores were calculated. IELT and PEDT values were compared before the procedure and at the 1st month - 3rd month after the procedure. P value below 0.05 was considered significant.

Results: Statistical analysis was performed using the data of a total of 22 patients. Pre-treatment and post-treatment 1st and 3rd month IELT and PEDT-total scores were calculated. When the pre-treatment and post-treatment 1st and 3rd month results were compared, no significant difference was detected in both IELT and PEDT scores ($p<0.05$).

Conclusion: It has been observed that plasma gel application, which is used in penile filler applications and is believed to prolong the time, does not prolong the IELT time and does not reduce the PEDT score. We need randomized controlled studies with a higher number of patients and comparative studies with the other fillers.

Keywords: Glans penis filler, PEDT, plasma gel, Premature ejaculation

SS-036

Obstrüktif ve non-obstrüktif azospermik Türk erkeklerin genetik sonuçlarının değerlendirilmesi: Multisentrik retrospektif çalışma

Ahmet Şalvarci, Ali Sami Gürbüz, İsmet Bilger Erihan, Mehmet Ali Karagöz, Mehmet Uslu, Murat Bağcioğlu, Mehmet Balasar, Ali Seydi Bozkurt

Obstrüktif ve non-obstrüktif azospermik Türk erkeklerin genetik sonuçlarının değerlendirilmesi: Multisentrik retrospektif çalışm

Obstüriktif, nonobstüriktif (NOA/OA) azospermik Türk erkeklerin genetik sonuçları değerlendirilecektir.

2008-2018 arasında hastaların; anemnezleri, muayeneleri, hormonal değerleri, semen analizleri, kan karyotip analizleri, Y kromozom mikro delesyonları, kistik fibrozis transmembran regülatör gen mutasyonları (CFTR), skrotal renkli doplerleri, mikro testiküler sperm ekstraksiyon ve patolojik sonuçları incelenildi.

Semen volüm ortalamaları 2.2±1.5/ml, pellet (-), azospermiktiler. Skrotal renkli dopler ve muayende grd I-III reflü (-) varikoseller, atrofik testisler ve fenotipik stigmalar gözlenildi. FSH 24.6±14.4 mIU/L, total testosteron 9.83±7.35 ng/ml, prolaktin 10.37±3,45 ng/mL aralığında ölçüldü. NOA/OA da genetik tanı oranı %34.4 hesaplandı. Kromozomal yapısal ve sayısal bozukluk sırasıyla %4.08 ve %19.92 iken, hem yapısal hem sayısal bozukluk oranı %1.12 idi. Karyotipler %65.5 oranında 46, XY iken, ikinci sıklıkta 47, XXY %17.9 idi. Ayrıca 46, XX/SRY (+) %1.4, 45,XO/SRY (+) %1.4 erkekler ve 47,XYY %0.3 oranında karyotipler gözlenildi. Yapısal kromozom bozukluk 9qh (+) inversiyon %2.5 idi. Y kromozom mikro delesyon oranı %7 bulunuldu. Vas deferens yokluğu %4.48 gözlenildi. CFTR heterozigot mutasyon taşıyıcılığı tüm seri içinde %0.84 oranında idi.

NOA/OA Türk erkeklerin etyolojik faktörleri içinde genetik tanılar büyük oranda ve farklı çeşitlilikte gözlenirken, kromozomal sayısal, yapısal ve yapısal+sayısal bozuklukların etyolojide geniş yer edindiği gözlenildi. (Tablo 1,2)

Anahtar Kelimeler: azospermi, genetik, Türk erkekleri, infertilite

Evaluation of genetic outcomes of obstructive and non-obstructive azoospermic Turkish men: A Multicentric retrospective study

Ahmet Şalvarci, Ali Sami Gürbüz, İsmet Bilger Erihan, Mehmet Ali Karagöz, Mehmet Uslu, Murat Bağcioğlu, Mehmet Balasar, Ali Seydi Bozkurt

Evaluation of genetic outcomes of obstructive and non-obstructive azoospermic Turkish men: A multicentric retrospective study

To evaluate the genetic outcomes of obstructive/non-obstructive azoospermic Turkish men.

Patients underwent anamnesis, examination, hormonal values, semen analysis, blood karyotype analysis, Y chromosome microdeletions, cystic fibrosis transmembrane conductance regulator gene mutation, scrotal color doppler, micro testicular sperm extraction.

The semens were 2.2±1.5/ml, pellet (-) and azoospermic. Grade I-III reflux (-), varicoceles, atrophic testicles and phenotypic stigmas were observed. FSH, total testosterone, prolactine were measured as 24.6±14.4 mIU/L, 9.83±7.35 ng/ml and 10.37±3,45 ng/mL, respectively. The genetic diagnostic rate was 34.4%. Chromosomal structural and numerical abnormalities were 4.08 % and 19.92 %, respectively, while the structural and numerical abnormality rate was 1.12%. Karyotype 46, XY was detected at a rate of 65.5 % followed by 47, XXY as the second most frequent karyo-type at 17.9 %. Moreover, karyotype 46, XX/SRY (+) was detected at a rate of 1.4%, karyotype 45, XO/SRY (+) was identified at a rate of 1.4% in males and karyotype 47, XYY was detected at a rate of 0.3 %. Structural chromosomal abnormality 9qh (+) with inversion appeared at a rate of 2.5%. Chromosomal Y chromosome microdeletion was detected as 7%. Absence of vas deference was observed as 4.48%. Heterozygous mutation carriage of CFTR was detected at a rate of 0.84% within the whole series.

While genetic diagnoses prevailed at high rate and with a different range of diversity among etiological factors in NOA/OA Turkish men, it was also noted that chromosomal numerical abnormalities and structural as well as structural/numerical abnormalities gained a major ground in etiology.(Table 1,2)

Keywords: azoospermia, genetic, Turkish male, ınfertility.

Tablo1. NOA/OA Türk erkeklerin genetik tanıları, oranları, yaşları, hormonal değerleri, m-TESE ve patolojik skorları
Table1. Genetic diagnoses, rates, ages, hormonal values, m-TESE and pathological scores of NOA/OA Turkish men

Tablo1. NOA/OA Türk erkeklerin genetik tanıları, oranları, yaşları, hormonal değerleri, m-TESE ve patolojik skorları

Genetik Tanı	Sayı	Yaş ortalama	FSH mIU/ml ort.	TT nmol/mL ort.	m-TESE	Jh: Skr	%
XY	284	31	12.6±9.2	12.6±4.5	p/n	2/8	65.5
XY, 9qh+ inv.	1	33	7.56	7.69	p	8	0.3
XY, 9qh+ inv.	3	29±5	10.5±2.2	8.91±2.35	p/n	2/8	0.8
XY, 19, q22 trans.	1	38	7.9	9.63	n	2	0.3
XY, inv8, t (p11q12) trans.	1	30	17.48	3.38	p	8	0.3
XY, t (2;14)(q21;p11,2) trans.	1	27	2.55	8.53	p	8	0.3
XY, t (3;17)(q23;p13) polimorfizm	1	25	5.44	6.59	n	2	0.3
XY, polimorfizm	1	30	15.38	9.98	n	2	0.3
XY, inv8, p12q13 polimorfizm	1	44	7.1	5.66	n	3	0.3
XY, t (4;20)(q31;q11) trans.	1	30	7.76	4.77	n	2	0.3
XY, 9qh (+) polimorfizm	1	34	19.25	7.58	n	2	0.3
45X0/46XY (Turner erkek)	4	34±11	36.34±12.7	5.58±2.37	3p	4	1.12
XY, t (4-21) (q21;q23) trans.	1	34	8.2	10	n	2	0.3
XY inv (9)(p11q12) trans.	1	25	15.77	3.6	n	2	0.3
45X0(33)+46XY(47)SRY(+)	1	34	10.33	2.69	n	1	0.3
48, XXYY(2)+XXY(18)	1	41	35.48	1.69	n	2	0.3
XY, 21pcr/p+ polimorfizm	1	28	3.63	24.38	n	2	0.3
XX, SRY+ (ex male)	5	26±8	16.88±6.66	3.4±2	yapılmadı	2	1.4
XY, 21pr (+)21	1	36	48.85	7.58	n	1	0.3
XY, 1qh+polimorfizm	1	32	49.92	2.2	n	2	0.3
XY, (Seckel sendrom)	1	28	33.14	8.33	n	2	0.3
XXY, (Klinefelter)	64	28±9	37.56±14.45	3.56±1.9	p/n	1/6	17.9
XXY 9 (qh+) 9. kr polimorfizm	3	30	31.22	2.33	n	2	0.8
XXY, t (15;16)(15q22;16q23)	1	33	50.7	5.66	n	1/2	0.3
XYY (Jacob's sendrom)	1	28	11.34	9,3	n	1	0.3
Y kromosom mikro delesyonu	22	29±10	9.89±5.67	7.78±5.36	p/n	8	7
Toplam Genetik Tanı	*128*	*32±12.4*					*34.4*

XY, normal karyotip; XX, SRY+, Erkek fenotipli Turner Sendromları; 45X/46XY SRY+ Mozaik Tanısı, XX, erkek SRY+ male; de chapella sendromu. XXY: Klinefelter, 45, XXYY: Ondefladi sendrom, XYY: Jacob's sendrom c translokasyon, tr poli: kromozom polimorfizm, Inv: inversion, FSH: folikul stimule edici, TT: total testosteron, m-TESE, mikro testiküler sperm ekstraksiyon, Plasma sen Kriterleri (Jh: skr): 10: Germinal epitel çok zayıf, çok azında spermatozoa var. 8: Germinal epitel dizorganize ve hücrede doğru yığılma, spermatozoa var. 6: Germinal epitel çok zayıf olmak hücrede 10'dan az spermatozoa var. 7: Spermatozoa yok, çok azında spermatid var. 8: Spermatozoa yok, spermatid 10'dan az. 5: Spermatozoa yok, spermatid yok, spermatosit var. 4: Spermatozoa yok, spermatid yok, spermatosit Yılan az. 5: Germ hücre olarak sadece spermatogonia var. 2: Germ hücreler yok, sadece Sertoli hücreleri var. 1: Seminifer tubulus içinde hiç hücre yok. OA/NOA: Obstrüktif/Non-obstrüktif Ort: ortalama, p/n: pozitif/negatif

Tablo 2. NOA/OA Türk erkeklerin Y kromosom mikrodelesyonları kendi içindeki dağılımı, m-TESE uygulama ve sonuçları.

Delesyon Tipi (AZF)	Sayı	%	m-TESE
a komplet (sy84,86,87)	1	4	yapılmadı
a parsiyel	1	4	n
b komplet	5	20	yapılmadı
c komplet	4	25	n/p (3)
c parsiyel (sy254)	3	12	n/p
c parsiyel (sy153)	1	4	n
c parsiyel (sy 157)	1	4	n
c parsiyel (sy255)	1	4	n
d parsiyel	1	4	n
bc komplet mix	1	4	yapılmadı
bc parsiyel mix	1	4	n
abc komplet mix	5	20	yapılmadı
TOPLAM	*25*	---	---
Delesyon ORANI	*25/95*	*7*	---

AZF: Azospermik faktör, m-TESE: mikro testiküler sperm ekstraksiyon, NOA/OA: Nonobstrüktif/Obstrüktif azospermi, p/n: pozitif/negatif

SS-037

Bilateral Seminal Vezikül Agenezisi Olan 46 XY inv(9) (p11;q13) Karyotipine Sahip İnfertil Erkek Olgu

Reşat Aydın[1], Muhammet Fırat Özervarlı[1], Murat Dursun[1], Arif Kankanlı[2], Ateş Kadıoğlu[2]
[1]İstanbul Üniversitesi, Üroloji Anabilim Dalı, İstanbul
[2]İstanbul Üniversitesi, Androloji Bilim Dalı, İstanbul

Giriş: Kromozom 9'da görülen heterokromatik bölge perisentrik inversiyonu, inv (9) (p11;q13), toplumda %1-3 sıklıkla görülen bir kromozomal polimorfizmdir. Sağlıklı bireylerde görülen inversiyonlar anomalili gamet oluşturma riskini artırabilirler. Kromozom 9 inversiyonları habituel abortus yanında, şizofreni, bipolar bozukluklar, mental retardasyon, hermafroditizm, obstetrik infertilite, inmemiş testis gibi başka hastalıklarla da ilişkilendirilmiştir.

Seminal vezikül agenezisi, %0.08 insidansı ile nadir bir anomalidir. Tek taraflı veya iki taraflı olabilir. Bilateral SV agenezi, çoğunlukla kistik fibrozisin birincil genital formu olarak görülür. Kistik fibrozis transmembran proteini düzenleyici gendeki mutasyonlarla ilişkilidir ve agenezi, kalın sekresyonlarla lümen obstrüksiyonunun bir sonucu olarak görülebilir. Bu hastalarda genellikle bilateral vas deferens agenezisi vardır ancak idrar yolları normaldir. Yedinci haftadan önce embriyolojik hasar meydana gelirse tek taraflı seminal vezikül agenezisi görülür; bu nedenle, genellikle diğer anomalilerle, en yaygın olarak aynı taraf renal agenezi ile ilişkilidir. Ancak vakaların %10'undan daha azı normal böbreklere sahip olabilir

Olgu Sunumu: 27 yaşında erkek olgu kliniğimize 2019 yılında infertilite nedeniyle başvurmuştur. Ayrıca sol kulakta işitme kaybı olduğunu belirten hastanın yapılan fizik muaynesinde testis volümlerinin doğal olduğu(yaklaşık 15cc) ve bilateral vas deferenslerin palpabl olduğu saptanmıştır. Hastanın yapılan 1. semen analizinde ejekülat volümü:0.66 ml azospermik ve pellet negatif; 2. semen analizinde ejekülat volümü.0.52 ml azospermik, pellet negatif saptanmıştır. Periferik kandan yapılan karyotip incelemede 46 XY inv(9) (p11;q13); AZF gen delesyonu incelemesinin doğal saptandığı raporlanmıştır. Hormonal incelemede FSH:11.31 TT:5.55 saptanmıştır. Ejekülat volümünde düşüklük nedeniyle yapılan Transrektal Ultrasonografi incelemesinde bilateral seminal veziküllerin izlenmediği raporlanmıştır. Bunun üzerine yapılan kontrastlı Pelvik MR incelemede prostat bezi periferik zon düzeyinde orta hat yerleşimli 6x6mm boyutta kist olduğu, bilateral seminal veziküllerin izlenmediği raporlanmıştır. Üriner sistem ultrasonografi incelemesinde sol böbreğin izlenmediği saptanmıştır(agenezi?). Kistik fibrozis hastalığı açısından yapılan ΔF508 mutasyonu incelemesinde mutasyon saptanmamıştır. Azospermik hastanın fertilite isteği olması nedeniyle hastaya prenatal genetik danışmanlık önerilmiş olup mikroskobik testiküler sperm ekstraksiyonu (m-TESE) işlemi uygulanmıştır. Bilateral testislerden mikroskop altında alınan örneklerde canlı sperm hücresine rastlanılmamıştır. Testis dokusundan alınan biyopsi numunelerinin patolojik değerlendirilmesi neticesinde seminifer tubulusların %20 sinde inkomplet-komplet atrofi olduğu; %80 sinde sadece sertoli hücrelerinin görüldüğü saptanmıştır. Ayrıca seminifer tubulus bazal membranlarında belirgin kalınlaşma ve hyalinizasyon, fokal leydig hücre hiperplazisi saptanmış olup germ hücresi görülmediği belirtilmiştir.

Yapılan literatür incelemesinde inv(9) ile bilaetaral seminal vezikül agenezisinin birlikteliği ve ilişkisine ait herhangi veriye ulaşılamamıştır.Bu olgu 46 XY inv(9) (p11;q13) Karyotipinde olup kistik fibrozis mutasyonuna sahip olmaksızın bilateral seminal vezikül ve tek taraflı renal agenezinin olduğu nadir bir olgu olarak görülmüştür

Anahtar Kelimeler: infertilite, bilateral seminal vezikül agenezisi, kromozomal polimorfizm

46 XY Inv(9) (p11;q13) Karyotype in an Infertile Man With Bilateral Seminal Vesicle Agenesis: A Case Report

Reşat Aydın[1], Muhammet Fırat Özervarlı[1], Murat Dursun[1], Arif Kankanlı[2], Ateş Kadıoğlu[2]
[1]Istanbul University,Department of Urology, Istanbul
[2]Istanbul University,Department of Andrology, Istanbul

Introduction: Pericentric inversions are seen on all chromosomes except chromosome number 20.The most common pericentric inversion is chromosome 9 inversion with an incidence of 1.98%.Pericentric inversion of the chromosome 9, inv (9) (p11q13), is such a common occurrence that some cytogeneticists would consider them as normal variants. Despite being categorized as a minor chromosomal rearrangement which does not correlate with abnormal phenotypes, many reports in the literature raised conflicting views regarding the association with subfertility and recurrent pregnancy loss, abnormal clinical conditions, as well as chromosomal abnormalities arising as a result of having this inversion. The ureteral bud arises from the distal mesonephric duct during the fifth week of pregnancy and extends in a dorsocranial fashion to meet the metanephric blastemia and induce differentiation to form the definitive kidney. With the differentiation of the mesonephric duct, the paradidymis, epididymis, vas deferens, ejaculatory duct, seminal vesicle, and hemitrigon are formed. For the development of a normal kidney both the ureteral bud and the mesonephric duct are required. The seminal vesicles develop as 12 distal mesonephric duct dilatations. The mesonephric duct then forms the vas deferens. Developmental defects of the mesonephric duct before the seventh week result in abnormalities of both the kidney and the reproductive tract, whereas if the defect occurs after the seventh week, the kidneys develop normally.A rare case is reported in which structural chromosomal aberration was accompanied by bilateral seminal vesicle agenesis and unilateral renal agenesis.

Case Presentation: A 27-year-old male patient was admitted to our clinic due to infertility. In the physical examination, the testicular volumes were normal (approximately 15 cc) and the bilateral vas deferens were palpable. Both semen analyses showed that the ejaculate volumes were low, azoospermic, and pellet negative. It has been reported that peripheral blood karyotype examination was 46 XY inv(9) (p11;q13) and no deletion was found in the AZF gene. FSH and TT levels were detected as 11 and 5.55. It was reported that bilateral seminal vesicles were not observed in the transrectal ultrasonography examination. Pelvic MRI revealed that there was a 6×6 mm cyst located in the midline at the level of the prostate gland peripheral zone, and bilateral seminal vesicles were not observed. In the abdomen computer tomography the left kidney was not observed (agenesis?). No mutation was found in the ΔF508 gene which was performed for cystic fibrosis. Prenatal genetic counseling was recommended and microscopic testicular sperm extraction was performed. No viable sperm cells were found in the samples taken from the bilateral testicles. As a result of pathological evaluation, 20% of seminiferous tubules were incomplete-complete atrophy. It was determined that only Sertoli cells were seen in 80% of them. In addition, significant thickening and hyalinization, focal Leydig cell hyperplasia were detected in the basement membranes of the seminiferous tubules and germ cells were not observed. In conclusion, this is a rare case has a karyotype of 46 XY inv(9) (p11;q13) with bilateral seminal vesicle and unilateral renal agenesis without cystic fibrosis mutation

Keywords: Infertile, Bilateral Seminal Vesicle Agenesis, chromosomal polymorphism

SS-038

İnfertilite Kliniğine Başvuran Erkeklerde Kronotipin İnsan Semen Kalitesinin Günlük Ritmi Üzerine Etkisinin Araştırılması

Yavuz Selim Okyay[1], Mehmet Kutlu Demirkol[1], Melike Kazan[2], Şakir Gıca[2], Abdullah Yıldırım[3], Neslihan Temiz Doğan[4], Sefa Resim[1]
[1]Kahramanmaraş Sütçü İmam Üniversitesi, Üroloji Anabilim Dalı, Tıp Fakültesi, Kahramanmaraş
[2]Necmettin Erbakan Üniversitesi, Psikiyatri Anabilim Dalı, Tıp Fakültesi, Konya
[3]Kahramanmaraş Sütçü İmam Üniversitesi, Psikiyatri Anabilim Dalı, Tıp Fakültesi, Kahramanmaraş
[4]Kahramanmaraş Sütçü İmam Üniversitesi, Androloji Laboratuvarı, Üroloji Anabilim Dalı, Tıp Fakültesi, Kahramanmaraş

Özet

AMAÇ: Son zamanlarda sirkadiyen ritim kesintisi ve diürnal salınımın semen kalitesine etkilerinin incelenmesinin araştırmacıların ilgisini çeken önemli konulardan biri olduğu dikkat çekmektedir. Birçok çalışma semen parametrelerindeki günlük ve mevsimsel değişiklikleri doğrularken, rapor edilen semen kalitesi için optimal zaman aralıklarında farklılıklar vardır. Bu bağlamda biyolojik olarak günlük ve sirkadiyen ritmi belirleyen en önemli unsurlardan biri kronotiptir. Bu çalışmanın amacı, daha önce birçok çalışmada tespit edilen semen analizindeki diürnal salınımın kronotipe göre değişip değişmediğini araştırmaktır.

YÖNTEM: Kahramanmaraş Sütçü İmam Üniversitesi Androloji Laboratuvarı'nda infertilite araştırması için semen analizi yapılan 378 hasta çalışmaya dahil edildi. Tüm hastalardan yaş, medeni durum, eğitim düzeyi, vücut kitle indeksi, sigara, alkol kullanımı, kronik hastalık, varikosel varlığını sorgulayan sosyodemografik bilgi formu, Pittsburg Uyku Kalitesi İndeksi Ölçeği (PUKİ), Depresyon Anksiyete Stres Ölçeği 21 (DASS 21) ve Sabah-Akşamlık Anketi (SAA) doldurmaları istendi. Tüm hastaların semen analizleri yapıldı. Çalışma ile ilgili gerekli onay işlemleri Kahramanmaraş Sütçü İmam Üniversitesi Tıbbı Araştırmalar Etik Kurulu tarafından alınmıştır (Etik Kurul Tarih/Sayı: 23.03.2022/04).

BULGULAR: Araştırmaya dahil edilen hastalardan 208'i akşamlılık ve ara kronotipe sahipken, 108 erkek ise sabahlılık tipine sahipti. Sabahlılık kronotipi (%91,5) grubunda teratozoospermi oranı diğer gruba (%100) göre daha düşüktü ($p<0,001$). Ayrıca sabah kronotipinin ortalama normal morfoloji yüzdesi diğer gruba göre anlamlı derecede yüksekti ($p = 0.026$). Bağımsız değişkenlerle oluşturulan genel lineer modelde varikosel varlığı ve SAA skorlarının normal morfoloji üzerinde anlamlı bir etkisi olduğu tespit edildi.

SONUÇ: Çalışmamızın bulguları diurnal salınım gösteren semen analizi parametrelerinin bireylerin kronotipine göre farklılık gösterebileceklerini destekler niteliktedir. Ancak prospektif nitelikte ve daha büyük sağlıklı gönüllü popülasyonda yapılan çalışmalara ihtiyaç vardır.

Anahtar Kelimeler: diurnal ritim, infertilite, semen parametresi

Investigation of the Effect of Chronotype on Daily Rhythm of Human Semen Quality in Men Presenting to an Infertility Clinic

Yavuz Selim Okyay[1], Mehmet Kutlu Demirkol[1], Melike Kazan[2], Şakir Gıca[2], Abdullah Yıldırım[3], Neslihan Temiz Doğan[4], Sefa Resim[1]
[1]Department of Urology, Faculty of Medicine, Kahramanmaraş Sütçü İmam University, Kahramanmaraş, Turkey
[2]Department of Psychiatry, Meram Faculty of Medicine, Necmettin Erbakan University, Konya, Turkey
[3]Department of Psychiatry, Faculty of Medicine, Kahramanmaraş Sütçü İmam University, Kahramanmaraş, Turkey
[4]Andrology Laboratory, Department of Urology, Faculty of Medicine, Kahramanmaraş Sütçü İmam University, Kahramanmaraş, Turkey

Summary

OBJECTIVE: Recently, it has been noted that examining the effects of circadian rhythm interruption and diurnal release on semen quality is one of the important topics that attract the attention of researchers. While many studies confirm diurnal and seasonal changes in semen parameters, there are differences in optimal time intervals for reported semen quality. In this context, one of the most important elements that determine the daily and circadian rhythm biologically is the chronotype. The aim of this study is to investigate whether the diurnal release in semen analysis, which has been detected in many studies before, changes according to the chronotype.

METHOD: 378 patients who underwent semen analysis for infertility research in Kahramanmaraş Sütçü İmam University Andrology Laboratory were included in the study. All patients were asked to complete the Pittsburg Sleep Quality Index (PUQI), Depression Anxiety Stress Scale 21 (DASS 21), Morningness- Eveningness Questionnaire (MEQ) and sociodemographic information form questioning age, marital status, education level, body mass index, smoking, alcohol use, chronic disease and presence of varicocele. Semen analyzes of all patients were performed. The necessary approval procedures for the study were received by Kahramanmaraş Sütçü İmam University Medical Research Ethics Committee (Ethics Committee Date/Number: 23.03.2022/04).

RESULTS: Of the patients included in the study, 208 had the evening and intermediate chronotype, while 108 men had the morning type. The rate of teratozoospermia in the morning chronotype group (91.5%) was lower than in the other group (100%) ($p<0.001$). Moreover, the mean percentage of normal morphology of the morning chronotype was significantly higher than the other group ($p = 0.026$). In the general linear model created with independent variables, it was determined that the presence of varicocele and MEQ scores had a significant effect on normal morphology.

CONCLUSION: The findings of our study support that semen analysis parameters showing diurnal release may differ according to the chronotype of individuals. However, prospective studies with larger healthy volunteer populations are needed.

Keywords: diurnal rhythm, infertility, semen parameter

Tablo 2. Grupların Semen Örneklerinin Kronotipe Göre Analizlerinin Karşılaştırılması

	Akşamlılık ve ara -tip (n=208)	Sabahlılık-tip (n=106)	df	p
Semen volüm (ml)	3.54 ± 1.75	3.48 ± 1.45	312	0.743
Sperm konsatrasyon (×106/ml)	35.2 ± 33.1	33.6 ± 30.6	312	0.660
Toplam sperm sayısı (×106)	113.3 ± 101	116.1 ± 104.9	312	0.819
İleri hareketlilik (%)	20.09 ± 12.5	20.28 ± 10.88	312	0.895
Toplam hareketlilik (%)	26.90 ± 13.97	27.26 ± 12.61	312	0.824
Vitalite (%)	65.30 ± 10.54	65.09 ± 10.84	312	0.870
Normal morfoloji (%)	0.61 ±0.97	0.90 ± 1.33	312	0.026 *
Oligozoospermi (%)	77 (37%)	39 (36.8%)	1	0.969
Astenozoospermi (%)	178 (85.6%)	88 (83%)	1	0.551
Teratozoospermi (%)	208 (100%)	97 (91.5%)	1	<0.001 *
Oligoastenoteratozoospermi (%)	61 (29.3%)	26 (24.5%)	1	0.369

*İstatistiksel analiz için Bağımsız Örneklem Öğrenci T Testi, Man Whitney U ve Ki-Kare Testi kullanıldı. * p<0,05.*

Table 2. Comparison of Analysis of Semen Samples of Groups According to Chronotype

	Evening and intermediate -type (n=208)	Morning-type (n=106)	df	p
Semen Volume (ml)	3.54 ± 1.75	3.48 ± 1.45	312	0.743
Sperm concentration (×106/ml)	35.2 ± 33.1	33.6 ± 30.6	312	0.660
Total sperm count (×106)	113.3 ± 101	116.1 ± 104.9	312	0.819
Progressive motility (%)	20.09 ± 12.5	20.28 ± 10.88	312	0.895
Total motility (%)	26.90 ± 13.97	27.26 ± 12.61	312	0.824
Vitality (%)	65.30 ± 10.54	65.09 ± 10.84	312	0.870
Normal morphology (%)	0.61 ±0.97	0.90 ± 1.33	312	0.026 *
Oligozoospermia (%)	77 (37%)	39 (36.8%)	1	0.969
Asthenozoospermia (%)	178 (85.6%)	88 (83%)	1	0.551
Teratozoospermia (%)	208 (100%)	97 (91.5%)	1	<0.001 *
Oligoasthenoteratozoospermia (%)	61 (29.3%)	26 (24.5%)	1	0.369

*Independent Sample Student T Test, Man Whitney U and Chi-Square Test were used for statistical analysis. * p<0,05.*

SS-039

Sol varikosel ile birlikte sağ subklinik/grade 1 varikoseli olan hastalarda varikoselektomi tek taraflı mı iki taraflı mı yapılmalı?

Utku Baklacı, Muammer Babayiğit, Murat Can Karaburun, Eralp Kubilay, Önder Yaman
Ankara Üniversitesi, Üroloji Anabilim Dalı, Ankara

AMAÇ: Bu çalışmanın amacı solda klinik varikoseli olan, beraberinde sağda subklinik veya grade 1 varikoseli olan hastalarda bilateral varikoselektomi ile unilateral varikoselektominin sperm parametreleri üzerine etkisini karşılaştırmaktır.

YÖNTEM: Prospektif randomize kontrollü olarak planlanan bu çalışmaya Ocak 2017 - Şubat 2022 arasında Ankara Üniversitesi Tıp Fakültesi Üroloji Kliniği'ne infertilite nedeni ile başvuran ve varikosel tanısı alan hastalardan solda klinik, sağda subklinik veya grade 1 varikoseli olan hastalar dahil edildi. 248 hasta randomize edilip grup 1 (n=124) ve grup 2 (n= 124) olarak 2 gruba ayrıldı. 248 hastanın 166 tanesinde sağda subklinik varikosel varken 82 tanesinde sağda grade 1 varikosel vardı. Hastaların demografik özellikleri, FSH, LH, total testosteron değerleri, semen parametreleri incelenerek not edildi. Bütün hastalara skrotal Doppler Ultrasonografi (US) yapıldı ve değerler kaydedildi. Grup 1'deki hastalara bilateral mikroskopik subinguinal varikoselektomi yapılırken Grup 2'deki hastalara sol mikroskopik subinguinal varikoselektomi yapıldı. Hastalardan post operatif 6.ayda semen analizi görüldü ve sonuçlar not edildi.

BULGULAR: Her iki gruptaki hastaların demografik özellikleri benzerdi. FSH (6.1±1.6 vs 6.2±1.8), LH (4.8±1.7 vs 5.2±1.6) ve total testosteron (440 vs 520) değerlerinin ortalamaları arasında anlamlı fark izlenmedi. İki gruptaki hastaların preoperatif ultrasonlarında Valsalva ile ölçülen damar çapları (4.7±0.5 vs 4.2±0.4) arasında fark izlenmedi. Grup 1'deki hastaların %22'sinde azoospermi, %19'unda oligozoospermi, %19'unda astenozoospermi, %16'sında teratozoospermi ve %24'ünde oligoastenoteratozoospermi saptanırken, Grup 2'deki hastaların %24'ünde azoospermi, %23'ünde oligozoospermi, %19'unda astenozoospermi, %18'inde teratozoospermi ve %26'ünde oligoastenoteratozoospermi saptandı ve anlamlı fark izlenmedi (p=0.04). Gruplardaki preoperatif ve postoperatif semen analizleri incelendiğinde Grup 1'deki 100/124 hastanın semen parametrelerinde düzelme görülürken Grup 2'deki 88/124 hastanın semen parametrelerinde düzelme görüldü, anlamlı fark izlenmedi. Her iki grupta sağ subklinik varikoseli ve grade 1 varikoseli olan hastalara subgrup analizi yapıldığında sağ subklinik varikoseli olan hastalarda semen parametrelerindeki iyileşme arasında fark görülmezken; sağ grade 1 varikoseli olan Grup 1'deki hastaların semen parametrelerinin iyileşme oranının (36/41, %88) Grup 2'dekilere göre (22/41, %54) belirgin olarak daha iyi olduğu gözlendi ve fark anlamlı kabul edildi (p=0.01).

SONUÇ: Solda varikoseli olup eş zamanlı olarak sağda da subklinik veya düşük gradeli varikoseli olan hastalarda operasyonun tek taraflı mı bilateral mi yapılması gerektiği konusu halen tartışmalıdır. Literatürde bazı yazarlar sağda da subklinik varikoseli olan hastalarda bilateral varikoselektomi yapılmasının semen parametrelerini daha iyi düzelttiğini savunurken bazı yazarlar fazladan bir düzelme olmadığını savunmaktadır. Biz çalışmamızda bulduğumuz sonuçlarla sol klinik varikoseli ile birlikte sağda subklinik varikoseli olan hastalara bilateral varikoselektomi yapılmasının anlamlı bir etki yapmadığını ancak sağda grade 1 varikosel varsa belirgin bir iyileşme sağladığını gözlemledik. Bu sonuçlardan hareketle sağ subklinik varikosel varsa tek taraflı varikoselektominin yeterli olacağı, sağda klinik varikosel varsa bilateral uygulanmasının gerektiği kanaatindeyiz.

Anahtar Kelimeler: bilateral varikosel, sağ subklinik varikosel, varikoselektom

Should we perform varicocelectomy unilaterally or bilaterally in patients with left clinical and right subclinical/grade 1 varicocele?

Utku Baklacı, Muammer Babayiğit, Murat Can Karaburun, Eralp Kubilay, Önder Yaman
Department of Urology, Ankara University, Ankara, Turkey

OBJECTIVE: The aim of this study is to compare the effects of bilateral varicocelectomy and unilateral varicocelectomy on sperm parameters in patients with clinical varicocele on the left and accompanying subclinical or grade 1 varicocele on the right.

METHODS: Patients with clinical varicocele on the left, subclinical on the right or grade 1 varicocele were included in this prospective randomized controlled study, among the patients who applied to the Urology Clinic of Ankara University Faculty of Medicine between January 2017 and February 2022 and were diagnosed with varicocele. 248 patients were randomized and divided into 2 groups as group 1 (n=124) and group 2 (n=124). While 166 of 248 patients had subclinical varicocele on the right, 82 had grade 1 varicocele on the right. Demographic characteristics of the patients, FSH, LH, total testosterone values, semen parameters were examined and noted. Scrotal Doppler Ultrasonography (US) was performed in all patients and the values were recorded. The patients in Group 1 underwent bilateral microscopic subinguinal varicocelectomy, while the patients in Group 2 underwent left microscopic subinguinal varicocelectomy. Semen analysis was seen in the 6th month postoperatively and the results were noted.

RESULTS: The demographic characteristics in both groups were similar. There was no significant difference between the means of FSH, LH and total testosterone values. There was no difference between the vein diameters in the preoperative ultrasounds of the patients. Azoospermia in 22%, oligozoospermia in 19%, asthenozoospermia in 19%, teratozoospermia in 16% and oligoasthenoteratozoospermia in 24% of the patients in Group 1, while 24%, 23%, 19%, 18% and 26% in Group 2, respectively, and no significant difference was observed (p=0.04). When the preoperative and postoperative semen analyzes in the groups were examined, an improvement was observed in the semen parameters of 100/124 patients in Group 1, while an improvement was observed in the semen parameters of 88/124 patients in Group 2, no significant difference was observed. When the subgroup analysis was performed on the patients with right subclinical varicocele and grade 1 varicocele in both groups, there was no difference between the improvement in semen parameters in patients with right subclinical varicocele; It was observed that the recovery rate of semen parameters (36/41, 88%) of patients in Group 1 with right grade 1 varicocele was significantly better than those in Group 2 (22/41, 54%), and the difference was considered significant (p=0.01).

CONCLUSION: It is still controversial whether the operation should be performed unilaterally or bilaterally in patients with varicocele on the left and simultaneous subclinical or low-grade varicocele on the right. With the results we found in our study, we observed that performing bilateral varicocelectomy in patients with left clinical varicocele and subclinical varicocele on the right didn't have a significant effect, but it provided a significant improvement if there was a grade 1 varicocele on the right. Based on these results, we believe that if there is a right subclinical varicocele, unilateral varicocelectomy will be sufficient, and if there is a clinical varicocele on the right, it should be applied bilaterally.

Keywords: bilateral varicocele, right subclinical varicocele, varicocelectomy

SS-040

16 g kalın iğne ile Testtiküler Sperm Aspirasyon(TESA) işleminin etkinliği ve güvenilirliği

Kemal Ertaş
Memorial Dicle Hastanesi Üroloji klniğ

AMAÇ: obstrüktif azoospermik hastalarda 16 gauge kalın perfüzyon iğnesi ile yaptığımız TESA işleminin etkinliğini ve güvenilirliğini değerlendirmek

YÖNTEM: 2018-2022 yılları arasında 16 g iğne ile TESA işlemi uyguladımız obstrüktif azoospermik 20 hasta retrospektif olarak incelendi.Tesa işlemi 16 gauge perfüzyon iğnesi ve 50 lik şırınga kullanılarak tek testise uygulandı.

BULGULAR: İşlem Lokal anestezi altında uygulandı.Ortalama ameliyat süresi 15 dk idi.Hiçbir hastada intraoperatif komplikasyon gelişmedi.2/20 (%10) hastada postoperatif dönemde uzamış orşialji bildirildi.Hiç bir hastada testiküler hematom gelişmedi. Tüm hastalarda sperm bulundu. Ortalama sperm konsantrasyonu 600 bin /ml,ortalama sperm motilitesi %15 idi. 15/20 (%75) hastada bulunan spermler İCSide kullanıldı. 5/20 (%25) hastada kriyoprezervasyon gerekliydi.Alınan testis dokusu kriyoprezervasyon için yeterli idi. Bu durumlarda ortalama 4 biyo sistem pipeti kriyoprezerve edilmiştir.

SONUÇ: 16 gauge kalın perfüzyon iğnesi ile yapılan Testiküler seprm aspirasyonu (TESA) işlemi etkin ve güvenilir bulundu. Bu işlem ile yeterli miktarda testis dokusunun güvenle alınabildiği görüldü. İşlemin nonobstrüktif azoospermik hastalarada da uygulanabilirliğini netleştirmek için geniş serili çalışmalara ihtiyaç vardır.
Anahtar Kelimeler: TESA, 16 gauge kalın iğne, nonobstrüktif azoospermi,infertilite

Anahtar Kelimeler: TESA, 16 gauge kalın iğne, nonobstrüktif azoospermi,infertilite

Efficiency and reliability of Testicular Sperm Aspiration (TESA) with a 16 g thick needle

Kemal Ertaş
Memorial Dicle Hospital urology

OBJECTIVE: To evaluate the efficacy and safety of the TESA procedure with a 16 gauge thick perfusion needle in obstructive azoospermic patients.

METHODS: Twenty patients with obstructive azoospermia, who underwent TESA procedure with a 16 g needle between 2018 and 2022, were retrospectively analyzed. The Tesa procedure was applied to a single testis using a 16 gauge perfusion needle and a 50-ml gaugsyringe.

RESULTS: The procedure was performed under local anesthesia. The mean operation time was 15 minutes. No intraoperative complications developed in any of the patients. Prolonged orchialgia was reported in 2/20 (10%) patients in the postoperative period.Testicular hematoma did not develop in any patient. Sperm were found in all patients. Average sperm concentration was 600 thousand /ml, mean sperm motility was 15%. Sperm found in 15/20 (75%) patients were used in ICS.Cryopreservation was required in 5/20 (25%) patients. The testicular tissue taken was sufficient for cryopreservation. In these cases, an average of 4 biosystem pipettes were cryopreserved.

CONCLUSION: Testicular sepsis aspiration (TESA) procedure performed with a 16 gauge thick perfusion needle was found to be effective and safe. It was seen that sufficient amount of testicular tissue could be taken safely with this procedure. Large series studies are needed to clarify the applicability of the procedure in nonobstructive azoospermic patients.

Keywords: TESA, 16 gauge thick needle, nonobstructive azoospermia, infertility

SS-041

Kliniğimizdeki TESE sonuçlarımızın değerlendirilmesi

Ali Beytur, Fatih Oğuz, Hasan Güngör, İbrahim Topçu, Faruk Keskin
İnönü Üniversitesi, Üroloji Anabilim Dalı, Malatya

AMAÇ: İnfertilite nedeniyle tüp bebek merkezi ile birlikte değerlendirilen hasta grubunda cerrahi olarak elde edilen örnekleri değerlendirdik.

YÖNTEM: Kliniğimizde 2014 ile 2022 tarihleri arasında toplamda 131 azospermik infertil hasta grubuna Testiküler Sperm Ekstraksiyon (TESE), Perkütan Sperm Aspirasyonu (PESA) ve eksplorasyon yapılarak elde edilen sperm örnekleri değerlendirildi. Hastaların 38' ine sağ tarafa, 10 hastaya sol tarafa ve 83 hastaya bilateral olarak cerrahi işlem uygulandı. Hastaların yaş ortalaması 34,4±1,4 yıl olarak hesaplandı. 127 hastaya mikroskop eşliğinde TESE (mikro-TESE), 2 hastaya TESA ve 1 hastaya eksplorasyon yapılırken sperm örnekleri alınıp g-mops içeren tüplerde embriyoloğa incenmek üzere teslim edildi. Toplamda elde edilen örneklerde 54 hastada (% 41) pozitif sperm hücresi bulunurken, 77 hastada (% 59) sperm hücresi bulunamadı. Tüm hastalar incelendiğinde 83 hastanın eşlik eden ek bir hastalığı yoktu; 48 hastanın 21'inde varikosel, 4'ünde endokrinolojik, 5' inde onkolojik ve 18' ünde diğer eşlik eden hastalıkları mevcuttu. Değerlendirilen 53 hasta sigara kullanırken 78 hasta sigara kullanmıyordu. Kromozom incelemesinde 86 hastada herhangi bir genetik anomali saptanmadı, 17 hastada 47, XXY kromozomuna sahip Klinefelter sendromu saptandı, 2 hastada ise 46, XY kromozomuna sahip y delesyona bağlı genetik anomali saptandı. Ayrıca hastalar radyolojik olarak incelendiğinde 35 hastada testiküler atrofi mevcuttu.

SONUÇ: Azospermik hastalarda uygun değerlendirme sonrası cerrahi olarak sperm elde etme yöntemleri uygun koşullarda yapılarak tüp bebek merkezinde elde edilen yumurtalar ile in vitro ortamda birleştirilerek embriyo elde edilebilmektedir. Deneyimli merkezler tarafından başarı ile uygulanmaktadır.

Anahtar Kelimeler: infetilite, TESE, sperm

Evaluation of our TESE results in our clinic

Ali Beytur, Fatih Oğuz, Hasan Güngör, İbrahim Topçu, Faruk Keskin
University of Inonu, Department of urology, Malatya

AİM: We evaluated the surgically obtained specimens in the patient group evaluated together with the IVF center due to infertility.

METHODS: Sperm samples obtained by Testicular Sperm Extraction (TESE), Percutaneous Sperm Aspiration (PESA) and exploration were evaluated in a total of 131 azoospermic infertile patient groups in our clinic between 2014 and 2022. Surgery was performed on the right side in 38 patients, on the left side in 10 patients, and bilaterally in 83 patients. The mean age of the patients was calculated as 34.4±1.4 years. While TESE (micro-TESE) was performed under microscope in 127 patients, TESA in 2 patients and exploration in 1 patient, sperm samples were taken and delivered to the embryologist in tubes containing g-mops. In the samples obtained in total, positive sperm cells were found in 54 patients (41%), while sperm cells were not found in 77 patients (59%). When all patients were examined, 83 patients did not have an additional disease; Of the 48 patients, 21 had varicocele, 4 had endocrinological, 5 had oncological and 18 had other concomitant diseases. While 53 patients were smoking, 78 patients were not. No genetic anomaly was found in 86 patients in chromosomal examination, Klinefelter syndrome with 47, XXY chromosomes was detected in 17 patients, and genetic anomaly related to y deletion with 46 XY chromosomes was detected in 2 patients. In addition, when the patients were examined radiologically, testicular atrophy was present in 35 patients.

CONCLUSION: After appropriate evaluation in azoospermic patients, surgical sperm retrieval methods can be performed under appropriate conditions, and embryos can be obtained by combining the eggs obtained in the in vitro fertilization center in vitro. It is successfully applied by experienced centers.

Keywords: infertility, TESE, sperm

Tablo. 1

		Sperm elde edilen hasta grubu (=toplam 54 hasta)	Sperm elde edilemeyen hasta grubu (=toplam 77 hasta)	Toplam (=131)
Sigara	Kullanan	23 (%17,5)	30 (%22,9)	53
	Kullanmayan	31 (%23,6)	47 (%35,8)	78
Ek hastalık	Varikosel	10 (%7,6)	11 (%8,3)	21
	Diğer	13 (9,9)	14 (%10,6)	27
Kromozom analizi	46, XY Normal	39 (%37,1)	47 (%44,7)	86
	46, XY Delesyon	0 (%0)	2 (%1,9)	2
	47, XXY Kline-felter	1 (%0,9)	16 (%15,9)	17
Testis volümü	Normal	29 (%56,8)	22 (43,2)	51

Table. 1

		Sperm obtained patient group (=54 patients in total)	Patient group in which no sperm could be obtained (= 77 patients in total)	Total (=131)
Cigaret	Smoker	23 (%17,5)	30 (%22,9)	53
	Non-smoker	31 (%23,6)	47 (%35,8)	78
Additional illness	Varicocele	10 (%7,6)	11 (%8,3)	21
	Others	13 (9,9)	14 (%10,6)	27
Chromosome analysis	46, XY Normal	39 (%37,1)	47 (%44,7)	86
	46, XY Dele-tion	0 (%0)	2 (%1,9)	2
	47, XXY Kli-nefelter	1 (%0,9)	16 (%15,9)	17
Testicular volume	Normal	29 (%56,8)	22 (43,2)	51

SS-042

Mikroskopik Varikoselektomi yapılan hastalarda şikayetlerin başlangıcından tedaviye kadar geçen sürenin hasta anksiyetesi ve klinik sonuçlar üzerine etkisi var mıdır? İlk sonuçlar

Fatih Hızlı[1], Aykut Demirci[1], Mehmet Duvarcı[1], Oğuzhan Ceylan[1], Dilek Hamurcu[2], Halil Başar[1]
[1]1Sağlık Bilimleri Üniversitesi, Dr. A.Y. Onkoloji Eğitim ve Araştırma Hastanesi, Üroloji Kliniği, Ankara.
[2]2Sağlık Bilimleri Üniversitesi, Dr. A.Y. Onkoloji Eğitim ve Araştırma Hastanesi, Psikiyatri Kliniği, Ankara

AMAÇ: Subinguinal mikroskopik varikoselektomi (SMV)'nin spermiogram ile şikayetlerin başlangıcından tedaviye kadar geçen sürenin ağrı, anksiyete ve depresyon üzerine etkisini araştırmaktır.

YÖNTEM: Semptom süresi, SMV öncesi ve sonrası spermiogram değerleri, STAI-1 (Durumluk ve sürekli kaygı envanteri) ve STAI-2, BDÖ (Beck depresyon ölçeği) ve VAS (Vizüel ağrı skalası) anketleri uygulandı.

BULGULAR: Toplam 49 hasta çalışmaya dahil edildi. Ameliyat öncesi ve sonrası VAS, BDÖ ve sperm hareketliliğinde anlamlı fark gözlendi ($p< 0.05$). Sonuçların değerlendirilmesinde şikayetlerin başlangıcından tedaviye kadar geçen sürede; STAI-1(P=0,175), STAI-2(P=0,990) düzeylerinde istatistiksel anlamlı farklılık saptanmadı.

SONUÇ: SMV'nin sperm hareketliliğini olumlu etkilemesinin yanı sıra, varikosel şikayetlerinin başlangıcından tedaviye kadar geçen sürede VAS ve BDÖ parametrelerinde düzelme de olması, SMV'nin hastaların depresyon ve ağrı yakınmalarına da katkı sunabileceğini göstermiştir.

Anahtar Kelimeler: Varikosel, varikoselektomi, ağrı, depresyon, sperm hareketi, semptom süresi.

Does the time from the beginning of the complaints to the treatment have an effect on patient anxiety and clinical results in patients who underwent microscopic varicocelectomy? Preliminary results

Fatih Hızlı[1], Aykut Demirci[1], Mehmet Duvarcı[1], Oğuzhan Ceylan[1], Dilek Hamurcu[2], Halil Başar[1]
[1]1University of Health Sciences, Dr. A.Y.. Oncology Training and Research Hospital, Urology Clinic, Ankara.
[2]2University of Health Sciences, Dr. A.Y. Oncology Training and Research Hospital, Department of Psychiatry, Ankara

PURPOSE: To investigate the effect of subinguinal microscopic varicocelectomy (SMV) on pain, anxiety and depression, from the onset of symptoms to treatment with spermiogram.

METHODS: Symptom duration, spermiogram values before and after SMV, STAI-1 (State and trait anxiety inventory) and STAI-2, BDI (Beck depression scale) and VAS (Visual pain scale) questionnaires were applied.

RESULTS: A total of 49 patients were included in the study. A significant difference was observed in pre- and postoperative VAS, BDI and sperm motility ($p< 0.05$). In the evaluation of the results, from the beginning of the complaints to the treatment; There was no statistically significant difference in STAI-1(P=0.175), STAI-2(P=0.990) levels.

CONCLUSION: In addition to the positive effect of SMV on sperm motility, the improvement in VAS and BDI parameters from the onset of varicocele complaints to treatment showed that SMV may also contribute to patients' depression and pain complaints

Keywords: Varicocele, varicocelectomy, pain, depression, sperm motility, duration of symptoms.

Tablo 1

	Preop (Ortalama ±SD)	Postop(Ortalama ±SD)	P Değeri
SPERM SAYISI	42,82 ± 8,44	39,60 ± 6,40	0,377
SPERM HAREKETLİLİĞİ	30,06 ± 1,94	32,87 ± 1,33	0,006
STAI-1	41,71 ± 1,56	42,32 ± 2,43	0,175
STAI-2	44,55 ± 2,41	44,51 ± 1,87	0,990
BECK DEPRESYON	8,34 ± 1,36	5,63 ± 0,76	0,000
VAS SKORU	3,04 ± 0,26	1,85 ± 0,17	0,000

Bulgular: Preop: ameliyat öncesi, Postop: ameliyat sonrası, P<0.05 anlamlı, BECK: (Beck depresyon ölçeği), VAS: (Vizüel ağrı skalası), STAI: Durumluk ve sürekli kaygı envanteri.

Table 1

	Preop (Mean ±SD)	Postop (Mean ±SD)	P Value
SPERM COUNT	42.82 ± 8.44	39.60 ± 6.40	0,377
SPERM MOBILITY	30.06 ± 1.94	32.87 ± 1.33	0,006
STAI-1	41.71 ± 1.56	42.32 ± 2.43	0.175
STAI-2	44.55 ± 2.41	44.51 ± 1.87	0.990
BECK DEPRESSION	8.34 ± 1.36	5.63 ± 0.76	0.000
VAS SCORE	3.04 ± 0.26	1.85 ± 0.17	0.000

Results: Preoperative: preoperative, Postoperative: postoperative, P<0.05 significant, BECK: (Beck depression scale), VAS: (Visual pain scale), STAI: State and trait anxiety inventory.

SS-043

İnfertil erkeklerde sigara bırakma sonrası sperm konsantrasyonu ve semen hacmi artışı

Tuncay Toprak, Umut Arslan
Sağlık Bilimleri Üniversitesi Fatih Sultan Mehmet Eğitim Ve Araştırma Hastanesi, Üroloji Ana Bilim Dalı, İstanbul

Sigaranın üreme sağlığı ile ilgili olumsuz etkileri vardır. Bu çalışmada sigara bırakmanın ana semen parametreleri üzerindeki ilişkisi araştırıldı. İnfertilite kliniğimize başvuran ve en az 1 yıl boyunca günde en az 20 adet sigara içen 90 katılımcıyı derledik. 90 katılımcının 48'i çalışma grubunda, 42'si kontrol grubunda yer aldı. Çalışma grubunda sigarayı bırakmadan önce ve sigarayı bıraktıktan en az 3 ay sonra semen analizi yapıldı. Kontrol grubunda ise çalışma başlangıcında ve en az 3 ay sonra semen analizi yapıldı. Hacim, sperm konsantrasyonu, toplam sperm sayısı, morfoloji ve motilite gibi semen parametreleri Dünya Sağlık Örgütü kriterlerine göre değerlendirildi. Hasta özellikleri ile sigara içme süresi, günde içilen sigara sayısı ve sigarayı bıraktıktan sonra geçen süre kaydedildi. Katılımcıların yaş ortalaması 34.69 ± 5.3 yıl, infertilite süresi 34.12 ± 12.1 ay (n = 90) idi. Günde içilen sigara sayısı 30.14 ± 6.69, sigara içme süresi 8.31 ± 3.53 yıl idi. Ortalama sigarayı bırakma süresi 104,2 ± 11,51 gündü (n=48). Sigarayı bıraktıktan 3 ay sonra semen hacminde, sperm konsantrasyonunda ve toplam sperm sayısında önemli bir artış gözlemlendi (sırasıyla 2.48 ± 0.79 ml - 2.90 ± 0.77 ml, p = 0.002; 18.45 × 106/ml ± 8.56 - 22.64 × 106/ ml ± 11.69, p = 0.001; 45,04 ± 24,38 × 106 vs. 65.1 ± 34.9 × 106, p < 0,001)

Bu çalışma, sigarayı bırakmanın sperm konsantrasyonu, semen hacmi ve toplam sperm sayısı üzerinde olumlu bir etkisi olduğunu göstermiştir. Sigarayı bırakmanın sperm motilitesi ve sperm morfolojisine olumlu katkı sağlamasına rağmen aradaki fark istatistiksel olarak anlamlı olmadığı görüldü.

Anahtar Kelimeler: erkek infertilitesi, semen analizi, sigara bırakma, yaşam tarzı değişiklikleri

Sperm concentration and semen volume increase after smoking cessation in infertile men

Tuncay Toprak, Umut Arslan
Department of Urology, University of Health Sciences Fatih Sultan Mehmet Training and Research Hospital, İstanbul, Turkey

Smoking has negative reproductive consequences. This study investigated the effect of smoking cessation on the main semen parameters. We included 90 participants who applied to our infertility clinic and smoked at least 20 cigarettes a day for at least 1 year. Of the 90 participants, 48 were in the study group and 42 were in the control group. Semen analysis was performed before and at least 3 months after quitting smoking in the study group. Semen analysis was repeated at baseline and at least 3 months later in the control group. Semen parameters such as volume, sperm concentration, total sperm count, morphology, and motility were evaluated according to the World Health Organization criteria. Patient characteristics as well as the duration of the smoking period, the number of cigarettes smoked per day and the time elapsed since smoking cessation were recorded. The mean age of the participants was 34.69 ± 5.3 years, and the duration of infertility was 34.12 ± 12.1 months (n = 90). The number of cigarettes smoked per day was 30.14 ± 6.69, and the smoking time was 8.31 ± 3.53 years. The average time to quit smoking was 104.2 ± 11.51 days (n = 48). A significant increase in semen volume, sperm concentration and total sperm count was observed 3 months after smoking cessation (2.48 ± 0.79 ml vs. 2.90 ± 0.77 ml, p = 0.002; 18.45 × 106/ml ± 8.56 vs. 22.64 × 106/ml ± 11.69, p = 0.001; 45.04 ± 24.38 × 106 vs. 65.1 ± 34.9 × 106, p < 0.001, respectively).

This study showed that smoking cessation had a positive effect on sperm concentration, semen volume, and total sperm count. Although smoking cessation contributed positively to sperm motility and morphology, the difference was not statistically significant.

Keywords: lifestyle modification, male infertility, semen analysis, smoking cessation

Flowchart
Flowchart

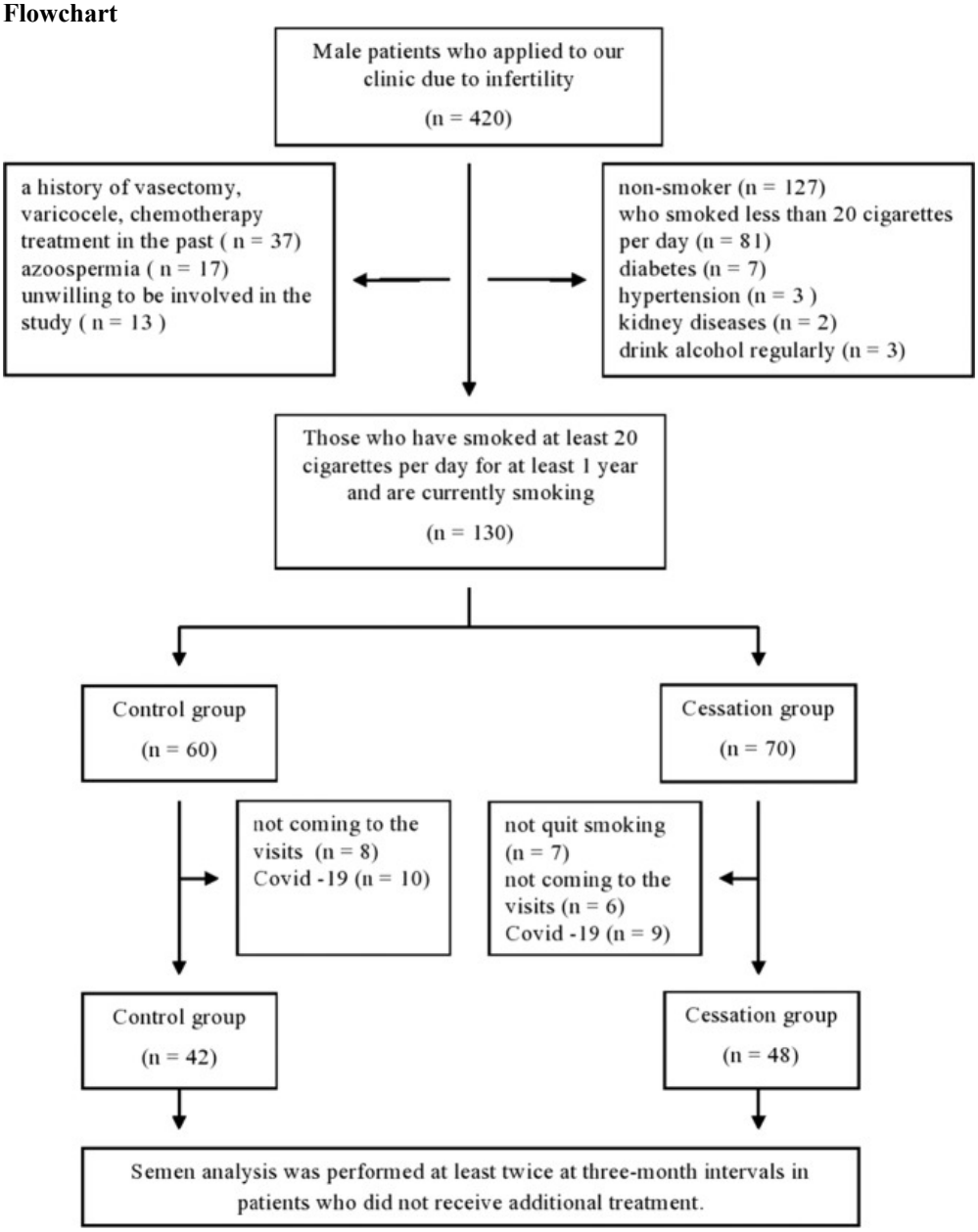

Sigara Bırakma ve Kontrol Grubunun Başlangıç ve 3. ay Semen Parametreleri

		Sigara Bırakma Grubu (n=48)	Kontrol Grubu (n=42)	p değeri**
Semen Hacmi (ml)	Başlangıç	2.48 ± 0.79 (1.5–3.5)	2.46 ± 0.75 (1.5–3.5)	0.257
	3. Ay	2.90 ± 0.77 (2.0–4.0)	2.45 ± 0.81 (1.5–3.5)	0.001
	p değeri*	0.002	0.170	
Sperm Konsantrasyonu (x10^6 / ml)	Başlangıç	18.45 ± 8.56 (9–28)	17.56 ± 9.61 (7–28)	0.116
	3. Ay	22.64 ± 11.69 (10–35)	18.51 ± 9.42 (9–28)	0.001
	p değeri*	0.001	0.192	
Toplam Sperm Sayısı (x10^6)	Başlangıç	45.04 ± 24.38 (20–70)	44.67 ± 22.7 (20–69)	0.241
	3. Ay	65.1 ± 34.9 (29–102)	46.2 ± 21.7 (23–69)	<0.001
	p değeri*	<0.001	0.090	
Sperm Motilitesi (A+B) (%)	Başlangıç	20.54 ± 15.72 (4–38)	21.47 ± 14.76 (4–38)	0.316
	3. Ay	21.41 ± 14.97 (6–38)	20.6 ± 15.92 (4–38)	0.185
	p değeri*	0.190	0.180	
Sperm Morfolojisi (%)	Başlangıç	2.22 ± 1.69 (0–10)	2.39 ± 1.58 (0–9)	0.211
	3. Ay	2.43 ± 1.47 (0–11)	2.26 ± 1.71 (0–10)	0.131
	p değeri*	0.120	0.140	

Baseline and 3rd month semen parameters of the cessation group and the control group.

		Cessation group (n=48)	Control group (n=42)	p value**
Semen volume (ml)	Baseline	2.48 ± 0.79 (1.5–3.5)	2.46 ± 0.75 (1.5–3.5)	0.257
	3rd month	2.90 ± 0.77 (2.0–4.0)	2.45 ± 0.81 (1.5–3.5)	0.001
	p value*	0.002	0.170	
Sperm concentration (x10^6 /ml)	Baseline	18.45 ± 8.56 (9–28)	17.56 ± 9.61 (7–28)	0.116
	3rd month	22.64 ± 11.69 (10–35)	18.51 ± 9.42 (9–28)	0.001
	p value*	0.001	0.192	
Total sperm count (x10^6)	Baseline	45.04 ± 24.38 (20–70)	44.67 ± 22.7 (20–69)	0.241
	3rd month	65.1 ± 34.9 (29–102)	46.2 ± 21.7 (23–69)	<0.001
	p value*	<0.001	0.090	
Sperm motility (A + B) (%)	Baseline	20.54 ± 15.72 (4–38)	21.47 ± 14.76 (4–38)	0.316
	3rd month	21.41 ± 14.97 (6–38)	20.6 ± 15.92 (4–38)	0.185
	p value*	0.190	0.180	
Sperm morphology (%)	Baseline	2.22 ± 1.69 (0–10)	2.39 ± 1.58 (0–9)	0.211
	3rd month	2.43 ± 1.47 (0–11)	2.26 ± 1.71 (0–10)	0.131
	p value*	0.120	0.140	

*Data are given as "mean ± SD". Range values are given in parentheses. *Wilcoxon signed-rank test, **Independent T-Test.*

SS-044

Mikroskobik Testiküler Sperm Ekstraksiyonu (m-TESE) Yoluyla Elde Edilen Testiküler Spermatozoa ile yapılan ICSI Başarısının Kadın Yumurtalık Cevabı ile İlişkisinin Değerlendirilmesi

Nurettin Türktekin[1], Erkan Erdem[2]
[1]Nişantaşı Üniversitesi, Sağlık Hizmetleri Meslek Yüksekokulu, İstanbul
[2]Bilgi Üniversitesi, Sağlık Hizmetleri Meslek Yüksekokulu,İstanbul

AMAÇ: Biz bu çalışmada m-TESE ile elde edilen testiküler spermatozoa ile yapılan ICSI sonuçlarının kadın antral folikül sayısı (AFC), bazal FSH seviyesi, yaşı ve alınan oositler ile canlı doğum oranı (LBR) arasındaki ilişkiyi araştırmayı amaçladık.

YÖNTEM: Bu retrospektif kohort çalışmasına, testiküler sperm ile ICSI tedavisi uygulanan 40 yaş altı toplam 340 kadın sadece bir döngü için kaydedildi. ICSI, obstrüktif azospermili (OA) 89 erkekten ve nonobstrüktif azospermili (NOA) 251 erkekten elde edilen hareketli testiküler spermlerle yapıldı. Ovulasyon indüksiyonu için GnRH antagonist protokolü kullanıldı. AFC, bazal FSH, kadınların yaşı ve oosit sayısı ile canlı doğum oranları arasındaki ilişkiyi analiz etmek için basit lineer regresyon yapıldı.

BULGULAR: m-TESE ile başlayan sikluslarda antral follikül sayısı ile toplanan oosit sayısı ile siklus başına canlı doğum oranı arasında ciddi korelasyon bulundu.Bazal FSH düzeyi ile kadın yaşı ve canlı doğum oranı arasında korelasyon yoktu. Antral follikül sayısı < 8 olan kadınlarda canlı doğum oranları, Antral follikül sayısı ≥ 8 olan kadınlardan önemli ölçüde daha düşüktü. Bağımsız olarak, canlı doğum oranları, elde edilen oosit sayısı≥7 oosit bulunanlara kıyasla <7 oosit alınan sikluslarda önemli ölçüde daha düşüktü.

Canlı doğum oranları bir veya iki oositin bulunduğu sikluslarda en düşüktü (sırasıyla %8.3 ve %8.3), ancak bu oranlar 3,4,5 ve 6 oosit içeren sikluslardan istatistiksel olarak farklı değildi (%14,2, %17.2, %18.5, sırasıyla %17,6, p=0,810). ICSI sonrası mevcut embriyo yokluğu nedeniyle <7 oositli 37 döngü (37/167, %22.1) ve ≥ 7 oositli 18 döngü (18/173, %10.4) embriyo transferi sağlanamadı (p<0.01).

SONUÇ: m-TESE yoluyla elde edilen testiküler spermatozoa ile bir ICSI döngüsünde; antral follikül sayısı ve elde edilen oosit sayısı, önemli prognostik faktörlerdir ve <8 antral folikülü ve <7 oosit alınan kadınlarda önemli ölçüde azalmış canlı doğum oranları ile sonuçlanır.

Anahtar Kelimeler: ICSI,m-TESE,TESE,antral follikül

Evaluation of the Relationship between ICSI Success with Testicular Spermatozoa Obtained by Microscopic Testicular Sperm Extraction (m-TESE) and Female Ovarian Response

Nurettin Türktekin[1], Erkan Erdem[2]
[1]Nişantaşı University, Vocational School of Health Services,İstanbul
[2]Bilgi University, Vocational School of Health Services,İstanbul

OBJECTIVE: In this study, we aimed to investigate the relationship between ICSI results with testicular spermatozoa obtained by m-TESE, female antral follicle count (AFC), basal FSH level, age, and live birth rate (LBR) with retrieved oocytes.

METHODS: In this retrospective cohort study, a total of 340 women under the age of 40 who underwent ICSI treatment with testicular sperm were enrolled for only one cycle. ICSI was performed with motile testicular sperm from 89 men with obstructive azoospermia (OA) and 251 men with nonobstructive azoospermia (NOA). GnRH antagonist protocol was used for ovulation induction. Simple linear regression was performed to analyze the relationship between AFC, basal FSH, female age and oocyte count, and live birth rates.

RESULTS: In the cycles starting with m-TESE, a significant correlation was found between the number of antral follicles and the number of collected oocytes and the live birth rate per cycle. There was no correlation between basal FSH level and female age and live birth rate. Live birth rates in women with antral follicle count < 8 were significantly lower than in women with antral follicle count ≥ 8. Independently, live birth rates were significantly lower in cycles with <7 oocytes retrieved compared to those with ≥7 oocytes retrieved. Live birth rates were lowest in cycles with one or two oocytes (8.3% and 8.3%, respectively), but these rates were not statistically different from cycles with 3,4.5 and 6 oocytes (14.2%, 17.2%, 18.5%, respectively). 17.6%, p=0.810). After ICSI, 37 cycles with <7 oocytes (37/167, 22.1%) and 18 cycles with ≥ 7 oocytes (18/173, 10.4%) could not be transferred due to the absence of available embryos (p<0.01).

RESULT: In an ICSI cycle with testicular spermatozoa obtained by m-TESE; The antral follicle count and the number of oocytes retrieved are important prognostic factors, resulting in significantly reduced live birth rates in women with <8 antral follicles and <7 oocytes retrieved.

Keywords: ICSI,m-TESE,TESE,antral follicle

SS-046

Successfull Treatment of Detachment of The Incision After Al-Ghorab Procedure: A case Report

Rifat Burak Ergül[1], Mehmet Akif Ramazanoğlu[2], Sinan Akşit[2], Murat Sambel[2], Murat Dursun[1], Ateş Kadıoğlu[2]
[1]İstanbul Üniversitesi, İstanbul Tıp Fakültesi, Üroloji Anabilim Dalı, İstanbul
[2]İstanbul Üniversitesi, İstanbul Tıp Fakültesi, Üroloji Anabilim Dalı, Androloji Bilim Dalı İstanbul

İran›da acil polikliniğine 48 saatten fazla süren priapizm epizodu öyküsü olan ve herhangi bir komorbiditesi olmayan hasta, sempatomimetik ajan ile intrakorporeal aspirasyon ve salin irrigasyonu uygulandı. Priapizm epizodu devam etti ve hastaya Al-Ghorab prosedürü uygulandı. Hasta Al-Ghorab işlemi sonrası altıncı günde polikliniğimize başvurdu. Fizik muayenede penis başı kesisinin ayrıldığı ve kötü kokulu akıntı olduğu görüldü (Şekil 1a). Amoksisilin/klavulanik asit 1000 mg hemen uygulandı. Antibiyotik tedavisi sonrası dekolman tarafındaki enfeksiyon durmuş ve ameliyattan altı ay sonra hastaya glansplasti işlemi planlanmıştır(Şekil 1b,c).

Altı ay sonra İran'dan dönen hasta glansplasti operasyonu yapıldı(Şekil 1d). Yaranın kenarlarındaki fibrotik doku çıkarılarak glansın kanatları iki kat şeklinde yaklaştırıldı. 4/0 poliglikalik asit ve cilt için 4/0 rapid poliglikalik asit kullanıldı. Fibrotik dokunun histopatolojik incelemesi fibrozis ve inflamatuar infiltrasyon olarak raporlandı. Postoperatif takiplerinde herhangi bir komplikasyon görülmedi. (Şekil 1e)

Anahtar Kelimeler: Al-Ghorab operasyonui, priapsim, yara yeri enfeksiyonu

Al-Ghorab İşlemi Sonrası Yara Yeri Detaşmanı ve Tedavisi: Olgu Sunumu

Rifat Burak Ergül[1], Mehmet Akif Ramazanoğlu[2], Sinan Akşit[2], Murat Sambel[2], Murat Dursun[1], Ateş Kadıoğlu[2]
[1]Department of Urology, Istanbul Faculty of Medicine, Istanbul University, Istanbul, Turkey
[2]Depertment of Urology Section of Andrology, Istanbul Faculty of Medicine, Istanbul University, Istanbul, Turkey

The 48-years-old patient without any comorbidity with a history of priapism episode lasting for more than 48 hours is presented to the emergency clinic in Iran, where he underwent intracorporeal aspiration and saline irrigation with sympathomimetic agent. The priapism episode persisted and he underwent an Al-Ghorab procedure. The patient admitted on sixth postoperative day to our outpatient clinic after the Al-Ghorab procedure. On physical examination detachment of the incision on the glans and foul-smelling discharge was noticed (Fig. 1a). The amoxicilin/clavulanic acid 1000 mg was adminestered immediately. After the antibiotic treatment the infection at the dettachment side ceased and the patient is scheduled for glans approximation procedure six months after the surger(Fig. 1b,c).

The patient returned six months later from Iran and underwent a glansplasty operation(Fig. 1d). The fibrotic tissue at the edges of the wound was removed and the wings of the glans were approximeted by means of two layer fashion. The first layer is approximeted by using 4/0 polyglicalic acide and the skin 4/0 rapid-polyglicalic acide. The histopathological examination of fibrotic tissue revelaed as fibrosis and inflammatory infiltration. No complications were seen at the postoperative follow-up. (Fig. 1e)

Keywords: Al-Ghorab Procedure, Priapsim, Wound Infection

Resim 1
Figure 1

Resim 1. Glanstaki detaşman. b 15. günde takip. c Dördüncü ayda takip. d Peroperatif görünüm. e Ameliyat sonrası ikinci ay.
Fig. 1. a Detachment of the incision on the glans. b Follow up on 15th day. c Follow up on fourth months. d Peroperative apperance. e Postoperative second month.

SS-047

Penil Fraktür sonrası gelişen erektil disfonksiyonda risk faktörleri: on yıllık klinik deneyimimiz

Ömer Turğut[1], Mehmet Öztürk[2], Ömer Bayrak[2], Haluk Şen[2], Özlem Başgut[2], Yusuf Yaşar[2]
[1]Adıyaman Besni Devlet Hastanesi, Adıyaman
[2]Gaziantep Üniversitesi Şahinbey Araştırma ve Uygulama Hastanesi, Gaziantep

AMAÇ: Penil fraktür sonrası ilk 24 saat içerisinde cerrahi müdahale ile onarım uygulanan hastalarda erektil fonksiyonları incelemeyi amaçladık.

MATERYAL ve METODLAR: Şubat 2012-Ocak 2022 tarihleri aralığında penil fraktür tanısıyla kliniğimize başvuran ve ilk 24 saat içerisinde cerrahi müdahale uygulanan 58 hasta retrospektif olarak değerlendirildi. Post-operatif 6. ay ‘’Uluslararası erektil fonksiyon indeksi (IIEF)’’ formu doldurulmuş ve tüm verilerine ulaşılabilen 38 hasta çalışma kapsamına alındı. Hastaların yaşı, penil travmaya yol açan etyolojik faktörler, etkilenin korpus kavernosum’un (KK) lateralitesi, KK’daki defektin boyutu (mm) ve üretra travması olup olmadığı kaydedildi. Tüm cerrahi girişimler subcoronal insizyon ve degloving ile gerçekleştirildi. IIEF’e göre erektil fonksiyonları bozulup-korunmasına göre hastalar 2 gruba ayrıldı.

BULGULAR: İlk 24 saat içerisinde cerrahi müdahale uygulanan 38 hastanın 27 (%71.1)’sinin IIEF skorlarının korunduğu, 11 (%28.9)’inde ise azalma olduğu görüldü. Erektil fonksiyonları bozulan hastalarda ortalama yaş daha yüksek olmakla birlikte istatistiksel farklılık izlenmedi (38.27±7.4, vs 33.55±12.2, p=0.253). En sık etyolojik faktörün her 2 grupta da koitus olduğu belirlendi (p=0.484). KK’daki defekt boyutunun her iki grupta benzer olduğu saptandı (13.63 ± 8.09 mm, vs 15.55 ± 7.88, p=0.337). Bilateral KK hasarı izlenen üç hastanın ikisinde eş zamanlı üretral hasar izlendi. Ancak onarım sonrası erektil fonksiyonların etkilenmediği belirlendi (p=0.256, p=0.360). (Tablo 1)

SONUÇ: Erken cerrahi onarım, düşük morbiditesi, iyi fonksiyonel sonuçları ve hastanede kısa kalış süresi nedeniyle önemli avantajlara sahip ve tedavide önerilen yöntemdir. Çalışmamız sonucunda erektil fonksiyonlar ile yaş, etyoloji ve defekt boyutu arasında istatistiksel anlamlı farklılık gözlenmese de ileri yaştaki hastalarda penil fraktür sonrası erektil fonksiyonların daha fazla etkilendiği görülmüştür.

Anahtar Kelimeler: erektil disfonksiyon, Penil Fraktür, penil travma, üretral yaralanma.

Risk factors for erectile disfunction developing after penil farcture: ten years of clinical experience

Ömer Turğut[1], Mehmet Öztürk[2], Ömer Bayrak[2], Haluk Şen[2], Özlem Başgut[2], Yusuf Yaşar[2]
[1]Adıyaman Besni Public Hospital, Adıyaman, Turkey
[2]Gaziantep University Sahinbey Research and Application Hospital, Gaziantep, Turkey

AIM: We aimed to evaluate erectile functions of patients who underwent surgical repair after penil fracture within first 24 hours.

MATERIAL-METHODS: A total of 58 patients who applied to our clinic with the diagnosis of penil fracture and underwent to surgical repair within first 24 hours between February 2012 and January 2022 are evaluated retrospectively.38 patients who filled the International Index of Erectile Function (IIEF) questionaire at six month postoperatively and whose all data were accessible were included in the study. Age of patients, etiological factors leading to penil trauma, laterality of affected corpus cavernousum (CC), size of defective area on CC (mm) and presence of urethral trauma were assesed. All surgical procedures are performed via subcoronal incision and penil degloving. Patients are divided into 2 groups according to whether their erectile functions are impaired or preserved.

RESULTS: It was found that IIEF score was preserved in 27 (%71.1) of patients and decreased in 11 (%28.9) of 38 patients. The mean age of patiens with impaired erectile functions was higher, but there is no statistically significant difference (38.27±7.4, vs 33.55±12.2, p=0.253). Coitus was determined as the most common etilogical factor in both of groups (p=0.484). Size of defective area on CC was similar in both of groups (13.63 ± 8.09 mm, vs 15.55 ± 7.88, p=0.337). Bilateral corpus cavernousum injury was accompanied by urethral injury in 2 of 3 patients. However erectil functions of this patients were not affected after surgical repair

(p=0.256, p=0.360). (Table 1)

CONCLUSION: Early surgical repair is recommended treatment method and has important advantages due to low morbidity rates, good functional results and short duration of hospitalization. As a result of our study,although no statistically significant difference was found between erectil functns and age, etiology and defect size; it was obsserved that erectile functions are more affected after penil fracture in elderly patients.

Keywords: erectile disfunction, Penil Fracture, penil trauma, urethral injury.

Tablo 1: Erektil disfonksiyon gelişen ve gelişmeyen hastaların verileri

	ED gelişen grup	ED gelişmeyen grup	p değeri
n, (%)	11, (%28.9)	27, (%71.1)	
Yaş (yıl)	38.27±7.4	33.55±12.2	0.253
Etiyoloji (n,%)			0.484
Koitus (n,%)	7 (%63.6)	19 (%70.3)	
Mastürbasyon (n,%)	4 (%36.4)	8 (%29.7)	
Tunikal yırtığın tarafı			0.256
Sağ (n,%)	6 (%54.5)	13 (%48.1)	
Sol (n,%)	5 (%45.5)	11 (%40.7)	
Bilateral (n,%)	0 (%0)	3 (%11.2)	
Defektin boyutu	13.63 ± 8.09	15.55 ± 7.88	0.337
Üretral yaralanma			0.360
Var (n,%)	-	2 (%7.4)	
Yok (n,%)	11 (%100)	25 (%92.6)	
Takip süresi (ay)	46.09 ± 40.6	40.6 54.18 ±37.7	0.446
Penil deviasyon	-	-	1.00

p<0.05 istatistiksel olarak anlamlı kabul edilmiştir. n: hasta sayısı ED: erektil disfonksiyon mm: milimetre

Table 1: Data of patients with and without ED

	Group with ED	Group without ED	p value
n, (%)	11, (%28.9)	27, (%71.1)	
Age (years)	38.27±7.4	33.55±12.2	0.253
Etiology (n,%)			0.484
Coitus (n,%)	7 (%63.6)	19 (%70.3)	
Masturbation	4 (%36.4)	8 (%29.7)	
Side of tunical tear			0.256
Right (n,%)	6 (%54.5)	13 (%48.1)	
Left (n,%)	5 (%45.5)	11 (%40.7)	
Bilateral (n,%)	0 (%0)	3 (%11.2)	
Defect size (mm)	13.63 ± 8.09	15.55 ± 7.88	0.337
Urethral injury			0.360
Yes (n,%)	-	2 (%7.4)	
No (n,%)	11 (%100)	25 (%92.6)	
Follow up time (months)	46.09 ± 40.6	54.18 ±37.7	0.446
Penil deviation	-	-	1.00

p<0,05 is accepted as statistically significance. n: number of patients ED: erectile disfunction mm: milimeter

SS-048

Serum Nesfatin-1 seviyeleri ile erektil disfonksiyon arasındaki ilişki

Akif Koç[1], Anıl Erkan[1], Muhammet Güzelsoy[1], Ali Rıza Türkoğlu[1], Soner Çoban[1], Rahime Feyza Koloğlu[2], Yasemin Üstündağ[2]
[1]Sağlık Bilimleri Üniversitesi, Üroloji Kliniği, Bursa Yüksek İhtisas Eğitim ve Araştırma Hastanesi, Bursa
[2]Biyokimya Bölümü, Bursa Yüksek İhtisas Eğitim ve Araştırma Hastanesi, Bursa

ARKA PLAN: Erektil disfonksiyon, erkek cinsel sağlığı ile ilgili en yaygın şikayetlerden biridir. Birçok faktör suçlansa da etiyolojik nedenleri tam olarak belirlenememiştir.

Nesfatin-1' in gıda alımını düzenlediği düşünülür ve vasküler, nöral ve hormonal dahil olmak üzere vücuttaki birçok sistemde işlev gördüğü bulunmuştur.

AMAÇ: Bu çalışma ile Nesfatin-1' in erektil disfonksiyon etiyolojisinde yer alıp almadığını belirlemeyi amaçlandı.

GEREÇ-YÖNTEM: Çalışmaya erektil disfonksiyonu olan 43 erkek (Grup 1) ve 40 sağlıklı erkek (Grup 2) dahil edildi. Katılımcılar IIEF-5' in (International Index of Erectile Function) Türkçe versiyonu ile değerlendirildi. Tüm olgulara Nesfatin-1, ttes (Total testosteron), AKŞ (Açlık kan şekeri), HbA1c (Hemoglobin A1c), TK (total kolesterol), LDL (Low density lipoprotein), HDL (High Density Lipoprotein), VLDL (Very Low density lipoprotein), TG (Trigliserid) ve tpsa (Total prostat spesifik antijen) (>45 yaş) testleri yapıldı. Gruplara ait verilerin normal dağılıp dağılmadığı Kolmogorov Smirnov testi kullanılarak belirlendi. Normal olmayan dağılım gösteren Nesfatin-1, AKŞ, Hba1c (%), Hba1c (mmol/mol), VLDL, TG değerlerinin karşılaştırılmasında Mann-Whitney U testi ve normal dağılım gösteren yaş, ttes, TK, LDL, HDL, tpsa değerlerinin karşılaştırılmasında Independent-Samples T test kullanıldı. $p<0.05$ anlamlı olarak kabul edildi.

BULGULAR: Yaş ortalamaları grup 1 ve 2' de sırasıyla 47.47±11.19, 46.03±8.30 (Ortalama ± Standart sapma) yıl idi. Ortalama IIEF-5 skoru Grup 1 ve 2' de sırasıyla 13.14±5.03 ve 23.65±1.17 (Ortalama ± Standart sapma) idi. Serum nesfatin-1 düzeyleri Grup 1'de 14.521±17.30 (Ortalama ± Standart sapma), Grup 2' de 22.675±21.03 (Ortalama ± Standart sapma) idi. Grupların serum Nesfatin-1, total kolesterol, LDL, HDL düzeyleri arasında istatistiksel olarak anlamlı fark bulundu ($p<0.05$). Çalışmaya katılan gönüllülere ait veriler Tablo' da özetlenmiştir.

SONUÇ: Nesfatin-1, erektil fizyolojide rol oynayabilir. Düşük serum Nesfatin-1 düzeyi, erektil disfonksiyonun etiyolojik nedenleri arasında olabilir.

Anahtar Kelimeler: Nesfatin-1, erektil disfonksiyon, total testosteron

The association between serum Nesfatin-1 levels and erectile dysfunction

Akif Koç[1], Anıl Erkan[1], Muhammet Güzelsoy[1], Ali Rıza Türkoğlu[1], Soner Çoban[1], Rahime Feyza Koloğlu[2], Yasemin Üstündağ[2]
[1]Urology Clinic, Health Sciences University, Bursa Training and Research Hospital, Bursa, Turkey
[2]Department of Biochemistry, Bursa Training and Research Hospital, Bursa, Turkey

BACKGROUND: Erectile dysfunction is one of the most common complaints about male sexual health. Although many factors are blamed, its etiological causes have not been fully determined.

Nesfatin-1 is thought to regulate food intake and has been found to function in many systems in the body, including vascular, neural, and hormonal.

AIM: The aim of this study was to determine whether Nesfatin-1 is involved in the etiology of erectile dysfunction.

MATERIALS-METHODS: Forty-three men with erectile dysfunction (Group 1) and 40 healthy men (Group 2) included the study. The participants were evaluated by the Turkish version of the IIEF-5 (International Index of Erectile Function). Nesfatin-1, ttes (Total testosterone), FBG (Fasting blood glucose), HbA1c (Hemoglobin A1c), TC (Total cholesterol), LDL (Low density lipoprotein), HDL (High Density Lipoprotein), VLDL (Very Low density lipoprotein), TG (Trigliserid) and tpsa (Total prostate specific antigen) (>45 age) tests were performed on all cases.WWhether the data of the groups were normally distributed or not was determined using the Kolmogorov Smirnov test. Mann-Whitney U test for the comparison of abnormally distributed Nesfatin1, FBG, Hba1c(%), Hba1c (mmol/mol), VLDL, TG and Independent-Samples T for the comparison of normally distributed age, ttes, TC, LDL, HDL, tpsa values test was used. $p<0.05$ was considered significant.

RESULTS: The mean ages were 47.47±11.19, 46.03±8.30 (Mean ± Standard deviation) years in group 1 and 2, respectively. The average IIEF-5 score were 13.14±5.03 and 23.65±1.17 (Mean ± Standard deviation) in Group 1 and 2, respectively. Serum Nesfatin-1 levels were 14.521±17.30 (Mean ± Standard deviation) in Group 1 and 22.675±21.03 (Mean ± Standard deviation) in Group 2. A statistically significant difference was found between the serum nesfatin-1 levels, total cholesterol, LDL, HDL of the groups (p<0.05). The data of the volunteers participating in the study are summarized in the Table.

CONCLUSION: Nesfatin-1 may be involved in erectile physiology. Low serum Nesfatin-1 level may be among the etiological causes of erectile dysfunction.

Keywords: Nesfatin-1, erectile dysfunction, total testosterone

Tablo: Çalışmaya katılan gönüllülere ait veriler

	Grup 1 n (Min-Max) Ortalama±SD	Grup 2 n (Min-Max) Ortalama±SD	p
Yaş	43 (25-67) 47,47±11,194	40 (29-60) 46,03±8,297	>0.05
Nesfatin1	43 (3,55-65,12) 14,52±17,30	40 (1,06-63,56) 22,68±21,03	<0.05*
AKŞ (mg/dl)	43 (65-341) 109,91±51,28	40 (60-211) 95,00±27,74	>0.05
Hba1c(%)	36 (4-14,4) 6,27±2,01	37 (4,19-11,88) 5,66±1,22	>0.05
Hba1c (mmol/mol)	36 (20-134) 45,06±21,97	37 (22-106) 38,05±13,40	>0.05
ttes (ng/dl)	43 (226,5-755,1) 445,69±113,79	40 (140,7-891,7) 471,74±180,50	>0.05
TK (mg/dl)	43 (127-244) 187,91±28,03	40 (116-277) 203,68±38,93	<0.05*
VLDL (mg/dl)	43 (10,6-153,0) 36,18±28,18	40 (5,4-140,6) 34,65±29,08	>0.05
LDL (mg/dl)	43 (14,8-172,8) 106,68±31,43	40 (11,4-184,8) 126,27±38,55	<0.05*
TG (mg/dl)	43 (53-509) 170,07±107,89	40 (27-703) 171,30±146,07	>0.05
HDL (mg/dl)	43 (29,6-62,4) 43,67±7,57	40 (33,5-62,6) 47,67±8,43	<0.05*
tpsa (mg/dl)	30 (0,20-5,44) 1,08±1,01	33 (0,29-3,04) 0,95±0,64	>0.05

n: Sayı, Min: Minimum, Max: Maksimum, SD: Standart sapma, AKŞ: Açlık kan şekeri, Hba1c: Hemoglobin A1c, ttes: total testosteron, TK: Total kolesterol VLDL: Very Low density lipoprotein, LDL: Low density lipoprotein, TG: Trigliserid, HDL: High Density Lipoprotein, tpsa: Total prostat spesifik antijen

Table: Data of volunteers participating in the study

	Group 1 n (Min-Max) Mean±SD	Group 2 n (Min-Max) Mean±SD	p
Age	43 (25-67) 47,47±11,194	40 (29-60) 46,03±8,297	>0.05
Nesfatin1	43 (3,55-65,12) 14,52±17,30	40 (1,06-63,56) 22,68±21,03	<0.05*
FBG (mg/dl)	43 (65-341) 109,91±51,28	40 (60-211) 95,00±27,74	>0.05
Hba1c(%)	36 (4-14,4) 6,27±2,01	37 (4,19-11,88) 5,66±1,22	>0.05
Hba1c (mmol/mol)	36 (20-134) 45,06±21,97	37 (22-106) 38,05±13,40	>0.05
ttes (ng/dl)	43 (226,5-755,1) 445,69±113,79	40 (140,7-891,7) 471,74±180,50	>0.05
TC (mg/dl)	43 (127-244) 187,91±28,03	40 (116-277) 203,68±38,93	<0.05*
VLDL (mg/dl)	43 (10,6-153,0) 36,18±28,18	40 (5,4-140,6) 34,65±29,08	>0.05
LDL (mg/dl)	43 (14,8-172,8) 106,68±31,43	40 (11,4-184,8) 126,27±38,55	<0.05*
TG (mg/dl)	43 (53-509) 170,07±107,89	40 (27-703) 171,30±146,07	>0.05
HDL (mg/dl)	43 (29,6-62,4) 43,67±7,57	40 (33,5-62,6) 47,67±8,43	<0.05*
tpsa (mg/dl)	30 (0,20-5,44) 1,08±1,01	33 (0,29-3,04) 0,95±0,64	>0.05

n: Number, Min: Minimum, Max: Maximum, SD: Standard deviation, FBG: Fasting blood glucose, Hba1c: Hemoglobin A1c, ttes: total testosterone, TC: Total cholesterol VLDL: Very Low density lipoprotein, LDL: Low density lipoprotein, TG: Triglyceride, HDL: High Density Lipoprotein, tpsa: Total prostate specific antigen

SS-049

Skalp Metastazı İle Tanı Koyulan Böbrek Hücreli Karsinom – Olgu Sunumu

Kadir Eryılmaz, Hüseyin Bıçakcıoğlu, Osman Ergün, Taylan Oksay
Süleyman Demirel Üniversitesi Tıp Fakültesi, Üroloji Kliniği

GİRİŞ: Renal hücreli karsinom (RHK), tüm solid malignitelerin %3'ünü oluşturur. RHK'ler geç semptom verir; bundan dolayı tanı anında vakaların yaklaşık üçte birinde metastaz saptanır. En sık akciğer, kemik ve karaciğere metastaz yapar. Deri metastazları nadirdir. İnsidans ve klinik belirtileri literatürde net olarak aydınlatılamamıştır. Biz de bu olgu sunumumuzda skalp bölgesinde lezyon ile hastaneye başvurmuş, alınan biyopsi sonucunda patolojisi RHK metastazı gelen hastanın tanı ve tedavi sürecini literatür eşliğinde sunmayı planladık.

OLGU: 57 yaşında erkek Hastamız skalp bölgesinde kitle ile hastanemize başvurdu. Plastik cerrahi bölümü tarafından yapılan eksizyonel biyopsi sonucunda patolojisi RHK metastazı geldi.

Tarafımıza konsulte edilen hastaya bilgisayarlı tomografi (BT) ve F-18 FDG PET BT çekildi. Yapılan görüntülemeler sonucunda sağ böbrek üst polde 31*36mm RHK olduğu düşünülen primer tümör görüldü. Hastanın sol temporal bölgesindeki metastatik lezyon haricinde bilateral internal juguler alanda büyüğü 12mm kuşkulu metastatik lenf nodları, sağ akciğer orta lobta kuşkulu metastatik 5mm nodüler lezyon, sol akciğer üst lobta kuşkulu metastatik 6,5mm lezyon, bilateral inguinal alanda kuşkulu metastatik büyüğü 12mm lenf nodları saptandı.

Memorial SloanKettering Cancer Center (MSKCC) skorlamasına göre düşük risk grubundaydı. Hastaya sitoredüktif radikal nefrektomi kararı alındı.

Operasyona plastik cerrahi ve genel cerrahi doktorları da dahil oldu. Genel cerrahi tarafından taşlı kolesistit nedeni ile kolesistektomi yapıldı. Plastik cerrahi tarafından ise sol temporal bölgedeki tümör tabanının eksizyonu yapıldı. Radikal nefrektomi materyeli patolojisi eozinofilik varyant berrak hücreli RHK geldi. Patolojik tümör evresi T1a M1 olarak saptandı.

TARTIŞMA: RHK, erişkin solid malignitelerin %2-3'ünü oluşturur. %25-30'u tanı anında metastaz ile başvurur ve metastatik olguların %60'ı berrak hücreli RHK tipinde görülür. Tüm kanserlerin cilt metastazları göz önüne alındığında RHK bunların sadece %3'ünden sorumludur. Literatür tarandığında bir çok olgu sunumunda tanı koyulmuş RHK'li hastaların tedavi sonrası takip sürecinde deri metastazı olduğu görülmüştür. Bizim olgumuzda ise tanı deri metastazından alınan biyopsi sonucunda koyulmuştur.

SONUÇ: RHK deri metastazı nadir görülmektedir; ancak tanı anında deri metastazı çok daha nadirdir. Olgumuz eşliğinde literatürü tararken özellikle berrak hücreli RHK tipinde cilt metastazının daha çok görüldüğünü ve deri metastazlarının genellikle tanı anından yıllar sonra olduğunu gördük. Ancak olgumuzda da görüldüğü gibi tanı anında da deri metastazı olabilir. Sonuç olarak RHK tanı anında, tedavi ve takip süreçlerinde cilt lezyonlarının dikkatli değerlendirilmesi önemlidir.

Anahtar Kelimeler: böbrek hücreli karsinom, sitoredüktif radikal nefrektomi, skalp metastazı

Renal Cell Carcinoma Diagnosed By Scalp Metastasis - Case Presentation

Kadir Eryılmaz, Hüseyin Bıçakcıoğlu, Osman Ergün, Taylan Oksay
University of Süleyman Demirel, Facülty of Medicine, Department of Urology

INTRODUCTION: Renal Cell Carcinoma (RCC) constitutes 3% of all solid malignancies. At the time of diagnosis, metastasis is detected in approximately one third of the cases, as the symptoms of RCC appears lately. It most commonly metastasizes to the lung, bone, and liver. Skin metastasesd are seen rarely. The incidence and clinical symptoms have not been clearly elucidated in the literature. We have planned to present the diagnosis and treatment processes of the patient who was admitted to the hospital with a lesion in his scalp and whose pathology was RCC metastasis as the result of the biopsy in this case report, accompanied by the literature.

CASE: 57 years old male.

Our patient reached to our hospital with a mass in the scalp area. As the result of excisional biopsy performed by our plastic surgery department, his pathology was RCC metastasis.

The patient who was consulted to us and underwent computerized tomography (CT) and F18 FDG PET CT. As a result of the

imaging, a primary tumor that is assumed to be 31*36mm. RCC was seen in the upper pole of the right kidney. There were 12mm. suspicious metastatic lymph nodes in the bilateral internal jugular area, 5mm. suspicious metastatic nodular lesion in the right lung middle lobe, 6.5mm. suspicious metastatic lesion in the left lung upper lobe, in addition to the metastatic lesion in the left temporal region of the patient.

He was in the low risk group according to the Memorail SloanKettering Cancer Center (MSKCC) scoring. The conclusion of having cytoreductive radical nephrectomy was reached for the patient..

Plastic and General Surgeons were also involved in the operation. Cholecystectomy was performed due to his stony colocystitis by general surgery. Excision of the tumor in the left temporal area was performed by plastic surgery.

The pathology of the radical nephrectomy material was eosinophilic variant clear cell RCC. Pathological tumor stage was determined as T1aM1.

DISCUSSION: RCC constitutes 2-3% of all adult solid malignancies. The 25-30% of metastases present at the time of diagnosis and 60% of metastatic cases are RCC clear cell type. When skin metastases of all cancers are considered, RCC is responsible for only 3% of these. It is seen in many case presentations in the literature that patients diagnosed with RCC had skin metastasis in the follow-up period after treatment. In our case, the diagnosis was made as the result of biopsy received from skin.

CONCLUSION: RCC skin metastasis is seen rare; however, to see skin metastasis at the time of diagnosis is much more rare. Skin metastasis cases are more common especially in RCC type with clear cells and they occure mostly years after the diagnosis of RCC in the literature related to our case. On the other hand, skin metastasis may occur at the time of diagnosis too, as it is seen in our case. As the conclusion, it is important to evaluate skin lesions carefully at the time of RCC diagnosis and during treatment and patient follow-up.

Keywords: cytoreductive radical nephrectomy, renal cell carcinoma, scalp metastasis

hastamızın skalp derisindeki lezyonu
mass on the scalp skin of our patient

SS-050

Vaka sunumu: at nalı böbrekli iki hastada görülen nöroendokrin tümör

Ramazan Ömer Yazar, Salih Zeki Sönmez, Aykut Çolakerol, Ahmet Yaser Müslümanoğlu, Atilla Semerciöz, İsmail Engin Kandıralı
İstanbul Sağlık Bilimleri Üniversitesi, Bağcılar Eğitim ve Araştırma Hastanesi, Üroloji Ana Bilim Dalı, İstanbu

Nöroendokrin hücre kaynaklı tümörler böbrek tümörleri içerisinde nadir rastlanan tümörlerdir. Bu grup tümörler nöroendokrin hücrelerden kaynaklanmaktadır ve bu hücreler normal böbrek parankiminde bulunmamaktadır. Yapılan çalışmalarda konjenital olarak at nalı böbrek anomalisi olanlar da nöroendokrin hücreli tümör gelişim riskinin normal populasyona göre sıklığının arttığı düşünülmektedir. Bu vaka sunumunda at nalı böbrek oluşumu görülen iki hastadanın tanı ve tedavi süreci sunulmuştur. İlk hasta 33 yaşında erkek ve sol böbrek üst polde tümör lehine bulgular nedeniyle sol açık parsiyel nefrektomi yapılmıştır. İkinci hasta ise 57 yaşında kadın hasta olup, sağ böbrek üst polde tümör saptanması üzerine sağ parsiyel nefrektomi ve sol atrofik böbrek nedenli aynı seans da sol nefrektomi yapılmıştır. Her iki hastanın patolojisi nöroendokrin tümör olarak saptanmış olup bu vaka sunumunda hastaların tanı ve tedavi süreçleri değerlendirilmiştir.

Anahtar Kelimeler: at nalı böbrek, böbrek kanserleri, nöroendoktin tümör

Case report: neuroendocrine tumor seen in two patients with horseshoe kidneys

Ramazan Ömer Yazar, Salih Zeki Sönmez, Aykut Çolakerol, Ahmet Yaser Müslümanoğlu, Atilla Semerciöz, İsmail Engin Kandıralı
University of Health Sciences, Bagcilar Research and Training Hospital, Department of Urology, Istanbul, Turkey

Neuroendocrine cell-derived tumors are rare tumors among kidney tumors. This group of tumors arise from neuroendocrine cells and these cells are not found in the normal kidney parenchyma. Studies have shown that the risk of neuroendocrine cell tumor development is increased in patients with congenital horseshoe kidney anomaly compared to the normal population. In this case report, the diagnosis and treatment process of two patients with horseshoe kidney formation is presented. The first patient was a 33-year-old male, and left open partial nephrectomy was performed due to findings in favor of a tumor in the upper pole of the left kidney. The second patient was a 57-year-old female patient, and right partial nephrectomy and left nephrectomy due to left atrophic kidney were performed in the same session after a tumor was detected in the upper pole of the right kidney. The pathology of both patients was determined as neuroendocrine tumor, and the diagnosis and treatment processes of the patients were evaluated in this case report.

Keywords: horseshoe kidney, kidney cancers, neuroendoctin tumor

t nalı böbrek de nöroendokrin hücre kaynaklı tümör preparatı
neuroendocrine cell-derived tumor preparation in horseshoe kidney

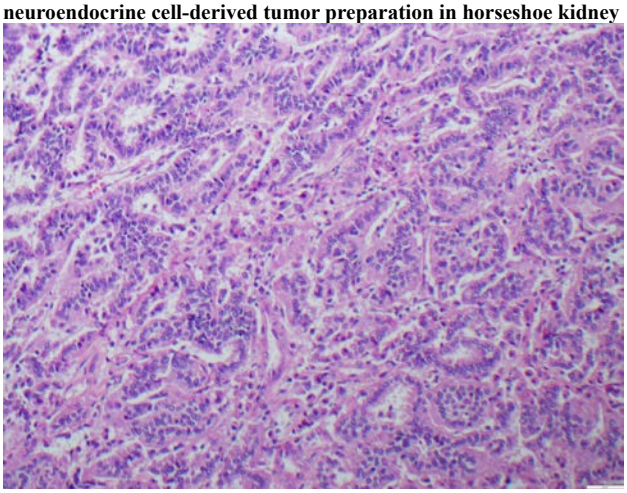

at nalı böbrek de nöroendokrin hücre kaynaklı tümör preparatı tuz-biber görünümü
neuroendocrine cell-derived tumor preparation in horseshoe kidney salt-pepper appearance

SS-051

Böbreğin Nadir Görünen Bir Neoplazmı; Ewing Sarkomu

Soner Çoban, Atilla Satır, Çağlar Boyacı
Sağlık Bilimleri Üniversitesi Bursa Yüksek İhtisas Eğitim ve Araştırma Hastanesi, Üroloji Ana Bilim Dalı, Bursa

GİRİŞ: Primitif nöroektodermal tümörler (PNET) en çok santral sinir sisteminde görülürler. Periferik yerleşimleri ise oldukça nadirdir. Ewing sarkom, PNET ailesindendir. Ewing sarkom kemik ve kemik dışı kökenli olmak üzere iki grupta değerlendirilir. Ekstraosseöz Ewing sarkomu çok nadir görülen bir durumdur. Literatürden 100'den biraz fazla vaka mevcuttur. Renal kökenli periferik yerleşimli PNET'ler genelde genç erişkinlerde görülür, agresif seyirli bir klinik tablo ile ilerler ve kötü prognoza sahiptir.

OLGU SUNUMU: 62 yaşında, mide adenokarsinomu nedeniyle 2018 yılında gastrektomi yapılmış ve onkoloji tarafından ilaçsız takip edilen kadın hastanın kontrollerinde yapılan görüntülemelerde böbrekte Renal Hücreli Karsinom(RHK) şüphesi ile radikal nefrektomi planlanmıştır. Hastanın belirttiği bir şikayeti yoktu. Onkoloji takibinde çekilen bilgisayarlı tomografi(BT) tetkikinde; sol böbrek orta kesimde daha önceki kontrollerinde görülmeyen 42X44 mm boyutlarda hipodens nodüler kontrast tutan kitlesel lezyon dikkati çekmiş olup RHK ayırt edilememiştir. Sağ böbrek ise normaldi. RHK ön tanısıyla radikal nefrektomi uygulandı. Patolojik incelemede iri, hiperkromatik çekirdekli, dar stoplazmalı, bir kısmı iğsi görünümde çoğu alanlarda rozet oluşturan, CD99 ile yaygın ve güçlü boyanma gösteren, PNET/Ewing sarkom tanısı konuldu. Ewing sarkomu tanısı alan hasta onkolojik tedavi amaçlı onkoloji bölümüne yönlendirildi.

TARTIŞMA: Böbrek kitlelerinin %90'ından fazlası Renal Hücreli Kanserlerdir. Böbrekte sarkom görülme oranı %1'den azdır. Ewing sarkomu oldukça agresif olmasına rağmen yapılan görüntülemelerde metastaz gözlenmemiştir. Böbreğin Ewing sarkomu daha çok genç yaş(28-34 yaş) grubunda gözlenmektedir. Başlangıçta hastamızda olduğu gibi asemptomatiktir. İlerleyen dönemde ise yan ağrısı veya hematüri gibi semptomlarla karşımıza çıkar. Renal Ewing sarkomları görüntülemeyle RHK'dan ayırmak imkansıza yakındır. Ultrasonda vaskülaritesi minimal veya hiç olmayan hipoekoik veya izoekoik kitleler olarak görülür. BT'de hipodens olarak görülür. Renal Ewing sarkomunun kesin tanısı, yalnızca ameliyat öncesi yapılan biyopsi veya ameliyat sonrası konur. Işık mikroskobunda, tabakalar halinde düzenlenmiş yüksek nükleositoplazmik oranlı küçük yuvarlak mavi hücreler olarak varlığını gösterir ayrıca Homer-Wright Rozetleri de oluşturabilir. Tümör hücrelerinde Nöron Spesifik Enolaz ve Sinaptofizin gibi immünohistokimyasal markerlar pozitiftir. Renal Ewing sarkomunun tedavisi konusunda fikir birliği yoktur. Çoğu vaka cerrahi rezeksiyon ve adjuvan kemoterapi ile tedavi edilmiştir. Vinkristin, doksorubisin, ifosfamid, etoposid, aktinomisin D ve siklofosfamid etkili kemoterapötik ajanlardır. Hastamıza da bu tedavi protokolü uygulandı. Hasta tedavisinin 4. Kürünü aldıktan sonra ilaçları tolere edemediği için tedaviyi bırakmıştır. Takiplerinde nüks veya metastaz yoktur. İnsülin Benzeri Büyüme Faktörü 1 reseptör antikoru tedavisi Ailesel Ewing sarkomlu hastalarda ümit vadetmektedir. Cerrahi sınır pozitifliğinde tedaviye postoperatif radyoterapi eklenmelidir.

SONUÇ: Primer renal Ewing sarkomu çok nadir görülen ancak oldukça agresif bir böbrek tümörüdür. Onu RHK'dan ayırt edebilecek spesifik bir görüntüleme tekniği yoktur ve bu nedenle genç erişkinlerde görülen agresif böbrek tümörlerinde Ewing sarkomu olasılığı her zaman ayırıcı tanı olarak akılda tutulmalıdır. Kesin tanı; immünohistokimyasal ve sitogenetik çalışmalar ile birlikte histopatolojik tanı ile konur. Kemoterapinin en kısa sürede başlatılabilmesi için erken teşhis çok önemlidir. Radyolojik tanı evreleme ve takip için önemlidir.

Anahtar Kelimeler: ewing, böbrek, neoplazm

A Rare Neoplasm Of The Kidney; Ewing Sarcoma

Soner Çoban, Atilla Satır, Çağlar Boyacı
University of Health Science Bursa Yuksek Ihtisas Training and Research Hospital, Department of Urology, Bursa

INTRODUCTİON: Primitive neuroectodermal tumors (PNET) are mostly seen at the central nervous system. Peripheral localizations are very rare. PNETs are belong to Ewing sarcoma family. Ewing sarcoma consists of two groups: osseous and extra-osseous origin. Extraosseous Ewing sarcoma is very rare. There are slightly more than a hundred cases at literature. Peripherally localized PNETs of renal origin are usually seen in young adults. It progresses clinically aggresive and has a poor prognosis.

CASE REPORT: A 62-year-old female patient who underwent gastrectomy for gastric adenocarcinoma in 2018 and was followed-up without medication by oncology, was planned for radical nephrectomy with the suspicion of Renal Cell Carcinoma (RCC) in the

kidney in the imaging performed during oncology controls. The patient had no complaints. In the computerized tomography (CT) examination taken during oncology follow-up; In the middle part of the left kidney, a 42X44 mm hypodense nodular-enhancing mass lesion, which was not seen in previous controls, was noted and RCC could not be distinguished. The right kidney was normal. The patient underwent radical nephrectomy with a preliminary diagnosis of RCC. Histopathological diagnosis was PNET/Ewing sarcoma with findings of large and hyperchromatous nuclei, narrow cytoplasms, spindle shaped cells- but mostly rosette formation- and strong straining with CD99. The patient, who was diagnosed with Ewing sarcoma, was referred to the oncology department for oncological treatment.

DİSCUSSİON: More than 90% of kidney masses are renal cell cancers. The incidence of sarcoma in the kidney is less than 1%. Although Ewing sarcoma is quite aggressive, no metastasis was observed in our patient. Initially, it is asymptomatic as in our patient. In the later period, it appears with symptoms such as flank pain or hematuria. It is almost impossible to distinguish renal Ewing sarcomas from RCC by imaging. Definitive diagnosis of renal Ewing sarcoma based on pre-operative biopsy or post-operative pathology. There is no consensus on the treatment of renal Ewing sarcoma. Most cases have been treated with surgical resection and adjuvant chemotherapy. Vincristine, doxorubicin, ifosfamide, etoposide, actinomycin D and cyclophosphamide (VAC - IE protocol) are effective chemotherapeutic agents. This treatment protocol was also applied to our patient. After taking the 4th course of her treatment, the patient stopped the treatment because she could not tolerate the drugs. There is no recurrence or metastasis in her follow-up. Insulin-Like Growth Factor 1 receptor antibody therapy shows promise in patients with familial Ewing sarcoma. Postoperative radiotherapy should be added to the treatment in positive surgical margins.

CONCLUSİONS: Primary renal Ewing sarcoma is a very rare but progreses aggressively. There is no specific imaging technique to distinguish it from RCC, and therefore, the possibility of Ewing sarcoma should always be kept in mind as a differential diagnosis in aggressive kidney tumors in young adults. Definitive diagnosis is made by histopathological diagnosis together with immunohistochemical and cytogenetic studies. Early diagnosis is very important so that chemotherapy can be started as soon as possible. Radiological diagnosis is important for staging and follow-up.

Keywords: ewing, kidney, neoplasm

ewing bt
ewing bt

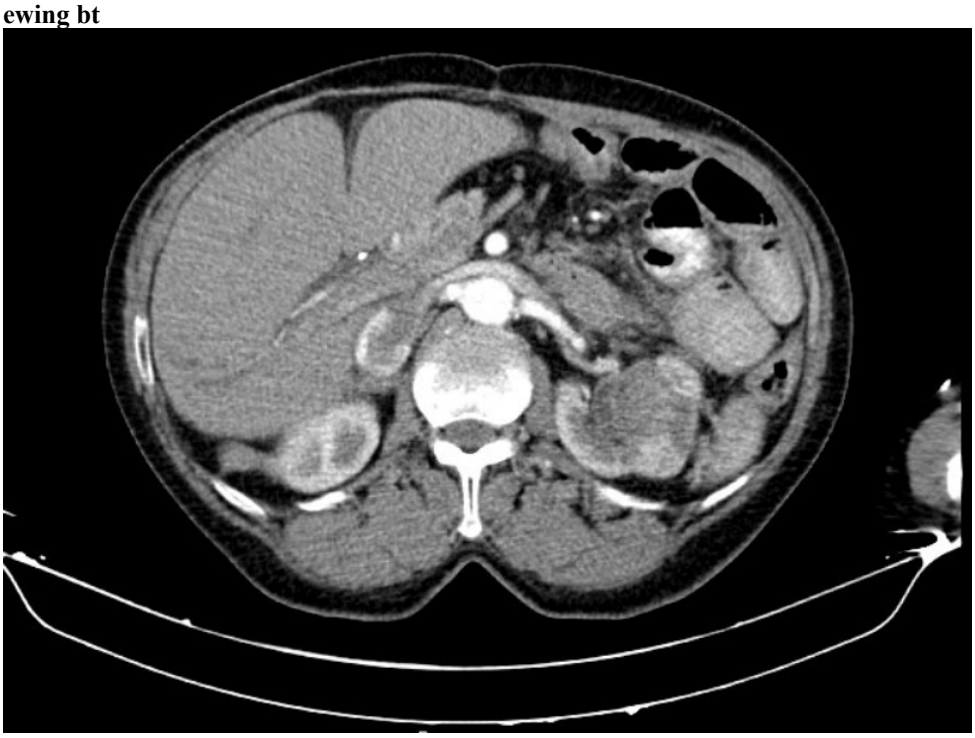

Ewing sarkomu bt görüntüsü
CT image of ewing sarcoma

SS-052

Parsiyel nefrektomi yapılan böbrek kitlelerinde RENAL, PADUA ve SPARE nefrometri skorlarının peroperatif ve postoperatif cerrahi sonuçları öngörmedeki rolünün retrospektif olarak araştırılması

Mücahit Çaviş[1], Mehmet Çağatay Çiçek[2], Kadir Ömür Günseren[2], İsmet Yavaşcaoğlu[2], Onur Kaygısız[2], Burhan Coşkun[2]
[1]Dr. Nafiz Körez Sincan Devlet Hastanesi Üroloji Kliniği, Ankara, Türkiye
[2]Bursa Uludağ Üniversitesi Tıp Fakültesi Üroloji A.D, Bursa, Türkiye

AMAÇ: Böbrek kitlelerinin cerrahi tedavisinde uygun hastalarda parsiyel nefrektomi günümüzde öne çıkan tedavi yöntemidir. Başarılı peroperatif ve postoperatif sonuçlar için uygun hasta seçimininde kullanılmak üzere nefrometri skorları geliştirilmiştir. Çalışmamızda bu skorlardan RENAL, PADUA ve SPARE skorlarının başarısını değerlendirmeyi amaçladık.

GEREÇ-YÖNTEM: 2007-2020 tarihleri arasında Bursa Uludağ Üniversitesi Tıp Fakültesi Hastanesi Üroloji Anabilim Dalı'nda parsiyel nefrektomi uygulanan 419 hastanın kesitsel görüntüleme verileri (BT, MR) retrospektif olarak incelendi. RENAL, PADUA ve SPARE nefrometri skorlarının Trifekta ve Pentafekta'ya ulaşmadaki başarısı değerlendirildi.

BULGULAR: Hastaların ortalama yaşı 55,89 (± 12.5) yıl olup, kadın/erkek oranı %38.4-%61.6, ortalama takip süresi ise 10 ± 7 (1-51) ay olarak bulundu. RENAL skorun operasyon süresi, kanama miktarı ve intropeperatif komplikasyon gelişimi ile tek değişkenli analizde anlamlı ilişkide olduğu (p:0.009, p:0.001, p:0.003); PADUA skorunun kanama miktarı ve postoperatif komplikasyon gelişimi ile tek değişkenli analizde; introperatif komplikasyon gelişimi, cerrahi sınır pozitifliği, trifekta başarısı ve pentafekta başarısı ile de çok değişkenli analizde anlamlı ilişkide olduğu (p:0.005, p:0.001, p:0.001, p:0.014, p:0.002, p:0.009); SPARE skorunun ise kanama miktarı, trifekta başarısı ve pentafekta başarısı ile tek değişkenli analizde; introperatif komplikasyon gelişimi ile de çok değişkenli analizde anlamlı ilişkide olduğu (p:0.002, p:0.001, p:0.027, p:0.049) görüldü. Nefrometri skorları dışında introperatif komplikasyon gelişimi ile iskemi uygulaması, tümör yerleşimi, tümörün egzofitik oranı, toplayıcı sistemle ve renal sinüsle ilişkisinin de tek değişkenli analizde anlamlı ilişkide olduğu (p:0.036, p:<0.001, p:<0.001, p:<0.001, p:<0.001); cerrahi sınır pozitifliği ile de tümör boyutunun tek değişkenli analizde; Fuhrman derecesinin ise çok değişkenli analizde anlamlı ilişkide olduğu (p:0.013, p:0.007) görüldü. Trifekta başarısı ile yalnızca PADUA skoru'nun (p:0.002), pentafekta başarısı ile ise PADUA skoru ve tümör boyutunun çok değişkenli analizde anlamlı ilişkide olduğu (p:0.009, p:0.025) görüldü.

SONUÇ: Çalışmamızde değerlendirilen nefrometri skorları peroperatif komplikasyonları öngörmede ve parsiyel nefrektomi için uygun hasta seçiminde kullanılabilecek kolay uygulanabilir yöntemlerdir.

Anahtar Kelimeler: RENAL, PADUA, SPARE, parsiyel nefrektomi

Retrospective investigation of the role of RENAL, PADUA and SPARE nephrometry scores in predicting perioperative and postoperative surgical outcomes in renal masses undergoing partial nephrectomy

Mücahit Çaviş[1], Mehmet Çağatay Çiçek[2], Kadir Ömür Günseren[2], İsmet Yavaşcaoğlu[2], Onur Kaygısız[2], Burhan Coşkun[2]
[1]Department of Urology, Dr. Nafiz Körez Sincan State Hospital, Ankara, Turkey
[2]Department of Urology, Bursa Uludag University, Bursa, Turkey

OBJECTIVE: Partial nephrectomy is the leading treatment method in patients who are suitable for the surgical treatment of kidney masses. Nephrometry scores have been developed to be used in appropriate patient selection for successful perioperative and postoperative outcomes. The success of RENAL, PADUA and SPARE scores was investigated.

METHODS: Cross-sectional imaging data (CT, MR) of 419 patients who underwent partial nephrectomy in Bursa Uludag University Medical Faculty Hospital Department of Urology between 2007 and 2020 were retrospectively analyzed. The success of RENAL, PADUA and SPARE nephrometry scores in reaching Trifecta and Pentafekta was evaluated.

RESULTS: The mean age was 55.89 (± 12.5) years, the female/male ratio was 38.4%-61.6%, and the mean follow-up period was 10 ± 7 (1-51) months. The RENAL score was significant for the duration of the operation, the amount of bleeding, and intraoperative complications in univariate analysis (p:0.009, p:0.001, p:0.003); the PADUA score was significant for the amount of bleeding and postoperative complication in univariate analysis and was significant for intraoperative complication, surgical margin positivity, trifecta success and pentafecta success in multivariate analysis (p:0.005, p:0.001, p:0.001, p:0.014, p:0.002, p:0.009); the SPARE score was significant for the amount of bleeding, trifecta success and pentafecta success in univariate analysis and was significant for intraoperative complications in multivariate analysis (p:0.002, p:0.001, p:0.027, p:0.049). Intraoperative complications was significant for the need for ischemia, tumor location, tumor exophytic ratio, collecting system and renal sinus involvement in univariate analysis (p:0.036, p:<0.001, p:<0.001, p:<0.001, p:<0.001). Surgical margin positivity was significant for tumor size in univariate analysis and was significant for Fuhrman grade in multivariate analysis (p:0.013, p:0.007). It was observed that only PADUA score (p:0.002) with trifecta success, and PADUA score and tumor size with pentafecta success in multivariate analysis (p:0.009, p:0.025).

CONCLUSIONS: The nephrometry scores evaluated in our study are easily applicable methods that can be used to predict perioperative complications and to select suitable patients for partial nephrectomy.

Keywords: RENAL, PADUA, SPARE, partial nephrectomy

SS-053

The natural course and management strategies of renal angiomyolipoma: *A comprehensive single-institution series with 20-year experience*

Ahmet Keleş, Ayberk İplikçi, Asıf Yıldırım
Department of Urology, Medeniyet University School of Medicine Prof. Dr. Süleyman Yalçın City Hospital,Istanbul,Turkey

Introduction: Little is known about the natural history of renal angiomyolipomas (rAMLs); there is uncertainty regarding the indications for treatment and treatment options. We aim to evaluate the indications, effectiveness, harms, and follow-up of different management modalities for renal AML at a tertiary referral center to guide clinical practice.

Patients and Methods: Design, setting, and participants: A retrospective single-center review was performed of an AML series from 2002 to 2022. We retrieved patient characteristics, intervention, and follow-up data from hospital electronic medical records. Detailed image reports and chart reviews were performed in patients who had two or more abdominal scans with at least one year between the first and last scans. Follow-up time per lesion was defined as the number of years between the date of the first available image that reported the lesion and the date of the last scan (Figure 1).

Intervention: Options for treatment have traditionally included radical and partial nephrectomy (laparoscopic/open), selective arterial embolization, and ablative therapies, including cryoablation and radiofrequency ablation.

Outcome measurements: Clinical and imaging variables, the need for intervention and re-intervention, complications, follow-up time also tumor change in growth rate over time were recorded. We evaluated the association between growth rate, size, patient factors, and interventions.

Results: A total of 850 patients were identified with a radiology report that included a reference to rAML. 177 individual patients were identified with 184 tumors and followed up for a median of 43 mo (range: 6–144 mo). Patient and rAML characteristics are shown in Table 1.

Active surveillance is the most chosen option in 70% of the cases. Fifty-seven interventions were required for 53 (28.8%) AMLs of whom AMLs: 17 were treated with embolization, 26 received partial nephrectomy (17 Laparoscopic; 9 Open), 8 received radical nephrectomy (2 Laparoscopic; 6 Open), two with radiofrequency ablation (RFA). Three patients were diagnosed with AML rupture. The median size at intervention was 4.9 cm (range 1–17.5 cm). Four cases (5.6%) had re-embolization. Kidney function was not affected by all the intervention procedures.

CONCLUSIONS: This large, single-institution series on AMLs confirms that lesions >4 cm do not require early intervention based on size alone. Appropriately selected cases of renal angiomyolipoma can be managed by active surveillance.

Keywords: Angiomyolipoma, embolization, natural course, surveillance

Table 1 / Figure 1

Table 1 – Patient and lesion characteristics

Variable	Category	Value (%)
Gender (n)	Male	48 (27.1)
	Female	129 (72.8)
Age at diagnosis (yr)	Median	62.1
	Range	19-83
Follow-up (mnt)	Median	43
	Range	6-140
Clinical presentation	Incidental	92 (51.9)
	Hematuria	10 (5.6)
	Pain	75 (42.3)
TSC status	No/unknown	176 (99.4)
	Yes	1 (0.56)
Epithelioid AML	Yes	1
	No/unknown	52
Intervention	Yes	53 (28.8)
	No	131 (71.1)
Intervention indication	Growth (> 4 cm)	26 (49)
	Bleed	5 (9.4)
	Pain	22 (41.5)
Treatment	SEA	17 (32)
	RFA	2 (3.7)
	OPN	9 (16.9)
	LPN	17 (32)
	ORN	6 (11.3)
	LRN	2 (3.7)
Size of the lesion at baseline (cm)	≤ 2	76 (41.3)
	> 2 to ≤ 4	54 (23.9)
	> 4 to ≤ 6	38 (20.6)
	> 6	16 (8.7)
Side of AML, n (%)	Right kidney	97 (52.7)
	Left kidney	80 (43.4)
	Bilateral	7 (3.8)

TSC = tuberous sclerosis complex. PN = partial nephrectomy; RFA = radiofrequency ablation; RN = radical nephrectomy; OPN = Open partial nephrectomy; ORN =Open radical nephrectomy; SAE = selective arterial embolization;

Table 1 – Patient and lesion characteristics Figure 1 – Flow diagram of the data collection process

SS-054

Laparoskopik parsiyel nefrektominin perioperatif sonuçlarını tahmin etmede RENAL nefrometri indeksinin önemi

Müslim Doğan Değer[1], Burak Akgül[2], Tevfik Aktoz[2]
[1]Edirne Sultan 1. Murat Devlet Hastanesi
[2]Trakya Üniversitesi Hastanesi

AMAÇ: Lokalize renal maligniteler için standart tedavi, radikal nefrektomiye benzer onkolojik sonuçları olan ancak böbrek fonksiyonu üzerinde daha az etkisi olan laparoskopik parsiyel nefrektomidir (LPN). RENAL skoru, literatürde renal kitlelerin anatomisini tanımlamak için klinik bir araç olarak pratikte etkin bir şekilde kullanılmıştır. Çalışmamızda, perioperatif sonuçları tahmin etmede RENAL skorunun öngörü değeri, retrospektif verilerin analizi ile araştırıldı.

YÖNTEM: Böbrek tümörü nedeniyle LPN yapılan hastalar geriye dönük olarak tarandı. RENAL skor hesaplaması ameliyat öncesi cerrahlar tarafından yapıldı. Hastalar bu puana göre düşük, orta ve yüksek riskli olmak üzere üç gruba ayrıldı. Operasyonun kapalı tamamlanması, perioperatif kanama miktarı, operasyon süresi, iskemi süresi ve hastanede yatış süresi açısından hasta grupları incelendi. Tek değişkenli analizde nominal veriler için ki-kare testi, parametrik değişkenler için t-testi, nonparametrik değişkenler için Mann-Whitney U testi kullanıldı. $P<0.05$ değeri anlamlı kabul edildi.

BULGULAR: 54 hasta değerlendirildi. bunların 33'ü erkek, 22'si kadındı. Hastaların 42'si (%77.8) düşük, 11'i (%20.4) orta, 1'I (%1.9) ise yüksek riskli grupta yer aldı. Ameliyatın laparoskopik olarak tamamlanması, iskemi süresi ve ameliyat süresi açısından gruplar arasında istatistiksel olarak anlamlı fark yoktu ($p>0.05$). Hastanede yatış süresi ve kanama miktarı düşük riskli grupta istatiksel olarak anlamlı daha az saptandı ($p<0.05$).

SONUÇ: RENAL skoru, ameliyat seçeneklerini göz önünde bulundurarak karar vermede perioperatif sonuçlar için öngörücü bir araç olarak kullanılabilir.

Anahtar Kelimeler: Nefrektomi, RENAL skoru, perioperatif sonuçlar

The importance of the RENAL nephrometry score for predicting the perioperative outcomes of laparoscopic partial nephrectomy

Müslim Doğan Değer[1], Burak Akgül[2], Tevfik Aktoz[2]
[1]Edirne Sultan 1. Murat State Hospital
[2]Trakya University Hospital

OBJECTIVE: The standard of care for localized renal malignancies is laparoscopic partial nephrectomy (LPN), which has similar oncological outcomes to radical nephrectomy but less of an impact on renal function. The RENAL score has been effectively used in practice as a practical tool for describing the anatomy of renal masses in literature. The value of the RENAL score in predicting perioperative outcomes was estimated by the analysis of retrospective data.

METHODS: Patients who underwent LPN for kidney tumor were retrospectively screened. RENAL score calculation was done by surgeons preoperatively. Patients were classified into three groups—low, moderate, and high complexity—based on this score. Patient groups were examined in terms of laparoscopic completion of the operation, amount of perioperative bleeding, operation time, ischemia time and hospital stay. In univariate analysis, the chi-square test was used for nominal data, t-test for parametric variables, and Mann-Whitney U test for nonparametric variables. A value of $p<0.05$ was considered significant.

RESULTS: 54 patients were evaluated. 33 of them were men and 22 of them were women. 42 (77.8%) of the patients were in the low group, 11 (20.4%) in the moderate group, and 1 (1.9%) in the high group. There was no statistically significant difference between the groups in terms of laparoscopic completion of the operation, ischemia time and operation time ($p>0.05$). The length of hospital stay and amount of perioperative bleeding was statistically significantly less in the low-risk group ($p<0.05$).

CONCLUSION: When deciding between operational choices, the RENAL score could be employed as a prognostic tool for perioperative outcomes.

Keywords: Nephrectomy, RENAL score, perioperative outcomes

SS-055

Covid-19 pandemisi döneminde ve pandemi öncesinde başvuran böbrek tümörü hastalarının özelliklerinin karşılaştırılması

Mehmet Özen[1], Mustafa Aydın[1], Lokman İrkılata[1], Uğur Öztürk[1], Mustafa Koray Kırdağ[1], Hakan Yıldız[2], Reha Ordulu[2], Fatih Kuru[2], Mücahit Uğur[2], Mustafa Kemal Atilla[2]
[1]Samsun Eğitim ve Araştırma Hastanesi,Üroloji Kliniği,Samsun
[2]Samsun Üniversitesi Tıp Fakültesi Üroloji Anabilim Dalı

AMAÇ: Tüm dünyayı etkisi altına alan covid pandemisi sunulan sağlık hizmetlerini etkilemiş,sağlık hizmetlerinin ertelenmesine sebep olmuştur.Biz de bu çalışmamızda covid pandemisi döneminde kliniğimize başvuran ve böbrek tümörü tespit edilen hastaların özelliklerini pandemi öncesi başvuran dönemdeki hasta özellikleri ile karşılaştırmayı amaçladık.

MATERYAL-METOD: Çalışmaya hastanemizde elektif ameliyatların ertelenmeye karar verildiği Mart 2020-Nisan 2021 tarihleri arasındaki böbrek tümörleri vakaları ile pandemi öncesi elektif ameliyatların alındığı Ocak 2018-Mart 2020 arasındaki böbrek tümörleri vakalarını dahil ettik.Bu hastaların verileri retrospektif olarak incelendi.Hastaların demografik özellikleri,tümör boyutu ve lokalizasyonu,uygulanan cerrahi teknikler ve hastaların patoloji sonuçları kayıt altına alındı.

BULGULAR: Olguların pandemi öncesi ve sonrasında yapılan operasyonları ve cerrahi yaklaşımları tabloda gösterilmiştir.(Tablo 1) Laparoskopik vakalarda,radikal nefrektomi sayıları pandemi sonrasında öncesine göre artış göstermiştir.Parsiyel nefrektomi sayılarında ise azalma olmuştur.Açık vakalarda ise anlamlı fark izlenmemiştir.Pandemi öncesi ve sonrasında kitle boyutunda anlamlı bir fark yoktur.Radikal ve parsiyel nefrektomi yapılan olgular ayrı olarak değerlendirildiğinde de kitle boyutunda anlamlı bir fark çıkmamıştır.Ayrıca iki grup arasında fuhrman derecelerinde fark saptanmamıştır.T evrelemesinde pandemi öncesi T1a, pandemi sonrası T1b ve T2a patoloji sonuçları ağırlıkta olup T evresi daha yüksek çıkmıştır.İki grup arasında T evrelemesinde istatiksel olarak anlamlı fark saptanmıştır.

SONUÇ: Covid 19 pandemisi sağlık hizmetlerine erişimi önemli ölçüde etkilemiştir.Bu çalışmada da her ne kadar pandemi sonrası dönemde tümör boyutlarında anlamlı derecede fark saptanmasa da hastaların patolojik evreleri anlamlı derecede daha yüksek çıkmıştır.

Anahtar Kelimeler: covid, böbrek tümörü, nefrektomi

Comparison of the characteristics of kidney tumor patients admitted during the Covid-19 pandemic and before the pandemic

Mehmet Özen[1], Mustafa Aydın[1], Lokman İrkılata[1], Uğur Öztürk[1], Mustafa Koray Kırdağ[1], Hakan Yıldız[2], Reha Ordulu[2], Fatih Kuru[2], Mücahit Uğur[2], Mustafa Kemal Atilla[2]
[1]Samsun Training and Research Hospital,Department of Urology,Samsun,Turkey
[2]Samsun University Faculty of Medicine Department of Urology

INTRODUCTION: The covid pandemic, which affected the whole world, affected the health services provided and caused the postponement of health services.In this study, we aimed to compare the characteristics of the patients who applied to our clinic during the covid pandemic and were diagnosed with kidney tumors, with the characteristics of the patients who applied before the pandemic.

MATERIAL-METHODS: We included kidney tumors between March 2020 and April 2021, when elective surgeries were decided to be postponed in our hospital, and kidney tumors between January 2018 and March 2020, when elective surgeries were taken before the pandemic.The data of these patients were reviewed retrospectively. Demographic characteristics of the patients, tumor size and localization, surgical techniques applied and pathology results of the patients were recorded.

RESULTS: The operations and surgical approaches of the cases before and after the pandemic are shown in the table. (Table 1) In laparoscopic cases, the number of radical nephrectomy has increased after the pandemic compared to before.There was a decrease in the number of partial nephrectomy. However, no significant difference was observed in open cases.There is no significant difference in mass size before and after the pandemic.When the cases who underwent radical and partial nephrectomy were evaluated separately, there was no significant difference in the size of the mass.In addition, there was no difference in the

fuhrman degrees between the two groups.In T staging, pre-pandemic T1a, post-pandemic T1b and T2a pathology results were predominant, and T stage was higher.There was a statistically significant difference in T staging between the two groups.

CONCLUSION: The Covid 19 pandemic has significantly affected access to healthcare.In this study, although no significant difference was found in tumor sizes in the post-pandemic period, the pathological stages of the patients were found to be significantly higher.

Keywords: covid, kidney tumor, nephrectomy

Tablo 1
Table 1

		Pandemi Öncesi	Pandemi Sonrası	P değeri
Hasta Sayısı		32	30	
Median yaş (yıl) (min-max)		56 (34-80)	58 (35-84)	0,8
Cinsiyet (E/K)		18/14	21/9	0,263
Ortalama kreatinin değeri (mg/dl)±ss		0,89±0,24	0,78±0,2	0,753
Hematüri (%)		6 (%18,8)	0 (0)	0,013
İnsidental (%)		3 (%9,4)	11 (%36,7)	0,01
Taraf (sağ/sol)		13/19	13/17	0,829
Lokalizasyon (üst/ort/alt/multi)		7/10/13/2	7/15/7/1	0,381
Radikal/ Parsiyel Nefrektomi		10/22	20/10	0,05
Teknik (Açık/ Lap)		6/26	3/27	0,328
Patoloji (Berrak/ Papiller/ Kromofob/ Diğer)		24/2/3/3	25/3/2/0	0,339
Fuhrman (1/2/3/4/Belirsiz)		2/15/4/5/6	0/9/2/12/7	0,132
T evre (T1a/T1b/T2a/T2b/T3a)		16/10/2/2/2	7/10/9/0/4	0,032
Klinik Evre (1/2/3)		26/4/2	17/9/4	0,110
lap	radikal nef	6	17	0,002
	parsiyel nef	21	9	
açık	radikal nef	4	3	0,58
	parsiyel nef	1	1	
kitle boyut		49,1±33,3	50,7±21	0,07

SS-056

Our experience of applying minimally invasive techniques in kidney tumors

Emil Mukhtarov[1], Niyameddin Aliyev[2]
[1]Urology Department, Yeni Klinika National Health Center, Baku, Azerbaijan
[2]Urology Department, Baku Health Center, Baku, Azerbaijan

Purpose: Study and analysis of results of minimally invasive techniques applied for kidney tumors during 1.5 years.

Material and Methods: Between August 2020 and January 2022, the results of 36 patients who underwent nephrectomy were analyzed after undergoing clinical, laboratory and radiological (US, CT, if necessary, MRI and Color Doppler US) examinations. Of the 180 patients who underwent nephrectomy, 105 (58.33%) were men and 75 (41.67%) were women. Right-sided pathology was recorded in 100 (55.56%) and left-sided in 80 (44.44%) patients. Clinical stages cT1N0M0, cT2N0M0, and cT3N0M0 were recorded in 15 (8.33%), 100 (55.56%), and 115 (36.11%) patients, respectively. In 5 (2.78%) patient, the spread of the tumor causing thrombosis of the inferior vena cava was detected. 130 (72.22%) patients underwent transabdominal open nephrectomy, 50 (27.78%) patients underwent transabdominal laparoscopic nephrectomy. No statistical difference was found between the groups.

Results: No death was recorded after the surgical intervention. Hemorrhage occurred in 5 (11.54%) patients who underwent open nephrectomy. Iatrogenic colon injury occurred in 5 (3.85%) patient, and this complication was eliminated by initial recovery. 5 (3.85%) patient developed paralytic ileus, which was restored as a result of conservative measures. In the laparoscopic nephrectomy group, 1 (0.77%) patient underwent open conversion due to hypercapnia developed for technical reasons. In 5 (3.85%) patient, the cause of conversion was severe hemorrhage from the gross (renal or IVC) vein. Although the convalescence period was statistically shorter in the laparoscopic group, no significant statistical difference was found in terms of complications. Similarly, no statistical difference was recorded in the oncological results.

Conclusion: The preliminary results of the minimally invasive surgical treatment methods of kidney derivatives performed in our clinic confirm that these methods are reliable and very effective. At the same time, the series of such surgical interventions is increasing rapidly, and soon we will present more accurate results on a wider range of material

Keywords: renal tumor, minimally invasive technique, laparoscopic nephrectomy

SS-057

Böbrek tümörü nedeniyle birden fazla parsiyel/radikal nefrektomi yapılan hastaların değerlendirilmesi

Duran Düzgün[1], Salih Bütün[1], Alper Şimşek[2], Onur Yatağan[1], Yunus Yaz[1], Mesut Berkan Duran[1], Sinan Çelen[1], Yusuf Özlülerden[1]
[1]Pamukkale Üniversitesi Tıp Fakültesi Hastanesi, Üroloji Ana Bilim Dalı, Denizli
[2]Siverek Devlet Hastanesi, Şanlıurfa

AMAÇ: Renal hücreli kanser (RHK) böbrek tümörlerinin yaklaşık % 90'ını oluşturmaktadır. Modern görüntüleme yöntemlerinin yaygınlaşması ile birlikte böbrek tümörü insidansı artmıştır. Herediter RHK olgularında tümörler multifokal ve ipsilateteral / kontralateral böbrekte tekrar gelişebilmektedir. Günümüzde 7 santimetreye (cm) kadar parsiyel nefrektomi önerilmektedir. Bu çalışmada böbrek tümörü nedeniyle birden fazla kez parsiyel/radikal nefrektomi yapılan 11 hastanın sonuçları retrospektif olarak değerlendirilmiştir.

HASTALAR VE YÖNTEM: Böbrek tümörü nedeniyle 2010-2022 yılları arasında 645 parsiyel/radikal nefrektomi yapılan hastalar içinden 2 ve daha fazla kez tümör nedeniyle böbrek operasyonu geçiren 11 (%1,7) hasta değerlendirmeye alındı. Olguların yaş, kilo, aile öyküsü, ek hastalıkları, nefrektominin açık/laparoskopik olarak yapıldığı, kemoterapi-radyoterapi-immünoterapi öyküleri kayıt altına alındı. Kitlelerin tarafı, histolojik tipi, boyutu, senkron-metakron-nüks durumu, Fuhrman-RENAL skoru, cerrahi sınır durumu değerlendirmeye alındı. İlk ve 2. operasyon sırasındaki özellikler değerlendirildi.

BULGULAR: Toplamda 11 hastaya 22 operasyon gerçekleştirildi. Açık ve laparoskopik yaklaşım sayısı birbirine eşittir. Operasyonların 16'sı (%73) sağ böbreğe, 6'sı(%27) sol böbreğe yapıldı. Hastaların 3'ü (%27) kadın, 8'i (%63) erkek idi. Yaş ortalaması 61 (32-77) yıl, kilo ortalaması 78 (60-100) kg olarak hesaplandı. Hastaların 5'inde (%46) hipertansiyon, 2'sinde (%18) diabetes mellitus, 2'sinde (%18) KOAH mevcuttu. 1 hastanın Von Hippel Lindau sendromu olduğu belirlendi. 11 hastanın aile öyküsü sorgulamasında özellik saptanmadı. Telefon görüşmesi ile 2 (%18) hastanın exitus olduğu öğrenildi.

Kitlelerin ortalama boyutu 4,3 (1-9) cm saptandı. Kitlelerin 4'ü (%36,5) senkron, 3'ü (%27) metakron ve 4'ü (%36,5) nüks olarak değerlendirildi. Nüks olan olguların 3'üne radikal nefrektomi yapıldı. Patoloji sonuçlarında 10 (%45) berrak hücreli RHK, 8 (%37) papiller RHK, 2 (%9) RHK sınıflandırılamayan, 2 (%9) akciğer skuamoz hücreli kanser (SHK) metastazı şeklinde karşımıza çıkmıştır. Nüks olduğu düşünülen tümörlerin patolojisi önceki operasyon ile aynı şekilde sonuçlandı. Senkronize bilateral böbrek tümörü olan 4 olgunun patolojileri de aynı histolojik tipte sonuçlandı. Metakron böbrek tümörü olan 3 olgunun 1'inde karşı böbrekte aynı histolojik tipte tümör ortaya çıktığı belirlendi. Ortalama Fuhrman skoru 2 ve RENAL skoru 6 olarak hesaplandı. Opere edilen 3 nüks hastasında cerrahi sınır pozitif; senkron ve metakron tümörü olan olguların tümünde cerrahi sınır negatif saptandı. Akciğer kanserinin böbreğe metastazı olan olgu akciğer kanserine yönelik kemoterapi aldı. Nüks ve metastaz saptanan 3 hasta immünoterapi aldı.1 hasta da kemik metastazı nedeniyle radyoterapi aldı.

SONUÇ: Renal hücreli kanser multifokal ve karşı böbrekte ortaya çıkabileceğinden hastaların görüntüleme yöntemleri ile takip edilmesi gerekmektedir. Tekrarlayan operasyonlar da laparoskopik olarak yapılabilmektedir.

Anahtar Kelimeler: Multifokal böbrek tümörü, nüks böbrek tümörü, parsiyel nefrektomi, laparoskopi, renal hücreli kanser

Evaluation of patients who underwent multiple partial/radical nephrectomy due to kidney tumor

Duran Düzgün[1], Salih Bütün[1], Alper Şimşek[2], Onur Yatağan[1], Yunus Yaz[1], Mesut Berkan Duran[1], Sinan Çelen[1], Yusuf Özlülerden[1]
[1]Pamukkale University Faculty of Medicine Hospital, Department of Urology, Denizli
[2]Siverek State Hospital, Sanliurfa

AIM: Renal cell cancer (RCC) accounts for approximately 90% of kidney tumors. With the widespread use of modern imaging methods, the incidence of kidney tumors has increased. In hereditary RCC cases, tumors can re-develop in the multifocal and ipsilateteral / contralateral kidney. Currently, partial nephrectomy up to 7 centimeters of tumor size is recommended. In this study, the results of 11 patients who underwent partial/radical nephrectomy for kidney tumors more than once were evaluated retrospectively.

PATIENTS AND METHOD: Among the 645 patients who underwent partial/radical nephrectomy due to kidney tumor between 2010 and 2022, 11 (1.7%) patients who had undergone 2 and more kidney operations due to tumor were included in the study. Age, weight, family history, comorbidities, open/laparoscopic approach of nephrectomy, chemotherapy-radiotherapy-immunotherapy histories of the cases were recorded. The side, histological type, size, synchronous-metachronous-recurrence status, Fuhrman-RENAL score, surgical margin status of the masses were evaluated. Characteristics during the first and second operations were evaluated.

RESULTS: In total, 22 operations were performed on 11 patients. The number of open and laparoscopic approaches is equal. 16 (73%) of the operations were performed on the right kidney and 6 (27%) on the left kidney. Of the patients, 3 (27%) were female and 8 (63%) were male. The mean age was 61 (32-77) years, and the mean weight was 78 (60-100) kg. Of the patients, 5 (46%) had hypertension, 2 (18%) had diabetes mellitus, and 2 (18%) had COPD. It was determined that 1 patient had Von Hippel Lindau syndrome. No feature was found in the family history questioning of 11 patients. It was learned that 2 (18%) patients died.

The mean size of the masses was 4.3 (1-9) cm. 4 (36.5%) of the masses were evaluated as synchronous, 3 (27%) were as metachronous and 4 (36.5%) were as recurrence. Radical nephrectomy was performed in 3 of the relapsed cases. Pathology results revealed that 10 of them were (45%) clear cell RCC, 8 (37%) of them were papillary RCC, 2 (9%) of them were RCC unclassifiable, 2 (9%) of them were lung squamous cell carcinoma (SHC) metastases. The pathology of the tumors that were thought to be recurrent, resulted in the same way as the previous operation. The pathologies of 4 cases with synchronized bilateral kidney tumors resulted in the same histological type. It was determined that 1 of 3 cases with metachronous kidney tumor had the same histological type of tumor in the contralateral kidney. The mean Fuhrman score was 2 and the RENAL score was 6. Surgical margin was positive in 3 relapsed patients who were operated however, surgical margin was negative in all cases with synchronous and metachronous tumors. The case with metastasis of lung cancer to the kidney received chemotherapy for lung cancer. 3 patients with recurrence and metastasis received immunotherapy. 1 patient received radiotherapy due to bone metastasis.

CONCLUSION: Since renal cell carcinoma can occur multifocally and in the contralateral kidney, patients should be followed up with imaging methods. Repetitive operations can also be performed laparoscopically.

Keywords: Multifocal kidney tumor, recurrent kidney tumor, partial nephrectomy, laparoscopy, renal cell cancer

Böbrek tümörü nedeniyle birden fazla parsiyel/radikal nefrektomi yapılan olguların sonuçları
Results of patients who underwent multiple partial/radical nephrectomy due to kidney tumor

SONUÇLAR	
CİNSİYET	ERKEK:8
	KADIN:3
YAŞ	61(32-77)
KİLO	78(60-100)
EK HASTALIK	HT :5
	DM:2
	HL:2
	KOAH:2
	GUATR:2
TARAF	SAĞ:16
	SOL:6
BOYUT	4,3(1-9)
TEKNİK	AÇIK:11
	LAP:11
NEFREKTOMİ	RADİKAL:4
	PARSİYEL:18
PATOLOJİ	BERRAK:10
	PAPİLLER:8
	RHK:2
	SHK:2
CERRAHİ SINIR	NEGATİF:17
	POZİTİF:5
FUHRMAN SKORU	2(1-4)
RENAL SKORU	6(4-10)
KİTLE KRONOLOJİS	SENKRON:4
	METAKRON:3
	NÜKS:4
METASTAZ	5(1 HASTA SHK BÖBREK METASTAZI)
EK TEDAVİ	İMMÜNOTERAPİ:3
	KT:1
	RT:1
SAĞ/ÖLÜ	SAĞ:9
	EXİTUS:2

SS-058

Küçük Renal Kitlelerde (4 cm altı) Patoloji Sonuçlarımızın Değerlendirilmesi

Emin Taha Keskin[1], Merve Şam Özdemir[2], Özgür Deniz Tataroğlu[1], Harun Özdemir[1], Halil Lütfi Canat[1]
[1]Başakşehir Çam ve Sakura Şehir Hastanesi, Üroloji Kliniği, İstanbul
[2]Başakşehir Çam ve Sakura Şehir Hastanesi, Radyoloji Kliniği, İstanbul

AMAÇ: Kliniğimizde 4 cm altı böbrek tümörü nedeniyle nefrektomi (parsiyel ve radikal) yapılan 58 hastanın patolojik sonuçlarının değerlendirilmesini amaçladık.

GEREÇ VE YÖNTEMLER: Kliniğimizde 2020-2022 tarihleri arasında 4 cm'den küçük böbrek tümörü nedeniyle nefrektomi (laparoskopik-açık, parsiyel – radikal) yapılan toplam 58 hasta çalışmaya dahil edildi. Hastaların tümü preoperatif deneyimli üroradyolog tarafından cerrahi kitle olarak değerlendirilmiştir. Demografik veriler ve tümörün patolojik özellikleri retrospektif olarak değerlendirildi.

BULGULAR: Hastalarımızın yaş ortalaması 57,3 ± 11 olup 34ü (%59) erkek olduğu saptandı. Ortalama tümör boyutu 3,1 ± 0,5 mm olarak hesaplandı. Hastaların 39(%67)una parsiyel nefrektomi, 19(%33) hastaya ise radikal nefrektomi yapıldı. Vakaların 47 (%85) i laparaskopik kalan 9(%15) hastaya ise açık nefrektomi yapıldı. Sadece 5 hastada böbrek biyopsisi yapıldı ve tüm biyospilerin patolojisinde renal hücreli karsinom saptandı. Patoloji sonuçları değerlendirildiğinde 46 (%79) hastanın patolojisi malign, kalan 12(%21) hastanın patolojisi benign olduğu saptandı. Malign patolojilerin 32(%70)i berrak, 9(%20)u papiller, 4(%8)i kromofob hücreli renal karsinom olduğu sadece 1(%2) hastanın ise akciğer kanseri metastazı saptandı. Benign patolojiler incelendiğinde ise 6 (%50) hastada onkositom, 5(%42) hastada anjiomiyolipom ve 1(%8) hastada ise metanefrik adenom saptandı. Malign patolojiler incelendiğinde sadece 1(%2) hastada parankimal cerrahi sınır pozitif saptandı. Ayrıca 3(%6) hastada lenfovasküler invazyon, 2(%4) hastada segmental renal ven invazyonu, 2(%4) hastada renal sinüs yağ dokusu tutulumu, 2(%4) hastada renal pelvis tutulumu, 1 (%2) hastada ipsilateral sürrenal invazyonu ve 2(%4) hastada ise gerota invazyonu saptandı.

SONUÇ: Küçük renal kitlelerde malignite saptanma oranı daha büyük boyuttaki böbrek kitlelerinden daha düşük olduğundan patoloji sonuçlarında yaklaşık 5te 1inin benign olduğu görülmektedir. Günümüzde görüntüleme yöntemleri ile malignite tanısını koymak küçük renal kitlelerde halen yetersiz kalabilmektedir. Ayrıca küçük kitlelerde özellikle nefron koruyucu cerrahiler tercih edilmekte ve bu cerrahilerin ciddi komplikasyon riski taşıdığı bilinmektedir. Günümüzde böbrek tümörü tanı sıklığının giderek artmakta olduğu düşünüldüğünde maligniteyi öngörebilecek ve böylelikle cerrahinin getireceği gereksiz komplikasyonlardan kaçınmak için yeni tanı araçları ve tetkiklere ihtiyaç giderek artmaktadır.

Anahtar Kelimeler: Böbrek Tümörü, Laparoskopi, Nefrektomi, Patoloji

Evaluation of Pathology Results in Small Renal Masses (less than 4 cm)

Emin Taha Keskin[1], Merve Şam Özdemir[2], Özgür Deniz Tataroğlu[1], Harun Özdemir[1], Halil Lütfi Canat[1]
[1]Basakşehir Cam ve Sakura City Hospital, Department of Urology, Istanbul
[2]Basakşehir Cam ve Sakura City Hospital, Department of Radiology, Istanbul

AİM: We aimed to evaluate the pathological results of 58 patients who underwent nephrectomy (partial and radical) for kidney tumors less than 4 cm in our clinic.

MATERİAL and METOD: A total of 58 patients who underwent nephrectomy (laparoscopic-open, partial-radical) for kidney tumors smaller than 4 cm in our clinic between 2020-2022 were included in the study. All of the patients were evaluated as a surgical mass by an experienced uroradiologist preoperatively. Demographic data and pathological features of the tumor were evaluated retrospectively.

RESULTS: The mean age of our patients was 57.3 ± 11 years and 34 (59%) were male. The mean tumor size was 3.1 ± 0.5 mm. Partial nephrectomy was performed in 39 (67%) patients and radical nephrectomy was performed in 19 (33%) patients. Open nephrectomy was performed in 9 (15%) patients, 47 (85%) of the cases were performed laparoscopic nephrectomy. Renal biopsy was performed in only 5 patients, and renal cell carcinoma was detected in the pathology of all biopsies. When the pathology results were evaluated, the pathology of 46 (79%) patients was found to be malignant, and the pathology of the remaining 12 (21%) patients was found to be benign. It was determined that 32 (70%) of the malignant pathologies were clear cell renal carcinoma, 9 (20%) were papillary renal carcinoma, 4 (8%) were chromophobe renal carcinoma, and only 1 (2%) patient's pathology was found lung cancer metastasis. When benign pathologies were examined, oncocytoma was found in 6 (50%) patients, angiomyolipoma in 5 (42%) patients, and metanephric adenoma in 1 (8%) patient. When malignant pathologies were examined, parenchymal surgical margin was positive in only 1 (2%) patient. In addition, lymphovascular invasion was detected in 3 (6%) patients, segmental renal vein invasion was detected in 2 (4%) patients, renal sinus adipose tissue involvement was detected in 2 (4%) patients, renal pelvis involvement was detected in 2 (4%) patients, 1(%) 2), ipsilateral adrenal invasion was detected in 2 patients and Gerota invasion was detected in 2 (4%) patients.

CONCLUSION: Since the rate of detection of malignancy in small renal masses is lower than in larger kidney masses, it is seen that approximately 1 out of 5 of them are benign in pathology results. Today, diagnosis of malignancy with imaging methods may still be insufficient in small renal masses. In addition, nephron-sparing surgeries are preferred especially in small masses and it is known that these surgeries carry the risk of serious complications. Considering that the frequency of diagnosis of kidney tumors is increasing day by day, the need for new diagnostic tools and examinations is increasing in order to predict malignancy and thus avoid unnecessary complications of surgery.

Keywords: Kidney tumor, Laparoscopy, Nephrectomy, Pathology

SS-059

Parsiyel nefrektomi sonrası komplikasyonları öngörmede PADUA ve R.E.N.A.L. nefrometri skorları kullanılabilir mi?

Anıl Erkan, Abdülbaki Kalkan, Soner Çoban, Metin Kılıç, Ali Rıza Türkoğlu, Atilla Satır, Akif Koç, Onur Kutluay
Bursa Yüksek İhtisas Eğitim ve Araştırma Hastanesi

GİRİŞ: Renal kitlelerde tedavi planı yapılması amacıyla çeşitli nefrometri skorları kullanılmaktadır. Parsiyel nefrektomi operasyonu yapılan ve Clavien-Dindo sınıflamasına göre 2 ve üzeri komplikasyon gelişen hastalarda cerrahi öncesi tümör anatomisini belirlemede kullanılan PADUA ve R.E.N.A.L. nefrometri skorlarının komplikasyonları ön görmedeki rolünün araştırılması amaçlandı.

MATERYAL-METOD: Kliniğimizde 01/01/2019-01/08/2022 tarihleri arasında gerçekleştirilen 85 parsiyel nefrektomi operasyonu incelendi. Hastaların cerrahi öncesi bilgisayarlı tomografi görüntülemeleriyle PADUA ve R.E.N.A.L. nefrometri skorları hesaplandı. Hastaların demografik özellikleri, tümör özellikleri ve ameliyat sonrası görülen komplikasyonları karşılaştırıldı. Clavien-Dindo sınıflamasına göre 2 ve üzeri komplikasyon gelişmeyen hastalar Grup 1, gelişen hastalar Grup 2 olmak üzere 2 gruba ayrıldı.

BULGULAR: Seksen beş parsiyel nefrektomi operasyonunun 12'si (%14,1) açık parsiyel nefrektomi iken, 73'ü(%86) laparoskopik parsiyel nefrektomi olarak gerçekleştirildi. Açık ve laparoskopik parsiyel nefrektomi operasyonlarının PADUA ve R.E.N.A.L. nefrometri skorları arasında istatistiksel açıdan anlamlı farklılık saptanmadı (sırasıyla, p=0,45, p=0,78). Cerrahi türü ile gelişen komplikasyonlar arasında istatistiksel açısından anlamlı farklılık saptanmadı (p=0,32). Grupların yaş ortalaması arasında istatistiksel açıdan fark saptanmadı (sırasıyla, 56,6±11,6, 58,7±10,9, p=0,48). Tümöre ait anatomik özellikler Tablo 1'de gösterilmiştir. Clavien-Dindo sınıflamasına göre, 12(%14,1) hastada sınıf 2, 4(%4,7) hastada sınıf 3A, 3(%3,5) hastada sınıf 3B komplikasyon gelişmiştir. Hiçbir hastada sınıf 4 ve 5 komplikasyon görülmemiştir. Grup 1'de 5(%7,5) hastada, grup 2'de ise 1(%5,2) hastada cerrahi sınır pozitifliği saptanmıştır.

TARTIŞMA: Çalışmamızda postoperatif komplikasyonları öngörmede, PADUA ve R.E.N.A.L. nefrometri toplam skorlarının birbirine üstün olmadığı ve komplikasyonları öngöremediği gösterilmiştir. Komplikasyonları öngörmede skorlama sistemlerinin alt gruplarından sadece tümör boyutunun kullanılabileceği gösterilmiştir.

Anahtar Kelimeler: renal kitle, parsiyel nefrektomi, PADUA, RENAL, nefrometri

Can PADUA and R.E.N.A.L. nephrometry scores be used in prediction of complications after partial nephrectomy?

Anıl Erkan, Abdülbaki Kalkan, Soner Çoban, Metin Kılıç, Ali Rıza Türkoğlu, Atilla Satır, Akif Koç, Onur Kutluay
Bursa Yuksek Ihtisas Training and Research Hospital

INTRODUCTION: Various nephrometry scores are used to plan treatment for renal masses. Our study aimed to investigate the role of PADUA and R.E.N.A.L. nephrometry scores, which are used to determine the tumor anatomy before surgery, in predicting complications in patients who underwent partial nephrectomy and developed class 2 and higher complications according to the Clavien-Dindo classification.

MATERIAL-METHOD: Eighty-five partial nephrectomy operations performed in our clinic between 01/01/2019-01/08/2022 were included in the study. PADUA and R.E.N.A.L nephrometry scores were calculated before surgery. Demographic characteristics of the patients, tumor characteristics, and postoperative complications were compared. According to the Clavien-Dindo classification, patients who did not have class 2 or higher complications were classified as Group 1, and the patients with it were classified as Group 2.

RESULTS: Of the 85 partial nephrectomy operations, 12 (14.1%) were performed as open partial nephrectomy, and 73 (86%) were performed as laparoscopic partial nephrectomy. There was no statistically significant difference between PADUA and R.E.N.A.L. nephrometry scores of open and laparoscopic partial nephrectomy operations (p=0.45, p=0.78, respectively). There was no statistically significant difference between the type of surgery and the complications (p=0.32). There was no statistical difference between the mean age of the groups (56.6±11.6, 58.7±10.9, p=0.48, respectively). The anatomical features of the tumor are shown in Table 1. According to the Clavien-Dindo classification, 12 (14.1%) patients developed class 2 complications, 4 (4.7%) patients developed class 3A, and 3 (3.5%) patients developed class 3B complications. Class 4 and 5 complications were not observed in any patient. Surgical margin positivity was found in 5(7.5%) patients in group 1 and 1 (5.2%) patient in group 2.

DISCUSSION: Our study was shown that PADUA and R.E.N.A.L. nephrometry total scores were not superior to each other and could not predict the postoperative complications. It has been shown that only tumor size, which is one of the subgroups of scoring systems, can be used to predict complications.

Keywords: Renal mass, partial nephrectomy, PADUA, RENAL, nephrometry

Tablo 1: Gruplar arası tümör özellikleri ve nefrometri skorları

	Grup 1 (n=66)	Grup 2 (n=19)	p değeri
Tümör çapı (mm)	30,5±11,4	38,2±12,6	0,014*
Egzofitik/endofitik	54/12	17/2	0,42
Toplayıcı sisteme yakınlığı (mm)	16,3±11,8	14,2±10,8	0,5
Anterior/posterior	29/37	8/11	0,88
Polar tümör varlığı	44/66	16/19	0,33
R.E.N.A.L. nefrometri skoru	6,15±1,6	6,58±1,6	0,31
PADUA skoru	7,98±1,5	8,53±1,4	0,18

Table 1: Tumor characteristics and nephrometry scores between groups

	Group 1 (n=66)	Group 2 (n=19)	p value
Tumor diameter (mm)	30,5±11,4	38,2±12,6	0,014*
Exophytic/Endophytic	54/12	17/2	0,42
Nearest to sinüs or collecting system (mm)	16,3±11,8	14,2±10,8	0,5
Anterior/Posterior	29/37	8/11	0,88
Location, polar lines	44/66	16/19	0,33
R.E.N.A.L. nephrometry score	6,15±1,6	6,58±1,6	0,31
PADUA score	7,98±1,5	8,53±1,4	0,18

SS-060

Erkek Alt Üriner Sistem Semptomlarında Non-İnvaziv Tanı Metotlarının Değerlendirilmesi

İsmail Emre Ergin, Abuzer Öztürk, Arslan Fatih Velibeyoğlu, Aydemir Asdemir, Hüseyin Saygın, Esat Korğalı
Sivas Cumhuriyet Üniversitesi Tıp Fakültesi

Benign Mesane çıkım tıkanıklığının tespiti günümüzde altın standart olarak basınç-akım çalışması ile yapılmaktadır. Obstrüksiyonun tanısında en çok Mesane çıkım tıkanıklık indeksi (MÇTİ) formülü kullanılır fakat basınç-akım çalışmalarının invazif bir işlem olmasının yanı sıra hastaya kaygı verici bir tetkik olması yaygın kullanımını sınırlamaktadır. IPSS, hastaların kendilerinin doldurduğu; hastanın depolama ve işeme semptomlarını sınıflandıran ve yaşam kalitesini sorgulayan bir ankettir. Fakat IPSS sorularının anlaşılmasında zorlanılması ve soruların cevaplandırılmasında sağlık çalışanından destek alınmasını gerektirmesi gibi sorunlar mevcuttur. VPSS, bu sorunlar nedeniyle IPSS'ye bir alternatif olarak geliştirilmiştir.

Biz bu çalışmada IPSS ve VPSS'in korelasyonunu, IPP, mesane duvar kalınlığı, prostat hacmi, üroflow gibi non-invazif tanısal parametrelerin MÇT'nın tespitindeki önemini basınç-akım çalışmalarını kullanarak tespit etmeyi amaçlamaktayız. Polikliniğimize alt üriner sistem semptomları ile başvuran 59 hasta çalışmaya dahil edildi. Basınç akım çalışmaları yapıldı. MÇTİ sonuçlarına göre 25' i non-obstrükte, 34' ü obstrükte idi.

Obstrükte ve non-obstrükte gruplar arasında, hastaların yaşlarında anlamlı fark görülmezken; prostat hacmi, IPP, MDK, serbest üroflow tepe akım ve ortalama akım, rezidü volüm, IPSS ve VPSS parametreleri arasında anlamlı fark mevcuttu.

MÇTİ parametresine göre obstrükte hastayı öngörmede yapılan ROC analizinde. IPP için en iyi cut-off değeri 10.5 mm olarak bulunmuş olup bu değer için %79.4 sensitivite, %68.0 spesifite bulunmuştur. Mesane duvar kalınlığı için en iyi cut-off değeri 5.3 mm olarak bulunmuştur. Prostat hacmi, IPP, MDK parametreleri için sırasıyla eğri altında kalan alan AUC= 0.754, 0.831, 0.723 dür. Serbest üroflow tepe akım ve rezidü volüm için en iyi cut-off değerleri sırasıyla 12.6, 105.2 olarak bulunmuş olup bu değerler için eğri altında kalan alanları sırasıyla AUC= 0.761, 0.719 olarak bulunmuştur.

MÇTİ parametresi ile prostat hacmi, IPP, MDK, IPSS, VPSS, rezidü volüm ile pozitif yönde anlamlı olarak korele idi. MÇTİ ile serbest üroflow tepe akımı, ortalama akım arasında negatif yönde anlamlı korelasyon mevcuttu.

VPSS ile IPSS parametrelerinin toplam skorları, dolum ve boşaltım skorları, yaşam kalitesi(Qol) skorları birbiri arasında korele idi.

Obstrükte hastayı öngörmede yapılan ROC eğrisinde AUC'nin IPP'de prostat volümü ve MDK'a olan görece fazlalığı daha değerli obstrüksiyon öngörücüsü olduğunu göstermektedir. Çalışmamızda üroflow parametreleri için AUC nin IPP kadar olmasa da kayda değer yükseklikte obstrüksiyonu öngörebilecek parametreler olduğu söylenebilir. MÇTİ skoru arttıkça görüntüleme, tepe akım ve semptom skorlamaları ile elde edilen verilerin de korele ve istatistiksel olarak anlamlı artması obstrüksiyonun şiddeti hakkında yorum yapmamızı sağlayacaktır.

Üroloji rutininde çokça kullandığımız, basit ve non-invazif bir tetkik olan serbest üroflow parametreleri (tepe akım ve işeme sonrası rezidü idrar hacmi) çalışmamızda yüksek eğri altında kalan alan ve yüksek LHR oranları ile obstrüksiyonu öngörmede önemli parametreler olduğunu gösterdik. MDK' nın eğri altında kalan alanı üroflow parametrelerine üstün olarak bulunmamış olup benzer sonuçlar vermiştir.

Non-invazif tanı metotları halen araştırılmaya devam etmektedir ve çalışmamıza göre bu metotlar arasında en değerli bilgiyi IPP vermektedir. Mesane duvar kalınlığı da üroflow parametrelerine benzer bir doğrulukta MÇT tespitinde bizlere yardımcı olmaktadır. VPSS parametresi; IPSS ile korele, obstrüksiyonu öngörmede IPSS kadar başarılı olamasa da obstrüksiyonun şiddetini ölçmede fikir verecek olan IPSS ile korele, kolay ve hızlı doldurulabilir günlük üroloji pratiğine uygun bir ankettir.

Anahtar Kelimeler: Mesane Çıkım Tıkanılığı, Benign Prostat Büyümesi, Non-invazif Tanı

Evaluatıon Of Non-Invasıve Dıagnostıc Methods In Male Lower Urınary System Symptoms

İsmail Emre Ergin, Abuzer Öztürk, Arslan Fatih Velibeyoğlu, Aydemir Asdemir, Hüseyin Saygın, Esat Korğalı
Sivas Cumhuriyet University Faculty of Medicine

Pressure-flow study is currently used as the gold standard for the detection of benign bladder outlet obstruction. However, the fact that pressure-flow studies are an invasive procedure, require specific equipment and experienced personnel and are a concern for the patient, limit their widespread use.

In this study, we aim to determine the correlation between IPSS and VPSS, and the importance of non-invasive diagnostic parameters such as IPP, bladder wall thickness, prostate volume, and uroflowmetry in the detection of bladder outlet obstruction (BOO) using pressure-flow studies.

59 patients who applied to the outpatient clinic with LUTS were included in the study. Pressure-flow studies were applied. According to BOOI results, 25 patients were non-obstructed and 34 patients were obstructed. There was no significant difference in the age of the patients between the obstructed and non-obstructed groups. There were significant differences between prostate volume, IPP, BWT, free uroflowmetry peak flow and mean flow rate, residual volume, IPSS, VPSS, and BOON parameters.

In the ROC analysis performed to predict the obstructed patient according to the BOOI parameter, the best cut-off value for the prostate volume was found to be 71.5 ml, and the sensitivity and specificity values for this value were 67.6% and 68.0%. The best cut-off value for IPP was found to be 10.5 mm, and sensitivity of 79.4% and specificity of 68.0% were found for this value. The best cut-off value for BWT was 5.3 mm with 61.8% sensitivity and 72.0% specificity. Area under the curve (AUC) = 0.754, 0.831, 0.723 for prostate volume, IPP, BWT parameters, respectively. Total scores of VPSS and IPSS parameters, filling and voiding scores were correlated.

The fact that the AUC value in the ROC curve to predict the obstructed patient is relatively higher than the prostate volume and BWT in IPP indicates that it is a more valuable predictor of obstruction. Although the AUC of uroflowmetry parameters is not as high as IPP, it can be stated that they are parameters that can predict obstruction at a significant level. As the BOOI score increases, the correlation of the data obtained with imaging, peak flow, and symptom scoring and the statistically significant increase in these values will enable us to comment on the severity of the obstruction.

Free uroflowmetry parameters, which is a simple and non-invasive test widely used in urology clinics, were shown in the study to be important parameters in predicting obstruction with high AUC and high LHR. The AUC of BWT was not found to be superior to the uroflowmetry parameters, and similar results were observed.

Non-invasive diagnostic methods are still under investigation, and according to our study, IPP provides the most valuable information among these methods. BWT also helps us to detect BOO with an accuracy similar to uroflowmetry parameters. Although the VPSS parameter is not as successful as IPSS in predicting obstruction, it is an easy and fast-filled questionnaire suitable for daily urology practice, correlated with IPSS, which will give an idea in measuring the severity of obstruction.

Keywords: Bladder Outlet Obstruction, Benign Prostate Enlargement, Non-invasive Diagnosis

Çalışmaya katılan hastaların dağılım diagramı
Distribution diagram of the patients participating in the study

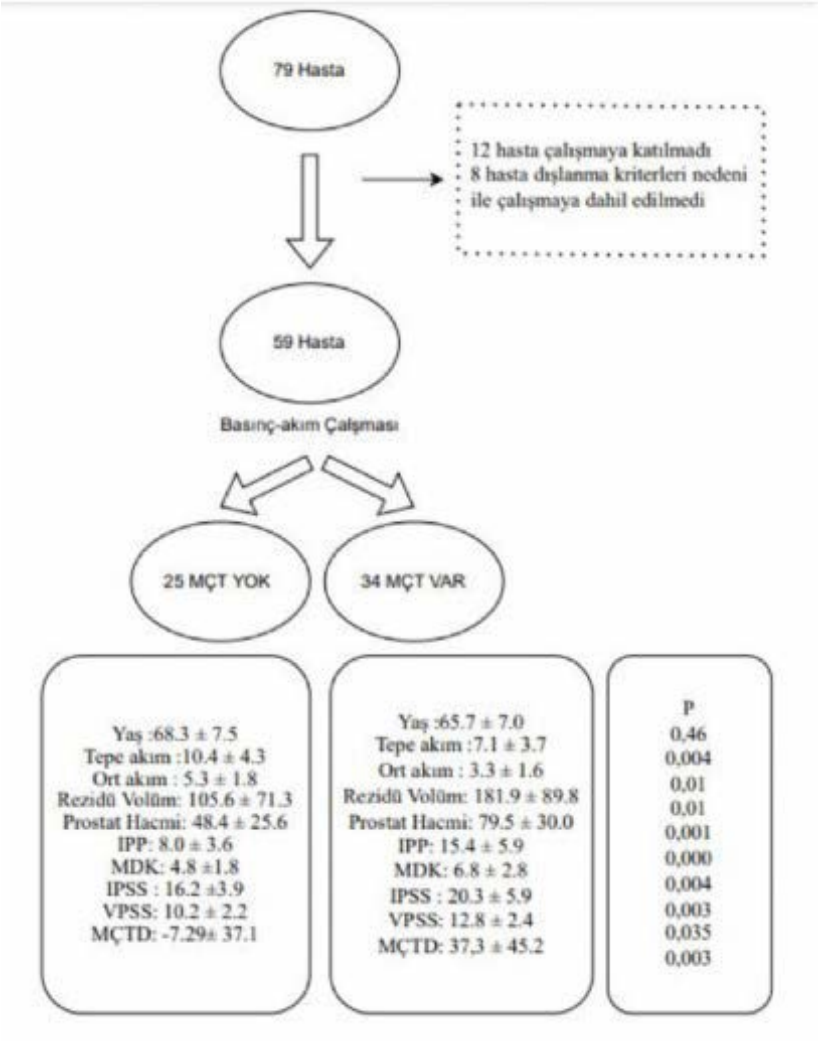

SS-061

Semptomatik benign prostat hiperplazisi olan erkeklerde serum testosteron düzeyi ile alt üriner sistem semptomları arasındaki ilişki

Yaşar Pazir[1], Mustafa Kadıhasanoğlu[2]
[1]Haseki Eğitim ve Araştırma Hastanesi, Üroloji Kliniği, İstanbul
[2]İstanbul Üniversitesi Cerrahpaşa Tıp Fakültesi, Üroloji Ana Bilim Dalı, İstanbul

AMAÇ: Bu çalışmada, semptomatik benign prostat hiperplazisi olan erkeklerde serum testosteron düzeyi ile alt üriner sistem semptomları (AÜSS) arasındaki olası ilişkinin değerlendirilmesi amaçlandı.

Hasta ve metotlar: AÜSS olan 40 yaş üstü 204 erkek hasta çalışmaya dahil edildi. AÜSS'nin klinik değerlendirmesi parmakla rektal muayene, üroflovmetri (maksimum idrar akış hızı), serum prostat spesifik antijen (PSA) düzeyi, Uluslararası Prostat Semptom Skoru (IPSS) ve ultrasonografi (prostat hacmi ve post-miksiyonel rezidü) ile yapıldı. Ek olarak tüm hastaların sabah saatlerinde (8:00 – 11:00) aç karnına serum testosteron düzeyleri ölçüldü. Serum testosteron düzeyleri ile AÜSS değerlendirme parametreleri arasındaki ilişki ve korelasyon araştırıldı.

BULGULAR: Hastaların ortalama yaşı 60.2 ± 6.5 idi. Yaş, prostat hacmi ($r=0.265$, $P<0.01$) ile pozitif korelasyon gösterdi. Serum testosteron seviyeleri ile prostat hacmi, IPSS, serum PSA düzeyi, maksimum idrar akış hızı ve post-miksiyonel rezidü arasında anlamlı bir korelasyon saptanmadı.

SONUÇ: Bu çalışmada, AÜSS olan erkeklerde serum testosteron düzeyleri ile AÜSS parametreleri arasında korelasyon saptanmadı. Sadece yaş ile prostat hacmi arasında pozitif korelasyon mevcuttu.

Anahtar Kelimeler: Testosteron, AUSS, benign prostat hiperplazisi

Association between serum testosterone level and lower urinary tract symptoms in men with symptomatic benign prostatic hyperplasia

Yaşar Pazir[1], Mustafa Kadıhasanoğlu[2]
[1]Department of Urology, Haseki Training and Research Hospital, Istanbul, Turkey
[2]Department of Urology, Cerrahpasa Faculty of Medicine, University of Istanbul-Cerrahpasa, Istanbul, Turkey.

OBJECTIVES: In this study, it was aimed to evaluate the possible relationship between serum testosterone level and lower urinary tract symptoms (LUTS) in men with symptomatic benign prostatic hyperplasia.

Patients and METHODS: 204 male patients over 40 years of age with LUTS were included in the study. Clinical evaluation of LUTS was performed by digital rectal examination, uroflowmetry (maximum urine flow rate), serum prostate specific antigen (PSA) level, International Prostate Symptom Score (IPSS), and ultrasonography (prostate volume and post-void residual). In addition, serum testosterone levels of all patients were measured in the morning (8:00 – 11:00) while fasting. The relationship and correlation between serum testosterone levels and LUTS evaluation parameters were investigated.

RESULTS: The mean age of the patients was 60.2 ± 6.5. Age was positively correlated with prostate volume ($r=0.265$, $P<0.01$). There was no significant correlation between serum testosterone levels and prostate volume, IPSS, serum PSA level, maximum urine flow rate and post-void residual.

CONCLUSIONS: In this study, no correlation was found between serum testosterone levels and LUTS parameters in men with LUTS. There was only a positive correlation between age and prostate volume.

Keywords: Testosterone, LUTS, benign prostate hyperplasia

SS-062

Thulium lazerle prostatın en blok enükleasyonu 100 gr'dan büyük benign prostat hiperplazisi olan hastalarda güvenli ve etkili tedavi yöntemlerinden biridir

Erdal Alkan[1], Furkan Şendoğan[1], Mustafa Kaan Akalın[2]
[1]Şişli Memorial Hastanesi, Üroloji Kliniği, İstanbul
[2]İstanbul Medeniyet Üniversitesi, Üroloji Anabilim Dalı, İstanbul

AMAÇ: Bu çalışmanın amacı, 100 gr'dan büyük semptomatik BPH'lı hastaların tedavisinde Thulium lazer yardımıyla prostatın "en blok" enükleasyonunun güvenilirliğini ve etkinliğini değerlendirmektir.

MATERYAL-METOD: Ocak 2020- Mart 2022 tarihleri arasında, 100 gr'dan büyük semptomatik BPH'dan mustarip olan ve bu durumdan dolayı "en blok" ThuLEP yöntemi ile tedavi edilen 62 hasta (15 hastada BPH'ya sekonder tam tıkanıklıktan dolayı foley sonda vardı) retrospektif olarak değerlendirildi. Ameliyat öncesi tüm hastalar, tıbbi anemnez, parmakla prostat muayenesi, Uluslararası Prostat Semptom Skoru (IPSS), hayat kalitesi skoru (QoL), serum PSA ve hemoglobin seviyeleri, idrar kültürü, prostat volümü, rezidüel idrar miktarı (PVR) ve maximum idrar akım hızı (Qmax) ile değerlendirildi. Hastalar periyodik aralıklarla (Postoperatif 1., 3., ve 6. aylarda) IPSS, QoL, serum PSA, PVR, ve Qmax tayini için yeniden değerlendirildi. Thu-LEP ameliyatı 26F rezektoskop ve 550 µm lazer fiberiyle yapıldı. Lazer için Cyber TM 200 W cihazı (Quanta System, Solbiate Olona, Varese, Italy). Morselasyon için ise Hawk® JAWS (Hawk, Minitech Co., China) markalı cihaz kullanıldı. Tüm işlemlerde 35-40 W lazer kullanıldı. Prostat adenomu apeksten bazise doğru sirkumferansiyel olarak enblok olarak enükle edildi. Ardından enükle edilen adenomlara mesane içerisinde morselasyon işlem uygulandı Operasyon zamanı, enükleasyon zamanı, enükleasyon etkinliği (gr/dak), morselasyon zamanı, morselasyon etkinliği (gr/dak), enükle edilen doku ağırlığı, enükleasyon oranı (enükle edilen doku ağırlığı/prostat volümü), serum hemoglobin düşüklüğü, sonda süresi, hastanede kalış süresi ve komplikasyonları içeren perioperatif veriler kaydedildi.

SONUÇLAR: TuLEP yapılan yaklaşık 300 hastadan 62'si (%20,6) çalışmaya dahil edildi. Ortalama hasta yaşı 69±7 yıl (53-89) ve ortalama prostat volümü 136±64 ml (100-500) idi. Hastaların preoperatif ve postoperatif özellikleri Tablo 1'de özetlenmiştir. Preoperatif dönemle karşılaştırıldığında postoperatif 3. ayda IPSS, QoL, PSA, Qmax ve PVR değerlerinde önemli düzelmeler görülmüştür (Tablo 1). Operatif veriler Tablo 2'de gösterilmiştir. Ortalama sonda ve hastanede kalış süreleri sırasıyla 59±14 (24-80) ve 67±23 (30-96) saat idi. Perioperatif komplikasyonlar Tablo 3'te özetlenmiştir. Morselasyon esnasında yüzeyel mesane yaralanması olan 2 hasta, 72 saat sondalı olarak takip edilmiştir. Bir vakada morselatöre ait mekanik bir problemden dolayı, morselasyon işlemi bir sonraki güne ertelenmiştir. Postoperatif 1. ayında iritatif semptomları olan 21 (%33,8) hastaya medikal tedavi uygulandı. Geçici inkontinans (17 hasta- %27,4) cerrahiden sonraki 3 ay içinde düzeldi. İki hastada (%3,2) dirençli inkontinans son kontrol muayenelerinde de (postoperatif 6. ve 9.aylarda) vardı.

SONUÇ: Bu çalışma, büyük prostat adenomlu (≥100 ml) ve "en blok" ThuLEP ile tedavi edilen hastalardan oluşan nispeten geniş bir vaka serisi sağlamaktadır. Sonuçlar bu tekniğin büyük prostat adenomlarının tedavisinde güvenli, etkili ve uygulanabilir olduğunu göstermektedir. Büyük prostatlarda açık prostatektomiye gerçek alternatif tedavi olarak düşünülebilir.

Anahtar Kelimeler: benign prostat hiperplazisi, thulium lazer, Thu-LEP

"En bloc" enucleation of the prostate using thulium laser is one of the safe and effective treatment modalities in patients with benign prostatic hyperplasia larger than 100 mL

Erdal Alkan[1], Furkan Şendoğan[1], Mustafa Kaan Akalın[2]
[1]Sisli Memorial Hospital, Urology, Istanbul
[2]Istanbul Medeniyet University, Department of Urology, Istanbul

PURPOSE: The aim of this study is to evaluate the safety and efficacy of "en-bloc" enucleation technique of the prostate with the thulium laser in the treatment of patients with symptomatic BPH larger than 100 mL.

MATERIAL-METHODS: Between January 2020 and March 2022, 62 patients (15 patients had indwelling foley catheters due to complete obstruction secondary to BPH) suffering from symptomatic BPH larger than 100 mL treated with "en-bloc" ThuLEP were retrospectively evaluated. Before the surgery, all patients were assessed with medical history, digital rectal examination (DRE), International Prostate Symptom Score (IPSS), quality of life (QoL) score, serum PSA, and hemoglobin level, urine culture, prostate volume, post-void residual urine volume (PVR), and maximal urine flow rate (Qmax). The patients had been reassessed at periodic intervals (postoperative 1, 3, and 6 months) to determine their IPSS, QoL, serum PSA, PVR, and Qmax. ThuLEP procedures were performed with the Cyber TM 200 W device (Quanta System, Solbiate Olona, Varese, Italy) using a 550 µm laser fiber and a resectoscope sheath of 26 Fr. A morcellator device (Hawk® JAWS (Hawk, Minitech Co., China) placed through a nephroscope sheath utilized in all procedures. Laser energy was set to 35-40 W during all procedures. All adenomas were enucleated circumferential en-bloc from the apex to the base. Then, morcellation procedure was peroformed to enucleated adenomas in the bladder. Perioperative data including operative time, enucleation time, enucleation efficiency (gr/min), morcellation time, morcellation efficiency (gr/min), enucleated tissue weight, enucleation ratio (enucleated tissue weight/prostate volume) serum hemoglobin decrease, hospital stay, catheterization time, and complications were recorded.

RESULTS: Of about 300 patients who underwent ThuLEP, 62 (20.6%) were enrolled. Mean patient age was 69±7 years (53-89), mean prostate volume was 136±64 mL (100-500). The patients' preoperative and postoperative characteristics were summarized in Table 1. The 3-month follow-up IPSS, QoL score, PSA level, Qmax, and PVR were significantly improved compared to the preoperative period (Table 1). Operative data was reported in Table 2. The mean catheterization time and hospital stay were 59±14 (24-80), and 67±23 (30-96) hours, respectively. Perioperative complications were shown in Table 3. Superficial bladder injuries which were managed by leaving the urethral catheters for 72 hours occurred in 2 patients during morcellation (6%). Due to the mechanical failure related to the morcellator, the morcellation was delayed to the next day in one case. The 21 (33.8%) patients who experienced irritative urinary symptoms in the first month after the procedure required medical therapy. Transient urinary incontinence (17 patients - 27.4%) resolved within 3 months after surgery. Two patients (3.2%) had persistent urinary incontinence at last follow-up (at 6 and 9 months postoperatively).

CONCLUSION: This study provides a relatively large case series of patients with large prostate glands (≥100 mL) treated with "en bloc" ThuLEP. Results show that the technique is safe, effective, and feasible in treating large prostatic adenomas. It can be considered as a real alternative treatment to open prostatectomy for large prostate.

Keywords: benign prostatic hyperplasia, thulium laser, Thu-LEP

Hastaların Operasyon ve Perioperatif Komplikasyon Verileri
Operation and Perioperative Complication Data of Patients

Parametreler (ortalama)	Mean±SD (Min-Max)
Operasyon zamanı (dak)	116,94±26,12 (60-210)
Enükleasyon zamanı (dak)	91,04±20,61 (45-160)
Enükleasyon etkinliği (gr/dak)	1,01±0,31 (0,59-2,37)
Morselasyon zamanı (dak)	25,64±7,93 (15-50)
Morselasyon etkinliği (gr/dak)	3,74±1,30 (1,5-8,0)
Enüklee edilen doku ağırlığı (gr)	92,58±46,84 (50-380)
Enükleasyon oranı	0,67±0,07 (0,50-0,80)

Komplikasyon	Sayı (%)
Mesane mukoza yaralanması	2 (%3,2)
Aletle ilgili problemler	1 (%1,6)
Kan transfüzyonu	2 (%3,2)
Geçici idrar retansiyonu	3 (%4,8)
Üriner sistem enfeksiyonu	2 (3,2%)
İritatif üriner semptomlar	21 (%33,8)
Geçici üriner inkontinans	17 (%27,4)
Dirençli üriner inkontinans	2 (%3,2)
Üretral strüktür	3 (%4,8)
Mesane boynu kontraktürü	1 (%1,6)

Tablo 1. Hastaların preoperatif ve postoperatif özellikleri

	Preoperatif (mean±SD) (Min-Maks.	Postoperatif (mean±SD) (Min-Maks.)	p değeri
IPSS skoru	26,42±5,18 (16-35)	6,29±3,71 (2-21)	0,001
QoL skoru	4,97±0,77 (3-6)	1,16±1,23 (0-5)	0,001
PSA (ng/ml)	8,26±8,23 (0,7-49)	0,92±0,83 (0-5,6)	0,001
PVR (ml)	136,98±97,48 (0-450)	10,25±13,96 (0-50)	0,001
Qmax (ml/sn)	9,32±3,66 (9,50-15,30)	24,7±5,84 (2-17)	0,002
Hb (g/dl)	14,25±0,98 (12,1-15,9)	13,21±1,40 (9,50-15,30)	0,111

Table 1. Preoperative and postoperative patient characteristics

	Preoperative (mean±SD) (Min-Max)	Postoperative (mean±SD) (Min-Max)	p value
IPSS	26,42±5,18 (16-35)	6,29±3,71 (2-21)	0,001
QoL score	4,97±0,77 (3-6)	1,16±1,23 (0-5)	0,001
PSA (ng/mL)	8,26±8,23 (0,7-49)	0,92±0,83 (0-5,6)	0,001
PVR (mL)	136,98±97,48 (0-450)	10,25±13,96 (0-50)	0,001
Qmax (mL/s)	9,32±3,66 (9,50-15,30)	24,7±5,84 (2-17)	0,002
Hb (g/dL)	14,25±0,98 (12,1-15,9)	13,21±1,40 (9,50-15,30)	0,111

SS-063

Tek Merkez 146 Vaka Deneyimi Sonrası Thulium Lazerle Prostatın Enükleasyonu (ThuLEP) Sonuçlarımız

Halil Çağrı Aybal[1], İrfan Şafak Barlas[2], Mehmet Duvarcı[3], Mehmet Yılmaz[4], Serdar Yalçın[5], Eymen Gazel[6], Lütfi Tunç[2]
[1]Polatlı Duatepe Devlet Hastanesi, Üroloji Bölümü, Ankara, Türkiye
[2]Ankara Acıbadem Hastanesi, Üroloji Bölümü, Ankara, Türkiye
[3]Dr. Abdurrahman Yurtaslan Ankara Onkoloji Eğitim ve Araştırma Hastanesi, Üroloji Anabilim Dalı, Ankara, Türkiye
[4]Freiburg Üniversitesi, Üroloji Anabilim Dalı, Freiburg, Almanya
[5]Bodrum Acıbadem Hastanesi, Üroloji Bölümü, Muğla, Türkiye
[6]Liv Vadistanbul Hastanesi, Üroloji Bölümü, İstanbul, Türkiye

AMAÇ: Lazer teknolojisindeki gelişmeler sonrası benign prostat hiperplazisinin (BPH) cerrahi tedavisinde prostatın lazerle enükleasyonu ön plana çıkmıştır. Prostatın enükleasyonu için farklı Lazer enerji kaynaklarıyla kullanılmaktadır. Bu çalışmamızda size prostat enükleasyonu için uygulanan etkin ve güvenli yöntemlerden birisi olan Thulium Lazerle Prostatın Enükleasyonu (ThuLEP) yapılan hastalardaki sonuçlarımızı sunmayı amaçladık.

METOD: Kliniğimizde farklı enerji kaynakları ile prostat Lazer enükleasyonu yapılan toplam 1200 hastanın kayıtlı 1020'sinin sonuçarı üzerinden. Çalışmamızda bu hastalardan Thulium Lazerle Prostatın Enükleasyonu (ThuLEP) tedavisi uyguladığımız 146 hastanın verilerini inceledik. Eylül 2015 ile Ağustos 2022 Tarihleri arasında ThuLEP uygulanan hastalar retrsopektif olarak incelendi. Yaşları, postoperatif 12. Aylardaki kontrol sonuçları, perioperatif parametreler, fonksiyonel sonuçlar, kontinans durumu, intraoperatif ve postoperatif komplikasyonlar karşılaştırıldı.

BULGULAR: ThuLEP operasyonu yaptığımız hastaların ortalama yaşlarının 66.05 ± 7.6, transrektal Ultrasonografi ile ölçülen ortalama prostat hacminin 141.55 ± 33.45 cc ve ortalama serum Prostat Spesifik Antijen (PSA) değerlerinin 4.31 ± 6.2 ng/ml olduğu görüldü. Toplam operasyon (TOT), kateterizasyon (CT) ve hastanede kalma süreleri sırasıyla (HT) 92.03 ± 23.79 dk, 27.76 ± 5.99 saat ve 29.8 ± 5.6 saat olduğu saptandı. Hastaların preoperatif ve postoperatif 12. ay kontrolünde sırasıyla; maksimum idrar akış hızı (Qmax) 9.25 ± 3.57 ml/sn'ye karşın 29.98 ± 7.1 ml/sn, ortalama idrar akış hızı (Qave) 4.07 ± 1.57 ml/sn'ye karşın 14.96 ± 3.19 ml/sn, rezidü idrar miktarı (PVR) 143.14 ± 81.43 ml'ye karşın 8.95 ± 12.08 ml, Uluslararası Prostat Semptom Skoru 28.67 ± 4.79 'ye karşın 0.78 ± 0.9 ve yaşam kalitesi (QoL) skoru 4.66 ± 0.54'e karşın 0.43 ± 0.55 olarak bulunmuştur. Hastalara uygulanan total lazer enerjisi (TLE) 108.37 ± 26.51 joule ve etkinliği (LE) 0.76 ± 0.09, morselasyon süresi (MT) 6.87 ± 2.51 dk ve etkinliği (ME) 21.69 ± 3.86, enükle edilen doku ağırlığı (ETW) 117.74 ± 31.23 gr, enükleasyon süresi (ET) 85.19 ± 21.43, enükleasyon etkinliği (EE) 1.67 ± 0.18 ve kontinans oranı %98.63 olarak bulundu.

SONUÇ: ThuLEP'in herhangi bir prostat boyu kısıtlaması olmaksızın tüm BPH hastalarında güvenli ve etkili bir şekilde kullanılabileceği gösterilmiştir.

Anahtar Kelimeler: Benign prostat hiperplazisi, BPH, ThuLEP, thulium lazer, lazer enükleasyon

Thulium laser enucleation of the prostate (ThuLEP) for the treatment of BPH: A single-center experience of 146 cases

Halil Çağrı Aybal[1], İrfan Şafak Barlas[2], Mehmet Duvarcı[3], Mehmet Yılmaz[4], Serdar Yalçın[5], Eymen Gazel[6], Lütfi Tunç[2]
[1]Polatlı Duatepe State Hospital, Department of Urology, Ankara, Turkey
[2]Ankara Acıbadem Hospital, Department of Urology, Ankara, Turkey
[3]Dr. Abdurrahman Yurtaslan Ankara Oncology Training and Research Hospital, Department of Urology, Ankara, Turkey
[4]Freiburg University, Department of Urology, Freiburg, Germany
[5]Bodrum Acıbadem Hospital, Department of Urology, Muğla, Turkey
[6]Liv Vadistanbul Hospital, Department of Urology, İstanbul, Turkey

OBJECTIVE: Thulium enucleation of the prostate (ThuLEP) is an efective endourologic minimal invasive intervention of benign prostate hyperplasia (BPH). The aim of the present study was our preliminary results.

MATERIAL-METHODS: We retrospectively analyzed the data of 146 patients who were treated with Thulium Laser Enucleation of the Prostate (ThuLEP) between September 2015 and August 2022, based on the results of 1020 registered patients out of a total of 1200 patients who was performed prostate laser enucleation with different laser energies in our clinic. Perioperative measures including total operation time (TOT), enucleation time (ET), enucleation efficiency (EE), morcellation time (MT), morcellation efficiency (ME), total laser energy (TLE), laser efficiency (LE), resected tissue weight (ETW), continence rate (CR), uroflowmetry test results at the 12th months postoperatively also preoperative and postoperative; International Prostate Symptom Score (IPSS), Quality of Life Score (QoL) and postvoiding residual volume (PVR) results were recorded. Hospitalization time (HT) and catheterization time (CT) were measured.

RESULTS: The mean age, prostate size, and prostate-specific antigen levels of the patients were 66.05 ± 7.6 years, 141.55 ± 33.45 mL, and 4.31 ± 6.2 ng/mL, respectively. The measured TOT, CT and HT mean values were 92.03 ± 23.79 min, 27.76 ± 5.99 h and 29.8 ± 5.6 h, respectively. When the results of the patients at the preoperative and postoperative 12th month control were compared, respectively; maximum urinary flow rate (Qmax) 9.25 ± 3.57 ml/s vs. 29.98 ± 7.1 ml/s, average urinary flow rate (Qave) 4.07±1.57 ml/s vs. 14.96 ± 3.19 ml/s, postvoiding residual volume (PVR) 143.14 ± 81.43 ml vs. 8.95 ± 12.08 ml, International Prostate Symptom Score (IPSS) 28.67 ± 4.79 vs. 0.78 ± 0.9 and Quality of Life Score (QoL) 4.66 ± 0.54 vs. 0.43 ± 0.55. The measured ET and EE mean values were 85.19 ± 21.43 min and 1.67 ± 0.18, respectively. The measured TLE, LE, MT, ME and ETW mean values were 108.37 ± 26.51 joule, 0.76 ± 0.09, 6.87 min, 6.87 ± 2.51 and 117.74 ± 31.23 g, respectively. The mean HT, and CT values were 29.8 ± 5.6 h and 27.76 ± 5.99 h, respectively. Complete continence rate after ThuLEP was 98.63%.

CONCLUSION: Our results have shown that ThuLEP can be used safely and effectively in all BPH patients without any prostate size restriction.

Keywords: Benign prostatic hyperplasia, BPH, ThuLEP, thulium laser, laser enucleation

SS-064

Prostatın Anatomik Endoskopik Enükleasyonu Tekniğinin Standardize Edilmesi için Delphi Uzlaşması: ESUT Çalışması

Lütfi Tunç[1], Thomas Herrmann[2], Giorgio Bozzini[3], Selçuk Güven[4], Javier Romero Otero[5], Vicent Misrai[6], Angelo Porreca[7], Cesare Marco Scoffone[8], Sercan Yılmaz[9], Sacha Ahyai[10], Ali Serdar Gözen[11]
[1]Acıbadem Üniversitesi, Üroloji Anabilim Dalı, Ankara, Türkiye
[2]Hochschule Hannover Üniversitesi, Üroloji Anabilim Dalı, Hannover, Almanya
[3]Lariana Hastanesi, Üroloji Anabilim Dalı, Como, İtalya
[4]Necmettin Erbakan Üniversitesi, Meram Tıp Fakültesi, Üroloji Anabilim Dalı, Konya, Türkiye
[5]12 Octubre Üniversitesi, Üroloji Anabilim Dalı, Madrid, İspanya
[6]Pasteur Hastanesi, Üroloji Anabilim Dalı, Toulouse, Fransa
[7]Veneto Onkoloji Enstitüsü, Onkolojik Üroloji Bilim Dalı, Padua, İtalya
[8]Cottolengo Hastanesi, Üroloji Anabilim Dalı, Torino, İtalya
[9]Kolan Hastanesi, Üroloji Anabilim Dalı, İstanbul, Türkiye
[10]Graz Üniversitesi, Üroloji Anabilim Dalı, Graz, Avusturya
[11]Heidelberg Üniversitesi, Üroloji Anabilim Dalı, Heilbronn, Almanya

Giriş: Prostatın Anatomik Endoskopik Enükleasyonu (AEEP) son yıllarda giderek yaygınlaşmıştır. Ürologlar, endoskopik konvansiyonel ablatif ameliyatlara aşina olsalar da; transüretral rezeksiyona kıyasla, insizyon ve vaporizasyon prosedürlerinde çalışmalar AEEP işleminde ek teknik zorluklarla karşılaşıldığını göstermiştir. Bu çalışmada AEEP'ye yeni başlayan ürologlara öneriler sağlamak için bir uzlaşma beyanı kullanarak AEEP tekniğini standartlaştırmayı amaçladık.

Method: Tekniğe, ekipmana, komplikasyonlara ve postoperatif sonuçlara odaklanan en yeni yayınları incelemek amacıyla literatür tarandı. Ardından, EAU/ESUT Prostatın Endoskopik Enükleasyonu Çalışma Grubu tarafından Delphi Uzlaşmasına oluşturuldu. Katılımcılara üç farklı zamanda elektronik olarak anket gönderildi. İkinci ve üçüncü turlarda, önceki anketin toplu sonuçları isimsiz olarak yayınlandı. Katılımcıların yanıtlarını değiştirmelerine izin verildi. Uzmanların geri bildirimleri ve yorumları, mevcut soruları ayarlamak ve düzeltmek veya daha derinlemesine tartışmalı konuları araştırmak için kullanıldı. Görüş birliği şu şekilde tanımlandı: (1) Likert 1-2'de ≥%70 ve Likert 4-5'te ≤%15 veya (2) Likert 4-5'te ≥%70 anlaşmazlık ve Likert 1-2'de ≤%15.

Bulgular: İlk tura 41 ürolog katıldı. İkinci turda, birinci tura katılan tüm katılımcılara 22 soruluk anket gönderildi. Tüm katılımcıların %60,97'si (25/41) ikinci turda gönderilen ankete yanıt verdi. İkinci turda, 21 madde için fikir birliği sağlandı. İkinci turda yanıt veren katılımcıların %76'sı (19/25) üçüncü turda yanıt verdi ve 22 madde için daha fikir birliği sağlandı. Dört maddede uzlaşma sağlanamadı. Sistoskop ve rezektoskop boyut seçiminde ince aletler seçilmeli, 28 Fr seçilmemelidir. Katılımcılar, üretral sfinkterin ayrılmasının enükleasyonun sonunda değil, enükleasyonun başlangıcında yapılması konusunda fikir birliğine varmışlardır. İnkontinansı önlemek için farklı yaklaşımlarla saat 11 ile 1 arasında apikal mukozanın korunması, lateral lobların apikal kısmında dikkatli diseke edilmesi ve apikal mukozaya fazla enerji verilmesinden kaçınılması önerildi.

Sonuç: Lazerle AEEP yapmaya yeni başlayacak ürologlar için komplikasyonların önlenmesi amacıyla mevcut tekniği halen uygulayan uzman cerrahlar tarafından kullanılması gereken ekipman ve uygulanacak cerrahi işlemin tekniğiyle ilgili öneriler belirlendi. Cerrahi tekniğin daha fazla ürolog tarafından uygulanması ve teknolojinin ilerlemesi ile gelecek yeni bilgi ve deneyimler, AEEP cerrahisini hem ürologlar, hastalar hem de üçüncü taraflar için daha erişilebilir, daha güvenli ve uygulanabilir hale getirecektir.

Anahtar Kelimeler: Delphi Uzlaşması, Prostatın Anatomik Endoskopik Enükleasyonu, Teknik

A Delphi Consensus to Standardize the Technique of Anatomical Endoscopic Enucleation of Prostate: A Study by ESUT Endoscopic Enucleation of Prostate Study-Group

Lütfi Tunç[1], Thomas Herrmann[2], Giorgio Bozzini[3], Selçuk Güven[4], Javier Romero Otero[5], Vicent Misrai[6], Angelo Porreca[7], Cesare Marco Scoffone[8], Sercan Yılmaz[9], Sacha Ahyai[10], Ali Serdar Gözen[11]
[1]Acıbadem University, Department of Urology, Ankara, Turkey
[2]Hochschule Hannover University, Department of Urology, Hannover, Germany
[3]Lariana Hospital, Department of Urology, Como, Italy
[4]Necmettin Erbakan University, Meram Medical Faculty, Department of Urology, Konya, Turkey
[5]12 Octubre University, Department of Urology, Madrid, Spain
[6]Pasteur Hospital, Department of Urology, Toulouse, France
[7]Veneto Institute of Oncology, Department of Oncological Urology, Padua, Italy
[8]Cottolengo Hospital, Department of Urology, Torino, Italy
[9]Kolan Hospital, Department of Urology, İstanbul, Turkey
[10]Graz University, Department of Urology, Graz, Austria
[11]Heidelberg University, Department of Urology, Heilbronn, Germany

Introduction: AEEP has gained in interest in the past decades. Although urologists are familiar with endoscopic conventional ablative surgeries, compared to transurethral resection, incision, and vaporization procedures, studies shown additional technical challenges to perform AEEP. We aimed to standardize the technique of AEEP using a consensus statement to provide strong recommendations for urologists new to AEEP.

Methods: A review of the most recent literature was performed to investigate publications focusing on technique, equipment, complications, and postoperative outcomes. Then, the EAU/ESUT Endoscopic Enucleation of Prostate Study Group was designed and conducted a Delphi Consensus. The participants were sent the questionnaire electronically in three consecutive rounds. At the second and third rounds, the aggregate results of the prior round were presented anonymously. The participants were allowed to modify their responses. Experts' feedback and comments were utilized to adjust/refine existing questions or explore more in-depth controversial topics. The consensus was defined as follows: (1) ≥%70 agreement in Likert 1-2 and ≤%15 in Likert 4-5 or (2) ≥%70 disagreements in Likert 4-5 and ≤%15 in Likert 1-2.

Results: Forty-one urologists participated in the first round. In Round 2, the 22-question questionnaire was sent to all participants who participated in Round 1. 60,97% (25/41 of all participants responded to Round 2. In Round 2, the consensus was provided for 21 items. 76% (19/25) of participants who responded round 2 responded to round 3, and the consensus was provided for 22 more items. A consensus was not reached on four items. Fine-sized tools should be chosen in the size choice of cystoscope/resectoscope, and 28 Fr should not be chosen. The panelists consensually agreed on detaching the urethral sphincter at the beginning of the enucleation and not at the end of the enucleation. To prevent incontinence, preserving the apical mucosa by various approaches between 11 and 1 o'clock, gently disrupting the lateral lobes in their apical part, and avoiding an excess energy delivery approximation to the apical mucosa were recommended.

Conclusion: For urologists who will start laser AEEP, recommendations were determined by expert surgeons who currently apply the technique regarding the equipment, the surgical procedure to be used, and the prevention of complications. The new knowledge and experiences that will come with applying the technique by more urologists and the advancement of technology will provide further evidence to make AEEP surgery more accessible, safer, and feasible for both urologists, patients, and third parties.

Keywords: Delphi Consensus, Anatomical Endoscopic Enucleation of Prostate, Technique

SS-065

Akut bakteriyel prostatit olgularında alt üriner sistem semptomlarının giderilmesinde silodosin kullanımı

Çağlar Yildirim[1], Uğur Öztürk[2]
[1]Özel Samsun Atasam Tıp Merkezi, Üroloji Kliniği
[2]Sağlık Bilimleri Üniversitesi Samsun Eğitim ve Araştırma Hastanesi, Üroloji Kliniğ

AMAÇ: Spontan akut bakteriyel prostatiti (ABP) olan hastalarda silodosin 8 mg'ın (Urorec®, Recordati, İtalya) alt üriner sistem semptomları (AÜSS) üzerindeki etkinliğini değerlendirmek.

GEREÇ-YÖNTEM: Haziran 2018-Haziran 2020 tarihleri arasında spontan ABP olan hastalar prospektif olarak çalışmaya dahil edildi. ABP tanısı, ateş (> 38 C), piyüri ve pozitif idrar kültürü, yüksek beyaz küre, C-Reaktif Protein (CRP) ve prostat spesifik antijen (PSA) düzeyi ve şiddetli AÜSS ile konuldu. Tüm hastalara prostat hacmini ve postmiksiyonel rezidü idrarı (PMR) ölçmek için ultrasonografi yapıldı. PMR ölçümü 7. gün tekrarlandı. Hastaların uluslararası prostat semptom skoru (IPSS) formu dolduruldu ve birinci, üçüncü, beşinci ve yedinci günlerde CRP kan düzeyi ölçüldü. Hastalar randomize olarak iki gruba ayrıldı: çalışma grubu günde 8 mg silodosin alırken kontrol grubuna plasebo uygulandı.

BULGULAR: Çalışmaya toplam 32 hasta dahil edildi. Hiçbir hastada prostat apsesi gelişmedi, sistostomi takılması veya antibiyotik değişimi gerekmedi. CRP düzeyi ve ateş düşmesi silodosin tedavisinden etkilenmedi. Gruplar arasında IPSS skorundaki iyileşme 3. günde benzerdi. IPSS skoru silodosin grubunda kontrole göre 5. ve 7. günlerde istatistiksel olarak anlamlı olarak daha düşüktü. 7. günde silodosin grubunda PMR istatistiksel olarak daha düşüktü.

SONUÇ: Silodosin tedavisi hastalığın seyrini değiştirmez. IPSS ve PMR azalır, dolayısıyla AÜSS silodosin tedavisi ile iyileştirilir. ABP'si olan hastalarda AÜSS'yi iyileştirmek için silodosin tedavisi kullanılabilir.

Anahtar Kelimeler: akut bakteriyel prostatit, silodosin, alt üriner sistem semptomları

Silodosin may improve lower urinary tract symptoms onset acute bacterial prostatitis patients

Çağlar Yildirim[1], Uğur Öztürk[2]
[1]Samsun Atasam Private Hospital, Urology Department
[2]Health Sciences University Samsun Training and Research Hospital, Urology Department

OBJECTIVE: To evaluate efficacy of silodosin 8 mg (Urorec®, Recordati, Italy) on lower urinary tract symptoms (LUTS) in the patients who have spontaneous acute bacterial prostatitis (ABP).

MATERIALS- METHODS: Patients who have spontaneous ABP prostatitis between June 2018-June 2020 were included the study prospectively. ABP was diagnosed with fever (> 38 C), pyuria and positive urine culture, high white blood cell, C-Reactive Protein (CRP) and prostate specific antigen (PSA) level and severe LUTS. Ultrasonography was performed to the all patients to measure prostate volume and post-miction residue (PMR). PMR measure was repeated 7th day. International prostate symptom score (IPSS) form was filled and CRP blood level was measured at first, third, fifth and seventh day. Patients were divided randomized to two groups: study group has taken silodosin 8 mg daily, control group placebo.

RESULTS: Totally 32 patients were included to the study. Prostatic abscess, cystostomy or antibiotic changing necessary were developed on no patient. CRP level and fever dropping were not affected silodosin treatment. Improving of IPSS score was similar in the 3rd day. IPSS score was statistical significance lower in silodosin group than control in the 5th and 7th day. PMR was lower in statistical significance lower in the silodosin group in the 7th day.

CONCLUSIONS: Silodosin treatment do not change of the disease course. IPSS and PMR decrease, so LUTS was improved by silodosin treatment. Silodosin treatment can be used for improve LUTS in the patients who have ABP.

Keywords: acute bacterial prostatitis, silodosin, lower urinary tract symptoms

Grupların tedavi sürecinde IPSS değişimleri
IPSS score changing within days.

Figure-1: IPSS score changing within days.

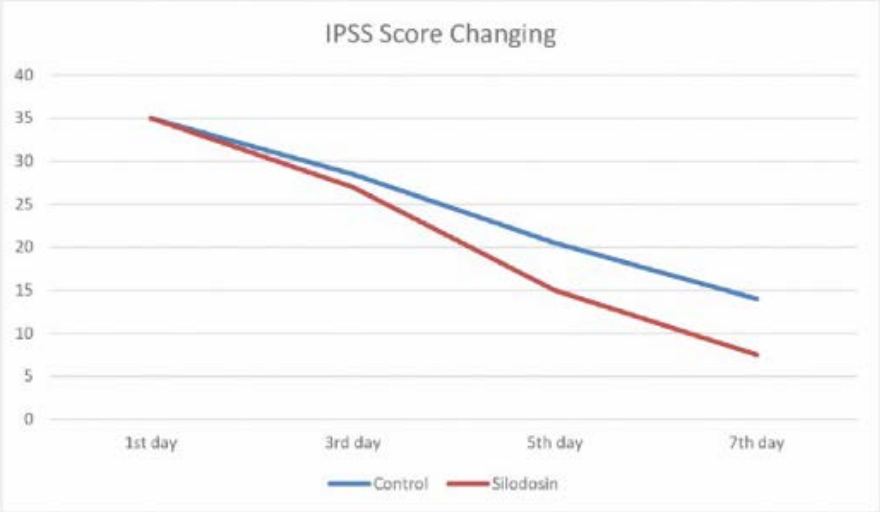

SS-066

Prostatın holmium lazer enükleasyonu (HoLEP) hala dik bir öğrenme eğrisine mi sahip? Tek cerrahın 100 vaka deneyimi

Kadir Karkin, Güçlü Gürlen, Ediz Vuruşkan, Bugra Aksay, Lokman Ayhan, Hakan Erçil, Zafer Gökhan Gürbüz
Sağlık Bilimleri Üniversitesi, Adana Şehir Eğitim ve Araştırma Hastanesi, Üroloji Kliniği, Adana, Tükiye

AMAÇ: Çalışmamızın amacı HoLEP'in öğrenme eğrisini incelemek ve sonuçlarımızı literatür ile karşılaştırmaktır.

YÖNTEMLER: Tıbbi tedaviye dirençli AÜSS ve komplike BPH nedeniyle HoLEP uygulanan 100 hastanın sonuçları retrospektif olarak incelendi. Öğrenme eğrisini değerlendirmek için hastalar ilk vakadan başlayarak ardışık ameliyat edilen 25 hastadan oluşan 4 ana gruba ayrıldı. 4 ana grup, prostat hacmi 80 gramın altında veya üzerinde olan hastalar olmak üzere 2 alt gruba ayrıldı.

BULGULAR: HoLEP yapılan 100 hastanın ortalama yaşı 64,5 idi. Ortalama prostat hacmi 99,1 cc (45-281 cc) idi. Prostatı 80 g'dan küçük olanlar incelendiğinde, Enükleasyon etkinliği 0,76 g/dk (0,46-0,97 g/dk) ve Morselasyon etkinliği 3,07 g/dk (3,34- 4 g/dk). Prostatı 80 g'dan büyük olanlar incelendiğinde, Enükleasyon etkinliği 0.89 g/dk (0.66-1.04 g/dk) ve Morselasyon etkinliği 4.01 g/dk (3.93-4.25 g/dk) idi. Bu iki parametre, tüm 4 grupta istatistiksel olarak farklıydı ($p < 0.05$).

SONUÇ: Sonuçlarımıza göre, HoLEP'in hala dik bir öğrenme eğrisi vardır. Temel tecrübeye ulaşmak için 25-50 vaka sayısına ulaşmak gerekiyor.

Anahtar Kelimeler: HoLEP, Ögrenme egrisi, LUTS, Enükleasyon etkinliği, Morselasyon etkinliği

Does Holmium laser enucleation of the prostate (HoLEP) still have a steep learning curve? 100 case experience of single surgeon

Kadir Karkin, Güçlü Gürlen, Ediz Vuruşkan, Bugra Aksay, Lokman Ayhan, Hakan Erçil, Zafer Gökhan Gürbüz
Health Sciences University, Adana City Training and Research Hospital, Urology Clinic, Adana, Turkey

AIM: The aim of our study is to examine the learning curve of HoLEP and to discuss our results in the light of the literature.

METHODS: 100 patients who had LUTS resistant to medical treat-ment and complicated BPH to whom HoLEP procedure had beenadministered regardless of the size of the prostate in the last 1year were analysed retrospectively. To evaluate the learningcurve, the patients were classified into 4 main groups of 25 con-secutively operated patients beginning from the first case. The 4 main groups were divided into 2 subgroups includingpatients who had prostate volume below or above 80 grams.

RESULTS: The mean age of the 100 patients who had HoLEP was 64.5 years. The mean prostate volume was 99.1 cc (45-281 cc). When those with prostate smaller than 80 g are examined,Enucleation efficiency was 0.76 g/min (0.46-0.97 g/min) and Morcellation efficiency was 3.07 g/min (3.34-4 g/min). Whenthose with prostates larger than 80 g are examined, Enucleationefficiency was 0.89 g/min (0.66-1.04 g/min) and Morcellationefficiency was 4.01 g/min (3.93-4.25 g/min). These two parame-ters were statistically and significantly different in all the 4groups ($p < 0.05$).

CONCLUSIONS: According to our results, HoLEP still has a steep learning curve. It is neces-sary to reach the number of cases of 25-50 to reach fundamental experience.

Keywords: HoLEP, Learning curve; LUTS, Enucleation efficiency, Morcellation efficiency.

SS-067

Ultra Düşük Güç (30 W) Kullanarak Yapılan HoLEP Deneyimlerimiz: ilk 50 vaka

Coşkun Kaya, Mehmet Erhan Aydın
Eskişehir Şehir Hastanesi, Üroloji Kliniği, Eskişehir

Giriş: Prostat Holmium lazer enükleasyonu (HoLEP), benign prostat hiperplazisi cerrahisinde altın standart tedavi olması beklenmektedir (1). HoLEP, minimum kanama ile operasyon yapılmasını sağlar ve düşük morbidite ile ilişkilidir (2). Ancak öğrenme eğrisinin uzun olması ve gerekli ekipmanların her klinikte olmaması nedeniyle çoğu klinikte yapılamamaktadır. Literatürde, yaygın olarak 120-140 W enerji kullanıldığı bildirilse de 50 W ve 30 W enerji gibi düşük güçlü cihazlarla yapılan çalışmalar da mevcuttur (3).

Çalışmamızda kliniğimizde 30 W kullanarak yaptığımız HoLEP deneyimlerimizi sunmayı amaçladık.

Gereç ve Yöntem: Ocak 2022- Ağustos 2022 tarihleri arasında BPH ve mesane çıkım obstrüksiyonu nedeniyle 30 W holmium lazer (Quanta Litho; güç ayarları: frekans: 12 joule: 2,5) kullanılarak HoLEP uygulanan hastalar, retrospektif olarak hastane bilgi yönetim sisteminden tarandı. Hastaların yaş, PSA değeri, prostat hacmi, ameliyat öncesi Q-max değerleri, laboratuvar değerleri, ameliyat süresi, ameliyat sırasında ve sonrasında gelişen komplikasyonlar, sonda alınma süresi ve yatış süresi, hastanın takibinde gelişen semptomlar ve hastanın ameliyat sonrası 1.ayda kontrol bilgileri değerlendirildi.

Bulgular: Çalışmaya dahil edilen 50 olgunun ortalama yaşı 67 (55-82), ortalama prostat hacmi 85 gr (40-200) idi. 12 hastada (%24) akut üriner retansiyon (AÜR) veya tekrarlayan sonda öyküsü mevcuttu. Hastaların demografik ve klinik özellikleri tablo 1'de gösterilmiştir.

Ameliyat sırasında HoLEP işlemine ek olarak 2 hastada operasyon süresinin uzaması ve enükleasyon yapılan dokunun büyüklüğünden dolayı açık operasyona geçildi. Ameliyat sırasında gelişen komplikasyonlara bakıldığında 1 hastada mesanede mukozal hasar ve 1 hastada retroperitoneal mesane perforasyonu gelişti. Bu hastalar, ek girişime gerek olmadan sondalı takip edilerek tedavi edildi.

Ameliyat sonrası erken dönem komplikasyonu olarak 1 hastada sonda üretraya malpoze oldu. 2 hastada girişim gerektiren hematüri gelişti ve TUR-Koterizasyon işlemi uygulandı. 2 hastaya sondası çekildikten sonra miksiyon yapamaması üzerine tekrar sonda takıldı. Bu hastaların ameliyat öncesi uzun süre sondalı takip edildiği görüldü ve olası flask mesane nedeniyle bir süre daha sondalı takip edildi. 3. Ay kontrollerinde normal basınçla miksiyon yaptığı görüldü. 1 hasta ameliyat sonrası 2. gün miyokard enfarktüsü nedeniyle eksitus oldu.

Ameliyat sonrası ilk 1 ay içinde 3 hastada idrar yolu enfeksiyonu, 2 hastada ise ani sıkışma inkontinansı görüldü. 2 hasta orşit ve 1 hasta girişim gerektiren hematüri nedeniyle yatırılarak tedavi edildi.

Sonuç: Öğrenme eğrisi sürecimizde 30 W ultra düşük güç lazer ile holep cerrahisi başarılı şekilde uygulanmıştır. Özellikle kanama kontrolü açısından ihtiyaç halinde TUR-koterizasyondan kaçınılmaması gerekmektedir. Vaka sayımızın artması ile birlikte mevcut komplikasyon oranlarımızda anlamlı azalma olacağını düşünüyoruz.

Kaynaklar:

1. van.Rij.S,Gilling.PJ..In.2013,holmium.laser.enucleation.of.the.prostate.(HoLEP).may.be.the.new.'gold.standard'..Curr.Urol. Rep..2012;13:427.

2. Elmansy.HM,Kotb.A,Elhilali.MM..Holmium.laser.enucleation.of.the.prostate:.long-term.durability.of.clinical.outcomes.and. complication.rates.during.10.years.of.follow-up..J.Urol..2011;186:1972.

3. Minagawa.S,Okada.S,Morikawa.H..Safety.and.Effectiveness.of.Holmium.Laser.Enucleation.of.the.Prostate.Using.a.Low-power. Laser..Urology..2017.Dec;110:51-55.

Anahtar Kelimeler: prostat, holep, ultra düşük güç, ameliyat

Our HoLEP Experience Using Ultra Low Power (30 W): First 50 cases

Coşkun Kaya, Mehmet Erhan Aydın
Eskisehir City Hospital, Urology Clinic, Eskisehir

Introduction: Prostate Holmium laser enucleation (HoLEP) is expected to be the gold standard treatment for benign prostatic hyperplasia surgery (1). HoLEP provides operation with minimal bleeding and is associated with low morbidity (2). However, it cannot be performed in most clinics due to the long learning curve and the lack of necessary equipment in every clinic. Although it is reported in the literature that 120-140 W energy is commonly used, there are also studies conducted with low-power devices such as 50 W and 30 W energy (3).

In our study, we aimed to present ourHoLEP experiences using 30 W in our clinic.

Materials and Methods: Patients who underwent HoLEP using a 30 W holmium laser (QuantaLitho; powersettings: frequency:12joules:2.5) due toBPH and bladder outlet obstruction between January 2022 and August 2022 were retrospectively scanned from the hospitalinformation management system. Patients' age, PSA value, prostate volume, preoperative Q-max values, laboratory values, operation time, complications developing during and after the operation, duration of catheterization and hospitalization, symptoms developed during the follow-up of the patient, and the patient's control information at the 1st month postoperatively were evaluated.

Results: The mean age of 50 patients included in the study was 67(55-82) and the mean prostate volume was 85g (40-200). 12 patients (24%) had a history of acute urinary retention (AUR) or recurrent catheter. The demographic and clinical characteristics of the patients are shown in Table 1.

In addition to the HoLEP procedure during the operation, open operation was performed in 2 patients due to the prolongation of the operation time and the size of the enucleated tissue. When the complications that developed during the surgery were evaluated, mucosal damage in the bladder in 1 patient and retroperitoneal bladder perforation developed in 1 patient. These patients were treated with a urethral catheter without the need for additional intervention.

As an early postoperative complication, the catheter was malposed to the urethra in 1 patient. Hematuria requiring intervention developed in 2 patients and TUR-Cauterization procedure was performed. The catheter was reinserted in 2 patients as they could not urinate after the catheter was removed. It was observed that these patients were followed up with the catheter for a long time before the operation and the catheter was followed for a while due to possible flaccid bladder. In the 3rd month controls, it was observed that he urinated at normal pressure. One patient died on the 2nd postoperative day due to myocardial infarction. Urinary tract infection was observed in 3 patients and urgency incontinence was observed in 2 patients within the first month after surgery. 2 patients were hospitalized for orchitis and 1 patient was hospitalized for hematuria requiring intervention.

Conclusion: In our learning curve process, holep surgery with a 30 W ultra-low power laser has been successfully applied. Especially in terms of bleeding control, TUR-cauterization should not be avoided if needed. We think that with the increase in the number of our cases, there will be a significant decrease in our current complication rates.

References

1. van.Rij.S,Gilling.PJ..In.2013,holmium.laser.enucleation.of.the.prostate.(HoLEP).may.be.the.new.'gold.standard'..Curr.Urol. Rep..2012;13:427.

2. Elmansy.HM,Kotb.A,Elhilali.MM..Holmium.laser.enucleation.of.the.prostate:.long-term.durability.of.clinical.outcomes.and. complication.rates.during.10.years.of.follow-up..J.Urol..2011;186:1972.

3. Minagawa.S,Okada.S,Morikawa.H..Safety.and.Effectiveness.of.Holmium.Laser.Enucleation.of.the.Prostate.Using.a.Low-power.Laser..Urology..2017.Dec;110:51-55.

Keywords: prostate, holep, ultra-low power, surgery

Tablo-1: Ultra düşük güç kullanılarak HoLEP yapılan hastaların demografik ve klinik özellikleri

	N=50
Yaş (ortanca, min-maks)	67 (55-82)
Prostat hacmi (gr) (ortanca, min-maks)	85 (40-200)
PSA (ng/ml) (ort±ss)	4,59 ± 3,59
Ameliyat öncesi Q-max (ml/sn) (ort±ss)	6,95 ± 2,09
Operasyon süresi (dk) (ort±ss)	113,57 ± 50,9
Ameliyat sırasında ek işlem Açık operasyona geçildi	2 (%4)
Ameliyat sırasında komplikasyon (n, %) Mesanede mukozal hasar Retroperitoneal Mesane perforasyonu	1 (%2) 1 (%2)
Ameliyat sonrası komplikasyon (n, %) Sonda üretraya malpoze olması Girişim gerektiren hematüri Sonda çekildikten sonra tekrar sonda takılması Eksitus	1 (%2) 2 (%4) 2 (%4) 1 (%2)
Sonda alınma süresi (gün) (ortanca, min-maks)	2 (1-7)
Postop yatış süresi (gün) (ortanca, min-maks)	2 (1-8)
Hemoglobin değişimi (g/dl) (ort±ss)	-0,86 ± 1,02
Ameliyat sonrası 1. Ay komplikasyon (n, %) İdrar yolu enfeksiyonu Ani sıkışma inkontinans Orşit Girişim gerektiren hematüri	3 (%6) 2 (%4) 2 (%4) 1 (%2)
Patolojide eksize edilen doku miktarı (gr) (ort±ss)	44,13 ± 31,99
Ameliyat sonrası 1. Ay Q-max (ml/sn) (ort±ss)	27,67 ± 3,88

(min: minimum, maks: maksimum, ort: ortalama, ss: standart sapma)

Table-1: Demographic and clinical characteristics of patients who underwent HoLEP using ultra-low power

	N=50
Age (median, min-max)	67 (55-82)
Prostate volume (gr) (median, min-max)	85 (40-200)
PSA (ng/ml) (mean±sd)	4,59 ± 3,59
Preoperative Q-max (ml/s) (mean±sd)	6,95 ± 2,09
Operation time (min) (mean±sd)	113,57 ± 50,9
Additional procedure during surgery (n, %) Performed in open operation	2 (%4)
Complications during surgery (n, %) Mucosal damage in the bladder Retroperitoneal Bladder perforation	1 (%2) 1 (%2)
Postoperative complication (n, %) Malposition of the urethral catheter to the urethra Hematuria requiring intervention Reinserting the catheter after the catheter is removed Exitus	1 (%2) 2 (%4) 2 (%4) 1 (%2)
Catheter removal time (days) (median, min-max)	2 (1-7)
Postoperative length of stay (days) (median, min-max)	2 (1-8)
Hemoglobin change (g/dl) (mean±sd)	-0,86 ± 1,02
Postoperative 1st month complication (n, %) Urinary tract infection Urgency incontinence Orchitis Hematuria requiring intervention	3 (%6) 2 (%4) 2 (%4) 1 (%2)
Tissue volume excised in the pathology report (gr) (mean±sd)	44,13 ± 31,99
Postoperative 1st Month Q-max (ml/s) (mean±sd)	27,67 ± 3,88

(min: minimum, max: maximum, sd: standard deviation)

SS-068

700'den fazla vaka ile Holmiyum laser ile prostat enükleasyonu

Engin Kaya[1], Sercan Yilmaz[1], Murat Zor[1], Serdar Yalcin[2], Bahadır Topuz[3], Selahattin Bedir[3]
[1]Şişli Kolan Hastanesi, Üroloji Kliniği, İstanbul
[2]Acıbadem Üniversitesi, Acıbadem Bodrum Hastanesi, Üroloji Kliniği, Bodrum
[3]Sağlık Bilimleri Üniversitesi, Gülhane Eğitim ve Araştırma Hastanesi, Üroloji Kliniği, Ankar

AMAÇ: Prostatın lazer enükleasyonu son yılların en popular prostat cerrahisidir. Bu çalışmada 700 üzerinde hasta sayısıyla HoLEP sonuçlarımızı paylaşmak istedik.

YÖNTEM: Hastanemizde 2017-2022 yılları arasında HoLEP operasyonu geçirmiş benign prostat obstrüksiyonu (BPO) hastalarının verileri retrospektif olarak incelendi. Hastaların preoperative ve perioperative verileri kaydedildi.

BULGULAR: Ortalama yaş 62.43 ± 7.34 idi. Ortalama operasyon süresi 82.74 ± 38.08 dk idi. Ortalama hastanede kalış süresi 24 ± 3.88 saat olarak bulundu. Postoperatif stres üriner inkontinans 11 (%1.5) hastada tespit edildi. Reoperasyon 14 (%2) hastada gerekliydi.

SONUÇ: HoLEP BPO hastalarında etkin ve güvenilir bir minimal invaziv cerrahi yöntemdir.

Anahtar Kelimeler: BPH, HoLEP, lazer

Holmium laser enucleation of the prostate with more than 700 cases

Engin Kaya[1], Sercan Yilmaz[1], Murat Zor[1], Serdar Yalcin[2], Bahadır Topuz[3], Selahattin Bedir[3]
[1]Sisli Kolan Hospital, Clinic of Urology, Istanbul, Turkey
[2]Acibadem University, Acibadem Bodrum Hospital, Clinic of Urology, Bodrum, Turkey
[3]Health Sciences University, Gulhane Training and Research Hospital, Department of Urology, Ankara, Turkey

OBJECTIVE: Laser enucleation of the prostate is the most popular prostate surgery in recent years. In this study, we wanted to share our HoLEP results with a patient number over 700.

METHODS: The data of benign prostatic obstruction (BPO) patients who underwent HoLEP operation between 2019 and 2022 in our hospital were retrospectively analyzed. Preoperative and perioperative data were recorded.

RESULTS: The mean age was 62.43 ± 7.34 years. The mean operation time was 82.74 ± 38.08 min. The mean hospital stay was 24 ± 3.88 hours. Postoperative stress urinary incontinence was detected in 11 (1.5%) patients. Reoperation was necessary in 14 (2%) patients.

CONCLUSION: HoLEP is an effective and safe minimally invasive surgical method in BPO patients.

Keywords: BPH, HoLEP, laser

Tablo 1: Hastaların demografik özellikleri ve preoperatif bulguları
Table 1: Demographic characteristics and preoperative findings of the patients

Table 1: Patients' characteristics and preoperative data

	Group (N: 713)
Mean age (y)	62.43 ± 7.34
Mean PSA (ng/mL)	4.8 ± 3.6
Mean Hb (ng/mL)	14.28 ± 1.35
Mean Postop Hb (ng/mL)	13.85 ± 1.44
Mean prostate volume on TRUS (mL)	94.02 ± 55.35
Enucleation Time	72.42 ± 32.36
Enucleation Efficiency	0.68 ± 0.29
Enucleation Ratio	0.52 ± 0.13
Enucleation Eff 0,6	1.05 ± 0.48
Morcellation Time	10.35 ± 8.62
Morcellation Efficiency	6.91 ± 3.18
Total Operation Time	82.74 ± 38.08
Laser Joule	94.55 ± 42.19
Laser Efficiency	2.26 ± 0.98
Resected Tissue Weight	52.56 ± 39.7
Hospital Time	24 ± 3.88
Catheter Time	3217 ± 5.89
SUI	11 (1.5)
Transfusion	38 (5.3)
Clot retention	23 (3.2)
Re-catheterisation	12 (1.7)
Hematuria	50 (7.1)
Urinary Tract Infection	13 (1.8)
Bladder Neck Contracture	14 (2)
Urethra Stricture	11 (1.5)
Reoperation	14 (2)
Post Micturition Inability	12 (17)
Post Micturition Dribbling	22 (3.1)

PSA: prostate-specific antigen, Hb: hemoglobin, TRUS: transrectal ultrasonography,

SS-069

Miksiyon sonrası rezidü idrar miktarı fazla olan hastalarda Holmium lazerle prostatın enükleasyonun (HoLEP) başarısı

İrfan Şafak Barlas[1], Halil Çağrı Aybal[2], Eymen Gazel[3], Mehmet Yılmaz[4], Serdar Yalçın[5], Lütfi Tunç[1]
[1]Ankara Acıbadem Hastanesi, Üroloji Bölümü, Ankara, Türkiye
[2]Polatlı Duatepe Devlet Hastanesi, Üroloji Bölümü, Ankara, Türkiye
[3]Liv Vadistanbul Hastanesi, Üroloji Bölümü, İstanbul, Türkiye
[4]Freiburg Üniversitesi, Üroloji Anabilim Dalı, Freiburg, Almanya
[5]Bodrum Acıbadem Hastanesi, Üroloji Bölümü, Muğla, Türkiy

AMAÇ: Mesane çıkım obstrüksiyonu olan hastalara bunun yanında mesane boşaltım fazı fonksiyon bozukluğu sıkça eşlik etmektedir. Bu hastalar sıklıkla başta miksiyon sonrası rezidü idrar (PVR) fazlalığına bağlı idrarını tam boşaltamama hissi başta olmak üzere; alt üriner sistem semptomları ile başvururlar. Bu hastalarda mesane boşaltım fazı bozukluğu genellikle mesane çıkım obstrüksiyonu sekonder geliştiğinden obstrüksiyon tedavi edildiğinde belirgin gerileme olmaktadır. Biz de bu çalışmamızda Holmium lazerle prostatın enükleasyonu (HoLEP) sonuçlarımız sunmayı amaçladık.

GEREÇ ve YÖNTEMLER: Eylül 2015 ile Şubat 2022 arasında HoLEP uygulanan PVR miktarı 300 ml'nin üzerinde toplam 104 hasta retrospektif olarak değerlendirildi. Preoperatif ve postoperatif 12. ay uroflowmetri sonuçları, kontinans durumu, intraoperatif ve postoperatif komplikasyon durumları retrospektif olarak değerlendirildi.

BULGULAR: HoLEP operasyonu yaptığımız hastaların ortalama yaşlarının 64.04±6.89yıl, transrektal Ultrasonografi ile ölçülen ortalama prostat hacminin 95.46±45.62cc ve ortalama serum Prostat Spesifik Antijen (PSA) değerlerinin 4.22±3.38ng/ml olduğu görüldü. Toplam operasyon (TOT), kateterizasyon (CT) ve hastanede kalma süreleri sırasıyla (HT) 78.69±30.76dk, 30.86±30.73saat ve 32.8±9.3saat olduğu saptandı. Hastaların preoperatif ve postoperatif 12. ay kontrolünde sırasıyla; maksimum idrar akış hızı (Qmax) 11.73±3.97ml/sn'ye karşın 26.65±9.58ml/sn, ortalama idrar akış hızı (Qave) 5.43±2.18ml/sn'ye karşın 12.71±4.86ml/sn, rezidü idrar miktarı (PVR) 523.35±271.43ml'ye karşın 38.68±37.34ml, Uluslararası Prostat Semptom Skoru 31.04±3.99'ye karşın 4.55±3.48 ve yaşam kalitesi (QoL) skoru 4.94±0.96'e karşın 0.38±0.9 olarak bulunmuştur. HoLEP sonrası hiçbir hastamızda stres tipi üriner inkontinans gelişmezken; 4 hastada tekrar kateterizasyon gerekmiş ve 4 hastada da postoperatif sıkışma tipi üriner inkontinans saptanmıştır.

SONUÇ: HoLEP, miksiyon sonrası rezidü idrar miktarı fazla olan hastalarda yüksek efektivite, düşük komplikasyon ve üriner inkontinans oranlarıyla güvenle uygulanabilir.

Anahtar Kelimeler: benign prostat hiperplazisi, miksiyon sonrası rezidü idrar, enükleasyon, prostatın holmium lazer enükleasyonu, Mesane çıkım obstrüksiyonu, mesane boşaltım fazı

Success of Holmium laser enucleation of prostate (HoLEP) in patients with high postvoiding residual urine volume

İrfan Şafak Barlas[1], Halil Çağrı Aybal[2], Eymen Gazel[3], Mehmet Yılmaz[4], Serdar Yalçın[5], Lütfi Tunç[1]
[1]Ankara Acıbadem Hospital, Department of Urology, Ankara, Turkey
[2]Polatlı Duatepe State Hospital, Department of Urology, Ankara, Turkey
[3]Liv Vadistanbul Hospital, Department of Urology, İstanbul, Turkey
[4]Freiburg University, Department of Urology, Freiburg, Germany
[5]Bodrum Acıbadem Hospital, Department of Urology, Muğla, Turkey

OBJECTIVE: Patients with bladder outlet obstruction are frequently accompanied by bladder voiding phase of micturition dysfunction. These patients often present with lower urinary tract symptoms, especially the feeling of sensation of not emptying their bladder completely after finish urinating due to high postvoiding residual urine volume (PVR). In these patients, since bladder voiding phase dysfunction usually develops secondary to bladder outlet obstruction, significant regression occurs when the obstruction is treated. In this study, we aimed to present our Holmium laser enucleation of prostate (HoLEP) results.

MATERIAL-METHODS: We retrospectively analyzed the data of 104 patients with PVR volüme over 300 ml who were treated with Holmium Laser Enucleation of the Prostate (HoLEP) between September 2015 and February 2022. Perioperative measures, preoperative and postoperative uroflowmetry test results at the 1st and 6th months also postvoiding residual volume (PVR) results, continance rate, intraoperative and postoperative complications were recorded.

RESULTS: The mean age, prostate size, and prostate-specific antigen levels of the patients were 64.04±6.89years, 95.46±45.62cc, and 4.22±3.38ng/ml, respectively. The measured TOT, CT and HT mean values were 78.69±30.76min, 30.86±30.73h and 32.8±9.3h, respectively. When the results of the patients at the preoperative and postoperative 12th month control were compared, respectively; maximum urinary flow rate (Qmax) 11.73±3.97ml/s vs. 26.65±9.58ml/s, average urinary flow rate (Qave) 5.43±2.18ml/s vs. 12.71±4.86ml/s, postvoiding residual volume (PVR) 523.35±271.43ml vs. 38.68±37.34ml, International Prostate Symptom Score (IPSS) 31.04±3.99 vs. 4.55±3.48 and Quality of Life Score (QoL) 4.94±0.96 vs. 0.38±0.9. While stress type urinary incontinence did not develop in any of our patients after HoLEP; re-catheterization was required in 4 patients and 4 patients had postoperative urge urinary incontinence.

CONCLUSION: HoLEP can be safely performed with high efficacy as well as low complication and urinary incontinence rates in patients with high postvoiding residual urine volume.

Keywords: benign prostate hyperplasia, postvoiding residual urine volüme, Holmium laser enucleation of prostate, bladder outlet obstruction, bladder voiding phase of micturition

SS-070

Tek Merkez 696 Vaka Deneyimi Sonrası Holmium Lazerle Prostatın Enükleasyonu (HoLEP) Sonuçlarımız

Mehmet Duvarcı[1], Halil Çağrı Aybal[2], İrfan Şafak Barlas[3], Mehmet Yılmaz[4], Eymen Gazel[5], Serdar Yalçın[6], Lütfi Tunç[3]
[1]Dr. Abdurrahman Yurtaslan Ankara Onkoloji Eğitim ve Araştırma Hastanesi, Üroloji Anabilim Dalı, Ankara, Türkiye
[2]Polatlı Duatepe Devlet Hastanesi, Üroloji Bölümü, Ankara, Türkiye
[3]Ankara Acıbadem Hastanesi, Üroloji Bölümü, Ankara, Türkiye
[4]Freiburg Üniversitesi, Üroloji Anabilim Dalı, Freiburg, Almanya
[5]Liv Vadistanbul Hastanesi, Üroloji Bölümü, İstanbul, Türkiye
[6]Bodrum Acıbadem Hastanesi, Üroloji Bölümü, Muğla, Türkiy

AMAÇ: Lazer teknolojisindeki gelişmeler sonrası benign prostat hiperplazisinin (BPH) cerrahi tedavisinde prostatın lazerle enükleasyonu ön plana çıkmıştır. Prostatın enükleasyonu için farklı Lazer enerji kaynaklarıyla kullanılmaktadır. Bu çalışmamızda size prostat enükleasyonu için uygulanan etkin ve güvenli yöntemlerden birisi olan Holmium Lazerle Prostatın Enükleasyonu (HoLEP) yapılan hastalardaki sonuçlarımızı sunmayı amaçladık.

METOD: Kliniğimizde farklı enerji kaynakları ile prostat Lazer enükleasyonu yapılan toplam 1200 hastanın kayıtlı 1020'sinin sonuçarı üzerinden. Çalışmamızda bu hastalardan Holmium Lazerle Prostatın Enükleasyonu (HoLEP) tedavisi uyguladığımız 696 hastanın verilerini inceledik. Eylül 2015 ile Ağustos 2022 Tarihleri arasında HoLEP uygulanan hastalar retrsopektif olarak incelendi. Yaşları, postoperatif 12. Aylardaki kontrol sonuçları, perioperatif parametreler, fonksiyonel sonuçlar, kontinans durumu, intraoperatif ve postoperatif komplikasyonlar karşılaştırıldı.

BULGULAR: HoLEP operasyonu yaptığımız hastaların ortalama yaşlarının 64.7±7.58, transrektal Ultrasonografi ile ölçülen ortalama prostat hacminin 95.46±45.62 cc ve ortalama serum Prostat Spesifik Antijen (PSA) değerlerinin 3.85±3.36 ng/ml olduğu görüldü. Toplam operasyon (TOT), kateterizasyon (CT) ve hastanede kalma süreleri sırasıyla (HT) 74.88±28.97 dk, 30.49±14.16 saat ve 31.1±8.54 saat olduğu saptandı. Hastaların preoperatif ve postoperatif 12. ay kontrolünde sırasıyla; maksimum idrar akış hızı (Qmax) 11.54±3.59 ml/sn'ye karşın 29±6.4 ml/sn, ortalama idrar akış hızı (Qave) 5.39±1.84 ml/sn'ye karşın 16.99±4.62 ml/sn, rezidü idrar miktarı (PVR) 203.38±181.97 ml'ye karşın 13.53±16 ml, Uluslararası Prostat Semptom Skoru 28.92±5.13'ye karşın 0.74±0.85 ve yaşam kalitesi (QoL) skoru 4.85±0.9'e karşın 0.41±0.5 olarak bulunmuştur. Hastalara uygulanan total lazer enerjisi (TLE) 86.4±47.19 joule ve etkinliği (LE) 1.63±1, morselasyon süresi (MT) 6.93±4.42 dk ve etkinliği (ME) 10.59±7.48, enükle edilen doku ağırlığı (ETW) 64.33±37 gr, enükleasyon süresi (ET) 68±26.22, enükleasyon etkinliği (EE) 0.96±0.52 ve kontinans oranı %98.85 olarak bulundu. Operasyona bağlı 32(%4.59) hastada komplikasyon geliştiği görüldü.

SONUÇ: HoLEP'in herhangi bir prostat boyu kısıtlaması olmaksızın tüm BPH hastalarında güvenli ve etkili bir şekilde kullanılabileceği gösterilmiştir.

Anahtar Kelimeler: Benign Prostat Hiperplazisi, BPH, HoLEP, Holmium Lazer, Lazerle enükleasyon

Holmium laser enucleation of the prostate (HoLEP) for the treatment of BPH: A single-center experience of 696 cases

Mehmet Duvarcı[1], Halil Çağrı Aybal[2], İrfan Şafak Barlas[3], Mehmet Yılmaz[4], Eymen Gazel[5], Serdar Yalçın[6], Lütfi Tunç[3]
[1]Dr. Abdurrahman Yurtaslan Ankara Oncology Training and Research Hospital, Department of Urology, Ankara, Turkey
[2]Polatlı Duatepe State Hospital, Department of Urology, Ankara, Turkey
[3]Ankara Acıbadem Hospital, Department of Urology, Ankara, Turkey
[4]Freiburg University, Department of Urology, Freiburg, Germany
[5]Liv Vadistanbul Hospital, Department of Urology, İstanbul, Turkey
[6]Bodrum Acıbadem Hospital, Department of Urology, Muğla, Turkey

OBJECTIVE: Holmium enucleation of the prostate (HoLEP) is an efective endourologic minimal invasive intervention of benign prostate hyperplasia (BPH). The aim of the present study was our preliminary results.

MATERIAL-METHODS: We retrospectively analyzed the data of 696 patients who were treated with Holmium Laser Enucleation of the Prostate (HoLEP) between September 2015 and August 2022, based on the results of 1020 registered patients out of a total of 1200 patients who was performed prostate laser enucleation with different laser energies in our clinic. Perioperative measures including total operation time (TOT), enucleation time (ET), enucleation efficiency (EE), morcellation time (MT), morcellation efficiency (ME), total laser energy (TLE), laser efficiency (LE), resected tissue weight (ETW), continence rate (CR), uroflowmetry test results at the 12th months postoperatively also preoperative and postoperative; International Prostate Symptom Score (IPSS), Quality of Life Score (QoL) and postvoiding residual volume (PVR) results were recorded. Hospitalization time (HT) and catheterization time (CT) were measured.

RESULTS: The mean age, prostate size, and prostate-specific antigen levels of the patients were 64.7 ± 7.58 years, 95.46 ± 45.62 mL, and 3.85 ± 3.36 ng/mL, respectively. The measured TOT, CT and HT mean values were 74.88 ± 28.97 min, 30.49 ± 14.16 h and 31.1 ± 8.54 h, respectively. When the results of the patients at the preoperative and postoperative 12th month control were compared, respectively; maximum urinary flow rate (Qmax) 11.54 ± 3.59 ml/s vs. 29 ± 6.4 ml/s, average urinary flow rate (Qave) 5.39 ± 1.84 ml/s vs. 16.99 ± 4.62 ml/s, postvoiding residual volume (PVR) 203.38 ± 181.97 ml vs. 13.53 ± 16 ml, International Prostate Symptom Score (IPSS) 28.92 ± 5.13 vs. 0.74 ± 0.85 and Quality of Life Score (QoL) 4.85 ± 0.9 vs. 0.41 ± 0.5. The measured ET and EE mean values were 68 ± 26.22 min and 0.96 ± 0.52, respectively. The measured TLE, LE, MT, ME and ETW mean values were 86.4 ± 47.19 joule, 1.63 ± 1, 6.93 ± 4.42 min, 10.59 ± 7.48 and 64.33 ± 37 g, respectively. The mean HT, and CT values were 31.1 ± 8.54 h and 30.49 ± 14.16 h, respectively. Complete continence rate after ThuLEP was 98.85%. Complications were observed in 32 (4.59%) patients related to the operation.

CONCLUSION: Our results have shown that HoLEP can be used safely and effectively in all BPH patients without any prostate size restriction.

Keywords: Benign prostatic hyperplasia, BPH, HoLEP, Holmium laser, laser enucleation

SS-071

Transüretral prostat rezeksiyonunda spinal ve genel anestezinin karşılaştırılması

Emrullah Durmuş[1], Kemal Gümüş[2]
[1]Siirt Eğitim ve Araştırma Hastanesi Üroloji kliniği, Siirt, Türkiye
[2]Balıklıgöl Devlet Hastanesi, Şanlıurfa, Türkiy

AMAÇ: Bu çalışmada Spinal anestezi ile Genel anestezinin Transüretral prostat (TUR-P) operasyonu üzerindeki etkilerini belirlemeyi amaçladık.

YÖNTEM: Benign prostat hiperplazisi (BPH) için TUR-P operasyonu yapılan 284 hasta geriye dönük olarak incelendi. Hastalar uygulanan anestezi türüne göre Grup-1 ve Grup-2 olmak üzere ikiye ayrıldı. Grup-1 de 182 hastaya spinal anestezi altında, Grup-2 de 102 hastaya genel anestezi altında TUR-P yapıldı. Postoperatif VAS (Visuel analog scala) skoru 2,4, ve 8. saatte bulunarak kaydedildi. Her iki grup yaş, prostat hacmi, operasyon süresi, ortalama kan kaybı, postoperatif VAS ağrı skoru yönünden karşılaştırıldı.

BULGULAR: Gruplar arasında yaş, prostat hacmi ve ortalama kan kaybı açısından anlamlı farklılık izlenmedi (p=0.237, p=0.465, p=0.389). Grup-1'de ortalama operasyon süresi 49.4±3.2 dk ve Grup-2 de 42.6±2.8 dk olup Grup-1 lehine anlamlı olarak yüksek bulundu (p<0.001). Postoperatif 2,4 ve 8. saatte VAS skoru Grup-2 lehine anlamlı olarak yüksek bulundu (p<0.001) (Table 1).

SONUÇ: Spinal anestezi altında TUR-P operasyonu esnasında özellikle yaşı ileri hastalarda süre arttıkça hasta uyumsuzluğuda paralel olarak artma eğilimindedir. Operasyon esnasında öksürme, konuşma gibi eylemler cerrah açısından operasyonun konforunu bozabilmektedir. Ancak, ağrı eşiği düşük hastalarda postop ağrı skoru daha düşük olduğundan uygun hastalarda spinal anestezi altında yapılması tercih edilebilir. Büyük hacimli prostatlarda ise operasyon süresini kısaltacağından genel anestezi altında operasyonun yapılması uygun olacaktır ancak bu hastalarda da postoperatif ağrının giderilmesi için analjezik ilaçlara daha fazla ihtiyaç duyulabileceği gözönünde bulundurulmalıdır.

Anahtar Kelimeler: TUR-P, Prostat, Anestezi

Comparison of spinal and general anesthesia for transurethral resection of the prostate

Emrullah Durmuş[1], Kemal Gümüş[2]
[1]Department of Urology, Siirt Training and Research Hospital, Siirt, Turkey
[2]Department of Urology, Balikligol State Hospital, Sanliurfa, Turkey

OBJECTIVE: In this study, we aimed to determine the effects of spinal anesthesia and general anesthesia for Transurethral prostate (TUR-P) operation.

METHODS: A total of 284 patients who underwent TUR-P for benign prostatic hyperplasia (BPH) were reviewed retrospectively. The patients were divided into two groups as Group-1 and Group-2 according to the type of anesthesia performed. TUR-P was performed 182 patients in Group-1 under spinal anesthesia and 102 patients in Group-2 under general anesthesia. Postoperative VAS (Visual analog scala) score was found at 2,4 and 8 hours and recorded. Both groups were compared in terms of age, prostate volume, operation time, mean blood loss, and postoperative VAS pain score.

RESULTS: There was no significant difference between the groups in terms of age, prostate volume and mean blood loss (p=0.237, p=0.465, p=0.389). The mean operation time was 49.4±3.2 minutes in Group-1 and 42.6±2.8 minutes in Group-2, which was significantly higher in favor of Group-1 (p<0.001). The VAS score was found to be significantly higher in favor of Group-2 at the postoperative 2,4 and 8 hours (p<0.001) (Table 1).

CONCLUSION: During TUR-P operation under spinal anesthesia, patient non-compliance tends to increase in parallel, especially in older patients, as the duration increases. Actions such as coughing and talking during the operation may disrupt the comfort of the operation for the surgeon. However, since the postoperative pain score is lower in patients with a low pain threshold, it may be preferred to perform it under spinal anesthesia in suitable patients. In large-volume prostates, it will be appropriate to perform the operation under general anesthesia as it will shorten the operation time, but it should be considered that analgesic drugs may be needed more in these patients to relieve postoperative pain.

Keywords: TUR-P, Prostate, Anesthesia

Tablo 1

	Grup-1 (n=182)	Grup-2 (n=102)	P değeri
Yaş (yıl), ortalama±SD	53.4±7.6	54.8±6.9	0.237
Prostat volümü (cc), ortalama±SD	58.2±3.8	56.4±4.2	0.465
Ortalama kan kaybı (cc), ortalama±SD	224±18.3	236±16.7	0.389
Operasyon süresi (dakika), ortalama	49.4±3.2	42.6±3.8	p<0.001
VAS skoru, ortalama±SD 2.saat 4.saat 8.saat	 2.2 (0–6) 2.8 (0–7) 2.3 (0–5)	 5.6(0–8) 6.2(0-10) 5.2(0-8)	 p<0.001 p<0.001 p<0.001

Hastalara ait demografik ve operatif veriler

Table 1

	Group-1 (n=182)	Group-2 (n=102)	P value
Age (years), mean±SD	53.4±7.6	54.8±6.9	0.237
Prostate Volume (cc), mean±SD	58.2±3.8	56.4±4.2	0.465
Blood loss (cc), mean±SD	224±18.3	236±16.7	0.389
Operation time (minutes), mean±SD	49.4±3.2	42.6±3.8	p<0.001
VAS score, mean±SD 2.hours 4.hours 8.hours	 2.2 (0–6) 2.8 (0–7) 2.3 (0–5)	 5.6(0–8) 6.2(0-10) 5.2(0-8)	 p<0.001 p<0.001 p<0.001

Demographic and operative data of patients

SS-072

Alt üriner sistem semptomları nedeniyle prostatın holmium lazer enükleasyonu yapılan hastalarda diyabetes mellitusun üriner kontinans üzerine etkisi var mıdır?

Halil Çağrı Aybal[1], İrfan Şafak Barlas[2], Serdar Yalçın[3], Mehmet Yılmaz[4], Eymen Gazel[5], Lütfi Tunç[2]
[1]Polatlı Duatepe Devlet Hastanesi, Üroloji Bölümü, Ankara, Türkiye
[2]Ankara Acıbadem Hastanesi, Üroloji Bölümü, Ankara, Türkiye
[3]Bodrum Acıbadem Hastanesi, Üroloji Bölümü, Muğla, Türkiye
[4]Freiburg Üniversitesi, Üroloji Anabilim Dalı, Freiburg, Almanya
[5]Liv Vadistanbul Hastanesi, Üroloji Bölümü, İstanbul, Türkiy

GİRİŞ: Diabetes mellitus (DM), prostatın Holmium lazer enükleasyonu (HoLEP) yapılan hastalarda stres üriner inkontinans için bir risk faktörü olarak bilinir. Biz de bu çalışmamızda HoLEP cerrahisi sonrası DM olan ve olmayan hastaların postoperatif kontinans durumlarını karşılaştırmayı amaçladık.

Gereç ve YÖNTEMLER: Ocak 2017 ile Ocak 2020 arasında HoLEP uygulanan toplam 214 hasta retrospektif olarak değerlendirildi. Fonksiyonel sonuçlar, perioperatif toplam operasyon süresi (TOT), enükleasyon süresi (ET), enükleasyon efektivitesi (EE), enükle edilen doku ağırlığı (ETW), morselasyon efektivitesi (ME), morselasyon süresi (MT), kontinans durumu, intraoperatif ve postoperatif komplikasyonlar Clavien-Dindo sınıflamasına göre kaydedildi.

BULGULAR: Toplam 96 hastada (Grup 1) benign prostat hiperplazisine (BPH) ek DM varken; 118 hastada (Grup 2) DM olmaksızın sadece benign prostat hiperplazisi vardı. RESULTS: A total of 96 patients had DM additional to benign prostate hyperplasia (BPH) (Group 1), while 118 patients had only benign prostate hyperplasia without DM (Group 2). Ameliyat öncesi ve ameliyat sonrası fonksiyonel sonuçlar karşılaştırıldığında, başlangıçtan 1. ve 6. ay takibine kadar her iki grupta da istatistiksel olarak anlamlı bir iyileşme gözlendi ($p \leq 0.001$). Postoperatif 1. ve 6. aylarda operasyon sonrası gelişen stres üriner inkontinans açısından gruplar arasında istatistiksel olarak anlamlı fark yoktu (sırasıyla %1.7 - %2.1, p=1 ve %0.8 - %1, p=1;). Gruplar arasında intraoperatif ve postoperatif komplikasyonlar açısından anlamlı fark yoktu ($p>0.05$).

SONUÇ: HoLEP, DM'li hastalarda düşük komplikasyon ve üriner inkontinans oranlarıyla güvenle uygulanabilir.

Anahtar Kelimeler: benign prostat hiperplazisi, diabetes mellitus, enükleasyon, prostatın holmium lazer enükleasyonu, stres üriner inkontinans

Is diabetes mellitus has any affect on urinary continence after holmium laser enucleation of the prostate due to lower urinary tract symptoms?

Halil Çağrı Aybal[1], İrfan Şafak Barlas[2], Serdar Yalçın[3], Mehmet Yılmaz[4], Eymen Gazel[5], Lütfi Tunç[2]
[1]Polatlı Duatepe State Hospital, Department of Urology, Ankara, Turkey
[2]Ankara Acıbadem Hospital, Department of Urology, Ankara, Turkey
[3]Bodrum Acıbadem Hospital, Department of Urology, Muğla, Turkey
[4]Freiburg University, Department of Urology, Freiburg, Germany
[5]Liv Vadistanbul Hospital, Department of Urology, İstanbul, Turkey

INTRODUCTION: Diabetes mellitus (DM) is known as a risk factor of stress urinary incontinence after Holmium laser enucleation of the prostate (HoLEP). We aimed to compare the postoperative continence status of patients with and without DM, after HoLEP surgery.

MATERIAL-METHODS: A total of 214 patients who underwent HoLEP between January 2017 and January 2020 were retrospectively assessed. Functional outcomes, perioperative total operation time (TOT)(min), enucleation time (ET)(min), enucleation efficiency (EE)(g/min), enucleated tissue weight (ETW)(g), morcellation efficiency (ME)(g/min), morcellation time (MT)(min), continence status, intraoperative and postoperative complications according to Clavien-Dindo classification were recorded.

RESULTS: A total of 96 patients had DM additional to benign prostate hyperplasia (BPH) (Group 1), while 118 patients had only benign prostate hyperplasia without DM (Group 2). When comparing preoperative and postoperative functional outcomes, a statistically significant improvement was observed in both groups from baseline to the 1st and 6th month follow-up ($p \leq 0.001$). There were no statistically significant differences between groups in postoperative stress urinary incontinence at postoperative months 1 and 6 (1.7% vs 2.1%, $p = 1$ and 0.8% vs 1%, $p = 1$; respectively). There was no significant difference between groups in intraoperative and postoperative complications ($p > 0.05$).

CONCLUSIONS: HoLEP is safe to perform in patients with DM at low complication and urinary incontinence rates.

Keywords: benign prostate hyperplasia, diabetes mellitus, enucleation, holmium laser enucleation of the prostate, stress urinary incontinence

SS-073

BPH CERRAHİSİNDE "ALTIN STANDART TEDAVİ" BİLGİSİ DEĞİŞİYOR MU?: TEK MERKEZDE 1 YILLIK HoLEP DENEYİMİMİZ

Necmi Bayraktar
Yakın Doğu Üniversitesi Üroloji Ana Bilim Dalı,KKTC

Amaç: İyi Huylu prostat büyümesi (BPH) tedavi seçenekleri arasında holmiyum lazer ile prostat enükleasyonu(HoLEP) bulunmaktadır. Diğer trans üretral, açık ve laparoskopik cerrahi yaklaşımlar ile karşılaştırıldığında avantajları ve dezavantajları olan yöntemle ilgili, merkezimiz de tek cerrahla gerçekleştirilmiş olan, 1 yıllık HoLEP deneyimimizi paylaşmayı amaçladık.

Materyal-Metod: Eylül 2021-Eylül 2022 tarihleri arasında merkezimizde gerçekleştirilmiş olan ardışık 42 HoLEP vakası çalışmaya dahil edilmiştir. Demografik bilgiler, preoperatif prostat boyutu ve patoloji sonucu, İPSS, üroflovmetri ve postmiksiyonel rezidü miktarları kayıt edilmiştir. Ameliyatın enükleasyon ve morslasyon süreleri, hospitalizasyon ve üretral katater süresi, perioperatif ve postoperatif komplikasyonlar, komorbiditeyi artıran yaş, kan sulandırıcı ilaç kullanımı ve ek hastalıklar istatistiksel olarak değerlendirilmeye alınmıştır.

Sonuçlar: Çalışmaya alınan hastaların yaş ortalaması 70.85(56-87), prostat hacmi 108,69(40-250) idi. Preoperatif 10 hasta üretral kataterizeydi. Cerrahi Teknik, 5 hastaya genel, 37 hastaya epidural anastezi altında, iki lob (27), üç lob (10) ve en blok (5) olarak anatomik enükleasyon yapıldı. Hastaların %38,1 i kan sulandırıcı ilaç kullanmazken, geri kalan 26(%61,9) hasta kan sulandırıcı ilaç altında ameliyata alındı. Enükleasyon süresi ortalama 79.4(20-170), morselasyon süresi 20.95(7-35) dakika olarak kayıt edildi. Hastaların tamamının patolojileri adenomatöz hiperplazi olarak raporlandı. İPSS değerleri ortalama 22.21(15-30) iken, postoperatif 30 gün sonra ortalama 6.54(3-12)ml/sn düşüş görüldü. Preoperatif tepe akım hızı için, ortalama 10.75 (5.2-14) den ortalama 27.9(16-47)ml/s artış saptandı. Postmiksiyonel rezidüel hacim ise ortalama 70.15(10-190)ml den, 26.6(10-80) ml'ye kadar geriledi. Perioperatif sadece üç hasta da minör perforasyon saptandı. Ek tedaviye gerek kalmaksızın ameliyat tamamlandı. Postoperatif erken dönemde iki hasta da kanama ve 2 hastada ürosepsis, geç dönemde 2 hastada üretral darlık, 6 hasta da 1 aydan uzun süren düşük orta dereceli stress inkontinans saptandı. Sonda süresi yaklaşık %90'lık oranda ilk 72 saat içerisinde (postop. 24 saat sonra %19, 48 saat sonra %33) çekildi.

Tartışma: HoLEP, BPH tedavisinde iyi tolere edilen, etkin ve güvenli bir tedavi yöntemidir. Özellikle yüksek riskli hastalar da konvansiyonel yöntemlere göre prostat hacminden bağımsız her boyutta prostata uygulanabilmesi ayrıca kanama kontrolü açısından konvansiyonel yöntemlere göre üstünlüğü, anatomik enükleasyonun gerçekleştiriliyor olması avantajları arasında sayılabilir. Ancak uzun eğitim eğrisi ve ekipman maliyetleri gibi dezavantajları göz önünde bulundurularak, altın standart olarak kendini kabul ettirmiş olan konvansiyonel yöntemlerin yerini alabilmesi için, daha fazla sayıda, çok merkezli randomize çalışmalara ihtiyaç vardır.

Anahtar Kelimeler: HOLEP, BPH CERRAHİSİ, PROSTAT ENÜKLEASYONU,

DOES "GOLD STANDARD TREATMENT" KNOWLEDGE CHANGE IN BPH SURGERY?: OUR 1-YEAR HoLEP EXPERIENCE IN SINGLE CENTER

Necmi Bayraktar
Department of Urology, Near East University

Introduction: Benign prostate enlargement (BPH) treatment options include holmium laser enucleation of the prostate (HoLEP). We aimed to share our 1-year HoLEP experience with a single surgeon, which has performed in our center regarding the method, which has advantages and disadvantages compared to other transurethral, open and laparoscopic surgical approaches.

Material-Method: 42 consecutive HoLEP cases performed in our center between September 2021 and September 2022 were included in the study. Demographic information, preoperative prostate volume and pathology result, IPSS, uroflowmetry, and postvoid residual amounts were recorded. Enucleation and morcellation times of the surgery, hospitalization and urethral catheter duration, perioperative and postoperative complications and age, use of blood thinners, and additional diseases that increase comorbidity were statistically evaluated.

Results: The mean age of the patients included in the study was 70.85 (56-87), and the prostate volume was 108.69 (40-250). Preoperatively, 10 patients had urethral catheterization. Surgical Technique: Anatomical enucleation was performed in 5 patients under general and 37 patients under epidural anesthesia with two lobes (27), three lobes (10) and en bloc (5) technique. While 38.1% of the patients did not use anticoagulant drugs, the remaining 26 (61.9%) patients underwent surgery under anticoagulant medication. The mean enucleation time was 79.4 (20-170), and the morcellation time was recorded as 20.95 (7-35) minutes. The pathologies of all patients were reported as adenomatous hyperplasia. While IPSS values were 22.21(15-30) on average, a mean decrease of 6.54(3-12) ml/sec was observed 30 days after the operation. For the preoperative peak flow rate, a mean increase of 27.9 (16-47) ml/s was found from a mean of 10.75 (5.2-14). Postvoid residual volume decreased from an average of 70.15(10-190) ml to 26.6(10-80) ml. Perioperative minor perforation was detected in only three patients. Surgery was completed without the need for additional treatment. Macroscopic Hematuria and urosepsis in 2 patients in the early postoperative period, urethral stenosis in 2 patients in the late period, and low-moderate stress incontinence lasting longer than 1 month in 6 patients were detected. Approximately 90% of the catheter duration was withdrawn within the first 72 hours (19% after 24 hours, 33% after 48 hours).

Conclusion: HoLEP is a well-tolerated, effective, and safe treatment modality for BPH. Especially in high-risk patients, it can be applied to any size prostate independent of prostate volume compared to conventional methods, it is superior to conventional methods in terms of bleeding control, and anatomical enucleation can be counted among its advantages.

However, considering the disadvantages such as the long learning curve and equipment costs, more multicenter randomized studies are needed to replace conventional methods that have established themselves as the gold standard.

Keywords: HOLEP, BPH TREATMENT, ENUCLEATION OF PROSTATE

SS-074

AÜSS Nedeniyle Başvuran Erkek Hastalarda Antikolinerjik Kullanımına Bağlı PVR değerlerindeki Değişim ve İdrar Retansiyonu Oranları

Abdullah Çırakoğlu[1], Erdal Benli[1], Mevlüt Keleş[1], Ahmet Yüce[2], İbrahim Yazıcı[1]
[1]Ordu Üniversitesi Tıp Fakültesi Üroloji Anabilim Dalı
[2]Darende Devlet Hastanesi

Giriş: AÜSS üroloji polikliniğine başvurularda önemli bir nedendir. Erkeklerde genelde BPO a bağlı olduğu düşünülmektedir. Yaş ilerledikçe iritatif semptomlarda da artış görülmektedir. Bu hasta grubunda sadece alfa bloker tedavi yeterli olmamaktadır. Tedaviye antikolinerjik ilaçların eklenmesi de gerekebilmektedir. Ancak idrarda zorlanması olan bu grupta antikolinerjik tedavi verildiğinde idrar retansiyonuna veya mesanede yetersiz boşalmaya neden olmasından da korkulmaktadır. Biz çalışmamızda AÜSS nedenli başvuran ve iritatif işeme şikayetleri baskın olan hastalarda alfa bloker tedaviyle birlikte antikolinerjik tedavi kullanımının PVR miktarını artırıp artırmadığını ve idrar retansiyonuna neden olup olmadığını araştırdık.

Materyal ve Metod: Eylül 2021-Eylül 2022 arasında Ordu Üniversitesi Eğitim ve Araştırma Hastanesi Üroloji Polikliniğine AÜSS nedeniyle başvuran erkek hastalar çalışmaya alındı. Obstrüktif semptomlarla birlikte iritatif semptomları da olan hastalara alfa bloker tedaviyle birlikte antikolinerjik tedavi de verildi. Hastaların tedavi öncesi ve tedavi sonrası üroflowmetri Qmax ve Qave değerleri, PVR miktarları, IPSS ve AAM skorları kaydedildi. Tedavi öncesi sonrası değerler karşılaştırıldı.

Bulgular: Çalışmaya toplam 40 hasta dahil edildi. Yaş ortalamaları 73,8±9,5 (55-87) olarak bulundu. Hastalarda iki tanesinde (%5) antikolinerjik kullanımına bağlı idrar retansiyonu gelişti. Bir hastada ise PVR değerinde tedaviye bağlı ciddi yükselme saptanması üzerine antikolinejik tedavi kesildi ve PVR değeri tekrar azaldı. Tedavi öncesi ve sonrasına göre ortalama PVR değerlerinde anlamlı değişiklik izlenmedi. Tedavi öncesi ve sonrası ortanca IPSS, IPSS-QoL, AAM skorları, Qmax, Qave ve PVR değerleri tabloda görülmektedir.

Sonuç: İritatif semptomları olan AÜSS hastalarında antikolinerjik tedavi genel olarak PVR değerlerinde anlamlı bir artışa neden olmamaktadır. Ancak tedavi başlanırken nadiren de olsa idrar retansiyonu gelişebileceği akılda bulundurulmalıdır.

Anahtar Kelimeler: AÜSS, Antikolinerjik, posvoiding rezidü idrar hacmi, idrar retansiyonu

Changes in PVR Values and Urinary Retention Rates Due to Anticholinergic Use in Male Patients Presenting for LUTS

Abdullah Çırakoğlu[1], Erdal Benli[1], Mevlüt Keleş[1], Ahmet Yüce[2], İbrahim Yazıcı[1]
[1]Ordu Universty Faculty of Medicine, Urology Department
[2]Darende State Hospital

Introduction: LUTS is an important reason for referrals to the urology clinic. It is generally thought to be related to BPO in men. As the age progresses, there is an increase in irritative symptoms. Only Alpha-blocker therapy is not sufficient in this patient group. It may be necessary to add anticholinergic drugs to the treatment. However, in this group with urinary difficulties, it is also feared that it may cause urinary retention or insufficient emptying of the bladder when anticholinergic treatment is given. In our study, we investigated whether the use of anticholinergic treatment in combination with alpha-blocker treatment increases the amount of PVR and causes urinary retention in patients who present with LUTS and have predominant irritative voiding complaints.

Material and Method: Male patients who applied to the Urology Clinic of Ordu University Training and Research Hospital between September 2021 and September 2022 due to LUTS were included in the study. Patients with irritative symptoms along with obstructive symptoms were given anticholinergic therapy together with alpha-blocker therapy. The uroflowmetry Qmax and Qave values, PVR amounts, IPSS and AAM scores of the patients were recorded before and after the treatment. Values, before and after treatment, were compared.

Findings: A total of 40 patients were included in the study. The age average was found to be 73.8±9.5 (55-87). Two of the patients developed urinary retention due to anticholinergic use. In one patient, anticholinergic treatment was discontinued due to a significant increase in the PVR value associated with the treatment, and the PVR value decreased again. There was no significant change in average PVR values before and after treatment. The median IPSS, IPSS-QoL, AAM scores, Qmax, Qave and PVR values before and after treatment are shown in the table.

Conclusion: Anticholinergic treatment generally does not cause a significant increase in PVR values in LUTS patients with irritative symptoms. However, it should be kept in mind that urinary retention may develop, even if rarely when starting treatment.

Keywords: LUTS, Anticholinergic, PVR, Urinary retention

Hastaların tedavi öncesi ve tedavi sonrası ortalama Üroflowmetri Qmax ve Qave değerleri, PVR miktarları, IPSS ve AAM skorları ve p değerleri

	Tedavi öncesi	Tedavi sonrası	p
Qmax	12,6±4,9 (30-5,4)	14,6±6,6 (34,0-4,2)	0,223
Qave	5,3±2,2 (11,5-2,3)	6,4±3,7 (21,0-2,0)	0,092
PVR*	26±70 (0-143)	58±83 (0-180)	0,063
IPSS*	18±9 (8-28)	13±9 (2-27)	<0,001
IPSS-QoL*	3±2 (3-6)	3±1 (0-6)	0,004
AAM*	19±6 (13-36)	15±10 (5-35)	0,001

** Değerler ortanca±ICR olarak verilmiştir*

Mean Uroflowmetry Qmax and Qave values, PVR amounts, IPSS and AAM scores and p values of the patients before and after treatment

	Before Treatment	After Treatment	p value
Qmax	12,6±4,9 (30-5,4)	14,6±6,6 (34,0-4,2)	0,223
Qave	5,3±2,2 (11,5-2,3)	6,4±3,7 (21,0-2,0)	0,092
PVR*	26±70 (0-143)	58±83 (0-180)	0,063
IPSS*	18±9 (8-28)	13±9 (2-27)	<0,001
IPSS-QoL*	3±2 (3-6)	3±1 (0-6)	0,004
OAB*	19±6 (13-36)	15±10 (5-35)	0,001

** Values are given as median±ICR*

SS-075

Benign Prostat Hipertrofisinin Cerrahi Tedavisinde Thulium Fiber lazerle prostat enükleasyonu (ThuFLEP) Sonuçlarımız: Tek Merkez 193 Vaka Deneyimi

İrfan Şafak Barlas[1], Mehmet Duvarcı[2], Halil Çağrı Aybal[3], Serdar Yalçın[4], Eymen Gazel[5], Mehmet Yılmaz[6], Lütfi Tunç[1]
[1]Ankara Acıbadem Hastanesi, Üroloji Bölümü, Ankara, Türkiye
[2]Dr. Abdurrahman Yurtaslan Ankara Onkoloji Eğitim ve Araştırma Hastanesi, Üroloji Anabilim Dalı, Ankara, Türkiye
[3]Polatlı Duatepe Devlet Hastanesi, Üroloji Bölümü, Ankara, Türkiye
[4]Bodrum Acıbadem Hastanesi, Üroloji Bölümü, Muğla, Türkiye
[5]Liv Vadistanbul Hastanesi, Üroloji Bölümü, İstanbul, Türkiye
[6]Freiburg Üniversitesi, Üroloji Anabilim Dalı, Freiburg, Almany

AMAÇ: Thulium Fiber lazerle prostat enükleasyonu (ThuFLEP), benign prostat hiperplazisinin (BPH) endoürolojik minimal invaziv cerrahisidir. Bu çalışmanın amacı ThuFLEP cerrahi ön sonuçlarımızı paylaşmaktır.

GEREÇ VE YÖNTEMLER: Mart 2021 ile Eylül 2022 arasında ThuFLEP uygulanan 193 BPH hastasının retrospektif analizi yapıldı. Hastaların ortalama yaşı, prostat büyüklüğü ve prostat spesifik antijen (PSA) seviyeleri ve preopertif parametreleri ile postoperatif 12. Aylardaki kontrol sonuçları kaydedildi. Operasyon süresi (OS), enükleasyon süresi (ES), enükleasyon efektivitesi (EE), morselasyon süresi (MS), morselasyon efektivitesi (ME), toplam lazer enerjisi (TLE), Enükle edilen doku ağırlığı (EDA), lazer efektivitesi (LE) ve kontinans oranını içeren perioperatif sonuçlar kaydedildi. Hospitalizasyon süresi (HS) ve kateterizasyon süresi (KS) kaydedildi.

BULGULAR: Hastaların ortalama yaşı, prostat büyüklüğü ve prostat spesifik antijen (PSA) seviyeleri sırasıyla 66.44 ± 7.66 yıl, 131.85 ± 1.21 mL ve 4.31 ± 4.69 ng/mL idi. Hastaların preoperatif ve postoperatif 12. ay kontrolünde sırasıyla; maksimum idrar akış hızı (Qmax) 9.32 ± 3.7 ml/sn'ye karşın 30.91 ± 3.61 ml/sn, ortalama idrar akış hızı (Qave) 4.05 ± 3.61 ml/sn'ye karşın 15.41 ± 3.1 ml/sn, rezidü idrar miktarı (PVR) 164.46 ± 124.08 ml'ye karşın 8.53 ± 11.9 ml, Uluslararası Prostat Semptom Skoru 28.77 ± 4.76 'ye karşın 0.81 ± 0.91 ve yaşam kalitesi (QoL) skoru 4.66 ± 0.53'e karşın 0.42 ± 0.55 olarak bulunmuştur. Ölçülen OS, ES ve MS ortalama değerleri sırasıyla 82.9 ± 26.82 dk, 76.18 ± 24.42 dk ve 6.75 ± 4.27 dk idi. Ölçülen EE, ME, TLE ve EDA değerleri sırasıyla 1.4 ± 0.22 mL/dk, 17.48 ± 4.08 mL/ dk, 70.61 ± 19.59 joule ve 107.33 ± 38.16 gr'dı. Ortalama HS ve KS ortalama değerleri sırasıyla 28.44 ± 5.66 saat ve 26.26 ± 5.93 saat idi.

SONUÇ: Lazer ile prostat enükleasyonu endikasyonları prostat boyutundan bağımsızdır. ThuFLEP perioperatif sonuçlarımız ilgili literatürlerdeki sonuçlarla benzerlik göstermiştir. ThuFLEP serimiz ThuFLEP'in ThuLEP ve HoLEP gibi prostat enükleasyonunda güvenle kullanılabileceğini desteklemektedir.

Anahtar Kelimeler: Benign prostat hiperplazisi, BPH, ThuFLEP, thulium fiber lazer, lazer enüklasyon

Thulium fiber laser enucleation of the prostate (ThuFLEP) for the treatment of BPH: A single-center experience of 193 cases

İrfan Şafak Barlas[1], Mehmet Duvarcı[2], Halil Çağrı Aybal[3], Serdar Yalçın[4], Eymen Gazel[5], Mehmet Yılmaz[6], Lütfi Tunç[1]
[1]Ankara Acıbadem Hospital, Department of Urology, Ankara, Turkey
[2]Dr. Abdurrahman Yurtaslan Ankara Oncology Training and Research Hospital, Department of Urology, Ankara, Turkey
[3]Polatlı Duatepe State Hospital, Department of Urology, Ankara, Turkey
[4]Bodrum Acıbadem Hospital, Department of Urology, Muğla, Turkey
[5]Liv Vadistanbul Hospital, Department of Urology, İstanbul, Turkey
[6]Freiburg University, Department of Urology, Freiburg, Germany

OBJECTIVE: Thulium Fiber laser enucleation of the prostate (ThuFLEP) is an endourologic minimal invasive intervention of benign prostate hyperplasia (BPH). The aim of the present study was our preliminary results.

MATERIAL-METHODS: A retrospective analysis on 193 patients with BPH who underwent ThuFLEP between March 2021 and September 2021 was performed. The mean age, prostate size, and prostate-specific antigen levels of the patients were recorded. Uroflowmetry test results at the 12th months postoperatively also preoperative and postoperative; International Prostate Symptom Score (IPSS), Quality of Life Score (QoL) and postvoiding residual volume (PVR) results were recorded Perioperative measures including operation time (OT), enucleation time (ET), enucleation efficiency (EE), morcellation time (MT), morcellation efficiency (ME), total laser energy (TLE), laser efficiency (LE) and percentage of resected tissue weight (PRW) were recorded. Hospitalization time (HT) and catheterization time (CT) were measured.

RESULTS: The mean age, prostate size, and prostate-specific antigen levels of the patients were 66.44 ± 7.66 years, 131.85 ± 1.21 mL ve 4.31 ± 4.69 ng/mL, respectively. When the results of the patients at the preoperative and postoperative 12th month control were compared, respectively; maximum urinary flow rate (Qmax) 9.32 ± 3.7 ml/s vs. 30.91 ± 3.61 ml/s, average urinary flow rate (Qave) 4.05 ± 3.61 ml/s vs. 15.41 ± 3.1 ml/s, postvoiding residual volume (PVR) 164.46 ± 124.08 ml vs. 8.53 ± 11.9 ml, International Prostate Symptom Score (IPSS) 28.77 ± 4.76 vs. 0.81 ± 0.91 and Quality of Life Score (QoL) 4.66 ± 0.53 vs. 0.42 ± 0.55.The measured OT, ET and MT mean values were 82.9 ± 26.82 min, 76.18 ± 24.42 min and 6.75 ± 4.27 min, respectively. The measured EE, ME, TLE and PRW mean values were 1.4 ± 0.22 mL/min, 17.48 ± 4.08 mL/min, 70.61 ± 19.59 joule and 107.33 ± 38.16 g, respectively. The mean HT and CT values were 28.44 ± 5.66 h and 26.26 ± 5.93 h, respectively.

CONCLUSION: Enucleation of prostate with laser indications are independent from prostate size. Our ThuFLEP results showed similarity with the literature on perioperative outcomes. Our ThuFLEP series from Turkey supports that ThuFLEP can be used safely in prostate enucleation such as ThuLEP and HoLEP.

Keywords: Benign prostatic hyperplasia, BPH, ThuFLEP, thulium fiber laser, laser enucleation

SS-076

İşeme yakınmaları nedeniyle tedavi edilen erkeklerde cinsel sağlığın korunmasının önemi: Prospektif çok merkezli boylamsal bir çalışmanın ilk sonuçları

Vahit Güzelburç[1], Berk Madendere[1], Gökhan Çalık[1], Zeynep Bahadır[1], Abdullah Demirtaş[2], Abdullah Harun Kınık[3], Ali Ayrancı[4], Asıf Yıldırım[5], Buğra Çetin[3], Bülent Erkurt[1], Caner Baran[6], Cem Doğan[2], Cem Özgür[7], Çağatay Çiçek[8], Enver Özdemir[3], Ercan Yuvanç[9], Erkan Erkan[10], Eyüp Dil[11], Faruk Özgör[4], İlkin Hamidzade[5], Mehmet Furkan Kesici[2], Mert Karadağ[12], Mustafa Zafer Temiz[13], Oğuz Demirdöğen[14], Ömer Onur Tantekin[15], Ömer Sarılar[4], Ömer Yılmaz[16], Özgür Efiloğlu[5], Özkan Polat[14], Sahil Shamilzada[14], Ramazan Topaktaş[17], Taner Kargı[18], Tuncay Toprak[19], Tunç Ozan[20], Pilar Laguna[1], Mehmet Koçak[1], Jean de la Rosette[1], Selami Albayrak[1]

[1]İstanbul Medipol Üniversitesi, Üroloji Ana Bilim Dalı, İstanbul
[2]Erciyes Üniversitesi, Üroloji Ana Bilim Dalı, Kayseri
[3]Gaziosmanpaşa Eğitim ve Araştırma Hastanesi, Istanbul
[4]Sağlık Bilimleri Üniversitesi Haseki Sağlık Uygulama ve Araştırma Merkezi, İstanbul
[5]Göztepe Prof. Dr. Süleyman Yalçın Şehir Hastanesi, İstanbul
[6]Prof. Dr. Cemil Taşçıoğlu Şehir Hastanesi, İstanbul
[7]Sağlık Bilimleri Üniversitesi, Ankara Eğitim ve Araştırma Hastanesi, Ankara
[8]Uludağ Tıp Fakültesi, Üroloji Ana Bilim Dalı, Bursa
[9]Kırıkkale Üniversitesi, Üroloji Ana Bilim Dalı, Kırıkkale
[10]İstanbul Eğitim ve Araştırma Hastanesi, İstanbul
[11]Recep Tayyip Erdoğan Üniversitesi, Üroloji Ana Bilim Dalı, Rize
[12]Kayseri Şehir Hastanesi, Kayseri
[13]İstanbul Bağcılar Eğitim ve Araştırma Hastanesi, İstanbul
[14]Atatürk Üniversitesi, Üroloji Ana Bilim Dalı, Erzurum
[15]Sağlık Bilimleri Üniversitesi Şişli Hamidiye Etfal Eğitim ve Araştırma Hastanesi, İstanbul
[16]Sultan Abdülhamid Han Eğitim ve Araştırma Hastanesi, İstanbul
[17] Sağlık Bilimleri Üniversitesi Haydarpaşa Numune Eğitim ve Araştırma Hastanesi, Üroloji Bölümü, İstanbul
[18] Sağlık Bilimleri Üniversitesi Dr.Sadi Konuk Eğitim ve Araştırma Hastanesi Üroloji Bölümü, İstanbul
[19] Sağlık Bilimleri Üniversitesi Fatih Sultan Mehmet Eğitim ve Araştırma Hastanesi, Üroloji Bölümü, İstanbul
[20] Fırat Üniversitesi, Üroloji Ana Bilim Dalı, Elazığ

GİRİŞ-AMAÇ: Erkeklerde işeme yakınmalarının tedavisinde uygulanan farklı cerrahi yöntemlerin sonuçları değişkendir. Dolayısı ile farklı yaklaşımlara bağlı olarak yaşam kalitesinde azalma ve özellikle de cinsel fonksiyonlarda bozulma görülebilir. Biz bu devam eden çalışmanın bazal parametrelerine odaklı bir sunum yaparken objektif parametreler, semptom skoru verileri ve yaşam kalitesi sonuçlarına odaklanmaktayız.

YÖNTEM-GEREÇLER: Bu prospektif çalışmaya Türkiye'den 26 merkez katıldı. Tüm hastalara geniş yelpazede çeşitli cerrahi teknikler uygulanırken ejakülasyonun korunmasına özellikle dikkat edildi. Alt üriner system semptomlarının şiddetini değerlendirmede Uluslararası Prostat Semptom Skoru kullanıldı. Hastaların genel yaşam kalitesi ve cinsel sağlığının yanısıra mental ve fiziksel sağlığını ise Kısa Form Anketi ile değerlendirildi. Üroflowmetre parametreleri, protat ultrasonografi bulguları ve laboratuvar test sonuçları kaydedildi. Çalışmaya katılan tüm merkezlerin verileri çevirimiçi bir Veri Yönetim Sistemi kullanılarak Vaka Raporlama Formları'na kaydedildi.

BULGULAR: Eylül 2021 ve Eylül 2022 tarihleri arasında, ortalama yaşı 65,7 (40-90 aralığı) olan 1337 hasta çalışmaya dahil edildi. Prostat hacimleri 46-300 cc arasındayken (ortalama 74,4 cc), ortalama PSA değeri 4,56 ng/mL bulundu. Üroflovmetre parametreleri 0 – 28 ml/sn (ortalama 6,1 ml/sn) arasında saptandı. İşeme sonrası artık idrar ortalama hacim 129 ml'ydi (0-1200 ml arası). Ortalama toplam IPSS skoru 23,6 (1-35 arası) ve ortalama total SF-12 skoru 36,4 (12-54 arası) bulundu. Total IIEF-5 skoru 1-25 (ortalama 12,8) arasında değişirken, MSHQ-EjD-SF skoru 1-20 (ortalama 9,7) arasında değişti. IIEF-F ve MSHQ-EjD-SF skorları IPSS (Spearman rho=-0.09 ve -0.11; p-değerleri sırasıyla 0.0009 and <0.0001) ve yaş (Spearman rho=-0.33 and -0.25; p-değerleri <0,0001) ile negative korelasyon gösterirken, prostat volümünden bağımsız bulundu (p değerleri sırasıla 0,75 ve 0,74).

SONUÇ: Yaşlanan erkeklerde IPSS skoru cinsel sağlık ile negative korelasyon göstermektedir. Erkek alt üriner system semptomlarının cerrahi tedavisinde işeme semptomlarını iyileştiriken, cinsel sağlığın korunmasına dikkat edilmelidir.

Anahtar Kelimeler: Advers olaylar, benign prostat hiperplazisi, ejakülasyonun korunduğu cerrahi prosedür, yaşam kalitesi, üroflovmetre.

The importance of preservation of sexual health in males treated for voiding complaints: Initial data from a prospective multi-center longitudinal study

Vahit Güzelburç[1], Berk Madendere[1], Gökhan Çalık[1], Zeynep Bahadır[1], Abdullah Demirtaş[2], Abdullah Harun Kınık[3], Ali Ayrancı[4], Asıf Yıldırım[5], Buğra Çetin[3], Bülent Erkurt[1], Caner Baran[6], Cem Doğan[2], Cem Özgür[7], Çağatay Çiçek[8], Enver Özdemir[3], Ercan Yuvanç[9], Erkan Erkan[10], Eyüp Dil[11], Faruk Özgör[4], İlkin Hamidzade[5], Mehmet Furkan Kesici[2], Mert Karadağ[12], Mustafa Zafer Temiz[13], Oğuz Demirdöğen[14], Ömer Onur Tantekin[15], Ömer Sarılar[4], Ömer Yılmaz[16], Özgür Efiloğlu[5], Özkan Polat[14], Sahil Shamilzada[14], Ramazan Topaktaş[17], Taner Kargı[18], Tuncay Toprak[19], Tunç Ozan[20], Pilar Laguna[1], Mehmet Koçak[1], Jean de la Rosette[1], Selami Albayrak[1]

[1]Department of Urology, Istanbul Medipol University, Istanbul
[2]Department of Urology, Erciyes University, Kayseri
[3]Gaziosmanpaşa Training and Research Hospital, Istanbul
[4]University of Health Sciences, Haseki Health Practice and Research Center, Istanbul
[5]Goztepe Prof. Dr. Suleyman Yalcin City Hospital, Istanbul
[6]Prof. Dr. Cemil Tascioglu City Hospital, Istanbul
[7]University of Health Sciences, Ankara Training and Research Hospital, Ankara
[8]Department of Urology, Uludag University, Bursa
[9]Department of Urology, Kirikkale University, Kirikkale
[10]Istanbul Training and Research Hospital, Istanbul
[11]Department of Urology, Recep Tayyip Erdogan University, Rize
[12]Kayseri City Hospital, Kayseri
[13]Istanbul Bagcilar Training and Research Hospital, Istanbul
[14]Department of Urology, Ataturk University, Erzurum
[15]University of Health Sciences, Sisli Hamidiye Etfal Training and Research Hospital, Istanbul
[16]Sultan Abdulhamid Han Training and Research Hospital, Istanbul
[17]University of Health Sciences, Haydarpasa Numune Training and Research Hospital, Department of Urology, Istanbul
[18]University of Health Sciences, Dr Sadi Konuk Training and Research Hospital, Department of Urology, Istanbul
[19]University of Health Sciences, Fatih Sultan Mehmet Training and Research Hospital, Department of Urology, Istanbul
[20]Department of Urology, Firat University, Elazig

INTRODUCTION and OBJECTIVES: Different surgical treatments and/or surgical strategies for male voiding complaints may vary in outcomes. Hence these different approaches may also result in impairment of quality of life (QOL) and especially impairment of sexual functions. We present a snapshot of the baseline parameters of this ongoing study with an emphasis on objective parameters, symptom score findings and quality of life outcomes.

MATERIALS-METHODS: Twenty-six centers from Turkey participated in this prospective study. All patients have undergone a variety of surgical procedures with special attention to ejaculation preservation. International Prostate Symptom Score (IPSS) was used to assess the severity of Lower Urinary Tract Symptoms (LUTS) and Short Form Survey to measure mental and physical health (SF-12) in addition to assessing the general quality of life and sexual health of patients. Uroflowmetry parameters, prostate ultrasound findings and laboratory tests were recorded. Data from all participating medical centers were registered into Case Report Forms (CRFs), with the use of an online Data Management System (DMS).

RESULTS: From September 2021 – September 2022, we enrolled 1337 patients with a mean age of 65.7 (ranged 40-90). The prostate volume ranged from 46-300 cc (mean 74,4 cc) with a mean PSA value of 4.56 ng/mL. Uroflowmetry parameters ranged from 0 - 28 ml/s (mean 6.1 ml/s). Post-voided residual mean volume was 129 ml (range 0 - 1200 ml). Mean total IPSS score was 23.6 (range 1 - 35) and mean total SF-12 score was 36.4 (range 5 - 54). Total IIEF-5 score ranged from 1-25 (mean 12.8) while MSHQ-EjD-SF score ranged from 1-20 (mean 9.7). IIEF-5 scores and MSHQ-EjD-SF scores are negatively correlated with IPSS (Spearman's rho=-0.09 and -0.11 with p-values 0.0009 and <0.0001, respectively) and age (Spearman's rho=-0.33 and -0.25 with p-values <0.0001) but independent of prostate volume (p-values=0.74 and 0.48, respectively).

CONCLUSION: In aging males, IPSS negatively correlates with sexual health. Improvement in voiding symptoms while preserving sexual health deserves our attention when considering surgical treatment of male LUTS

Keywords: Adverse events, Benign Prostatic Hyperplasia, Ejaculation Preservation, Surgical Procedure, Quality of Life, Uroflowmetry.

SS-077

Comparative assessment of urological emergency cases before and after the COVID-19 outbreak

Selçuk Sarıkaya[1], İbrahim Kılıççalan[2], Selim Can Peker[2], Selahattin Bedir[1]
[1]Department of Urology, Gülhane Research and Training Hospital, Ankara, Turkey
[2]Gülhane Faculty of Medicine, University of Health Sciences, Ankara, Turkey

Introduction: Covid-19 pandemic originated from China and has affected almost all countries. It has also affected Turkey. Our daily life and our routine habits have changed due to the pandemic. In our study, we aimed to evaluate the effects of Covid-19 pandemic on urological emergency admissions.

Materials and Methods: Urological emergency admissions between March 2019 – February 2020 and March 2020 – February 2021 periods were evaluated in detail. The periods of data collection before and after Covid-19 pandemicwere divided into two groups as non-traumatic and traumatic admissions for both periods. The admissions were also evaluated in terms of genders. Traumatic and non-traumatic admissions have been evaluated in detail.

Results: Traumatic urological emergency admissions before and after the Covid-19 pandemic were evaluated in detail. Totally 2252 cases were evaluated. (1096 before the pandemic, 1156 after the pandemic) The renal traumas were 10 cases before and 11 cases after the pandemic, ureteral traumas were 1 case for both periods, bladder traumas were 3 cases before and 6 cases after the pandemic, penile traumas were 15 cases before and 11 cases after the pandemic, scrotal traumas were 23 cases before and 18 cases after the pandemic, simultaneous penile and scrotal trauma was seen in 1 case after the pandemic and other trauma types were 32 cases before and 11 cases after the pandemic. Non-traumatic urological emergencies were also investigated for the same time periods. There were testicular torsions in 5 cases before and 10 cases after the pandemic, acute scrotum was seen in 167 cases before and 160 cases after the pandemic, urinary tract infections in 74 cases before and 108 cases after the pandemic, patients diagnosed as fournier gangrene were 5 cases before and 3 cases after the pandemic, patients with hematuria were 171 cases before and 165 cases after the pandemic, patients with renal colic and emergent stone disease were 301 cases before and 377 cases after the pandemic, patients had emergent lower urinary tract obstructions and glob vesicale were 53 cases before and 73 cases after the pandemic, patients had hydronephrosis and pyonephrosis were 29 cases before and 48 cases after the pandemic, pregnants with urological complaints were 96 cases before and 62 cases after the pandemic, priapism was seen in 8 cases before and 6 cases after the pandemic and other urological conditions were seen in 47 cases before and 43 cases after the pandemic. Apart from these cases there were also cases that had more than one urological conditions. Also the numbers according to genders were evaluated in detail. (Table 1) (Figure 1)

Conclusion: While evaluating the data, it is obviously seen that emergency admissions have been affected by the Covid-19 pandemic. The deferred complaints changed the emergency admission conditions. Most of the people delayed their routine outpatient clinic follow-ups or their first admissions due to the disease transmission concerns. These resulted in changes and mostly caused late diagnosis and treatment of urological diseases.

Keywords: urology, emergency, traumatic, non-traumatic

Figure

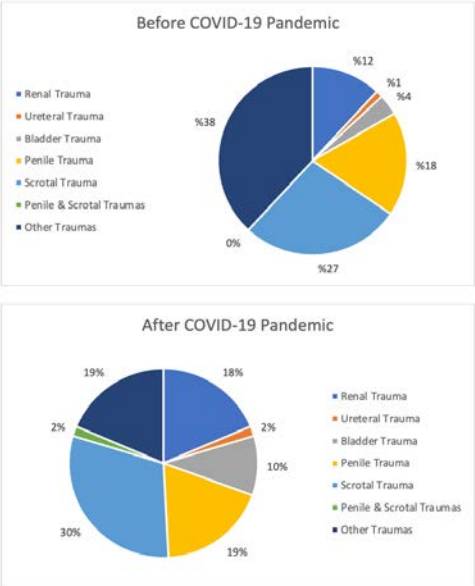

Urological emergency admissions(before and after pandemic)

Table 1

Urological Emergency Admissions	Before Pandemic	After Pandemic
Testicular torsion	5	10
Acute Scrotum	172	164
Urinary infection-male	40	72
Urinary infection-female	48	62
Fourniers gangrene-male	3	2
Fourniers gangrene-female	2	1
Hematuria-male	138	132
Hematuria-female	69	54
Renal colic, emergency stone disease-male	190	263
Renal colic, emergency stone disease-female	146	145
Lower urinary tract obstruction-male	49	61
Lower urinary tract obstruction-female	11	12
Hydronephrosis, pyonephrosis-male	25	48
Hydronephrosis, pyonephrosis-male	22	29
Pregnancy urological emergencies	96	62
Priapism	8	6
Other non-traumatic urological emergencies-male	42	36
Other non-traumatic urological emergencies-female	5	10
Renal trauma-male	7	10
Renal trauma-female	3	1
Ureteral trauma-male	0	0
Ureteral trauma-female	1	1
Bladder trauma-male	1	5
Bladder trauma-female	2	1
Penile trauma	15	11
Scrotal trauma	23	18
Penile and scrotal trauma	0	1
Other traumas-male	27	8
Other traumas-female	5	3

Urological emergency admissions

SS-078

Yapay zeka modeli ile multiparametrik MR görüntülemenin kanser tanıma etkinliği

Mustafa Ozan Horsanalı[1], Yaşar Issı[1], Eren İsmailoğlu[2], Serkan Güneyli[2], Orhan Er[3]
[1]İzmir Bakırçay Üniversitesi, Tıp Fakültesi, Üroloji Anabilim Dalı, İzmir, Türkiye
[2]İzmir Bakırçay Üniversitesi, Tıp Fakültesi, Radyoloji Anabilim Dalı, İzmir, Türkiye
[3]İzmir Bakırçay Üniversitesi, Mühendislik Fakültesi, Bilgisayar Mühendisliği Anabilim Dalı, İzmir, Türkiye

GİRİŞ: Prostat kanseri erkeklerde artan yaşla birlikte en sık görülen maligniteler arasında yer almaktadır. Bugün ürolojik maligniteler arasında prostat kanseri hariç tüm kanserler görüntüleme metodu ile tanı konularak direk tedavi alabilirken prostat kanseri hastalarında mutlaka biyopsi ile doğrulama sonrası gerekli tedavi başlanabilmektedir. Multiparametrik MR ile prostatta gelişen malignitenin yeri tesbit edilebilmekte ve hatta lezyonun patolojik tahmini bile yapılabilmektedir. Bu tekniğin en büyük dezavantajı ise okuyucular arasındaki uyuşmazlıktır. Okuyan kişinin tecrübesine göre raporlanma değişebilmektedir. Biz de bu çalışmada yapay zeka modeli kullanılarak multiparametrik MR da tespit edilen lezyonun patolojik verilerle korelasyonunu ve böylece gereksiz invaziv işlemlerden kaçınarak güvenilir bir non-invaziv tanı metodu oluşturmayı amaçladık.

MATERYAL-METOD: Çalışmaya Haziran 2021 – Haziran 2022 tarihleri arasında prostat kanseri ön tanısıyla takip edilen ve transrektal ultrasonografi eşliğinde prostat biyopsisi planlanan toplam 60 hasta prospektif olarak değerlendirildi. Hastaların demografik verileri ve laboratuvar özellikleri kaydedildi. Hastaların tümüne biyopsi işlemi öncesi multiparametrik MR çekildi. Biyopsi işlemi yapılan hastaların patolojik verileri uzman patolog tarafından değerlendirildikten sonra kaydedildi. Multiparametrik MR görüntüleri ise alanında uzman 2 radyolog tarafından değerlendirildi ve raporlandı. Hastalar biyopsi sonucu malign olarak raporlanan 30 hasta birinci grubu, benign olarak raporlanan 30 hasta ise ikinci grubu oluşturacak şekilde iki gruba ayrılarak değerlendirildi. MR görüntüleri radyolog tarafından taranarak malign hasta grubunda malignite düşünülen bölge ve tüm prostat boyutları işaretlendi. İkinci grup ise kontrol grubu olarak değerlendirildi ve tüm MR görüntüleri aynı şekilde işaretlenerek kaydedildi. Grup 1 de 73256 adet grup 2 de ise 64680 adet görüntü Grad-CAM tekniği ile işaretlendikten sonra bilgisayar mühendisi tarafından xResNet50 yapay zeka modeli programına girildi ve her iki grup arasındaki fark istatistiksel olarak değerlendirildi.

BULGULAR: Çalışmaya dahil edilen hastaların yaş ortalaması 66.75±8.06 yıl iken; ortalama prostat hacmi 58.38±34.53 cc, total PSA 15.76±20.86 ng/dl ve serbest PSA ise 2.82±3.21 ng/dl olarak ölçüldü. Grupların demografik ve klinik özellikleri tablo 1 de özetlendi. Yapay zeka modelinin PIRADS skorunu tahmin edebilme oranını %98.6 ve patolojik ISUP skorunu tesbit edebilme doğruluk oranını ise %94.8 olarak hesapladık. Yapay zeka modelinin PIRADS skoru ve patolojik ISUP skorunu yüksek oranda doğru raporladığını gözlemledik.

SONUÇ: Günümüzde gelişen teknoloji ile birlikte yapay zeka modellerinin günlük hayatta kullanımı giderek yaygınlaşmıştır. Biz de yapay zeka modeli kullanarak prostat kanseri tanısında kullanılan multiparametrik prostat MR görüntülerinde bu modelin yüksek doğruluk oranında PIRADS skorunu ve patolojik evreyi raporlayabildiğini gösterdik.

Anahtar Kelimeler: Yapay zeka, Prostat kanseri, PIRADS, Multiparametrik MRI

Cancer diagnosis efficiency of multiparametric MR imaging with artificial intelligence model

Mustafa Ozan Horsanalı[1], Yaşar Issı[1], Eren İsmailoğlu[2], Serkan Güneyli[2], Orhan Er[3]
[1]Izmir Bakırçay University, Faculty of Medicine, Department of Urology, İzmir, Turkey
[2]Izmir Bakırçay University, Faculty of Medicine, Department of Radiology, İzmir, Turkey
[3]Izmir Bakırçay University, Faculty of Engineering, Department of Computer Engineering, İzmir, Turkey

INTRODUCTION: Prostate cancer is the most common malignancies among men with increasing age. Today, all urological malignancies, except prostate cancer, can be diagnosed and treated directly by imaging method, while treatment can be applied after confirmation with biopsy in prostate cancer patients. With multiparametric magnetic resonance imagining (MRI), the location of the malignancy developing in the prostate can be determined and even pathological estimation of the lesion can be made. The biggest disadvantage of this technique is the inconsistency between the readers. Reporting may vary depending on the experience of the reader. In this study, we aimed to investigate a reliable non-invasive diagnostic method by using artificial intelligence model to correlate the lesion detected in multiparametric MR with pathological data, thus avoiding unnecessary invasive procedures.

MATERIAL-METHODS: A total of 60 patients who were followed up with a preliminary diagnosis of prostate cancer and were planned for prostate biopsy with transrectal ultrasonography were evaluated prospectively between June 2021 and June 2022. Demographic data and laboratory characteristics of the patients were recorded. Multiparametric MRI was performed in all patients before the biopsy procedure. The pathological data of the patients who underwent biopsy were recorded after evaluation by a specialist pathologist. Multiparametric MR images were evaluated and reported by 2 radiologists who are experts in their fields. The patients were divided into two groups, 30 patients reported as malignant as a result of biopsy, forming the first group, and 30 patients reported as benign, forming the second group. The MR images were scanned by the radiologist and the area where malignancy was considered in the malignant patient group and all prostate sizes were marked. The second group was considered as the control group and all MR images were marked and recorded in the same way. After marking 73256 images in group 1 and 64680 images in group 2 with Grad-CAM technique, they were entered into the xResNet50 artificial intelligence model program by the computer engineer and the difference between both groups was evaluated statistically.

RESULTS: The mean age of the patients included in the study was 66.75±8.06 years; mean prostate volume was 58.38±34.53 cc, total PSA was 15.76±20.86 ng/dl, and free PSA was 2.82±3.21 ng/dl. Demographic and clinical characteristics of the groups are summarized in Table 1. We calculated the artificial intelligence model's predictability rate of PIRADS score as 98.6% and the accuracy rate of detecting pathological ISUP score as 94.8%. We observed that the artificial intelligence model reported the PIRADS score and the pathological ISUP score highly accurately.

CONCLUSION: Today, with the developing technology, the use of artificial intelligence models in daily life has become increasingly common. Using an artificial intelligence model, we showed that this model can report the PIRADS score and pathological stage with high accuracy in multiparametric prostate MR images used in the diagnosis of prostate cancer.

Keywords: Artificial Intelligence, Prostate cancer, PIRADS, Multiparametric MRI

Tablo-1. Hastaların gruplarına göre demografik, laboratuvar ve histopatolojik özellikleri

	Malign (Grup 1) n=30	Bening (Grup 2) n=30	p değeri
Yaş	68.33±9.23	65.17±6.47	0.135
Prostat hacmi	49.71±27.52	67.06±38.89	0.017
Total PSA	49.71±27.52	10.69±8.04	<0.001
Serbest PSA	3.38±4.23	2.26±1.56	0.600
ISUP ISUP 1 ISUP 2 ISUP 3 ISUP 4 ISUP 5	12 (%40) 6 (%20) 2 (%6.7) 5 (%16.7) 5 (%16.7)	0 (%0.0) 0 (%0.0) 0 (%0.0) 0 (%0.0) 0 (%0.0)	<0.001
PIRADS-V8s. skoru PIRADS-1 PIRADS-2 PIRADS-3 PIRADS-4 PIRADS-5	0 (%0.0) 0 (%0.0) 3 (%10.0) 13 (%43.3) 14 (%46.7)	0 (%0.0) 5 (%16.7) 7 (%23.3) 18 (%60.0) 0 (%0.0)	<0.001
Yüksek dereceli intraepitelyal neoplazi Var Yok	6 %20.0) 24 (%80.0)	1 (%3.3) 29 (%96.7)	0.046
Atipik Küçük Asiner Proliferasyon Var Yok	3 (%10.0) 27 (%90.0)	4 (%13.3) 26 (%86.7)	0.690
Perinöral İnvazyon Var Yok	3 (%10.0) 27 (%90.0)	0 (%0.0) 30 (%100.0)	0.078
Nörovasküler invazyon Var Yok	1 (%3.3) 29 (%96.7)	0 (%0.0) 30 (%100.0)	0.317

Table-1. Demographic, laboratory and histopathological features of the patients according to their groups

	Malign (Group 1) n=30	Bening (Group 2) n=30	p value
Age	68.33±9.23	65.17±6.47	0.135
Prostate Volume	49.71±27.52	67.06±38.89	0.017
Total PSA	49.71±27.52	10.69±8.04	<0.001
Free PSA	3.38±4.23	2.26±1.56	0.600
ISUP ISUP 1 ISUP 2 ISUP 3 ISUP 4 ISUP 5	12 (%40) 6 (%20) 2 (%6.7) 5 (%16.7) 5 (%16.7)	0 (%0.0) 0 (%0.0) 0 (%0.0) 0 (%0.0) 0 (%0.0)	<0.001
PIRADS-V8s. score PIRADS-1 PIRADS-2 PIRADS-3 PIRADS-4 PIRADS-5	0 (%0.0) 0 (%0.0) 3 (%10.0) 13 (%43.3) 14 (%46.7)	0 (%0.0) 5 (%16.7) 7 (%23.3) 18 (%60.0) 0 (%0.0)	<0.001
High Grade Intraepithelial Neoplasm Present Absent	6 %20.0) 24 (%80.0)	1 (%3.3) 29 (%96.7)	0.046
Atypic Small Asiner Proliferation Present Absent	3 (%10.0) 27 (%90.0)	4 (%13.3) 26 (%86.7)	0.690
Perineural Invasion Present Absent	3 (%10.0) 27 (%90.0)	0 (%0.0) 30 (%100.0)	0.078
Neurovasculer Invasion Present Absent	1 (%3.3) 29 (%96.7)	0 (%0.0) 30 (%100.0)	0.317

SS-079

Morbid Obez Hastalarda Böbrek Nakli Sonuçlarımız

Bekir Voyvoda
Medicana Ataşehir Hastanesi Organ Nakli Merkezi-Üroloji İstanbul-Turkey

GİRİŞ: Obezite majör bir kardiyovasküler risk faktörüdür (KVRF), sıklıkla hipertansiyon, insülin direnci, dislipidemi ve ateroskleroz gibi metabolik bozukluklar KVRF'lerle ilişkilidir ve böbrek nakli alıcılarının %75-80'inden fazlası en az bir CVRF'ye sahiptir ve transplantasyon diyaliz ile ilişkili olarak ölüm ve kardiyovasküler olay riskini azaltsa da, kardiyovasküler hastalık böbrek nakli alıcılarında önde gelen ölüm nedenlerinden biri olmaya devam etmektedir (%17 vaka) 2011 yılında, Amerika Birleşik Devletleri böbrek nakli alıcılarının %23'ü obezite (BMI 30-34,9), %9,4'ü morbid obezite (BMI 35-39,9) ve %2,1'i çok morbid obezite (BMI ≥ 40) kriterlerini karşılamıştır.

MATERYAL-METOD: Çalışmaya canlı donör renal transplantasyon yapılan hastalardan BMI ≥ 40 olan 5 hasta alındı. Tüm hastalara indüksiyonda 2.5 mg/kg ATG, iademede takrolimus,sterod ve MMF verildi. Hastaların operasyon zamanları, son dönem böbrek yetmezliği etiyolojileri, posttransplant erken graft fonksiyonları ve hastanede kalış süreleri değerlendirildi.

BULGULAR: Böbrek nakli yapılan hastaların 4' ü erkek 1'i kadın hastaydı. Tüm hastaların böbrekleri sağ iliak fossya yerleştirildi. Ortalama operasyon zamanı 3 saat, ortalama hastanede kalış süresi 10 gün olarak bulundu. 1 hastada postoperatif 7.günde kreatinin yüksekliği nedeniyle yapılan biyopside akut humoral rejeksiyon görüldü. Ortlama çıkış kreatinin değeri 1.2 mg/dl olarak bulundu. (Tablo 1). 5 hastanın 2' sinde postoperatif erken dönemde drenaj gerektirecek lenfosel saptandı.

SONUÇ: Obezite, böbrek nakli sonrası en kötü sonuçların ortaya çıkması için bir risk faktörü olmasına rağmen, birçok çalışma diyalize devam eden hastalara kıyasla sağkalım avantajını göstermiştir. Böbrek nakli adaylarında farkındalık yaratmak ve öz bakım, artan egzersiz, sağlıklı beslenme ve kilo vermenin önemini vurgulamak için bir halk sağlığı kampanyasına ihtiyaç vardır.

Anahtar Kelimeler: böbrek nakli,obezite, komplikasyon

Kidney Transplantation Results in Morbid Obese Patients

Bekir Voyvoda
Medicana Ataşehir Hospital Organ Transplantation Center -Urology Istanbul-Turkey

INTRODUCTION: Obesity is a major cardiovascular risk factor (KVRF), metabolic disorders such as hypertension, insulin resistance, dyslipidemia, and atherosclerosis are frequently associated with CVRFs, and more than 75-80% of kidney transplant recipients have at least one CVRF and transplantation is associated with dialysis. Although it reduces the risk of death and cardiovascular events, cardiovascular disease remains one of the leading causes of death in kidney transplant recipients (17 cases). 9.4% met the criteria for morbid obesity (BMI 35-39.9) and 2.1% met the criteria for very morbid obesity (BMI ≥ 40)

MATERIAL METHOD: Five patients with a BMI ≥ 40 from living donor renal transplant recipients were included in the study. All patients were given 2.5 mg/kg ATG at induction and tacrolimus, steroids and MMF at reinstatement. Operation times, end-stage renal disease etiologies, posttransplant early graft functions and hospital stay of the patients were evaluated.

RESULTS: Of the kidney transplant patients, 4 were male and 1 were female. The kidneys of all patients were placed in the right iliac fossa. The mean operation time was 3 hours and the mean hospital stay was 10 days. Acute humoral rejection was observed in 1 patient in the biopsy performed due to elevated creatinine on the 7th postoperative day. The mean output creatinine value was found to be 1.2 mg/dl (Table 1). Lymphocele requiring drainage was detected in 2 of 5 patients in the early postoperative period.

CONCLUSION: Although obesity is a risk factor for the worst outcome after kidney transplant, many studies have demonstrated a survival advantage compared to patients continuing on dialysis. A public health campaign is needed to raise awareness in kidney transplant candidates and to emphasize the importance of self-care, increased exercise, healthy eating and weight loss.

Keywords: kidney transplantation, obesity, complication

Tablo 1: Morbid Obez Böbrek Nakli Alıcılarının Özellikleri
Table 1: Characteristics of Morbid Obese Kidney Transplant Recipients

	1.Hasta	2.Hasta	3.Hasta	4.Hasta	5.Hasta
Yaş	46	46	64	56	42
Kg BMI	120 46 kg/m²	124 40 kg/m²	114 40 kg/m²	122 42 kg/m²	116 41 kg/m²
Cinsiyet	K	E	E	E	E
Etiyoloji	Glomerulonefrit	DM	DM	DM	IgA Nefropati
Postransplant komplikasyon	Lenfosel	-	Lenfosel	-	-
Rejeksiyon	Akut Humoral rejeksiyon	-	-	-	-
Hastanede kalış süresi	30 gün	6 gün	7 gün	7 gün	6 gün
Çıkış Kreatinini	1.18 mg/dl	1.22 mg/dl	0.8 mg/dl	1.56 mg/dl	1.27 mg/dl

SS-080

Everolimusun Üreter Anastomozlarına ve Renal İskemi-Reperfüzyon Hasarına Etkisi

Fatih Sandikçi[1], Sanem Çimen Güler[2], Sertaç Çimen[1], Tuğba Taşkin Türkmenoğlu[3], Fevzi Aydin[4], M. Abdurrahim İmamoğlu[1]
[1]Sağlık Bilimleri Üniversitesi, Dışkapı Eğitim ve Araştırma Hastanesi, Üroloji Ana Bilim Dalı, Ankara
[2]Sağlık Bilimleri Üniversitesi, Dışkapı Eğitim ve Araştırma Hastanesi, Genel Cerrahi Ana Bilim Dalı, Ankara
[3]Sağlık Bilimleri Üniversitesi, Dışkapı Eğitim ve Araştırma Hastanesi, Patoloji Ana Bilim Dalı, Ankara
[4]Sağlık Bilimleri Üniversitesi, Dışkapı Eğitim ve Araştırma Hastanesi, Biyokimya Ana Bilim Dalı, Ankara

AMAÇ: Üreteral striktürler fonksiyonel obstrüksiyona neden olan üreter daralmalarıdır. Üreteral darlıkların %35'i iatrojeniktir. Geçici veya kronik stent uygulamaları, üreter darlıklarını engellemek için en çok kullanılan müdahale yöntemleridir. Biyolojik olarak uyumlu stentlere anti-proliferatif ilaçları yükleme ve bu ilaçlarla kaplı stentler ile proliferatif sorunlarla mücadele, etkileyici bir fikir olarak kabul görmüştür. Sirolimus ve everolimus gibi m-TOR inhibitörleri, potent immun süpresif ve anti-proliferatif maddelerdir. Bu çalışmada; m-TOR inhibitörü etkisiyle, üreteral dokuda iyileşme sonucunda oluşan fibrozisin değerlendirilmesi, ayrıca everolimusun oluşturulan renal iskemi-reperfüzyon böbrek modelinde, renal dokuya etkisinin histopatolojik olarak araştırılması da amaçlandı.

GEREÇ-YÖNTEM: Çalışma için toplam 16 adet, 2000-2600 gr, erkek Yeni Zelanda tavşanı kullanıldı. Çalışma için tavşanlar rastgele dört gruba ve her gurpta 4 tavşan olacak şekilde randomize edildi (n = 4). Tüm tavşanların sağ böbreğine 30 dakikalık iskemi uygulaması ve sonrasında reperfüzyon yapıldı. Kontrol, oral everolimus, yalın stent uygulanan ve everolimus kaplı stent grupları oluşturuldu. Everolimus kaplı stent grubu için operasyon öncesi 3 Fr karbon kaplı double J stente everolimus kaplandı. Denekler 21 gün takip sonrası sakrifiye edildiler. Deneklerin sağ böbrek ve üreterleri eksize edilerek çıkarıldı. Normal olan sol böbrek ve üreterleri de eksize edildi ve çıkarıldı. Böbrek spesmenlerinde; renal hücre infiltrasyonu, interstisyel ödem, hücre vakuoler dejenerasyon, tübüler atrofi derecesi, tübüler dilatasyon durumu değerlendirildi. Üreter anastomoz hattındaki üreter fibrozis derecesi de benzer şekilde subjektif olarak skorlandı. Üreter anastomoz bölgesinden hidroksiprolin düzeyinin ölçümü için doku örneği alındı.

BULGULAR: Hem oral everolimus hem de everolimus kaplı stent gruplarında diğer gruplara kıyasla istatistiksel olarak anlamlı olmasa da daha az renal inflamatuar hücre infiltrasyonu, interstisyel ödem, vakuolar dejenerasyon ve fibrozis vardı. Oral everolimus ve everolimus kaplı stent gruplarında kontrol grubuna kıyasla daha az tübüler atrofi ve dilatasyon vardı. Histopatolojik parametreler açısından sadece üreteral fibroz skoru kontrol grubuna kıyasla diğer gurplarda anlamlı olarak düşüktü (p: 0,010). Tüm kan üre nitrojen ve kreatinin düzeylerinin, sakrifikasyon öncesi değerleri ile pre-operatif değerleri karşılaştırıldığında anlamlı olarak yüksekti (p = 0,014 ve p = 0,015). Kontrol ve everolimus kaplı stent gruplarının ortalama hidroksiprolin düzeyleri karşılaştırıldı, istatistiksel olarak anlamlı fark bulunmadı (P2: 0.480) ($p < 0.05$).

SONUÇ: Üreter fibrozis skoru kontrol grubuna kıyasla everolimus kaplı stent grubunda ve oral everolimus verilen grupta azaldı. İstatistiksel olarak anlamlı olmasada, sağ böbrekte renal hücre infiltrasyonu, vakouler dejenerasyon, interstisyel ödem parametreleri kontrol grubuyla karşılaştırıldığında diğer 3 denek grubunda azaldı. Hidroskiprolin düzeyleri kontrol grubuna kıyasla artış gösterdi. Everolimusun üreter fibrozisini azaltması, darlıkların önlenebilmesi açısından faydalı olabilir.

Anahtar Kelimeler: Darlık, Everolimus, İskemi, m-TOR, Reperfüzyon, Üreter

The Effect Of Everolimus On Ureteral Anastomosis And Renal Ischemia Reperfusion Injury

Fatih Sandikçi[1], Sanem Çimen Güler[2], Sertaç Çimen[1], Tuğba Taşkin Türkmenoğlu[3], Fevzi Aydin[4], M. Abdurrahim İmamoğlu[1]
[1]Health SciencesUniversity, Dışkapı Training and Research Hospital, Department of Urology, Ankara
[2]Health SciencesUniversity, Dışkapı Training and Research Hospital, Department of General Surgery, Ankara
[3]Health SciencesUniversity, Dışkapı Training and Research Hospital, Department of Pathology, Ankara
[4]Health SciencesUniversity, Dışkapı Training and Research Hospital, Department of Biochemistry, Ankara

OBJECTIVE: Ureteral stricture is defined as narrowing of the ureter, which leads to functional impairment. Thirty-five percent of ureteral strictures are due to iatrogenic reasons. It is a significant source of morbidity in general urology as well as in the field of renal transplantation. Ureteral stenting is the most common procedure performed to prevent or treat ureteral strictures. Different types of stents were introduced to clinical practice to reduce stent-related morbidity. Anti-proliferative medication-coated stents are used for this purpose in different fields of medical practice. Everolimus is an mTOR inhibitor with potent immunosuppressive and anti-proliferative effects. This study aimed to analyze the anti-fibrotic effects of everolimus-coated stents in an experimental animal model of renal-ischemia-reperfusion and ureteral anastomosis.

MATERIALS-METHODS: Sixteen New Zealand rabbits weighing 2000-2600 gr were randomized into four groups: Control group, standard stent group, everolimus-coated stent group. The right kidney was explored through a midline abdominal incision. All right kidneys were subject to 30-minute renal ischemia and subsequent reperfusion. The right middle ureter was transected and subsequently repaired by end-to-end anastomosis. In the standard stent group, ureters were stented with a standard 3F ureteral stent after transection and before anastomosis. In the everolimus-coated stent group, an everolimus-coated stent was inserted before anastomosis. All rabbits were followed for 21 days after the initial surgeries and sacrificed at the end of this period. Both kidneys and ureters of the subjects were resected en bloc for histopathological and biochemical analysis. The kidneys were examined regarding inflammatory infiltration, interstitial edema, vacuolar degeneration, tubular atrophy, and tubular dilatation. Ureteral fibrosis was graded hydroxyproline levels were measured in the anastomosed ureter segments.

RESULTS: There was less renal inflammatory cell infiltration, interstitial edema, vacuolar degeneration, and fibrosis in both oral everolimus and everolimus-coated stent groups than the other groups; however, the differences were not statistically significant. There was less tubular atrophy and dilatation in the oral everolimus and everolimus-coated stent groups than the control group; however, the difference was insignificant. On the other hand, the everolimus-coated stent group was similar to the control group in terms of these parameters. Comparison of the other three groups with the control group regarding histopathological parameters revealed that three study groups had less renal inflammatory infiltration, interstitial edema, vacuolar degeneration, tubular atrophy, and lower ureteral fibrosis scores than the control group. The tubular dilatation scores of these groups were higher than the control group. However, among these parameters, only the ureteral fibrosis score was significantly lower in these groups than in the control group (p:0,010). All blood urea nitrogen and creatinine levels were significantly higher when the latter values were compared with their former counterparts (p=0,014 and p=0,015). The mean hydroxyproline levels of the control and the everolimus-coated stent groups were compared, no statistically significant difference was found (P2: 0.480) ($p < 0.05$).

CONCLUSIONS: Since ureteral fibrosis scores were lower in the groups, including oral everolimus administration or everolimus-coated stent insertion than the other groups, we conclude that everolimus has the potential to prevent ureteral strictures.

Keywords: Everolimus, Ischemia, Reperfusion, mTOR, Stricture, Ureter

Üreteral stent ile üreter uç uca anastomozu.
End-to-end anastomosis of the ureter with a ureteral stent.

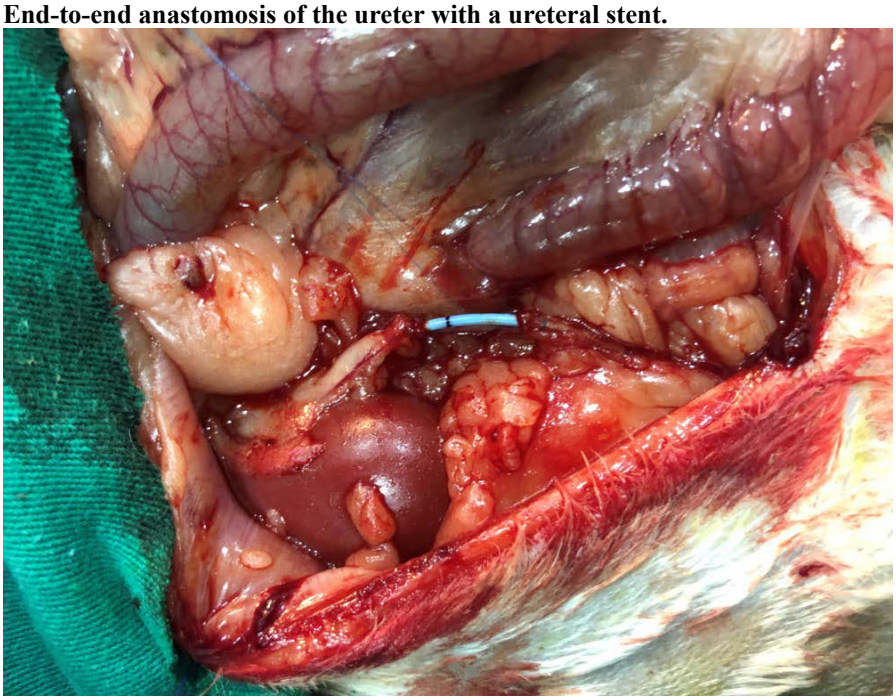

SS-081

Kadeverik ve Canlı Böbrek Nakli Hastalarında Posttransplant Dönemde Laktik Asidozun Graft Fonksiyonu ile İlişkisi

Ömür Memik
Sağlık Bilimleri Üniversitesi Kocaeli Derince Eğitim ve Araştırma Hastanesi Üroloji Kliniği, Derince, Kocael

GİRİŞ: Yüksek laktat seviyeleri, doku iskemisini düşündüren nedenlerden birisi olmakla birlikte, beta reseptörlerinin katekolamin aktivasyonu yoluyla iskemi kanıtı olmadan da ortaya çıkabilir. Bu çalışmanın amacı, kadaverik ve canlı donör renal transplant hastaları arasında artan laktat düzeyleri ile iskemi zamanı arasında korelasyonunu saptamak, postoperatif komplikasyonlar ile ilişkili olup olmadığını değerlendirmektir.

MATERYAL METOD: 2016-2022 yılları arasında kliniğimizde kadaverik ve canlı donör renal transplantasyon yapılan 47 hasta çalışmaya alındı. Hastaların postoperatif ilk 24 saatlik dönemde laktat düzeyleri ile hastaların kreatinin düzeyleri incelendi. Çalışmaya alınan hastaların 26'sı erkek 21'i kadın ve ortalama yaşı 49'du.

BULGULAR: Renal transplanatasyon yapılan hastaların 35'ü canlı donör, 12' si kadaverik böbrek nakliydi. Postoperatif 0. günde ve 1. günde serum laktat düzeyleri ile kreatinin düzeyleri kadaverik ve canlı böbrek nakli olan hastalarda değerlendirildi. Hastaların hiçbirine peroperatif ve postoperatif dönemde hipotansiyon nedeniyle adrenerjik ajan başlanmadı. Postoperatf dönemde kadaverik böbrek nakli hastalarında serum laktat düzeyleri, fonksiyone canlı donör böbrek nakli hastalarından daha yüksek bulundu. (Tablo-1)

SONUÇ: Yüksek laktat seviyeleri, soğuk ve sıcak iskemi zamanının artışına bağlı olarak akut böbrek hasarı gelişimi ile ilişkilendirilmiştir. Laktik asidin kendisi böbrekler için zararlı olmamakla birlikte, yüksek laktat seviyeleri muhtemelen hem laktik asidoz hem de böbrek hasarına yol açan altta yatan bir süreci temsil etmektedir. Bu, yüksek laktik asit düzeylerinin akut böbrek hasarı ile ilişkili olduğu düşünülmeli ve posttransplant süreçte gecikmiş graft fonksiyonu takibinde böbrek fonksiyonları ile birlikte değerlendirilmelidir.

Anahtar Kelimeler: renal transplantasyon, laktat, kreatin

The Relationship between Lactic Acidosis and Graft Function in the Posttransplant Period of Cadeveric and Living Kidney Transplant Patients

Ömür Memik
Department of Urology, University of Health Sciences, Derince Training and Research Hospital, Derince, Kocaeli, Turkey

PURPOSE: High lactate levels which is one of the causes of tissue ischemia, can also occur without evidence of ischemia through catecholamine activation of beta receptors. The aim of this study was to determine the correlation between increased lactate levels and ischemia time in cadaveric and living donor renal transplant patients and to evaluate whether it is associated with postoperative complications.

MATERIAL METHOD: 47 patients who underwent cadaveric and living donor renal transplantation in our clinic between 2016-2022 were included in the study. Lactate and creatinine levels of the patients were examined in the first 24 hours postoperatively. Of the patients included in the study, 26 were male and 21 were female, and the mean age was 49 years.

RESULTS: Of the patients who underwent renal transplantation, 35 were living and 12 were cadaveric kidney transplants, respectively. Serum lactate levels and creatinine levels on postoperative day 0 and day 1 were evaluated in cadaveric and living kidney transplant patients. Adrenergic agents were not started in any of the patients due to hypotension in the perioperative and postoperative period. In the postoperative period, serum lactate levels were higher in cadaveric kidney transplant patients than in functioning living donor kidney transplant patients. (Table-1)

CONCLUSION: High lactate levels have been associated with the development of acute kidney injury due to increased cold and warm ischemia time. While lactic acid itself is not harmful to the kidneys, high lactate levels likely represent an underlying process that leads to both lactic acidosis and kidney damage. It should be considered that high lactic acid levels are associated with acute kidney injury and should be evaluated together with kidney functions in the follow-up of delayed graft function in the posttransplant process.

Keywords: renal transplantation, lactate, creatin

Kadaverik ve Canlı Böbrek Nakil Hastalarında Postoperatif Serum Kreatin ve Laktat Düzeyleri

	N: 12	N: 35
Böbrek Nakli	Kadaverik	Canlı
Total İskemi Zamanı (ortalama)	14 saat	75 dakika
Postop Çıkış Kreatin Düzeyi (ortalama)	1.5 mg/dl	1.3 mg/dl
Laktat Düzeyi 0. Gün (ortalama)	4.9 mmol/ml	2.1 mmol/ml
Laktat Düzeyi 1. gün (ortalama)	5.7 mmol/ml	1.2 mmol/ml

Postoperative Serum Creatine and Lactate Levels in Cadaveric and Living Kidney Transplant Patients

	N: 12	N: 35
Renal Transplantation Type	Cadaveric	Living Kidney
Total İschemia Time (mean)	14 hours	75 minutes
Postoperative Creatinin Levels (mean)	1.5 mg/dl	1.3 mg/dl
Lactate levels Day 0 (mean)	4.9 mmol/ml	2.1 mmol/ml
Lactate levels Day 1 (mean)	5.7 mmol/ml	1.2 mmol/ml

SS-082

Ürolojik enfeksiyonlarda genişlemiş spektrumlu beta-laktamaz üreten bakteri üremesi tahmin edilebilir mi?

Muhammet Çiçek[1], Ayberk İplikçi[1], İlkin Khamid Zada[1], Mehmet Çağlar Çakıcı[1], Hülya Çaşkurlu[2], Asıf Yıldırım[1]
[1]Göztepe Prof. Dr. Süleyman Yalçın Şehir Hastanesi, Üroloji Kliniği
[2]Göztepe Prof. Dr. Süleyman Yalçın Şehir Hastanesi, Enfeksiyon hastalıkları ve Mikrobiyoloji Kliniği

AMAÇ: İdrar yolu enfeksiyonları (İYE) üroloji pratiğinde sık karşılaşılan hastalıkların başında yer almaktadır. Patojen mikroorganizmalarda gözlenen artmış antibakteriyel direnç sağlık sistemi için stratejik bir problem oluşturmaktadır. Bu çalışmanın amacı üroloji servislerinde yatan hastalarda giderek artan sıklıkta üreyen genişlemiş spektrumlu beta-laktamaz (ESBL) üreten bakterilerin ampirik tedavi aşamasında hastaya ait klinik ve demografik değişkenler ile tahmin edilebilir olup olmadığını incelemektir.

YÖNTEM: Nisan 2017 ile Nisan 2021 tarihleri arasında üroloji kliniğinde yatarak antibiyotik tedavisi almış olan ve idrar kültüründe gram negatif bakteri üremesi gösterilen, 18 yaş üstü hastalar çalışmaya dahil edildi. Hasta dosyaları veri kayıt sistemi kullanılarak retrospektif olarak incelendi. Hastalara ait demografik değişkenler, üriner sistemde kateter varlığı ve yeri, ürogenital kanser varlığı, taş hastalığı varlığı, İYE öyküsü, başvuru anında alınan akut faz göstergeleri ve hemogram parametreleri, geçmiş antibiyotik kullanımı bilgileri, antibiyogramda yer alan direnç bilgisi kaydedildi. Tek değişkenli ve çok değişkenli analizler yapılarak incelenen değişkenlerin ESBL üreten etken üremesi ile ilişkisi incelendi.

BULGULAR: İdrar kültüründe gram negatif etken üreyen 180 hasta içinde ESBL pozitif üremesi olan hasta sayısı 125 (%69) olarak bulundu. ESBL pozitif üreme olan hastalar daha yaşlıydı (62±16,2'ye karşın 53,5±17,9, p=0,012). Ürogenital kansere sahip olma olasılığı ESBL pozitif hasta grubunda daha yüksekti (%44'e karşın %24, p=0,009), buna karşın ESBL negatif üreme saptanan hastalarda Üriner sistem taş hastalığı daha yaygındı (%51'e %33, p=0,021). Önceki ESBL pozitif üreme varlığında ESBL pozitif üreme olasılığı oldukça yüksekti (%16'ya %58, p<0,001). Toplum kökenli İYE sıklığı ESBL negatif grupta anlamlı derecede yüksekti (%33'e %8, p<0,001). Son 6 ayda internasyon öyküsü olan ve Charlson komorbidite indeksi (CCI) yüksek hastalarda ESBL pozitif üreme olasılığının anlamlı olarak yüksek olduğu bulundu. Çok değişkenli analizde önceki ESBL pozitif üreme ile yaklaşık 10 kata kadar yüksek ESBL pozitif üreme olasılığı (p<0,001) ve toplum kökenli İYE varlığında ESBL pozitif üreme olasılığında 5 kat düşüş olduğu gösterildi (p=0,022).

SONUÇ: Üroloji yatan hasta grubunda İYE uygun ve etkin bir antimikrobiyal yönetim gerektirmektedir. Gram negatif etkenler içerisinde oldukça yüksek olan ESBL pozitif üreme oranı antimikrobiyal yönetim stratejilerinde değişim ihtiyacı olduğunu düşündürmektedir. antimikrobiyal kullanım yoğunluğu azaltılarak artan direnç oranları ile mücadele edilebilir. Toplum kökenli İYE ve önceki ESBL pozitif üremenin yokluğunda ampirik tedavide b-laktam grubu ilaç seçimi ile uygun olmayan antimikrobiyal tedavi olasılığı azalabilir. Önceki ESBL pozitif üreme varlığı ve sağlık bakımı ile ilişkili İYE varlığında alternatif ilaçlar seçilmelidir.

Anahtar Kelimeler: genişlemiş spektrumlu beta-laktamaz, üriner sistem enfeksyonu, ürogenital enfeksiyon, antibakteriyel direnç

Is it possible to predict of extended-spectrum beta-lactamase producing bacteria in urological infections?

Muhammet Çiçek[1], Ayberk İplikçi[1], İlkin Khamid Zada[1], Mehmet Çağlar Çakıcı[1], Hülya Çaşkurlu[2], Asıf Yıldırım[1]
[1]Goztepe Prof. Dr. Süleyman Yalçın City Hospital, Urology Department
[2]Goztepe Prof. Dr. Süleyman Yalçın City Hospital, Infectious Disease and Microbiology Department

OBJECTIVE: Urinary tract infections (UTI) are among the most common diseases in urology practice. Increased antibacterial resistance in pathogenic microorganisms a strategic problem for the healthcare system. The aim of this study is to examine is it predicteble or not to extended-spectrum beta-lactamase (ESBL)-producing bacterial growth in hospitalized urological patient population, with the clinical and demographic variables of the patient during the empirical treatment phase.

METHODS: Adult patiants who received antibiotic treatment in the urology clinic between April 2017 and April 2021 and whose urine culture showed gram-negative bacteria growth were included in the study. Patient files were reviewed retrospectively using a data recording system. The demographic variables of the patients, the presence and location of the catheter in the urinary system, the presence of urogenital cancer, the presence of stone disease, the history of UTI, the acute phase indicators and hemogram parameters obtained at the time of admission, the information on past antibiotic use, and the resistance information in the antibiogram were recorded. Univariate and multivariate analyzes done and the relationship of the variables with the growth of ESBL-producing agents was examined.

RESULTS: The number of patients with ESBL positive growth was found to be 125 (69%) among 180 patients with gram-negative growth in urine culture. Patients with ESBL positive growth were older (62±16.2 vs. 53.5±17.9, p=0.012). The probability of having urogenital cancer was higher in the ESBL-positive group (44% vs. 24%, p=0.009), whereas urolithiasis was more common in patients with ESBL-negative group(51% vs. 33%, p=0.021). In the presence of previous ESBL positive growth, the probability of ESBL positivity was quite high (16% vs. 58%, p<0.001). The frequency of community-acquired UTI was significantly higher in the ESBL-negative group (33% vs. 8%, p<0.001). It was found that the probability of ESBL positive growth was significantly higher in patients with a history of internment in the last 6 months and a high Charlson comorbidity index (CCI). Multivariate analysis showed a 10-fold higher probability of ESBL-positive growth with previous ESBL-positive growth (p<0.001) and a 5-fold decrease in ESBL-positive growth probability in the presence of community-acquired UTI (p=0.022).

CONCLUSION: UTI in the urology inpatient group requires an appropriate and effective antimicrobial management. ESBL positive growth rate, which is quite high among Gram-negative agents, suggests a need for change in antimicrobial management strategies. Increasing resistance rates can be combated by reducing the intensity of antimicrobial use. In the absence of community-acquired UTI and previous ESBL positive growth, the possibility of inappropriate antimicrobial therapy may be reduced by choosing b-lactam group drugs in empirical therapy. Alternative drugs should be selected in the presence of previous ESBL positive growth and healthcare-associated UTI.

Keywords: extended spectrum beta-lactamase, urinary tract infection, urogenital infection, antibacterial resistance

Tablo-1

Tablo-1

	ESBL(-)	ESBL(+)		Çok değişkenli analiz		
	N=55	N=125	p	OR	95% CI*	P
Yaş (ort.±SS)	53,5±17,9	62±16,2	**0,012**[m]	1,030	0,994-1,068	0,100
VKI (ort.±SS)	26,5±4,7	26,7±5,4	0,774[m]			
Cinsiyet (%)			0,139[k]			
Erkek	33(60)	8971)				
Kadın	22(40)	36(29)				
Ürogenital kanser varlığı (%)	13(24)	55(44)	**0,009**[k]	1,380	0,392-4,856	0,616
Sigara (%)			0,894[k]			
Hiç içmeyen	28(51)	60(48)				
Bırakmış	14(25)	36(30)				
Aktif içici	13(24)	29(23)				
DM (%)	9(16)	34(27)	0,116[k]			
ECOG PS (%)			0,608[k]			
ECOG 0	22(40)	47(38)				
ECOG 1-2	28(51)	71(57)				
ECOG 3-4	5(9)	7(6)				
Taş hastalığı (%)	28(51)	41(33)	**0,021**[k]	0,515	0,182-1,460	0,212
Sık İYE	15(27)	50(40)	0,102			
Son 6 ayda dökümante İYE	22(40)	69(55)	0,060			
Semptomatik İYE (%)	40(73)	92(74)	0,903[k]			
DJ stent (%)	13(24)	24(19)	0,497[k]			
Üretral kateter (%)	13(24)	31(25)	0,867[k]			
Nefrostomi (%)	14(25)	32(25)	0,984[k]			
Önceki ESBL(+) üreme	6(16)	56(58)	**<0,001**	10,43	3,40-31,95	**<0,001**
Son 6 ayda internasyon (%)	23(42)	74(59)	**0,031**[k]	1,410	0,551-3,611	0,473
Son 1 yılda ÜS'e girişim (%)			0,063[k]			
1 defa girişim	23(42)	64(51)				
Birden çok girişim	7(13)	26(21)				
Son 6 ayda B-laktam grubu antibiyotik kullanımı	30(57)	83(70)	0,190[k]			
Toplum kökenli İYE	18(33)	10(8)	**<0,001**	0,201	0,051-0,791	**0,022**
CCI	2,7±2,6	3,8±2,8	**0,01**[m]	0,924	0,708-1,207	0,563
WBC (x10³)	13,5±7,3	15±16,2	0,998			
NEU (x10³)	11,1±7	12,7±13,6	0,600			
CRP	12,4±10,4	13,1±9,2	0,711			

ESBL pozitif üreme ve ilişkili olabilecek faktörler. Tek değişkenli ve çok değişkenli analiz.
ESBL positive growth and related factors. Univariate and multivariate analysis.

SS-083

Ürolojik Açık Cerrahilerde Yara Yeri Enfeksiyonu Artışının Nedenleri Ve Alınması Gereken Önlemler

İlyas Yaz, Onur Özyaman, Reha Girgin, Engin Denizhan Demirkıran, Bülent Akduman
Zonguldak Bülent Ecevit Üniversitesi Tıp Fakültesi Üroloji Kliniği

Amaç: Son yıllarda teknolojideki gelişmelerle paralel olarak ürolojide açık cerrahi vakaların sayısı azalsa da yara yeri enfeksiyonu açık cerrahi uygulanan hastaların tedavi sürecinde önemli bir morbididite nedenidir. Çalışmamızda yara yeri enfeksiyonuna neden olan faktörleri analiz etmeyi amaçladık.

Materyal Ve Metod: Ocak- eylül 2021 ile ocak – eylül 2022 tarihleri arasında kliniğimizde açık cerrahi uygulanan vakalar retrospektif olarak analiz edildi. Bu vakalar içerisinde cerrahi alan enfeksiyonu ile tarafımıza basvuran ve gerekli tedavileri düzenlenen hastaların demografik verileri, komorbidideiteleri, cerrahi süreleri, yara kültürü sonuçları ve tedaviye yanıtları incelendi.

Bulgular: Kliniğimizde ocak-eylül 2021 ile ocak – eylül 2022 tarihleri arasında toplam 109 hastaya açık cerrahi uygulanmış olup bu hastalar iki grup olarak karşılaştırılmıştır. Grup 1, ocak – eylül 2021; grup 2 ise ocak - eylül 2022 dönemi hastalarını kapsamaktadır. Birinci gruptaki 42 olgunun 4'ünde yara yeri enfeksiyonu görülürken (%9.5), ikinci gruptaki 67 olgunun 14'ünde (%20.8) yara yeri enfeksiyonu gelişmiştir. Bu süre içerisinde gelişen enfeksiyonların dirençli bakterilerle gelişme oranı da artış göstermiştir. Cerrahi alan enfeksiyonu gelişen hastaların cerrahi alan enfeksiyonu gelişmeyen hastalara göre daha ileri yaşta (grup 2 için 60-54. /grup1 için 63 -56) oldugu dikkati çekmektedir. Yine cerrahi alan enfeksiyonu gelişen hastaların vücut kitle indekslerinin de daha yüksek olduğu saptanmıştır. Cerrahi alan enfeksiyonu gelişen hastaların büyük çoğunluğu malign sebeple radikal cerrahi uygulanan ve vaka süreleri uzun olan hastalardır. Cerrahi alan enfeksyionlarında özellikle kontrolsüz diyabetin onemli bir risk faktörü olduğu göze çarpmaktadır.

Sonuç: Cerrahi alan enfeksiyonlarının gelişiminde hastaya ait tüm faktörleri düzeltmek mümkün olmamakla birlikte, operatif süreçle ilgili risk faktörlerinin bir kısmı düzeltilebilir özelliktedir. Yıllar içerisinde yara yeri enfeksiyonları sıklığının artması ve bu enfeksiyonlarda izole edilen bakteri direncinin yüksek olması bilinçsiz antibiyotik kullanımı ile kısmen açıklanabilir. Cerrahi alan enfeksiyonuna neden olan tüm risk faktörlerinin bilinmesi ve gerekli önlemlerin alınması bu enfeksiyonların insidansını azaltacaktır.

Anahtar Kelimeler: Yara yeri enfeksiyonu, açık cerrahi, ürolojik ameliyatlar, enfeksiyon oranı

Causes of increased wound infection rate in urological open surgeries and measures to be taken

İlyas Yaz, Onur Özyaman, Reha Girgin, Engin Denizhan Demirkıran, Bülent Akduman
Zonguldak Bülent Ecevit University Faculty of Medicine, Department of Urology

Objective: In recent years, although the number of open surgery cases in urologıcal surgery has declined, in parallel to technological developments, wound site infection is still an important morbidity in the treatment of open surgery patients. In our study, we aimed to analyze the factors causing wound infection.

Material and Methods: Open surgery cases in our clinic between January - September 2021 and January-September 2022 were retrospectively analysed. In these cases, we investigated demographic data, comorbidities, duration of the surgery, wound culture results and treatment response of the patients who applied to us with wound infection, and then the appropriate treatments were given.

Results: In our clinic, open surgery was applied to 109 patients between January-September 2021 and January-September 2022, and these patients were compared as two groups. Group 1 includes patients in January –September 2021; group 2 includes patients in January - September 2022 period. Wound infection was seen in 4 out of 42 cases (9.5%) in group 1, and it was seen in 14 out of 67 cases (20.8 %) in group 2. The rate of infections with resistant microorgnisms was increased in this period. It is noteworthy that patients with wound infection are at a higher age (60-54 for group 2 / 63 -56 for group 1) than the patients without wound infection. It has also been detected that patients with wound infectıon have higher body mass index. The majority of patients with surgical field infection were applied radical surgery for malignant reasons and patients with long operative time. Uncontrolled diabetes stands out as an important risk factor in wound infections.

Conclusion: While it is not possible to correct all factors of the patient, some risk factors related to the operative process are correctable. Wrong antibiotic usage might be responsible for the increased resistance, and wound infection rate. Therefore, awareness of all the risk factors for wound infection and taking the necessary precautions will reduce the incidence of these infections.

Keywords: wound infections, open surgery, urologic operations, infection rate

SS-084

The historical development of the treatment of fournier's gangrene, what has changed: A single center experience

Cemil Kutsal, İbrahim Halil Baloğlu, Taner Hacıosmanoğlu, Ali Emre Çekmece, Ahmet Tevfik Albayrak, Nihat Türkmen, Kaya Horasanlı
Department of Urology, Health Sciences University Şişli Hamidiye Etfal Training and Research Hospital, Istanbul, Turkey

Objectives: Forunier's Gangrene (FG) is necrotizan fesciitis of the perineum. FG is a rapidly progressive infection that requires emergent intervention. Wound closure is an important treatment step after surgery, and vacuum-assisted closure (VAC) can be preferred as an alternative method for wound closure. Fournier's Gangrene Severity Index (FGSI), scales that can be developed to evaluate the prognosis in FG. This study aims to compare conventional wound dressing (CWD) and VAC.

Patients and Methods: Data on who 85 patients treated at our hospital with a diagnosis of FG. In the VAC group, the vacuum device was applied in a sealed manner, and the pressure value was brought to a subatmospheric. In the CWD group, mesh dressing was prepared.

Results: Fifty-five patients who were diagnosed with FG were included in our study. CWD was applied to 18 patients, and VAC was applied to 37 patients. Mean hospitalization time was 19.1(17-25) for patients using VAC and 46.2(38-57) for patients using CWD(p=0.0001). The mean 1st hour FGSI of the patients who used VAC was 7.05 (3.75-8), and the patients who had CWD were 5.5 (5-9) (p=0.067). Mean 72nd-hour FGSI was found to be 5.35 (3.5-7) in the VAC group and 5.33 (4.75-6.25) in the CWD group (p=0.714). The mean 1st-week FGSI VAC group was 2.97(1-5), and in the CWD group, it was 5(4-6) (p=0.0001).

Conclusion: FG is a rapidly progressive infection that causes high mortality and morbidity and requires urgent surgical intervention. VAC significantly reduces the length of hospital stay. In our analysis, both groups observed a significant difference between the first week FGSIs. This is the first study to evaluate FGSI, which is an essential predictor of the effect of VAC therapy used in treating FG. In the history of FG treatment, conventional wound dressing has been replaced by VAC.

Keywords: Fournier's Gangrene, conventional wound dressing (CWD), Vacuum-assisted closure (VAC), Fournier's gangrene severity index (FGSI), necrotizing fasciitis

Variation of parameters according to VAC application groups

Parameters	VAC + (IQR) +/-SD	VAC - (IQR) +/-SD	P
Hospitalization	19,1(17-25)	46,2(38-57)	P=0,0001
1st hour FGSI	7,05(3,75-8)	5,5(5-9)	P=0,067
72nd hours FGSI	5,35(3,5-7)	5,33(4,75-6,25)	P=0,714
1st week FGSI	2,97(1-5)	5(4-6)	P=0,0001
Number of Debridements	2,2(1-3)	3,8(2-5,25)	P=0,002
1st hour NLR	0,86 +/-0,045	0,87+/-0,065	P=0,70
72nd hours NLR	0,84(0,73-0,87)	0,79(0,77-0,90)	P=0,06
1st week NLR	0,77+/-0,08	0,72+/-0,14	P=0,16
1st hour PLR	253,85(171,69-326,47)	278,04(161,78-340)	P=0,68
72nd hours PLR	199,05(122,40-248,54)	221,65(88,38-282,44)	P=0,16
1st week PLR	189,07(138,57-266,52)	258,97(152,36-372,61)	P=0,32

Variation of parameters according to vacuum-asissted closure (VAC) application groups; IQR, Interquartile range; SD, standart deviation; FGSI, Fournier's gangrene severity index; NLR, neutrophil-lymphocyte ratio; PLR, platelet-lymphocyte ratio

SS-085

Comparative Assessment of Patients Admission to Urology Department Secondary and Tertiary Level Hospitals During and Before the Covid 19 Pandemic

Ahmet Keleş[1], Ahmet Karakeçi[2]
[1]Department of Urology, Medeniyet University School of Medicine Prof. Dr. Süleyman Yalçın City Hospital,Istanbul,Turkey
[2]Department of Urology, Fırat University School of Medicine,Elazığ,Turkey

OBJECTIVE: To determine the diseases that presented to the urology department during the COVID-19 pandemic and to hospital-based comparison with the diseases that presented in the same period of the previous year.

METHODS: In this retrospective follow-up study, patients, who were admitted to the tertiary university hospital and secondary state hospital urology departments between April-July 2019 and April-July 2020, were included in study. We searched the health administrative data using the International Classification of Diseases-10 (ICD-10) codes. While the number and variety of patients who were admitted to the urology departments in the same months of 2019 and 2020 were compared.

RESULTS: In both hospitals, the total number of admissions decreased during the pandemic in 2020 compared to the pre-pandemic year. Also, elective admissions decreased in 2020 compared to the pre-pandemic year: they represented 25% of total admissions in 2020 versus 30% of the total admissions during 2019, $p < 0.001$. The distribution of the diagnoses of the patients who had applied to the urology outpatient clinic before and after the declaration of the pandemic is shown in Table 1. The drop in the total number of uro oncology was 1·74-fold more for the secondary level center than for the tertiary center hospital. Compared to the pre-pandemic period in both hospitals, there was a significant decrease in the frequency of diagnoses of prostate diseases and urine transport, storage, and emptying disorders ($p=0.003$, $p=0.001$, respectively) and a significant increase in the frequency of diagnoses of urinary system stone disease, upper urinary system tumors (UUST), and sexual dysfunction after the declaration of the pandemic ($p=0.001$, $p=0.001$, $p=0.001$, $p=0.001$, respectively).

CONCLUSION: In our study, the risk perception of COVID-19 disease may cause changes in the diagnostic distribution of patients applied to the urology outpatient clinics. We documented that uro-oncology outpatient admissions could continue during the COVID-19 pandemic in a university hospital- not primarily served as a pandemic hospital- by taking preventive measures and prioritizing healthcare personnel and patient safety.

Keywords: COVID-19, urological diseases,pandemic

Table 1

Table 2 Comparison of the secondary and tertiary level hospitals according to diagnosis frequenci the admission of urology outpatient clinics before and after the announcement of the pandemic.

ICD Code	Secondary level hospital				Tertiary level hospital				P
	Years		Total (%)	P value-P*	Years		Total (%)	P value-U*	
	2019 (%)	2020 (%)			2019 (%)	2020 (%)			
Neuromuscular dysfunction of the bladder, unspecified	754 (36,9)	102 (5,0)	**856 (41,8)**	<0.001	109 (5,3)	58 (2,8)	**167 (8,2)**	<0.001	**<0.001**
Benign prostatic hyperplasia	1.157 (9,3)	334 (2,7)	**1.491 (12,0)**	<0.001	2.887 (23,2)	1.851 (14,9)	**4.738 (38,0)**	<0.001	**<0.001**
Male erectile disorder	144 (32,3)	79 (17,7)	**223 (50,0)**	<0.001	0 (0,0)	0 (0,0)	**0 (0,0)**	-	-
Premature ejaculation	67 (28,6)	36 (15,4)	**103 (44,0)**	<0.01	9 (3,8)	5 (2,1)	**14 (6,0)**	<0.001	**<0.001**
Calculus of kidney	377 (10,1)	49 (1,3)	**426 (11,4)**	<0.001	769 (20,7)	666 (17,9)	**1.435 (38,6)**	<0.01	**<0.001**
Calculus of ureter	386 (41,5)	49 (5,3)	**435 (46,8)**	<0.001	20 (2,2)	10 (1,1)	**30 (3,2)**	>0.05	**<0.001**
Urinary tract infection, site not specified	1.044 (3,5)	261 (0,9)	**1.305 (4,4)**	<0.001	8.476 (28,7)	4.963 (16,8)	**13.439 (45,6)**	<0.001	**<0.001**
Cyst of kidney acquired	319 (28,4)	22 (2,0)	**341 (30,3)**	<0.001	148 (13,2)	73 (6,5)	**221 (19,7)**	<0.001	**<0.001**
Azoospermia	81 (26,0)	16 (5,1)	**97 (31,1)**	<0.001	47 (15,1)	12 (3,8)	**59 (18,9)**	<0.001	**<0.01**
Inflammatory disorders of scrotum	190 (44,2)	19 (4,4)	**209 (48,6)**	<0.001	5 (1,2)	1 (0,2)	**6 (1,4)**	>0.05	**<0.001**
Other inflammatory disorders of penis	15 (12,5)	18 (15,0)	**33 (27,5)**	>0.05	16 (13,3)	11 (9,2)	**27 (22,5)**	>0.05	**>0.05**
Myalgia	133 (24,6)	119 (22,0)	**252 (46,7)**	>0.05	6 (1,1)	12 (2,2)	**18 (3,3)**	>0.05	**<0.001**
Anogenital (venereal) warts	60 (29,7)	22 (10,9)	**82 (40,6)**	<0.001	4 (2,0)	15 (7,4)	**19 (9,4)**	<0.05	**<0.001**
Orchitis and epididymitis	15 (25,9)	10 (17,2)	**25 (43,1)**	>0.05	1 (1,7)	3 (5,2)	**4 (6,9)**	>0.05	**<0.001**
Scrotal varices	57 (5,5)	6 (0,6)	**63 (6,0)**	<0.001	285 (27,3)	174 (16,7)	**459 (44,0)**	<0.001	**<0.001**

Comparison of the secondary and tertiary level hospitals according to diagnosis frequencies to the admission of urology outpatient clinics before and after the announcement of the pandemic.

SS-086

Merkezimizdeki 7 yıllık kadaverik böbrek nakli sonuçlarımız

Emre Onur Güven, Hasan Anıl Kurt, Ahmet Reşit Ersay, Cabir Alan, Taha Döner
Çanakkale Onsekiz Mart Üniversitesi, Üroloji Anabilim Dalı, Çanakkale

Son dönem böbrek yetmezliğinin tedavisinde böbrek nakli, hem sağkalım avantajı hem de yaşam kalitesini artırması nedeniyle daha çok tercih edilen bir yöntem haline gelmiştir. Bu çalışmanın amacı, Bursa bölgesine bağlı olarak 2015 yılında açılan Organ Nakli Merkezimizde en son yüzüncüsü yapılan kadaverik böbrek nakillerinde hastaların sonuçlarını retrospektif olarak değerlendirmektir.

YÖNTEM: Temmuz 2015'ten günümüze kadavradan böbrek transplantasyonu uygulanan 120 hasta demografik veriler, rejeksiyon durumu, greft kaybı, hasta kaybı, postoperatif cerrahi komplikasyonlar, posttransplant malignensi açısından değerlendirildi.

BULGULAR: Alıcıların ve donörlerin Ortalama yaşı sırası ile 55.24±15.32 (25-74) ve 42.23±21.21 (16-87) yıldı. Erkek/Kadın oranı alıcı ve donörlerde sırası ile 17/10 ve 5/4 idi. Alıcı ve verici HLA uyumu ortalama olarak 1,81±1,04 idi. Soğuk iskemi süresi ortalama 9 saat idi. Her alıcıya standart olarak 12 cm 4.8F double-J kateter yerlestirildi, Ortalama 28 günde çekildi. 7 hastada biyopsi ile kanıtlanmış, akut rejeksiyon izlendi. Hastalar uygulanan antirejeksiyon tedaviye yanıt vermediler. Posttransplant dönemde lenfosel 5, hematom 2, kreatin yüksekliği 8 ve idrar yolu enfeksiyonu 7 hastada gözlendi ve hastalar yatırılarak takip edildi. 1 olgu ise erken dönemde kaybedildi.

ÇIKARIMLAR: Böbrek transplantasyonu programımız gelişim aşamasındadır. Ancak kısa dönem sonuçlar literatür ile uyumlu görünmektedir.

Hastalarımızın iki yıllık sağkalım oranları ve greft sağkalımları aynı dönemler için %99 olarak hesaplanmıştır. Uzun süreli takip sonuçlarıile daha anlamlı sonuçlar elde edilebilir.

Anahtar Kelimeler: böbrek nakli, kadaverik, tek merkez

Our 7-year cadaveric kidney transplant results in our center

Emre Onur Güven, Hasan Anıl Kurt, Ahmet Reşit Ersay, Cabir Alan, Taha Döner
Department of Urology, Canakkale Onsekiz Mart University, Canakkale

Kidney transplantation in the treatment of end-stage renal disease is beneficial both in terms of survival and quality of life. It has become the preferred method. The aim of this study is to explore the Bursa region, which was opened in 2015. Our aim is to retrospectively evaluate the results of the cadaveric kidney transplants performed in our Organ Transplantation Center.

METHOD: Demographic data of 120 patients undergoing cadaveric kidney transplantation since July 2015, rejection status, graft loss, patient loss, postoperative surgical complications, posttransplant malignancy evaluated in terms of

RESULTS: The mean age of the recipients and donors was 55.24±15.32 (25-74) and 42.23±21.21 (16-87) years, respectively. Male/Female ratio in recipients and donors were 17/10 and 5/4, respectively. Recipient and donor HLA concordance was on average 1.81±1.04. The mean duration of cold ischemia was 9 hours. A standard 12 cm 4.8F double-J catheter was placed in each recipient. It was withdrawn in an average of 28 days. Biopsy-proven acute rejection was observed in 7 patients. The patients did not respond to the applied antirejection treatment. In the posttransplant period, lymphocele 5, hematoma 2, creatinine height was observed in 8 patients and urinary tract infection was observed in 7 patients, and the patients were hospitalized and followed up. 1 case died in the early period.

IMPACTS: Our kidney transplant program is under development. However, the short-term results seem to be compatible with the literature. The two-year survival rates and graft survival rates of our patients were calculated as 99% for the same periods. More meaningful results can be obtained with long-term follow-up results.

Keywords: kidney transplant, cadaveric, single center

SS-087

Clinicaltrials.gov Veritabanında Türkiye Kayıtlı Prostat Kanseri Çalışmalarının Değerlendirilmesi

Turgay Kaçan, Ali Kaan Yıldız
Ankara Şehir Hastanesi, Üroloji Kliniği, Ankara

AMAÇ: Dünya Sağlık Örgütü'ne (WHO) göre, tüm girişimsel araştırmaların kayıt altına alınması bilimsel, etik ve ahlaki bir sorumluluktur. ClinicalTrials.gov web sitesi, Amerika Birleşik Devletleri (ABD) Ulusal Sağlık Enstitüleri (NIH) tarafınca yönetilen bir çalışma protokol kayıt sistemi olup, özellikle ilaç ve girişimsel çalışmaların kayıtları açısından önemli, ücretsiz ve topluma açık bir veri tabanıdır. Verilerin şeffaf olarak sunulmasını, çalışma tasarımının detaylarına, çalışmanın herhangi bir anındaki değişikliklere erişimi sağlayarak klinik çalışmaların kalitesini artırmayı amaçlamaktadır. Hastaların bir çalışmaya dahil edilmesinden önce çalışmanın bu kayıt sistemine kaydedilmiş olmasını zorunlu tutan dergi sayısı giderek artmaktadır. Veri tabanında listelenen çalışmalar ABD ve 221 ülkede yürütülmektedir. Çalışmamız, ClinicalTrials.gov veritabanındaki Türkiye kayıtlı prostat kanseri ilişkili çalışmalara ait kayıtların özelliklerini incelemeyi amaçlamıştır.

MATERYAL-METOD: ClinicalTrials.gov veri tabanı, 1 Eylül 2022 tarihinde prostat kanseri başlığını araştırmak için tarandı. Bu amaçla, "prostate", "prostate cancer", "prostatic neoplasm", "prostatic" and "neoplasm" anahtar kelimeleri için ayrı taramalar yapıldı. Takiben elde edilen çalışmalar detaylarıyla incelendi. Eksik veri olan ve prostat kanseri harici çalışmalar araştırmaya dahil edilmedi. İstatistiksel analizlerde Mann-Whitney-U testi, Ki-kare testi ve Student's t-testi kullanıldı.

BULGULAR: Tarama sonucunda toplam 5603 çalışmaya ulaşıldı, bunlardan 57 çalışma Türkiye'den dahil olunan çalışmalardı. 2 çalışmada eksik veri olması ve 2 çalışmanın prostat kanseri ile ilişkisiz olmasından dolayı değerlendirmeye alınmadı. Toplam 53 çalışma kaydı araştırmaya dahil edildi. Veri tabanındaki prostat kanseri çalışmalarının 53(%0,9)'ü Türkiye'deki merkezlerin katıldığı çalışmalardı. Bunlardan 35(%66)'i uluslararası çok merkezli, 18(%34)'i Türkiye'deki tek merkezlerden yapılan çalışmalardı. Bunların 13(24,5)'ü üroloji, 2(%3,8)'si onkoloji, 2(%3,8)'si anestezi ve reanimasyon ile 1(%1,9)'i fizik tedavi ve rehabilitasyon kliniklerinde yürütülmüştür. Çalışmaların 29(%54,7)'unun hasta kabulünden önce sisteme kaydedildiği, 24(%45,3)'ünde ise daha sonra kayıt işleminin gerçekleştirildiği gözlendi. 47(%88,7)'si klinik çalışma, 6(11,3)'sı gözlemsel çalışma idi. Çalışmaların 23(%43,4)'ü tamamlanmış, 26(%49,1)'i devam eden, 2(%3,8)'si erken sonlandırılmış çalışmalardı. 14(%26,4)'ü devlet kurumları ve 37(%67,8)'si ilaç/medikal şirketleri tarafından desteklenmişti. Önce kayıt grubu ile sonra kayıt grubu karşılaştırıldığında; önce kaydedilen çalışmalar ilaç/medikal şirketler tarafından desteklenme(p=0.01) eğilimindeydi. İlk hasta kabul tarihi ile kayıt tarihi arasındaki geçen süre öncelikle kayıt grubu için ortalama 1,8 ay, sonradan kayıt grubu için 14,1 ay olarak bulundu (p=0.002). Sonra kayıt yapılan grupta kayıt zamanının yaklaşık 1 yıl geciktiği görülmektedir. Çalışma süreleri önce ve sonra kayıt yapılan grupta sırasıyla ortalama 63,9 ve 51,9 ay olarak bulunmuştur (p=0.215).

TARTIŞMA ve SONUÇ: Yapılacak bilimsel çalışmaların şeffaflığının, bilim dünyası ve toplum ile paylaşılması önemlidir. Son yıllarda etki faktörü yüksek dergiler, yapılmış klinik çalışmaların sonuçlarının dergiye gönderim aşamasında, dergiye başvuru kuralı olarak, klinik çalışmanın dünyada kabul görmüş bir kayıt platformuna kaydedilmesini zorunlu kılmışlar, bu sayede çalışmaların kayıtlarının yapılmasını teşvik etmektedirler.

Bilimsel araştırmalarda ileri gelen ülkeler, kendi ulusal kayıt veri tabanlarını oluşturmuşlar ve bu alanların ülkedeki yetkili kurumları tarafından yönetilmesi ve denetlenmesini sağlamışlardır. Bu türde kayıt sistemleri ülkelerin klinik araştırmalardaki güvenilirliklerini ortaya koymaktadır.

Türkiye'nin dünya ölçeğinde yürütülen prostat kanseri ile ilgili toplam klinik araştırmalardan aldığı pay yaklaşık %0,9'dur(Şekil-1). Çok merkezli çalışmalar hariç tutulduğunda bu konuda oldukça az bir kayıt oranı olduğu görülmektedir. Ülkemizde yapılan çalışmaların ClinicalTrials.gov veri tabanına kaydettirilmesi, şeffaflığın ve güvenilirliğin arttırılmasına katkı sağlayacağını düşünmekteyiz.

Anahtar Kelimeler: clinicaltrials.gov, prostat kanseri, prostat neoplazmı

Evaluation of Prostate Cancer Studies Registered in Turkey in Clinicaltrials.gov Database

Turgay Kaçan, Ali Kaan Yıldız
Department of Urology, Ankara City Hospital, Ankara, Türkiye

AIM: According to the WHO, The registration of all interventional trials is a scientific, ethical and moral responsibility. The ClinicalTrials.gov website is a trial protocol registry system managed by the National Institutes of Health of the United States(USA). It aims to improve the quality of clinical studies by providing reliable presentation of data. Studies listed in the database are conducted in the USA and 221 countries. Our study aimed to examine the characteristics of the records of prostate cancer-related studies registered in Turkey in the ClinicalTrials.gov database.

Materials METHODS: The ClinicalTrials.gov database was searched for prostate cancer on September 1, 2022. Separate searches were performed for the keywords “prostate”, “prostate cancer”, “prostatic neoplasm”, “prostatic” and “neoplasm”. The obtained studies were examined in detail. Studies with missing data and non-prostate cancer were not included in the study. Mann-Whitney-U test, Chi-square test and Student’s t-test were used for statistical analysis.

RESULTS: As a result of the search, a total of 5603 studies were reached, of which 57 were included from Turkey. 2 studies were excluded because of missing data and 2 studies being unrelated to prostate cancer. A total of 53 study records were included in the study. Of the prostate cancer studies in the database, 53 (0.9%) were studies in which centers in Turkey participated. Of these, 35 (66%) were international multicenter studies and 18 (34%) were studies from single centers in Turkey. Of these, 13 (24.5) were conducted in urology, 2 (3.8%) oncology, 2(3.8%) anesthesia and reanimation, and 1(1.9%) physical therapy and rehabilitation clinics. It was observed that 29(54.7%) of the studies were registered to the system before patient admission, and 24(45.3%) were registered later. 47(88.7%) were clinical studies and 6(11.3) were observational studies. Of the studies, 23(43.4%) were completed, 26(49.1%) were ongoing, and 2(3.8%) were terminated. 14(26.4%) were supported by government institutions and 37(67.8%) were supported by pharmaceutical/medical companies. Comparing the recording group first and then the recording group; previously recorded studies tended to be supported by pharmaceutical/medical companies(p=0.01). The mean time between the first admission date and the enrollment date was found to be 1.8 months for the first enrollment group and 14.1 months for the enrollment group afterwards(p=0.002). It is seen that the enrollment time was delayed by about 1 year in the group that was then enrolled. The mean duration of the study was found to be 63.9 and 51.9 months in the pre- and post-registered groups, respectively(p=0.215).

Discussion and Conclusion: It is important to share the transparency of scientific studies with society. Leading countries in scientific research have created their own national registry databases and have ensured that these fields are maintained by the authorized institutions in the country. Such registration systems reveal the reliability of countries in clinical trials. Turkey’s share of the total clinical trials on prostate cancer conducted worldwide is approximately 0.9% (Figure-1).We think that registering studies conducted in our country in the ClinicalTrials.gov database will contribute to increasing reliability.

Keywords: clinicaltrials.gov, prostate cancer, prostate neoplasm

Şekil-1
Figure-1

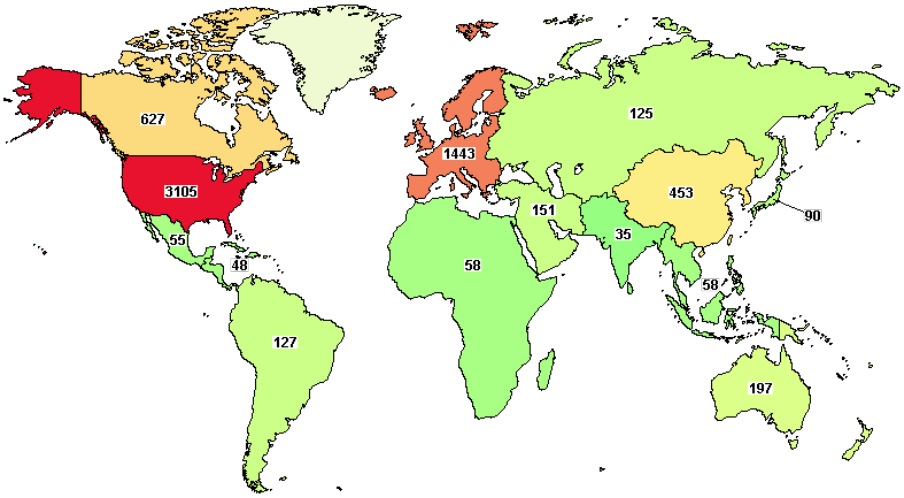

Prostat Kanseri Çalışmalarının Dünya Dağılımı
Distribution of Prostate Cancer Studies in the World

SS-088

Antikoagülan-Antiagregan kullanımı peroperatif kan transfüzyonu ihtiyacını etkiler mi?

Mehmet Gökhan Çulha, Veysel Sezgin, Caner Baran, Emre Can Polat, Mustafa Erkoç, Levent Özcan, Alper Ötünçtemur
Sağlık Bilimleri Üniversitesi, Prof. Dr. Cemil Taşçıoğlu Şehir Hastanesi, Üroloji Kliniği, İstanbul

GİRİŞ: Ürolojide, antiplatelet ajanlar alan hastaların pre-, intra- ve postoperatif yönetimi konusunda bir fikir birliğine varılamamıştır. Bu çalışmanın amacı kliniğimizde postoperatif kan transfüzyonu ihtiyacı olan hastaların antiplatelet kullanım özelliklerini incelemektir.

METOD: Aralık 2019-Mayıs 2022 tarihleri arası kliniğimizde opere edilen ve sonrasında kan transfüzyonu ihtiyacı olan hastaların kayıtları geriye yönelik incelendi. Hastaların yaşları- co-morbiditeleri, geçirdiği ameliyat, preop ve postop hb değerleri, kan transfüzyon miktarı, kan transfüzyon günü, ASA kullanıp kullanmadığı kayıt edildi. ASA kullanan ve kullanmayan hastalar iki gruba ayrıldı. Gruplar arasında yaş, transfüzyon miktarı, transfüzyon günü, hb artışı ve ex olma durumu karşılaştırıldı.

BULGULAR: Çalışmaya 1140 operasyon içinden kan transfüzyon ihtiyacı duyulan 145 hasta dahil edildi. Hastaların yaş ortalaması 61,19±13,71 (16-90) idi. Toplam 39 hasta asetil salisilik asit (ASA 100 mg) kullanıyordu. Hastalara verilen eritrosit süspansiyonu ortalaması 1,97±0,77 ünite idi. Hastaların preoperatif Hb değeri 11,80±2,54 ng/dl, postoperatif Hb değeri 9,34±1,71 ng/dl idi.

Hastaların geçirdiği operasyonlar incelendiğinde 51 hastada renal kaynaklı, 49 hastada prostat kaynaklı, 42 hastada mesane kaynaklı, 1 testis, 1 ureter ve 1 uretra kaynaklı olduğu görüldü.

ASA kullanan ve kullanmayan hastalar karşılaştırıldığında ASA kullanan hastaların yaş ortalamasının daha yüksek olduğu görüldü (59,09±14,08'e 66,85±10,96; p=0,002). Hastaların ES sonrası Hb artışı açısından anlamlı farklılık bulunmadı (1,20±1,21'e 1,44±1,28; p=0,284). Verilen ES miktarı arasında da iki grup arasında anlamlı farklılık bulunmamaktaydı (1,93±0,77'ye 2,08±0,77; p=0,327). Hastaların kan transfüzyonlarının uygulandığı günler değerlendirildiğinde, ASA kullanan hastaların ilk 48 saat kan transfüzyon ihtiyacının ASA kullanmayan hastalara göre daha fazla olduğu saptanmıştır (p<0,001).

SONUÇ: Çalışmamız sonucunda ASA kullanımının ürolojik cerrahi işlemler sonrasında kan transfüzyonu ihtiyacını arttırmadığı saptanmıştır. Ancak ASA kullanan hastalar kan transfüzyonu açısından ilk 48 saat daha dikkatli izlenmelidir.

Anahtar Kelimeler: Kan trasfüzyonu, Antikoagülan, antiagregan, ASA

Does the use of anticoagulant-antiaggregant affect the need for peroperative blood transfusion?

Mehmet Gökhan Çulha, Veysel Sezgin, Caner Baran, Emre Can Polat, Mustafa Erkoç, Levent Özcan, Alper Ötünçtemur
Department of Urology, University of Health Sciences, Prof. Dr. Cemil Tascioglu City Hospital, Istanbul, Turkey

INTRODUCTION: In urology, there is no consensus on the pre-, intra- and postoperative management of patients receiving antiplatelet agents. The aim of this study is to examine the antiplatelet usage characteristics of patients who need postoperative blood transfusion in our clinic.

METHOD: The records of patients who were operated in our clinic between December 2019 and May 2022 and who needed blood transfusion afterwards were reviewed retrospectively. The patients' age, co-morbidities, surgery, preoperative and postoperative hb values, amount of blood transfusion, day of blood transfusion, and whether they used ASA were recorded. Patients using and not using ASA were divided into two groups. Age, amount of transfusion, day of transfusion, HB increase and death status were compared between the groups.

RESULTS: Among 1140 operations, 145 patients who needed blood transfusion were included in the study. The mean age of the patients was 61.19±13.71 (16-90). A total of 39 patients were using acetylsalicylic acid (ASA 100 mg). The mean of erythrocyte suspension given to the patients was 1.97±0.77 units. The preoperative Hb value of the patients was 11.80±2.54 ng/dl, and the postoperative Hb value was 9.34±1.71 ng/dl.

When the operations of the patients were examined, it was seen that 51 patients were of renal origin, 49 patients were of prostate origin, 42 patients were of bladder origin, 1 testis, 1 ureter and 1 urethra.

When the patients using and not using ASA were compared, the mean age of the patients using ASA was higher (59.09±14.08 vs. 66.85±10.96; p=0.002). There was no significant difference in terms of Hb increase after ES (1.20±1.21 vs. 1.44±1.28; p=0.284). There was no significant difference between the two groups in the amount of ES given (1.93±0.77 vs. 2.08±0.77; p=0.327). When the days of blood transfusion of the patients were evaluated, it was determined that the need for blood transfusion in the first 48 hours of the patients using ASA was higher than the patients who did not use ASA (p<0.001).

CONCLUSION: As a result of our study, it was determined that the use of ASA did not increase the need for blood transfusion after urological surgical procedures. However, patients using ASA should be followed more carefully for the first 48 hours in terms of blood transfusion.

Keywords: Blood transfusion, Anticoagulant, antiaggregant, ASA

SS-089

Erkek Ürogenital Kanserlerde Böbrek Fonksiyon Bozukluğu Sıklığı ve Kanser Türleri ile İlişkisi

Feyzi Sinan Erdal[1], Gülçin Şahingöz Erdal[2]
[1]Haseki Eğitim ve Araştırma Hastanesi, Üroloji Bölümü, İstanbul
[2]Bakırköy Eğitim ve Araştırma Hastanesi, Medikal Onkoloji Bölümü, İstanbul

GİRİŞ: Kanserli hastalarda tümörün kendisine ait veya tedaviye bağlı böbrek fonksiyon bozukluğu (BFB) gelişebilmektedir. Hasta sağ kalımı açısından tedaviye bağlı en önemli yan etkilerden biri BFB'dir. Çoğu kanser tipinin ileri yaş hastalarında görülmesi de böbrek yetmezliği gelişimini kolaylaştıran bir etkendir. Çalışmamızdaki amacımız erkek ürogenital kanser hastalarında BFB sıklığını ve kanser türü ile BFB sıklığı arasındaki ilişkiyi değerlendirmektir.

MATERYAL-METOD: Çalışmamıza 2021 yılında takip ettiğimiz ürogenital kanser tanılı erkek hastalar dahil edilmiştir. Hastaların laboratuar verilerine, yaş ve eşlik eden komorbiditelerine retrospektif olarak hasta kayıtlarından ulaşılmıştır. Glomeruler filtrasyon hızı (GFR) ölçümü tüm dünyada benimsenmiş olan kronik böbrek hastalığı-epidemiyoloji işbirliği (CKD-EPI) formülüne göre hastanemiz laboratuarında otomatik olarak hesaplanmıştır. Hastalarda eşik GFR değeri, 40 ml/dk olarak belirlenmiştir. Çalışmaya kanser tanısı öncesi BFB olan hastalar dahil edilmemiştir. Komorbid hastalıklar olarak hipertansiyon, diyabet, koroner arter hastalığı, kronik onstrüktif akciğer hastalığı, hiperlipidemi ve kalp yetmezliği kaydedilmiştir.

BULGULAR: Hastalarımızın ortalama GFR değeri 82 ml/dk'dır. En yüksek GFR değeri 99 ml/dk ile testis kanserinde görülmekle birlikte, en düşük değer mesane ve renal kanserlerde görülmüştür (73ml/dk). BFB en sık mesane kanserinde saptanmıştır (%41). İkinci sırada %36,9 ile renal kanserler bulunmaktadır. Testis kanserinde renal fonsiyon bozukluğuna rastlanmamıştır. Hasta grubumuzda en sık görülen kanser (%45,4) prostat kanseri olup, BFB oranı %5,5'tir. (Tablo)

TARTIŞMA: Çalışmamızda gerek tedavi, gerek görüntüleme yöntemi seçiminde sınırlayıcı olması nedeni ile GFR sınır değeri 40 ml/dk seçilmiştir. Testis tümörlerindeki GFR düşüşü olmamasının median yaşın daha genç olması ve komorbidite azlığı ile ilişkili olduğunu düşünmekteyiz. Renal ve mesane kanseri hastalarındaki GFR düşüklüğünün nefron kaybı, postrenal nedenler, yüksek komorbidite oranı ve alınan tedavi serilerinin çokluğu ile ilişkili olduğunu düşünmekteyiz.

Anahtar Kelimeler: Böbrek fonksiyon bozukluğu, glomeruler filtrasyon hızı, erkek ürogenital kanserleri

The Frequency of Renal Dysfunction in Male Urogenital Cancers and Its Relationship with Cancer Types

Feyzi Sinan Erdal[1], Gülçin Şahingöz Erdal[2]
[1]Haseki Training and Education Hospital, Urology, Istanbul
[2]Bakirkoy Training and Education Hospital, Medical Oncology, Istanbul

INTRODUCTION: Tumor-related or treatment-related renal dysfunction (RD) may develop in patients with cancer. One of the most important treatment-related side effects in terms of patient survival is RD. The fact that most cancer types are seen in elderly patients is also a factor that facilitates the development of kidney failure. Our aim in our study is to evaluate the frequency of RD in male urogenital cancer patients and the relationship between cancer type and the frequency of RD.

MATERIALS-METHODS: Male patients diagnosed with urogenital cancer that we followed up in 2021 were included in our study. The laboratory data, age and accompanying comorbidities of the patients were obtained retrospectively from the patient records. Glomerular filtration rate (GFR) measurement was calculated automatically in the laboratory of our hospital according to the Chronic Kidney Disease-Epidemiology Collaboration (CKD-EPI) formula adopted all over the world. The threshold GFR value in the patients was determined as 40 ml/min. Patients with RD before cancer diagnosis were not included in the study. Hypertension, diabetes, coronary artery disease, chronic obstructive pulmonary disease, hyperlipidemia and heart failure were recorded as comorbid diseases.

RESULTS: The mean GFR value of our patients was 82 ml/min. While the highest GFR value was seen in testicular cancer with 99 ml/min, the lowest value was seen in bladder and renal cancers (73 ml/min). RD was most frequently detected in bladder cancer

(41%). Renal cancers are in second place with 36.9%. No renal dysfunction was found in testicular cancer. The most common cancer in our patient group (45.4%) was prostate cancer, and the rate of RD was 5.5%. (Table)

DISCUSSION: In our study, the GFR cut-off value of 40 ml/min was chosen as it was limiting in the choice of both treatment and imaging modalities. We think that the lack of GFR decrease in testicular tumors is associated with younger median age and less comorbidity. We think that low GFR in renal and bladder cancer patients is associated with nephron loss, postrenal causes, high comorbidity rate, and the multiplicity of treatment series received.

Keywords: Renal dysfunction, glomerular filtration rate, male urogenital cancers

Kanser Türleri ve Böbrek Fonksiyon Bozukluğu Arasındaki İlişki

	Yaş	Komorbidite Ortalaması	Ortalama GFR (ml/dk)	GFR<40 ml/dk olan hasta sayısı	Oran (%)
Prostat Kanseri	68 (49-92)	3,2	82 (n=414)	23	5,5
Testis Kanseri	39 (18-52)	0,02	99 (n=99)	0	0
Mesane Kanseri	67 (50-83)	3,8	73 (n=202)	30	41
Renal Kanserler	59 (40-73)	3,3	72 (n=196)	27	36,9
TOPLAM			82 (n=911)	80	8,7

GFR:Glomeruler filtrasyon hızı

The Relationship Between Types of Cancer and Kidney Dysfunction

	Age	Comorbidity mean	Mean GFR (ml/min)	GFR<40 ml/min (n)	Percentage (%)
Prostate Cancer	68 (49-92)	3,2	82 (n=414)	23	5,5
Testicular Cancer	39 (18-52)	0,02	99 (n=99)	0	0
Bladder Cancer	67 (50-83)	3,8	73 (n=202)	30	41
Renal Carcinoma	59 (40-73)	3,3	72 (n=196)	27	36,9
TOTAL			82 (n=911)	80	8,7

GFR:Glomerular filtration rate

SS-090

Üroloji polikliniğine başvuran yan ağrıları ne kadar ürolojik? İlçe devlet hastanesi tecrübelerimiz

Hakan Görkem Kazıcı, Hayrettin Aslan
Kızıltepe Devlet Hastanesi

AMAÇ: Görev yaptığımız ikinci basamak sağlık kuruluşunda üroloji polikliniğine yan ağrısı yakınması ile başvuran hastaların değerlendirilerek bu hastaların semptomlarının altındaki temel patolojilerinin incelenmesi ve ne kadarının ürolojik kaynaklı olduğunun saptanması.

MATERYAL-METOD: 26 Temmuz 2022 ile 26 Ağustos 2022 tarihleri arasındaki 1 aylık sürede Kızıltepe Devlet Hastanesi Üroloji Polikliniği'ne temel yakınma olarak "yan ağrısı" ile başvuran hastalar incelendi. Hastaların yaş, cinsiyet, ağrı süresi, ağrının lateralizasyonu, visüel anolog skala (VAS) değerleri, kreatinin değerleri, makroskopik hematüri, mikroskopik hematüri, disüri, taş öyküsü, daha önce bu yakınma nedeniyle acil servise ve aile hekimine başvuruları kaydedildi. Hastalar uygun laboratuvar ve görüntüleme tetkikleriyle incelendikten sonra final tanılarına göre ürolojik ve nonürolojik yan ağrısı olarak iki gruba ayrıldı. Veriler uygun istatistiksel metod kullanılarak karşılaştırıldı. Daha önceden bilinen tanısı olanlar, 18 yaşının altındaki hastalar, türkçe bilmedikleri için iletişim kurulamayanlar ve başka bir yakınma ile başvurup o yakınmanın yanında yan ağrısı tarifleyen hastalar çalışma dışında bırakıldı.

BULGULAR: Çalışmaya alınan 178 hastanın %30'u ürolojik (n=53), %70'i nonürolojik (n=125) yan ağrısıyla başvurdu. Her iki grupta medyan yaş değerleri benzerdi (P=0,081). Ürolojik nedenlere bağlı yan ağrısıyla başvuran hastaların büyük çoğunluğunun erkek olduğu görülürken (n=36, %67,9), nonürolojik yan ağrısı saptanan hastaların büyük çoğunluğu kadınlardan (n=89, %71,2) oluşmaktaydı (P<0,001). Ürolojik yan ağrısıyla başvuran hastalarda ağrı süresi ≤1 hafta olanlar yoğunlukta iken nonürolojik gruptaki hastalar genelde >1 hafta süren ağrıyla başvurdular (P<0,001). Ürolojik yan ağrısına sahip olan hastaların %88,7'si (n=47) unilateral yan ağrısı tariflerken, nonürolojik grupta bu oran %54,4 (n=68) olarak görüldü (P<0,001). Ürolojik yan ağrısı olan hastalarda medyan VAS skoru anlamlı olarak daha yüksekti (P<0,001). Medyan kreatinin değerleri ürolojik grupta nonürolojik yan ağrısı olanlara göre daha yüksekti (1,12 vs 0,86) (P<0,001). Ürolojik yan ağrısı olan hastaların acil servis başvurusu, makroskopik hematüri, mikroskopik hematüri ve taş öyküsü oranları nonürolojik gruba göre anlamlı olarak daha yüksekti (<0,001). Gruplar arasında disüri yakınması açısından anlamlı fark görülmedi (P=0,42). Her iki grupta da yan ağrısı yakınmayla aile hekimine başvuru yapan hasta sayısı sadece 1'er kişi olup gruplar arasında anlamlı fark yoktu (P=0,5) (Tablo-1). Tüm hastalar arasında üroloji hekiminden önce aile hekimine başvurma oranı sadece %1 görüldü.

SONUÇ: Üroloji polikliniğimize yan ağrısıyla başvuran hastaların büyük kısmını ürolojik nedenlere bağlı olmayan (nonürolojik) hastalar oluşturmaktadır. Yan ağrısının tek taraflı, kısa süreli ve yüksek şiddetli olması, eşlik eden hematüri ve taş öyküsü bu hastaların daha kolay ayırt edilmesini sağlamaktadır. Hastaların aile hekimine başvurma oranı çok düşük olmakla birlikte, aile hekimine başvurmaksızın üroloji polikliniklerine yapılan başvurular gereksiz zaman ve iş gücü kaybına yol açmaktadır.

Anahtar Kelimeler: Poliklinik, üroloji, VAS, visüel analog skala, yan ağrısı

How urological are the flank pains presenting to the urology outpatient clinic? Our experience in the district state hospital

Hakan Görkem Kazıcı, Hayrettin Aslan
Kızıltepe State Hospital

PURPOSE: Evaluating the patients who applied to the urology outpatient clinic with the complaint of flank pain in the secondary level health institution where we work, examining the basic pathologies underlying the symptoms of these patients and determining how many of them are of urological origin.

Material-METHOD: Patients who applied to the Urology Outpatient Clinic of Kızıltepe State Hospital with "flank pain" as the main complaint during the 1-month period between July 26, 2022 and August 26, 2022 were examined. Age, gender, pain duration, pain lateralization, visual analog scale (VAS) values, creatinine values, macroscopic hematuria, microscopic hematuria, dysuria, stone

history, and previous admissions to the emergency service and family physician due to this complaint were recorded. After examining the patients with appropriate laboratory and imaging tests, they were divided into two groups as urological and nonurological flank pain according to their final diagnosis. Data were compared using the appropriate statistical method. Patients with a previously known diagnosis, patients under the age of 18, patients who could not be contacted because they did not know Turkish, and patients who presented with another complaint and described flank pain along with that complaint were excluded from the study.

RESULTS: Of the 178 patients included in the study, 30% applied with urological (n=53) and 70% nonurological (n=125) flank pain. Median age values were similar in both groups (P=0.081). While the majority of patients presenting with flank pain due to urological causes were male (n=36, 67.9%), the majority of patients with nonurological flank pain were female (n=89, 71.2%) (P<0.001). While patients in the nonurological group presented with pain lasting >1 week, the pain duration was ≤1 week in patients who presented with urological flank pain (P<0.001). While 88.7% (n=47) of the patients with urological flank pain described unilateral flank pain, this rate was 54.4% (n=68) in the nonurological group (P<0.001). The median VAS score was significantly higher in patients with urological flank pain (8 vs 5) (P<0.001). Median creatinine values were higher in the urological group than in those with nonurological flank pain (1.12 vs 0.86) (P<0.001). The rates of admission to the emergency department, macroscopic hematuria, microscopic hematuria and stone history were significantly higher in patients with urological flank pain compared to the nonurological group (<0.001). There was no significant difference between the groups in terms of dysuria (P=0.42). In both groups, the number of patients who applied to the family physician with the complaint of flank pain was only 1, and there was no significant difference between the groups (P=0.5) (Table-1). Among all patients, the rate of applying to the family doctor before the urologist was only 1%.

CONCLUSION: Most of the patients who applied to our urology outpatient clinic with flank pain are nonurological patients. Unilateral, short-term and high-intensity flank pain, accompanying hematuria and stone history make it easier to distinguish these patients. The rate of patients visiting the family doctor is very low. Applications made to urology outpatient clinics without consulting a family doctor cause unnecessary loss of time and workforce.

Keywords: Flank pain, outpatient clinic, urology, VAS, visual analog scale

Tablo-1
Table-1

Tablo-1: Üroloji polikliniğimize yan ağrısı ile başvuran hastaların özellikleri			
Değişken[a]	Ürolojik (n=53, %30)	Nonürolojik (n=125, %70)	P değeri[b]
Yaş	38 (19-75)	41 (18-73)	0,081
Cinsiyet			
Erkek	36 (%67,9)	36 (%28,8)	**<0,001**
Kadın	17 (%32,1)	89 (%71,2)	
Ağrı süresi			
≤ 1 hafta	41 (%77,4)	9 (%7,2)	**<0,001**
> 1 hafta	12 (%22,6)	116 (%92,8)	
Lateralizasyon			
Unilateral	47 (%88,7)	68 (%54,4)	**<0,001**
Bilateral	6 (%11,3)	57 (%45,6)	
VAS (Visüel Analog Skala)	8 (4-9)	5 (2-9)	**<0,001**
Kreatinin	1,12 (0,67-1,85)	0,86 (0,58-1,59)	**<0,001**
Makroskopik hematüri			
Yok	41 (%77,4)	124 (%99,2)	**<0,001**
Var	12 (%22,6)	1 (%0,8)	
Mikroskobik hematüri			
Yok	12 (%22,6)	111 (%88,8)	**<0,001**
Var	41 (%77,4)	14 (%11,2)	
Disüri			
Yok	31 (%58,5)	65 (%52)	0,42
Var	22 (%41,5)	60 (%48)	
Taş hikayesi			
Yok	38 (%71,7)	112 (%89,6)	**0,003**
Var	15 (%28,3)	13 (10,4)	
Acil başvurusu			
Yok	16 (%30,2)	115 (%92)	**<0,001**
Var	37 (%69,8)	10 (%8)	
Aile hekimi başvurusu			
Yok	52 (%98,1)	124 (%99,2)	0,50
Var	1 (%1,9)	1 (%0,8)	
[a]Sürekli değişkenler için medyan (minimum-maksimum), kategorik değişkenler için sayı (%) [b]Sürekli değişkenler için Mann-Whitney U Testi, kategorik değişkenler için Pearson ki-kare testi			

SS-091

Radikal prostatektomi sonrası üretra darlığı gelişimini etkileyen faktörler

Emir Akıncıoğlu[1], Mustafa Dinçkal[2], Emre Yurtseven[2], Oktay Nazlı[2]
[1]Özel Sağlık Hastanesi, Üroloji Kliniği, İzmir
[2]Ege Üniversitesi Tıp Fakültesi Hastanesi, Üroloji Anabilim Dalı, İzmir

GİRİŞ-AMAÇ: Üretra darlığı (ÜD), radikal prostatektomi (RP) sonrası görülen önemli komplikasyonlardan birisidir. Son çalışmalar RP sonrası ÜD gelişim sıklığında azalma olduğunu göstermektedir. Yine de ÜD, tedavisi zor ve zahmetli bir problem olmaya devam etmektedir. Bu çalışmanın amacı RP sonrası ÜD'ye yol açan faktörleri ortaya koymaktır. Darlık gelişme zamanı ve tekrarlayan darlık gelişimini etkileyen faktörler de ayrıca değerlendirilmiştir.

GEREÇ-YÖNTEM: Mayıs 2008 – Aralık 2016 arasında, Ege Üniversitesi Tıp Fakültesi Üroloji Kliniği'nde, prostat kanseri sebebiyle RP yapılan ve çalışmaya dahil edilme kriterlerini karşılayan 1006 hastanın verileri incelenmiştir. Hastalara ait yaş, prostat hacmi, pre operatif Prostat-Spesifik Antijen (PSA) değeri, pre-operatif gleason skoru, operasyon tipi, post-operatif gleason skoru, Uluslararası Ürolojik Patoloji Derneği (ISUP) derecesi, TNM evresi, patolojik bulgular (cerrahi sınır pozitifliği ve ekstraprostatik yayılım) verileri retrospektif olarak toplanmıştır. Hastaların post-operatif 12 aylık takipleri incelenmiş ve darlık sebebiyle yapılan girişimlerin zaman ve sayıları kaydedilmiştir. İstatistiksel analiz için SPSS for Windows 22.0 paket programı kullanılmıştır.

BULGULAR: Operasyon tipinin RP sonrası ÜD gelişimi için anlamlı bir risk faktörü olduğu saptanmıştır. Robot Yardımlı Radikal Prostatektomi (RYRP) yapılan hastalar daha düşük ÜD oranına sahipken (%5,1) Retropubik Radikal Prostatektomi (RRP) yapılan hastalarda bu oran daha yüksektir(%18,4) ($p<0.001$). Darlık gelişim zamanına etki eden herhangi bir faktör saptanmamıştır. Operasyon tipi ($p=0,003$) ve darlık gelişim zamanı ($p=0,004$) ise tekrarlayıcı darlık gelişimi için istatistiksel olarak anlamlı birer risk faktörü olarak bulunmuştur. RYRP yapılan hastalarda daha az oranda tekrarlayan darlık görülürken (%9,1), RRP yapılan hastalarda daha yüksek oranda tekrarlayıcı darlık saptanmıştır(%42,9). Ayrıca erken dönemde darlık gelişen hastalarda, orta dönem ve geç dönemde darlık gelişen hastalara göre daha yüksek oranda tekrarlayıcı darlık saptanmıştır (%54,1'e karşılık %37,1 ve %14,3).

SONUÇ: Çalışmamız, RP sonrası ÜD gelişiminde operasyon tipinin önemli bir risk faktörü olduğunu düşündürmektedir. Ayrıca darlık gelişme zamanı ve operasyon tipi tekrarlayıcı darlık gelişimi için önemli risk faktörleri olarak saptanmıştır

Anahtar Kelimeler: Prostat kanseri, radikal prostatektomi, üretra darlığı

Factors affecting the development of urethral stricture after radical prostatectomy

Emir Akıncıoğlu[1], Mustafa Dinçkal[2], Emre Yurtseven[2], Oktay Nazlı[2]
[1]Private Saglik Hospital, İzmir, Turkey
[2]Department of Urology, Ege University Faculty of Medicine, İzmir Turkey

BACKGROUND and AIM: Urethral stricture (US) after radical prostatectomy (RP) is a troublesome complication. Recent studies reported decreasing frequency of US after RP. Nevertheless, US still remains as a difficult condition to treat. The aim of this study is to evaluate factors that lead to post-RP US. Factors affecting the time of US and the development of recurrent US were also analysed.

MATERIALS-METHODS: From May 2008 to December 2016, we evaluated the data of 1006 patients who underwent RP for prostate cancer at Ege University Faculty of Medicine Urology Department and met inclusion criteria. Age, prostate weight, preoperative prostate-spesific antigen (PSA) value, pre-operative gleason score, operation type, post-operative gleason score, International Society for Urological Pathology (ISUP) grade, TNM stage, pathological finding (such as surgical margins and extraprostatic extension) data of the patients were collected retrospectively. Post-operative 12-month follow-up of the patients were examined and the number of interventions due to US and the post-operative timing of these procedures were recorded. Statistical analysis of the data was performed with the SPSS for Windows 22.0 package program.

RESULTS: Operation type was a significant predictor of post-RP US. Patients who underwent Robot-assisted Radical Prostatectomy (RARP) had lower US rates (5,1%) than patients who underwent Retropubic Radical Prostatectomy (RRP)(18,4%) ($p<0.001$). There were no significant predictors affecting the time of US. Operation type ($p=0,003$) and stricture development time ($p=0,004$) were statistically significant predictors of reccurent US. Patients with RARP had lower reccurrent US rates (9,1%) than patients with RRP(42,9%). Also the rate of recurrent urethral stricture was higher in patients with earlier urethral stricture than patients with later urethral stricture groups (54,1% vs. 37,1% and 14,3%).

CONCLUSIONS: Our outcomes suggest that the type of operation is an important factor for the development of US after RP. In addition, operation type and time of stricture development were determined as important risk factors for recurrent strictures.

Keywords: Prostate cancer, radical prostatectomy, urethral strictures

Değişkenlerin Darlık Gelişimine Etkisi

Yaş	0,196
Hacim	0.307
Pre-op PSA	0,513
Biyopsi Gleason Skoru	0,379
Operasyon Tipi	0,001
Spesimen Gleason Skoru	0,059
ISUP	0,766
T evresi	0,843
N evresi	0,417
Pozitif Cerrahi Sınır	0,591
Ekstraprostatik Yayılım	0,472

DEĞİŞKEN - P DEĞERİ

The Effect of Variables on the Development of Stricture

Age	0,196
Volume	0,307
Pre-op PSA Level	0,513
Gleason Score of Biopsy	0,379
Type of the Procedure	0,001
Gleason Score of Specimen	0,059
ISUP	0,766
T Stage	0,843
N Stage	0,417
Positive Margins	0,591
Extraprostatic Extension	0,472

VARIABLE - P VALUE

SS-092

Tekrarlayıcı bulber üretra darlıklarına noninvaziv yaklaşımda, stent kullanımı, 146 olgu, uzun dönem izlem sonuçları

Muhlis Ünal, Enes Malik Akdaş, Naci Burak Çınar, Omar Alzamo, İsa Uluç, Engin Telli, Mustafa Melih Çulha
Kocaeli Üniversitesi Üroloji Anabilim Dalı, Kocaeli

Amaç: Tekrarlayıcı bülber üretra darlıklarının noninvaziv tedavisinde 1988 yılından bu yana stent uygulaması tercih edilmektedir. Biz bu retrospektif çalışmada geçici bulber üretral stent (BUS) Allium (Allium LTD, Caesarea, Israel) ile ilgili olan deneyimlerimizi ve uzun dönem sonuçları irdeleyeceğiz.

Hastalar ve Yöntem: 2010-2021 yılları arasında 146 olguda 151 BUS kullanılmıştır. Ortalama yaş 44,9 (19 -76) dir. Olguların hepsi birden fazla optik internal üretrotomi tedavisi olmuşlardı. Etyolojide en sık rastlanan etken geçirilmiş endoskopik cerrahi idi. Daha önce stent tedavisi olanlar ve üretranın diğer bölümlerinde darlığı olan hastalar çalışma dışı bırakıldı. Geçici stent Allium, kendinden genişleyebilen, geniş kalibrasyonlu, metalik, poliüretan kaplı ve üretra anatomisine uyum sağlayabilen yapıdadır. Proksimal kısmı sfinkter anatomisine uygun yapılmıştır. Uygulama tabancası yardımı ile, 0 derece optik yardımıyla endoskopik olarak, eksternal sfinkterin hemen distaline yerleştirilir. Darlığın sfinkterden uzaklığı ve uzunluğu göz önüne alınarak, 5, 6 veya 8cm lik stentlerden uygun olanı tercih edilir. Stentin hastada bir yıl süre ile kalması planlanır. Tedavinin başarı kriterleri, üretrogram veya endoskopide darlık olmaması, üroflowmetride tepe akımının 15 ml/sn den fazla olması ve tekrarlayıcı üriner enfeksiyon saptanmamasıdır. Stent çıkarıldıktan sonra ortalama izlem 71 aydır (6-92)

Sonuçlar: İmplantasyon esnasında herhangi bir komplikasyon olmadı. 3 olguda çok erken stent migrasyonu görüldüğü için tekrar BUS reimplante edildi. Ayrıca 4 olguda stent bölgesinde rahatsızlık hissi, 6 olguda hafif stres ağırlıklı idrar kaçırma tespit edildi. Bu komplikasyonlar zamanla azaldı ve stent çıkarılmasını gerektirmedi. 27 olguda, obstrüksiyon ve tekrarlayan üriner enfeksiyonlar nedeniyle stentler erken çekilmek zorunda kalındı. Tüm stentler komplikasyonsuz olarak çıkarıldı. 103 olguda (%70,5) başarı elde edildi. Stentin daha uzun süre hastada kaldığı olgular, darlık uzunluğunun daha kısa olduğu olgular ve daha az endoskopik cerrahi geçirmiş olgularda daha yüksek başarı elde edildi.

Tartışma: Elde ettiğimiz sonuçlara göre, tekrarlayıcı bulber üretral darlıklarda, BUS uygulaması noninvaziv oluşu ve yatarak tedavi gerektirmemesi nedeniyle tedavi alternatifi olabilir.

Anahtar Kelimeler: Bulber üretral stent, Bulber üretral darlık, Klinik etkinlik, Üretral darlık, Uzun dönem sonuçlar

Stent use in noninvasive approach to recurrent bulbar urethral strictures, 146 cases, long-term follow-up results

Muhlis Ünal, Enes Malik Akdaş, Naci Burak Çınar, Omar Alzamo, İsa Uluç, Engin Telli, Mustafa Melih Çulha
Department of Urology, Kocaeli University, Kocaeli, Turkey

Purpose: Stent application has been preferred since 1988 in the noninvasive treatment of recurrent bulbar urethral strictures. In this retrospective study, we will review our experience and long-term results with the temporary bulbar urethral stent (BUS) Allium (Allium LTD, Caesarea, Israel).

Materials and Metods: Between 2010-2021, 151 bulbar urethral stents were used in 146 cases. The average age is 44.9 (19 -76). All of the cases had undergone more than one optic internal urethrotomy treatment. The most common cause in etiology was previous endoscopic surgery. Patients with previous stent treatment and stenosis in other parts of the urethra were excluded from the study. Temporary stent Allium is self-expanding, wide-calibrated, metallic, polyurethane-coated and has a structure that can adapt to the urethra anatomy. The proximal part is made in accordance with the sphincter anatomy. It is placed endoscopically, just distal to the external sphincter, with the help of an application gun, with the help of 0 degree optics. Considering the distance and length of the stenosis from the sphincter, the appropriate 5, 6 or 8 cm stents are preferred. The stent is planned to remain in the patient for one year. The success criteria of treatment are no stenosis on urethrogram or endoscopy, peak flow of more than 15 ml/sec in uroflowmetry, and no recurrent urinary infection. Mean follow-up after stent removal is 71 months (6-92)

Results: There were no complications during the implantation. BUS was reimplanted in 3 cases because very early stent migration

was observed. In addition, discomfort at the stent site was detected in 4 cases, and urinary incontinence with mild stress was detected in 6 cases. These complications decreased over time and did not require stent removal. In 27 cases, stents had to be removed early due to obstruction and recurrent urinary infections. All stents were removed without complications. Success was achieved in 103 cases (70.5%). Higher success was achieved in cases where the stent remained in the patient for a longer period of time, in cases with shorter stenosis length, and in cases with less endoscopic surgery

Conclusion: According to our results, in recurrent bulbar urethral strictures, BUS application may be a treatment alternative because it is noninvasive and does not require inpatient treatment.

Keywords: Bulbar urethral stent, Bulbar urethral stricture, Clinical efficacy, Urethral obstruction, long term results

Bulber üretral stent
Bulbar urethral stent

Resim 1: BUS (Bulber Uretral Stent)

SS-093

Vezikoüretral anastomoz darlığında robotik yardımlı laparoskopik re-anastomoz

Metin Savun, Yunus Çolakoğlu, Abdülmütalip Şimşek
Başakşehir Çam ve Sakura Şehir Hastanesi

Radikal prostatektomi sonrası vezikoüretral anastomoz darlığının (VUAS) tedavisi açık ya da robotik yardımlı laparoskopik olarak re-anastomozdur. Biz bu çalışmamızda robotik yardımlı laparoskopik vezikoüretral re-anastomoz yapılan hastaların sonuçlarını paylaşmayı amaçladık. Ağustos 2020 ve Ağustos 2022 tarihleri arasında endoskopik tedaviden fayda görmeyen vezikoüretral anastomozu olan dokuz hasta çalışmaya dahil edildi. Tüm hastalara robotik yardımlı laparoskopik vezikoüretral re-anastomoz yapıldı. Hastaların preoperatif, operatif ve postoperatif verileri kaydedildi. Başarı ve komplikasyonlar açısından değerlendirildi. Hastaların yaş ortalaması 66 idi. Üç hastanın robotik, altı hastanın açık radikal prostatektomi öyküsü vardı. Hastaların ortalama 7,2 kez endoskopik girişim öyküsü vardı. Ortalama operasyon süresi 147 dk, ortalama kanama miktarı 90 ml idi. Ortalama hastanede kalış süresi 2,9 gün, ortalama takip süresi 11,6 aydı. Post op bir hastada ileus, bir hastada idrar yolu enfeksiyonu gelişti. Bir hastaya endoskopik olarak dilatasyon yapıldı. Preoperatif kontinan olan altı hastanın birinde postoperatif inkontinans gelişti. Radikal prostetektomi sonrası vezikoüretral anastomoz darlığı olan hastalarda robotik yardımlı laparoskopik re-anastomoz, başarılı ve güvenli bir tedavi seçeneğidir.

Anahtar Kelimeler: Rekonstrüksiyon, Robotik, Vezikoüretral anastomoz darlığı

Robotic-assisted laparoscopic re-anastomosis in vesicourethral anastomosis stenosis

Metin Savun, Yunus Çolakoğlu, Abdülmütalip Şimşek
Basaksehir Cam ve Sakura City Hospital

The treatment of vesicourethral anastomotic stenosis (VUAS) after radical prostatectomy is open or robotic-assisted laparoscopic re-anastomosis. In this study, we aimed to share the results of patients who underwent robotic-assisted laparoscopic vesicourethral re-anastomosis. Nine patients with vesicourethral anastomosis who did not benefit from endoscopic treatment between August 2020 and August 2022 were included in this study. All patients underwent robotic-assisted laparoscopic vesicourethral re-anastomosis. Preoperative, operative, and postoperative patient data were recorded. This was evaluated in terms of success and complications. The mean age of the patients was 66. Three patients had a history of robotic radical prostatectomy and six patients had a history of open radical prostatectomy. The patients had an average of 7.2 endoscopic interventions. The mean operation time was 147 min, and the mean amount of bleeding was 90 ml. The mean hospital stay was 2.9 days and the mean follow-up time was 11.6 months. Postoperative ileus developed in one patient and urinary tract infection in one patient. One patient underwent an endoscopic dilatation. Postoperative incontinence developed in one of the six patients who were on the preoperative continent. Robotic-assisted laparoscopic reanastomosis is a successful and safe treatment option for patients with vesicourethral anastomotic stenosis after radical prostectomy.

Keywords: Reconstruction, Robotic, Vesicourethral anastomosis stenosis

SS-094

Genital wart tedavisinde elektrokoterizasyon ile elektrokoterizasyon+4 haftalık imikoid %5 krem tedavisi uygulanan hastalarda nüks oranlarının karşılaştırılması

Kemal Ertaş
Memorial Dicle hastanesi üroloji kliniği

GİRİŞ: Genital siğiller hem kadın hem de erkeklerde yaygın olarak görülmektedir. Tedavisinde çeşitli yöntemler olmasına karşın nüks edebilen bir rahatsızlıktır. Bu çalışmanın amacı genital siğillerin tedavisinde konvansiyonel lezyon koterizasyonu ve koterizasyon + %5imiquimod tedavisinin nüks oranlarına etkisini değerlendirmektir.

Materyal metod; Hastanemizde Ocak 2018-Şubat 2022 tarihleri arasında genital siğil tedavisi uygulanan hastalar 2 gruba ayrıldı. Birinci gruba tedavi olarak sadece elektrokoerizasyon uygulandı.Diğer gruba elektrokoterizasyon sonrasında 4 hafta süre ile haftada 3 kez yara etraflarına imikoid krem %5 uygulandı. Her iki grup nüks açısından takibe alındı. Sonuçlar retrospektif olarak incelendi nüks oranları karşılaştırıldı.

BULGULAR: Çalışmaya toplam 60 hasta dahil edildi (her bir grup için n=30). Hastaların yaş ortalaması 36,42±10,37(22-56), VKİ ortalaması 27,87±11,55 (24,33-32,21) idi. Lezyon sayısı ortalaması 10,53±7,66 (3-35)idi. Gruplar arası yaş ve lezyon sayısı açısından anlamlı farklılık saptanmadı (yaş için p=0,971, lezyon sayısı için p=0,494). Hastaların uygulanan tedaviden 1 hafta sonra yapılan kontrollerinde her iki grupta da nüks saptanmamıştır. İşlemden 6 hafta sonra sadece koterizasyon uygulanan hastaların 3'ünde nüks lezyon görülürken, koterizasyon +imiquimod tedavisi alan grupta nüks saptanmamıştır. Hastaların 16. Hafta kontrollerinde ise koterizasyon uygulanan grupta 8 hastada nüks izlenirken, koteraizasyon+imiquimod tedavisi alan 1 hastada nüks görülmüştür(p=0,013). Tedaviler sırasında ve sonrasında herhangi bir yan etki izlenmemiştir.

SONUÇ: Genital siğiller oldukça yaygın görülen bir hastalıktır. Tedavisinde koterizasyon ile birlikte %5imiquimod tedavisinin nüks oranlarını azaltabileceği görülmüştür.

Anahtar Kelimeler: genital siğil, HPV, koterizasyon, imiquimod, nüks

Comparison of recurrence rates in patients treated with only electrocauterization and electrocauterization + 4 weeks of imicoid 5% cream in the treatment of genital warts

Kemal Ertaş
Memorial Dicle hospital urology department

INTRODUCTION: Genital warts are common in both men and women. Although there are various methods in its treatment, it is a recurrent disease. The aim of this study was to evaluate the effect of conventional lesion cauterization and cauterization + 5% imiquimod treatment on recurrence rates in the treatment of genital warts.

MATERIAL METHOD; Patients who were treated for genital warts in our hospital between January 2018 and February 2022 were divided into 2 groups. In the first group, only electrocoerization was applied. After electrocauterization, imicoid cream 5% was applied around the wounds 3 times a week for 4 weeks in the other group. Both groups were followed up for recurrence. The results were analyzed retrospectively and the recurrence rates were compared.

RESULTS: A total of 60 patients were included in the study (n=30 for each group). The mean age of the patients was 36.42±10.37(22-56), and the mean BMI was 27.87±11.55 (24.33-32.21). The mean number of lesions was 10.53±7.66 (3-35). There was no significant difference between the groups in terms of age and number of lesions (p=0.971 for age, p=0.494 for the number of lesions). No recurrence was found in both groups in the controls performed 1 week after the treatment. Recurrence was observed in 3 of the patients who underwent cauterization only 6 weeks after the procedure, while no recurrence was detected in the group that received cauterization + imiquimod treatment. In the 16th week controls of the patients, recurrence was observed in 8 patients in the cauterization group, while recurrence was observed in 1 patient who received cauterization+imiquimod therapy (p=0.013). No side effects were observed during and after the treatments.

CONCLUSION: Genital warts is a very common disease. It has been observed that 5% imiquimod treatment together with cauterization can reduce the recurrence rates.

Keywords: genital wart, HPV, cauterization, imiquimod, recurrence

SS-095

Human Papilloma Virüs'e ilgi artmaktadır: Bir Ulusal Google Trend Analizi

Mert Kılıç, Serdar Madendere
VKV Amerikan Hastanesi, İstanbul

GİRİŞ: Cinsel yolla bulaşan hastalıklar (CYBH), çoğunlukla genç yetişkinleri etkileyen ve yalnız gelişmiş ülkeler değil gelişmekte olan ülkeleri de etkileyen önemli bir sağlık problemidir. Amerika Birleşik Devletlerinde 2018'de 68 milyon CYBH tanısı konulmuş ve bunun ülkeye maliyeti 16 milyar dolar olarak belirtilmiştir (cdc.gov.tr). Human papilloma virüs (HPV), HIV (Human Immundeficiency Virus) ve Gonore toplumda bilinirliği en fazla olan CYBH arasındadır. Biz bu çalışma ile bu hastalıkların internette taranma oranlarının zamana göre değişimini araştırmayı amaçladık.

YÖNTEM: Google Trends (GT), belli bir zaman aralığında, aranan terimlerin popüleritesi hakkında global veri sağlayan web arama aracıdır. GT her bir arama için trend artış ve azalışını gösteren bir lineer grafik oluşturmaktadır. En düşük ve en yüksek ilgi 0-100 arasında değişen trendler görece arama hacmi (Relative search volume,RSV) ile ölçeklendirilir. HPV-Genital siğil, HIV-AIDS, Gonore-Bel soğukluğu terimleri bir arada olacak şekilde Türkiye genelinde 2009 Ocak ve 2022 Eylül tarihleri arasında aratıldı. Her 3 arama grubu için çıkan eğriler polinomal trend eğrisi olarak bir grafikte birleştirildi. Bunun dışında şehirlere göre her 3 aramanın nerelerde daha çok yapıldığını gösteren Türkiye haritası da yine GT aracılığı ile kaydedildi.

BULGULAR: Türkiye'de hangi illerde HPV-Genital siğil, HIV-AIDS, Gonore-Bel soğukluğu aramalarının daha çok yapıldığını gösteren haritalar Şekil 1'de gösterilmiştir. Batı ve güney bölgelerinde ve büyük şehirlerde aramaların daha fazla olduğu görülmektedir. Gonore-Bel soğukluğu Tekirdağ, HIV-AIDS Erzurum, HPV-Genital siğil ise en çok Edirne şehirlerinde aratılmıştır. Ülke genelinde bu hastalıkların aranma trendlerinin yıllara göre değişimini gösteren eğri Şekil 2'de gösterilmiştir. 2009 yılı öncesinde web trendlerinde HIV-AIDS ve Gonore daha popülerken, zaman ilerledikçe HPV-Genital siğil aramalarının giderek arttığı görülmektedir. COVID-19 pandemisinin ilk dönemlerinde ise her 3 hastalığın trendlerinde düşüş görülmüştür.

SONUÇ: CYBH'nin Türkiye'nin batı ve güney bölgelerinde daha fazla aratıldığı görülmektedir. COVID-19 pandemisi döneminde ise CYBH daha az aranmıştır.

HPV'nin son zamanlarda CYBH arasında daha fazla ön plana çıktığı bu web trend analizinde açıkça görülmektedir. Bu ilgi HPV'nin ülkemizde giderek yaygınlaşmasıyla ilişkilendirilebilir. Bununla birlikte HPV'den korunma ve aşılama ile ilgili toplumu bilinçlendirme konusunda bir fırsat da olabilir.

Anahtar Kelimeler: Gonore, Google Trends, Human Immundeficiency Virus, Human Papilloma Virus

Increasing interest in Human Papilloma Virus: A National Google Trend Analysis

Mert Kılıç, Serdar Madendere
VKV American Hospital, Istanbul

INTRODUCTION: Sexually transmitted diseases (STDs) are a significant public health issue that mostly affects young adults and exists in both developed and developing nations. 68 million STD diagnoses were reported in the United States in 2018, with a reported cost to the nation of $16 billion (cdc.gov.tr). Human papilloma virus (HPV), HIV (Human Immundeficiency Virus) and Gonorrhea are among the most common STDs. With this study, we aimed to investigate the change in the rate of web searches of these diseases over time.

METHODS: Google Trends (GT) is a web search tool that provides global data on the popularity of search terms over a period of time. GT generates a linear graph showing trend increase and decrease for each search. Relative search volume (RSV) scales trends from 0-100 for lowest to highest interest. The terms HPV-Genital wart, HIV-AIDS, Gonorrhea were searched across Turkey between January 2009 and September 2022. The curves for each of the 3 search groups were combined in a graph as a polynomial trend curve. In addition, Turkey map that displays the cities where the three searches are conducted most frequently was also obtained by GT.

RESULTS: Maps showing which provinces in Turkey are mostly searched for HPV-Genital warts, HIV-AIDS, Gonorrhea are shown in Figure 1. It is seen that searches are more common in the western and southern regions and in big cities. Gonorrhea was mostly searched in Tekirdağ, HIV-AIDS in Erzurum, HPV-Genital warts were mostly searched in Edirne. The linear graphs showing the change in search trends for these diseases across the country over the years is shown in Figure 2. Prior to 2009, Gonorrhea and HIV/

AIDS searches were more prevalent on the web, but as time goes on, searches for HPV-Genital warts are growing. All three disease trends decreased in the initial days of the COVID-19 pandemic.

CONCLUSİONS: It is evident that STD searches are more prevalent in Turkey's western and southern areas. The COVID-19 pandemic decreased online interest in STDs. It is clearly seen in this web trend analysis that HPV has recently come to the fore among STDs. This interest can be associated with the increasing prevalence of HPV in our country. However, it can also be an opportunity to raise public awareness about HPV prevention and vaccination.

Keywords: Gonorrhea, Google Trends, Human Immundeficiency Virus, Human Papilloma Virus

Cinsel yolla bulaşan hastalıkların Google Trends aramalarının illere göre yoğunluğu ve yıllara göre değişimi
Search volume for sexually transmitted diseases on Google Trends by province and change over time

Şekil 1. Cinsel yolla bulaşan hastalıkların Google Trends aramalarının illere göre yoğunluğu

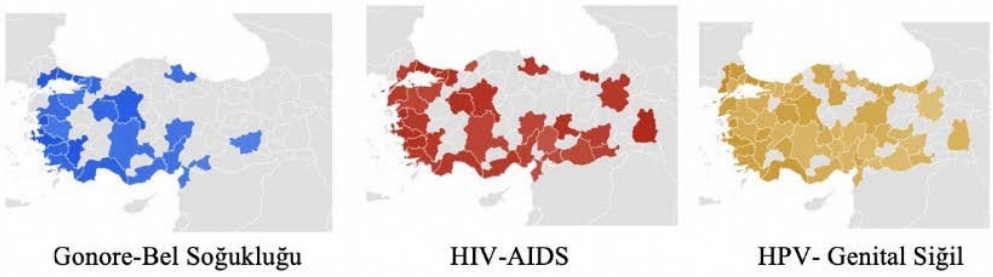

Şekil 2. Cinsel yolla bulaşan hastalıkların web trendlerinin yıllara göre değişimi

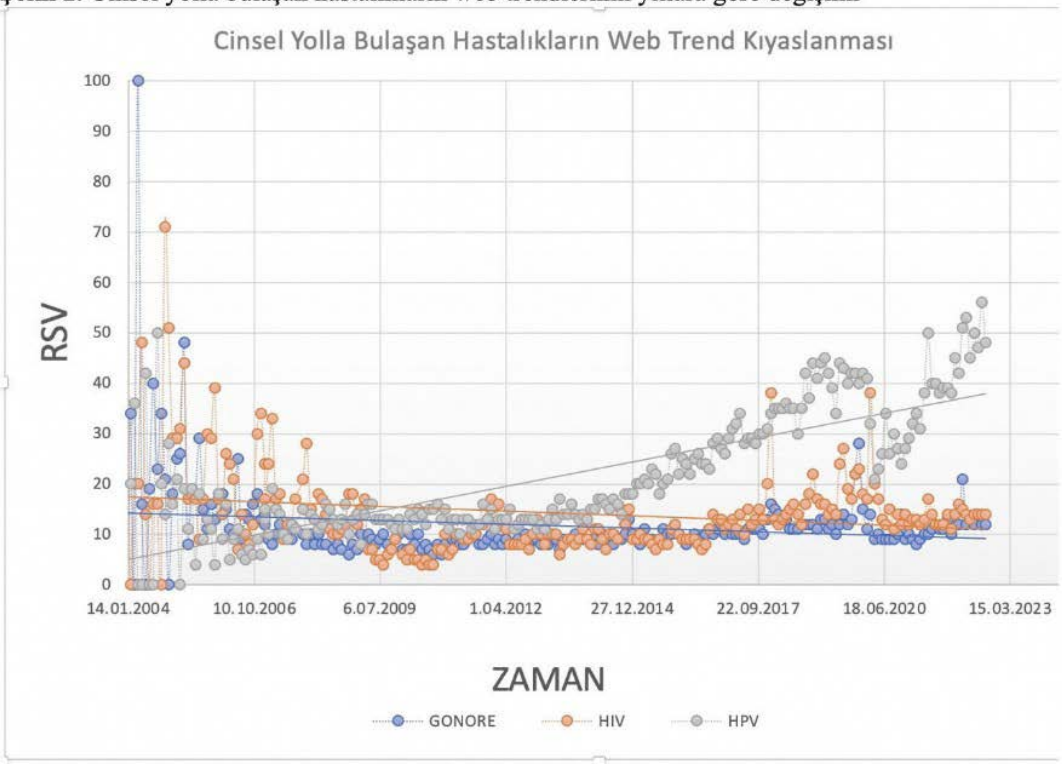

SS-096

"İnkontinans" İle İlgili İnternet Araştırmalarının Son Beş Yıldaki Değişimi: Google Trends Analizi

Mehmet Serkan Özkent
Konya Şehir Hastanesi, Üroloji Kliniği, Konya

Giriş: Çevrimiçi internet aramaları yoluyla oluşturulan veriler, genel nüfusta sağlıkla ilgili pek çok konu için potansiyel bir bilgi kaynağı sunar. Google, diğer çevrimiçi arama motorlarıyla birlikte, giderek daha fazla tıbbi kaynak olarak kullanılmaktadır. Günde tahmini 5,5 milyar arama ile insanların sağlık arama davranışlarını arama sorguları şeklinde izlemek için mükemmel bir platform sağlar.

İdrar kaçırma oldukça sık görülen ürolojik şikayetlerden biridir. Etkilenen hastaların yaşam kalitelerinde ciddi kısıtlamalara sebep olur. Fakat idrar kaçırma şikayeti olan hastaların büyük kısmı şikayetlerini paylaşmaktan çekinebilmektedirler. Bu durum tıbbi yardım aramalarına engel olan psikolojik zorlanmaya neden olmaktadır ve etkilenen bireyleri farklı mecralardan bilgi almaya yönlendirmektedir.

Önceki çalışmalar, çevrimiçi arama hacminin hastalık insidansı ile güçlü bir şekilde ilişkili olduğunu göstermiştir. Gerçekten de, arama motoru verileri, zihinsel bozukluklardan, prematüre ejakülasyona kadar birçok alanda çeşitli sağlık durumlarını araştırmak için başarıyla kullanılmıştır. Bu nedenle bu çalışmada ülkemizde idrar kaçırma sıklığı hakkında sonuçlar çıkarmak için Türkiye de idrar kaçırma ile ilgili arama hacmini 5 yıllık bir zaman diliminde kapsamlı bir şekilde değerlendirmeyi amaçladık.

Yöntem: Google Trend aracılığıyla Türkiye' de 01.Ocak.2017 ve 01.Ocak.2022 tarihleri arasında "İdrar kaçırma" arama kelimesi kullanılarak 5 yıllık arama hacmi elde edilmiştir. Bölge ve dil ayarları, arama hacmi verileri yalnızca Türkiye' deki kullanıcılarla sınırlandırılmış ve Google ürünlerini kullanırken tercih ettikleri dil "Türkçe" olacak şekilde ayarlanmıştır. Elde edilen veriler One-way ANOVA testi ile analiz edilmiştir.

Bulgular: Ortalama arama sayısı 2017 yılında 78 ± 4.5 dur. Bu oran 2018 yılında 81 ± 4.7, 2019 yılında 87.6 ± 4.1, 2020 yılında 89.1 ± 4.4 dir. 2021 yılında ise 89.9 ± 6.3 olarak izlenmiştir. Grupların karşılaştırılmasında Google trend aramalarının 2020-2021 yılları arasında istatistiksel olarak anlamı olmasa da (p:0.147) son 5 yılda giderek arttığı ($p<0.001$) izlenmiştir.

Sonuç: Çalışmamız idrar kaçırma şikayetinin internette giderek daha fazla yer aldığını göstermektedir. Bu durum bizlere bu konuda sağlıklı bilgi sağlanması için daha özenli davranmamız gerektiğini göstermektedir.

Anahtar Kelimeler: Google Trends, İnkontinans, İnternet aramaları

The Change of Internet Research Related To "Incontinence" During the Last Five Years: A Google Trends Analysis

Mehmet Serkan Özkent
Department of Urology, Konya City Hospital, Konya, Turkey

Introduction: In the general population, data obtained by online internet searches offer a potential source of information on many health-related issues. Google, along with other online search engines, is increasingly used as a medical resource. With an estimated 5.5 billion searches per day, it provides an excellent platform to monitor people's health-seeking behavior in the form of search queries.

Urinary incontinence is one of the most common urological complaints. It causes serious limitations in the quality of life of affected patients. However, the majority of patients with urinary incontinence may hesitate to share their complaints. This situation causes psychological strain that prevents them from seeking medical help and directs the affected individuals to obtain information from different channels.

Previous studies have shown that online searches are strongly associated with disease incidence. Indeed, search engine data has been successfully used to research a variety of health conditions, from mental disorders to premature ejaculation. Therefore, in this study, we aimed to comprehensively evaluate the search for urinary incontinence in Turkey over a 5-year period in order to draw conclusions about the frequency of urinary incontinence in our country.

Material and Methods: Through Google Trend, A 5-year search volume was obtained in Turkey by using the search term "incontinence" between 01 January 2017 and 01 January 2022. Region and language settings, search data are limited to users in Turkey only. Their preferred language when using Google products is set to "Turkish". Obtained data were analyzed with a One-way ANOVA test.

Results: The average number of searches was 78 ± 4.5 in 2017. This rate is 81 ± 4.7 in 2018, 87.6 ± 4.1 in 2019, and 89.1 ± 4.4 in 2020. In 2021, it was observed as 89.9 ± 6.3. In the comparison of the groups, it was observed that the Google trend searches increased gradually in the last 5 years ($p<0.001$), although it was not statistically significant (p:0.147) between the years 2020-2021.

Conclusion: Our study shows that the complaint of urinary incontinence is increasingly taking place on the Internet. This shows that we need to be more careful in order to provide us with healthy information on "Incontinence."

Keywords: Google Trends, Incontinence, Internet seraches

SS-097

Kadın Uretra darlığının tedavisinde dorsal onlay labium minör greftinin etkinliği ve güvenliği: uzun süreli takip

Kadir Önem[1], Burak Yavuz Kara[2], Abdullah Açıkgöz[2], Mesut Şengül[5], Ulaş Çoban[3], Mehmet Çetinkaya[4]
[1]Ondokuz Mayıs Üniversitesi Tıp Fakültesi Üroloji Anabilim Dalı, Samsun, Türkiye
[2]Medikalpark Samsun Hastanesi, Üroloji Bölümü, Samsun, Türkiye
[3]Ondokuz Mayıs Üniversitesi Tıp Fakültesi Kadın Hastalıkları ve Doğum Anabilim Dalı, Samsun, Türkiye
[4]Liv Hastanesi, Üroloji Bölümü, Samsun, Türkiye
[5]Gazi Hastanesi, Üroloji Bölümü, Samsun, Türkiye

AMAÇ: Kadın üretra darlığı nadir görülen bir hastalıktır. Greft veya flep kullanılarak farklı tekniklerle yapılan üretroplasti başarılı tedavi seçenekleridir. Bu çalışmanın amacı, kadın üretra darlığı tedavisinde dorsal onlay labium minör greftin etkinliğini ve güvenliğini değerlendirmektir.

GEREÇ-YÖNTEM: Çalışmaya retrospektif olarak dizayn edildi ve 2015-2022 yılları arasında kliniklerimizde dorsal onlay labium minör greft üretroplastisi uygulanan kadın hastalar alındı. Hastanın demografik verileri, ameliyat tekniği, takip süresi, ameliyat öncesi ve sonrası idrar akım hızı, yapılan işeme hacmi rezidüel idrar hacmi kaydedildi. Ameliyat öncesi ve sonrası Qmax, rezidüel hacim karşılaştırıldı. İstatistiksel analiz için non-parametrik Wilcoxon testi kullanıldı.

Teknik: Litotomi pozisyonunda uretraya hidrofilik guide gönderildi. Supra-uretral yarım daire insizyon saat 9'dan saat 3'e kadar yapıldı. Künt direksiyonla mesaneye kadar ilerlendi. Uretra saat 12 hizasında eksternal meatustan mesaneye kadar kesildi. 1x4cm sol veya sağ labium minör grefti alındı. Greft üretranın saat 12 hizasına 4-0 poliglaktin sütür ile anastamoz edildi. Yarım daire kesi 4-0 poliglaktin sütür ile kapatıldı. Mesaneye 18 Ch foley kateter yerleştirildi. labiyal kesi poliglaktin sütür ile kapatıldı.Resim-1

BULGULAR: Onbir hastaya üretroplasti uygulandı. Sistoskopi ve üroflovmetri ile tanı konuldu. Hastanın ortalama yaşı 44 ± 4 idi. Ortalama takip süresi 16 ± 5,4 aydı. Üretra darlığının ortalama süresi 7 ± 2,5 yıl ve daha önce üretra darlığı girişimi (dilatasyon veya optik üretrotomi) sayısı 4,6 ± 1,6 idi. İki hastada sol, sekiz hastada sağ labia minoradan labiyal greft alındı (Şekil I). İdrar akış hızı 8,6 ± 2,8 ml/sn'den 31,8 ± 5,6 ml/sn'ye yükseldi ve istatistiksel olarak anlamlıydı ($p < 0.01$). Rezidüel hacim 137±50 ml'den 43±18'e düştü ($p < 0,01$). Enfeksiyon, retansiyon, fistül oluşumu gibi postoperatif komplikasyon tespit edilmedi.

TARTIŞMA: Kılsız labium minör grefti kadın uretra darlığının tedavisi için uygun bir grefttir. Avantajları kılsız olması, kolay alınabilmesi ve ikinci bir cerrahi alan olarak greftin ağız içinden alınmasına gerek kalmamasıdır. Kadın uretra darlığı tedavisinde dorsal onlay labia minör grefti uzun süreli takip süresi ile etkili ve güvenli bir yöntemdir.

Anahtar Kelimeler: uretra darlığı, kadın uretroplasti, labuim minus

Efficacy and safety of dorsal onlay labia minora graft for treatment of female urethral stricture: long term follow-up

Kadir Önem[1], Burak Yavuz Kara[2], Abdullah Açıkgöz[2], Mesut Şengül[5], Ulaş Çoban[3], Mehmet Çetinkaya[4]
[1]Ondokuz Mayis University, Department of Urology, Samsun, Turkey
[2]Medicalpark Hospital, Department of Urology, Samsun, Turkey
[3]Ondokuz Mayis University, Department of Obstetrics and Gynecology, Samsun, Turkey
[4]Liv Hospital, Department of Urology, Samsun, Turkey
[5]Gazi Hospital, Department of Urology, Samsun, Turkey

AIM: Female urethral stricture is a rare disease. Urethroplasty with different techniques using grafts or flaps are successful treatment options. The aim of this study to evaluate effectiveness and safety of dorsal onlay labium minora graft for the treatment of female urethral stricture.

MATERIALS-METHODS: Female patients underwent dorsal onlay labium minora graft urethroplasty were enrolled the study. Patient's demographic data, operative technique, duration of follow up period, preoperative and postoperative urinary flow rate, voided volume residual urine volume were recorded. Preoperative and postoperative Qmax, residual volume were compared. Non parametric Wilcoxon test was used.

Technique: In lithotomy position hydrophilic guidewire was inserted to bladder through structured urethra in order to Cnd urethral mucosa during transection of urethra. supra-urethral semi circular incision was made 9 o'clock to 3 o'clock. direction carried our to bladder. urethra was transected at 12 o'clock position from external meatus to bladder as well as. 1x4cm left or right labium minora graft was harvested. Graft was put on 12 o'clock position of urethra with 4-0 polyglactin suture. semicircular incision was closed with 4-0 polyglactin suture. 18 Ch foley catheter was placed into bladder. labial incision was also closed with rapid polyglactin suture.(Figure-1)

RESULTS: Eleven patients underwent urethroplasty. Diagnosis was done with cystoscopy and uroflowmetry. Patient's mean age was 44 ± 4 years old. The mean follow up period was 16 ± 5,4 months. Mean duration of urethral stricture was 7 ± 2,5 years and number of previously attempt of urethral stricture (dilatation or optic urethrotomy) 4,6 ± 1.6. Labial graft were harvested in two patients on left and eight patients on right labia minora.

Urinary flow rate was statistically significant increased from 8,6 ± 2,8 ml / sec to 31,8 ± 5,6 ml/sec. respectively ($p < 0,01$). Residual volume decreased from 137±50 ml to 43 ± 18 ($p < 0,01$). No postoperative complications detected such as infection, retention, fistula formation.

CONCLUSION: Hairless labium minora graft is suitable graft. Advantages were being hairless, easy to harvesting and no need take from buccal mucosa as a second surgical area. Dorsal onlay labia minora graft for treatment of female urethral stricture was effective and safe method with long term follow up period.

Keywords: urethral stricture, female uretroplasty, labium minus

Resim-1
Figure-1

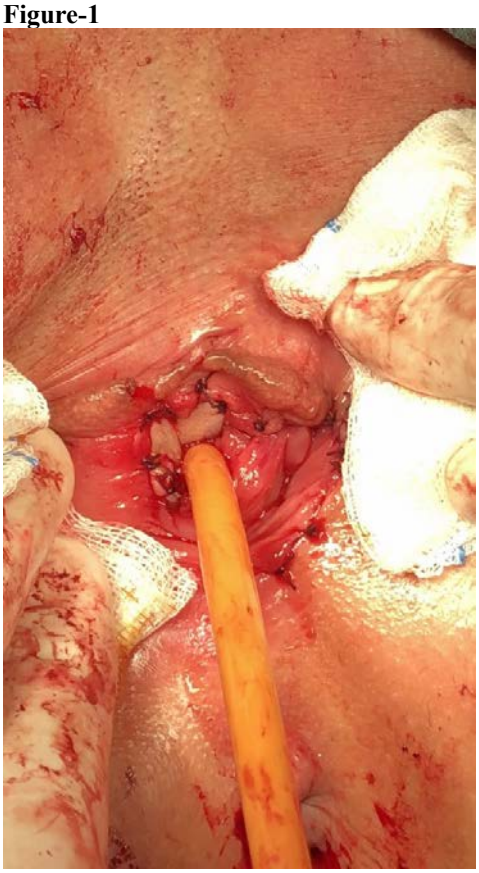

Uretroplati sonrası uretranın görünümü
Appearance after uretroplasty

SS-098

Multiple Sclerosis Hastalarında Transkutanöz Posterior Tibial Sinir Stimülasyonu ve Tekrarlayıcı Transkranial Manyetik Stimülasyonunun Nörojenik Mesane Tedavisine Etkisi: Randomize Kontrollü Çalışma İçin Çalışma Protokolü

Pınar Atak Çakır[1], Fatma Mutluay[1], Lütfü Hanoğlu[2], Vahit Güzelburç[3]
[1]İstanbul Medipol Üniversitesi, Fizyoterapi ve Rehabilitasyon Anabilim Dalı, İstanbul
[2]İstanbul Medipol Mega Üniversite Hastanesi, Nöroloji Anabilim Dalı, İstanbul
[3]İstanbul Medipol Mega Üniversite Hastanesi, Üroloji Anabilim Dalı, İstanbul

GİRİŞ: Multiple Sclerosis (MS) hastalarında sıklıkla nörojenik mesane görülmektedir. Farmakolojik tedaviye rağmen semptomlarında azalma olmayan hastalar için elektriksel stimülasyon yöntemleri (nöromodülasyon) kullanılabilmektedir. Bu çalışma nörojenik mesane tedavisinde kullanılan farklı iki nöromodülasyon tekniğinin etkisini karşılaştırmayı amaçlamaktadır.

METOD: Nörojenik mesanesi olan MS hastaları için tek merkezli randomize kontrollü bir çalışmadır. Çalışma kriterlerine uygun hastalar Transkutanöz Posterior Tibial Sinir Stimülasyonu (TPTNS) ve Tekrarlayıcı Transkranial Manyetik Stimülasyon (rTMS) grubuna randomize edilecektir. Her gruba 8 hasta dahil edilecektir. Hastalara ardışık 2 hafta toplamda 10 seans tedavi uygulanacaktır. Primer outcome olarak ürodinamik sonuçların basınç-akış çalışması kullanılacaktır. Her gruptaki bütün katılımcılar tedaviden önce ve sonra 3 günlük mesane günlüğü dolduracaktır. Sekonder outcome olarak Overactive Bladder Questionnaire-V8 (OAB-V8), Incontinence Severity Index (ISI), Incontinence Quality of Life Scale (I-QOL), 3 günlük Voiding Diary, International Incontinence Questionnaire (ICIQ-SF) ve International Consultation On Incontinence Questionnaire – Female Lower Urinary Tract Symptoms (ICIQ-FLUTS) ölçeklerinden yararlanılacaktır.

ETİK ve TARTIŞMA: Etik onayı İstanbul Medipol Üniversitesi Non-İnvaziv Klinik Araştırmalar Etik Kurulu'ndan alınmıştır (etik onay numarası: 768). Transkranial manyetik stimülasyon uygulamasının spastisite ve mesane disfonksiyonu tedavisinde daha başarılı olduğu, posterior tibial sinir stimülasyonu uygulamasının mesane disfonksiyonu ve yaşam kalitesini geliştirmede daha üstün olduğu çalışmalarda gösterilmektedir. Uygulanan bu yöntemlerin birbirlerine üstünlükleri tartışmalıdır. Literatürdeki bu eksiklik göz önüne alındığında, çalışmamızın özgün değeri transkütanöz posterior tibial sinir stimülasyonu ile transkranial manyetik stimülasyonunun etkilerini objektif bir şekilde kıyaslayabilmek olacaktır. Bu çalışmanın sonucu hakemli bir dergide yayınlanacaktır.

Trial registration: NCT05312138

Anahtar Kelimeler: Mesane, Multiple Sclerosis, Nöromodülasyon, rTMS, TPTNS

Effect of Transcutaneous Posterior Tibial Nerve Stimulation and Repetitive Transcranial Magnetic Stimulation on Neurogenic Bladder Treatment in Patients with Multiple Sclerosis: The Study Protocol of a Randomized Controlled Study

Pınar Atak Çakır[1], Fatma Mutluay[1], Lütfü Hanoğlu[2], Vahit Güzelburç[3]
[1]Department of Physiotherapy and Rehabilitation, Istanbul Medipol University, Istanbul, Turkey
[2]Department of Neurology, Istanbul Medipol Mega University Hospital, Istanbul, Turkey
[3]Department of Urology, Istanbul Medipol Mega University Hospital, Istanbul, Turkey

INTRODUCTION: Neurogenic bladder is frequently seen in patients with multiple sclerosis (MS). Electrical stimulation methods (neuromodulation) can be used for patients that have persistent symptoms despite pharmacological treatment. This study aims to compare the effect of two different neuromodulation techniques used in the treatment of neurogenic bladder.

Methods and Analysis: This is a single-center randomized controlled trial for MS patients with neurogenic bladder. Patients determined to be eligible according to the study criteria will be randomized into two treatment groups: transcutaneous posterior tibial nerve stimulation (PTNS) and repetitive transcranial magnetic stimulation (rTMS). Each group will include eight patients. The patients will be treated for a total of 10 sessions for two consecutive weeks.

The pressure-flow study will be used to compare the initial and the final urodynamic results as the primary outcome. All the participants will fill in a 3-day bladder diary before and after the treatments in each group. Patients will also be asked to complete

specific questionnaires for incontinence and quality of life (QOL) Overactive Bladder Questionnaire-V8 score (OAB-V8), Incontinence Severity Index (ISI), Incontinence Quality of Life Scale score (I-QOL), International Incontinence Questionnaire (ICIQ-SF) score, and International Consultation on Incontinence Questionnaire-Female Lower Urinary Tract Symptoms (ICIQ-FLUTS) score) as the secondary outcomes.

Ethics and Dissemination: Ethics approval was obtained from the Non-Invasive Clinical Research Ethics Committee of Istanbul Medipol University (ethical approval number: 768).

It has been shown that transcranial magnetic stimulation is more successful in the treatment of spasticity and bladder dysfunction, while PTNS provides better outcomes in terms of improving bladder dysfunction and quality of life. However, the superiority of these methods to each other remains controversial. Considering these limitations in the literature, the original value of our study will be to objectively compare the effects of transcutaneous PTNS and rTMS. The result of this study will be published in a peer-reviewed journal.

Trial registration: NCT05312138

Keywords: Bladder, Multiple Sclerosis, Neuromodulation, rTMS, PTNS

Dahil Edilme ve Dışlanma Kriterleri

Dahil Edilme Kriterleri	Dışlanma Kriterleri
18-65 yaş arası	Üriner yol enfeksiyonu olan
Kadın	Diabetes mellitus tanısı olan
Çalışmaya katılmaya gönüllü	Diüretik ilaç kullanan
MS'e bağlı nörojenik aşırı aktif mesanesi olan	Temiz aralıklı kateterizasyon kullanan
EDSS <7.0	Farklı ürolojik hastalık öyküsü olan
Farmakolojik tedaviden fayda görmeyen	Elektrik stimülasyonu için kontraendike oluşturacak durumlar (kalp pili, beyin pili, epilepsi)

Inclusion and Exclusion Criteria

Inclusion Criteria	Exclusion Criteria
18-65 years	Urinary tract infection
Female	Diabetes mellitus
Voluntariness	Using diuretics
Neurogenic overactive bladder due to MS	Using clean intermittent catheterization
EDSS < 7.0	History of other urological disease
No response to pharmacological treatment	Contraindications for electrical stimulation (cardiac or brain pacemaker and epilepsy)

SS-099

Stres Üriner İnkontinansta İçten Dışa Transobturator Prosedürü ile Modifiye Edilmiş Versiyonunun Karşılaştırılması: Prospektif Randomize Çalışmanın 3 Yıllık Sonuçları

Umut Arslan, Ahmet Can Kolu, Tuncay Toprak
Sağlık Bilimleri Üniversitesi Fatih Sultan Mehmet Eğitim Ve Araştırma Hastanesi, Üroloji Ana Bilim Dalı, İstanbul

Arka Plan ve Amaç: İdrar kaçırma kadınlarda sık görülen bir sorundur. Üriner inkontinansın bir alt tipi olarak stres üriner inkontinans (SÜİ) en sık görülen tiptir. SÜİ tedavisine yönelik ameliyatlar daha az invaziv hale gelmiş ve orta üretral askı (MUS) ameliyatları popülerlik kazanmıştır. SÜİ cerrahisinde komplikasyonları azaltmak veya önlemek için yeni bir yöntem olarak oluşturduğumuz Modifiye Midüretral Askı (mMUS) tekniğini geleneksel Trans Obturatuar Tape (TOT) ile karşılaştırmayı amaçladık.

Metod: SÜİ'den muzdarip 126 kadınla prospektif, randomize bir çalışma planlandı. Hastaların demografik özellikleri, doğum öyküsü, menopoz durumu, vücut kitle indeksleri, idrar kaçırma tipleri ve fizik muayene bulguları kaydedildi. Hastalar rastgele iki gruba ayrıldı; standart ve değiştirilmiş prosedürler (sırasıyla TOT ve mMUS). Modifiye prosedür, daha kısa bir mesh ve azaltılmış diseksiyondan oluşuyordu. Ayrıca germe sırasında yer değiştirmeyi önlemek için 4 farklı noktadan paravajinal tespit sağladı. Birincil sonuç, 3 yıl içinde nesnel ve öznel semptomların çözülmesiydi. İkincil sonuçlar kasık ağrısını, yaşam kalitesi ölçümlerini ve yan etki profillerini değerlendirmekti. İnkontinans seviyesinin objektif değerlendirilmesi için 1 saatlik ped testi kullanıldı. Postoperatif ağrı değerlendirmesi için görsel analog skala (VAS) kullanıldı. Tedavi değerlendirme ölçekleri için Uluslararası İnkontinans Anketi-Kadın Alt İdrar Yolu Semptomları (ICIQ-FLUTS) ve Hasta Global İyileşme İzlenimleri (PGI-I) kullanıldı.

Bulgular: TOT'da 49 hasta ve mMUS grubunda 47 hasta izlemi tamamladı. İntraoperatif veya postoperatif herhangi bir komplikasyon gözlenmedi. Standart ve modifiye prosedürlerde kür oranı sırasıyla %87.75'e karşılık %87.23'tü; p=0,614). Postoperatif 8. ve 24. saatlerde ortalama VAS skorları TOT grubunda daha yüksekti ($p<0.05$), ancak daha sonra değil. Gruplar arasında ped testi sonuçları, ICIQ ve PGI skorları açısından başlangıçta ve ameliyattan 36 ay sonra anlamlı fark yoktu.

Sonuç: 3 yıllık takipte, mMUS prosedürümüz TOT kadar güvenli ve etkiliydi. Ayrıca ameliyat sonrası daha az erken dönem kasık ağrısı ile ilişkiliydi. mMUS işlemimiz ile mesh yükünü azaltıp, meshin istenmeyen etkilerini azaltabilir, ek sabitleme dikişleri gibi bazı modifikasyonlar ile operasyonun etkinliğini arttırabiliriz.

Anahtar Kelimeler: Ağrı, orta üretral sling, Stres Üriner İnkontinans, yeni teknik

Comparison of Original Inside-Out Transobturator Procedure and It's Modified Version for Stress Urinary Incontinence: 3-Year Results of a Prospective Randomized Trial

Umut Arslan, Ahmet Can Kolu, Tuncay Toprak
Department of Urology, University of Health Sciences Fatih Sultan Mehmet Training and Research Hospital, İstanbul, Turkey

Background and Aim: Urinary incontinence is a common problem in women. As a subtype of urinary incontinence, stress urinary incontinence (SUI) is the most common type. Surgeries to treat SUI became less invasive, and mid-urethral sling (MUS) surgeries gained popularity. We aimed to compare the Modified midurethral sling technique (mMUS), which we created as a new method to reduce or prevent complications in SUI surgery, with traditional Trans Obturatuar Tape (TOT).

Method: A prospective, randomized study was planned with 126 women suffering from SUI. Demographic characteristics, delivery history, menopausal status, body mass indexes, urinary incontinence types and physical examination findings of the patients were recorded. Patients were randomly assigned into two groups; standard and modified procedures (TOT and mMUS, respectively). The modified procedure consisted of a shorter tape and a reduced dissection. We also provided paravaginal fixation from 4 different points to prevent displacement during tensioning. The primary outcome was resolution of objective and subjective symptoms in 3 years. Secondary outcomes were to assess inguinal pain, quality-of-life measures, and side-effect profiles. A 1-hour pad test was used for objective evaluation of the incontinence level. Visual analogue scale was used for postoperative pain assessment. International Consultation on Incontinence Questionnaire-Female Lower Urinary Tract Symptoms (ICIQ-FLUTS) and Patient Global Impression of Improvement (PGI-I) were used for cure assessment scales.

Results: 49 patients in the TOT and 47 patients in the mMUS group completed follow-up. No intraoperative or postoperative

complications were observed. The cure rate was 87.75% versus 87.23% in standard and modified procedures, respectively; p=0.614). Mean VAS scores at postoperative 8 and 24 hours were higher in the TOT group (p<0.05), but no significant difference was observed at 12 and 36 months. There was no significant difference between groups in terms of pad test results, ICIQ, and PGI scores at baseline and 36 months after surgery.

Conclusion: At 3-year follow-up, our mMUS procedure was as safe and effective as TOT, but was associated with less immediate postoperative groin pain. With our mMUS process, we may reduce the mesh load and reduce the undesirable effects of mesh, as well as increase the effectiveness of the operation with some modifications, such as additional fixation stitches

Keywords: Stress urinary incontinence, pain, mid-urethral slings, new technique

Flowchart
Flowchart

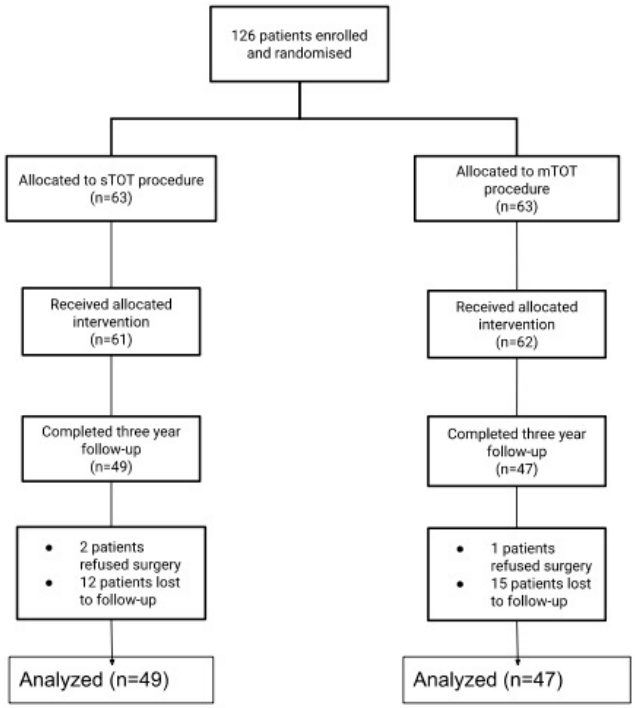

Operative and post-operative data

	TOT	mMUS	p value
VAS skoru (post op 8. saat)*	5.0 ± 1.3	3.8 ± 1.2	0.046
VAS skoru (post op 24. saat)*	3.4 ± 1.1	1.8 ± 1.2	0.003
VAS skoru (post op 1. ay)*	0.9 ± 0.2	0.7 ± 0.2	0.061
VAS skoru (post op 12. ay)*	0.7 ± 0.3	0.5 ± 0.3	0.072
VAS skoru (postop 36. ay)*	0.6 ± 0.1	0.4 ± 0.1	0.024
PGI-I skoru (postoperative)*	1.6 ± 0.8	1.5 ± 0.7	0.552
Operasyon Süresi [dakika]*	29.9 ± 6.6	26.5 ± 5.1	0.045
ICIQ Toplam (Başlangıç)*	22.4 ± 1.6	21.2 ± 1.4	0.311
ICIQ Toplam QoL (Başlangıç)*	72.9 ± 5.4	75.6 ± 4.8	0.287
ICIQ Toplam (36. ay)*	13.4 ± 1.6	13.2 ± 1.4	0.442
ICIQ Toplam QoL (36. ay)*	41.7 ± 5.7	42.3 ± 5.4	0.316
Ped Testi (gram/saat) (Başlangıç)*	80.1 ± 5.6	84.5 ± 4.9	0.064
Ped Testi (gram/saat) (36. ay)	8.9 ± 5.0	9.1 ± 5.2	0.217

**:ortalama + standart sapma mMUS:Modified Mid Ureteral Sling; VAS: Visual Analogue Scale;PGI-I: Patient Global Impression of Improvement; ICIQ:International Consultation on Incontinence Questionnaire; n:sayı*

Operative and post-operative data

	TOT	mMUS	P Value
VAS score (post op 8. hours)*	5.0 ± 1.3	3.8 ± 1.2	0.046
VAS score (post op 24. hours)*	3.4 ± 1.1	1.8 ± 1.2	0.003
VAS score (post op 1. month)*	0.9 ± 0.2	0.7 ± 0.2	0.061
VAS score (post op 12. month)*	0.7 ± 0.3	0.5 ± 0.3	0.072
VAS score (post op 36. month)*	0.6 ± 0.1	0.4 ± 0.1	0.024
PGI-I score (postoperative)*	1.6 ± 0.8	1.5 ± 0.7	0.552
Operation time [minutes]*	29.9 ± 6.6	26.5 ± 5.1	0.045
ICIQ Total (Baseline)*	22.4 ± 1.6	21.2 ± 1.4	0.311
ICIQ Total QoL (Baseline)*	72.9 ± 5.4	75.6 ± 4.8	0.287
ICIQ Total (36th months)*	13.4 ± 1.6	13.2 ± 1.4	0.442
ICIQ Total QoL (36th months)*	41.7 ± 5.7	42.3 ± 5.4	0.316
Pad Test [gr/hour] (Baseline)*	80.1 ± 5.6	84.5 ± 4.9	0.064
Pad Test [gr/hour] (36th months)*	8.9 ± 5.0	9.1 ± 5.2	0.217

**:mean + standard deviation mMUS:Modified Mid Ureteral Sling; VAS: Visual Analogue Scale;PGI-I: Patient Global Impression of Improvement; ICIQ:International Consultation on Incontinence Questionnaire; n:number*

SS-100

Aşırı aktif mesane tedavisinin kadın cinsel fonksiyonları üzerine etkisi

Kemal Gümüş[1], Remzi Salar[2]
[1]Balıklıgöl Devlet Hastanesi, Üroloji Bölümü, Şanlıurfa
[2]S.B.Ü Şanlıurfa Mehmet Akif İnan Eğitim Ve Araştırma Hastanesi, Üroloji Bölümü, Şanlıurfa

GİRİŞ: Aşırı Aktif Mesane Sendromu (AAMS), Uluslararası Kontinans Derneği tarafından, semptomları izah edecek üriner sistem enfeksiyonu veya üriner bir patoloji olmaksızın, sıkışma tipi idrar kaçırmanın eşlik ettiği veya etmediği, genelikle idrar yapma sıklığında artış ve noktüri ile birlikte ani sıkışma hissi olarak tanımlanmıştır. Epidemiyolojik çalışmalarda aşırı aktif mesanenin (AAM) görülme sıklığı, dikkate alınacak popülasyona göre değişmekle birlikte, %12.4 ile % 53.1 arasında bildirilmiştir. Cinsel sağlık, kadın sağlığının önemli bir yönüdür. Kadın cinsel işlevi çok faktörlüdür. External ve/veya internal somatik veya psikolojik faktörler tarafından bozulabilir. Ayrıca, kadın cinsel işlev bozukluğu genel popülasyonda yaygın bir sorundur. Prevalansının %50 civarında olduğu tahmin edilmektedir. AAM'li kadınların sağlıklı popülasyona göre cinsel işlevlerinde göreceli olarak daha fazla bozukluk bildirmiştir. Ayrıca diğer kronik hastalıklardan farklı olarak, AAM hastalarında hastalığın utanılacak bir durum olarak algılanması, kişilerin cinsel yaşam kalitesindeki etkilenmeyi ve bunu ifade etmelerini daha da güçleştirmektedir. Biz de bu çalışmamızda aşırı aktif mesane nedeni ile tedavi alan kadın hastaların tedavi ile birlikte AAM semptomlarında, cinsel fonksiyonlarında ve cinsel hayat kalitesinde meydana gelen değişimi değerlendirmeyi amaçladık.

MATERYAL-METOD: Ocak 2022 ve Ağustos 2022 tarihleri arasında Üroloji kliniğine başvuran ve aşırı aktif mesane tanısı konulan 36 seksüeal aktif kadın hasta çalışmaya dahil edildi. Hormon replasman tedavisi alan, ürogenital cerrahi geçiren, antikolinerjik tedavisi devam eden, polikistik over sendromu tanısı konulmuş olan hastalar çalışma dışı bırakıldı. Hastaların demografik verileri kaydedildi. Tanı konulan ve antikolinerjik/Beta-agonist tedavi başlanan hastalara işlem öncesi Aşırı aktif mesane sorgulama formu(OAB-V8), kadın cinsel fonksiyon indexi (FSFI) ve Kadın cinsel hayat kalitesi (SQoL-F) anketleri dolduruldu. Tedavi sonrası birinci aydaki kontrollerinde aynı anket formları tekrar doldurularak karşılaştırıldı. Karşılaştırmada paired samples T test kullanıldı.

BULGULAR: Çalışmaya dahil edilen hastaların ortamal yaşı 39±9.8 olarak tespit edildi. Hastaların tedavi öncesi OAB-V8 skoru 1. Ay kontrol skoru ile karşılaştırıldığında anlamlı değişim izlenmiştir ($p<0.01$). Ayrıca hastaların tedavi öncesi FSFI ve SQoL-F skorları tedavi sonrası 1. Ayda tekrar değerlendirildiğinde her iki skorda istatistiksek olarak olumlu yönde anlamlı sonuçlar izlenmiştir.

SONUÇ: Sonuç olarak AAM tanısı ile tedavi alan hastaların AAM semptomlarında düzelme ile birlikte cinsel fonksiyonlarında ve Cinsel hayat kalitesinde anlamlı düzelme görülmektedir. Bu açıdan AAM hastalarının cinsel fonksiyonlarının da sorgulanması ve bu yönde tedavinin olumlu katkılarının olabileceği belirtilerek tedavinin öneminin vurgulanabileceği kanaatindeyiz.

Anahtar Kelimeler: aşırı aktif mesane, seksüel disfonksiyon, hayat kalitesi

Effect of overactive bladder treatment on female sexual functions

Kemal Gümüş[1], Remzi Salar[2]
[1]Balıklıgöl State Hospital, Department of Urology, Şanlıurfa
[2]H.S.U şanlıurfa Mehmet Akif İnan Training And Research Hospital, Department of Urology, Şanlıurfa

INTRODUCTION: Overactive Bladder Syndrome is defined by the International Continence Society as a sudden urgency with or without urinary tract infection or urinary pathology to explain the symptoms, with or without urge urinary incontinence, usually with increased frequency of urination and nocturia. Although the incidence of overactive bladder (OAB) in epidemiological studies varies according to the population to be considered, it has been reported between 12.4% and 53.1%. Sexual health is an important aspect of women's health. Female sexual function is multifactorial. It may be impaired by external and/or internal somatic or psychological factors. Also, female sexual dysfunction is a common problem in the general population. Its prevalence is estimated to be around 50%. Compared to the healthy population, women with OAB reported relatively more impairments in their sexual functions. In addition, unlike other chronic diseases, the perception of the disease as something to be ashamed of in OAB patients makes it more difficult for people to be affected by their sexual life quality and to express it. In this study, we aimed to evaluate the change in OAB symptoms, sexual functions and quality of sexual life in female patients treated for overactive bladder with treatment.

MATERIAL-METHOD: 36 sexually active female patients who applied to the Urology clinic between January 2022 and August 2022 and were diagnosed with overactive bladder were included in the study. Patients who received hormone replacement therapy, underwent urogenital surgery, continued anticholinergic therapy, and were diagnosed with polycystic ovary syndrome were excluded from the study. Demographic data of the patients were recorded. Pre-procedure Overactive bladder questionnaire (OAB-V8), female sexual function index (FSFI) and female sexual quality of life (SQoL-F) questionnaires were filled in the patients who were diagnosed and started anticholinergic/beta-agonist treatment. After the treatment, the same questionnaire forms were filled again and compared at the controls in the end of first month. Paired samples T test was used for comparison.

RESULTS: The median age of the patients included in the study was 39±9.8 years. When the patients' pre-treatment OAB-V8 score was compared with the 1st month control score, a significant change was observed ($p<0.01$). In addition, when the pre-treatment FSFI and SQoL-F scores of the patients were re-evaluated at the 1st month after the treatment, statistically positive and significant results were observed in both scores.

CONCLUSION: As a result, patients who received treatment with the diagnosis of OAB showed significant improvement in their sexual functions and sexual life quality along with the improvement in OAB symptoms. In this respect, we believe that the importance of treatment can be emphasized by questioning the sexual functions of OAB patients and stating that treatment can contribute positively in this direction.

Keywords: overactive bladder, sexual dysfunction, quality of life

Tablo 2. Tedavi öncesi ve sonrası OAB-V8, FSFI ve SQoL-F skorlarındaki değişimin değerlendirilmesi
Table 2. Evaluation of the change in OAB-V8, FSFI and SQoL-F scores before and after treatment

	Tedavi öncesi	Tedavi sonrası	*P<0.05*
OAB-V8	19.8±8.6	10.7±5.2	<0.01
FSFI	20.08±3.02	23.84±2.98	<0.01
SQoL-F	76.36±20.84	86.36±18.14	<0.01

Tablo 1. Hastaların demografik verileri

	Ort±Sd
Yaş(yıl)	39±9.8
BMİ(kg/m2)	28.1±6.4
Eğitim durumu %(n)	
İlköğretim	%55(20)
Ortaöğretim	%36(11)
Yükseköğretim	%14(5)

Table 1. Demographic data of the patients

	Mean±Sd
Age(year)	39±9.8
BMI(kg/m2)	28.1±6.4
Educational status %(n)	
Primary School	55%(20)
Secondary Education	36%(11)
Higher Education	14%(5)

SS-101

Mikst Tip İnkontinansda Baskın Tip Tanısında Anamneze Ne kadar Güvenebiliriz?: Retrospektif Bir Analiz

Mehmet Emin Şirin[1], Mehmet Yılmaz[2], Mustafa Karaaslan[3]
[1]Aksaray Özel İnova Hastanesi Üroloji Kliniği, Aksaray
[2]Üroloji Anabilim Dalı, Freiburg Üniversitesi Tıp Merkezi, Tıp Fakültesi, Freiburg, Almanya
[3]Bingöl Devlet Hastanesi Üroloji Kliniği, Bingöl

GİRİŞ: Üriner inkontinans kadınlarda yaşam kalitesini olumsuz etkileyen ve sık görülen tıbbi bir sorundur. Mikst üriner inkontinansda baskın tip tanısını doğru koymak, uygulanacak tedavi başarısını doğrudan etkilemektedir. Yoğun poliklinik çalışma ortamı, çalıştığımız kurumun altyapı eksiklikleri gibi sebeplerle zaman zaman hastalarımıza teşhisimizi sadece anamnezle koymak zorunda kalmaktayız. Bu çalışmamızda mikst üriner inkontinans şikayetleri olan kadın hastalarda, hasta anamnezinin baskın tip tanısını koymadaki güvenilirliğini araştırmak istedik.

MATERYAL-METOD: Çalışmaya son iki yılda inkontinans şikayeti ile üroloji polikliniğine başvuran ve ürodinami yapılmış 106 kadın hasta dahil edildi. Hastaların yaş, menopoz durumu, anamnez ile tanısı koyulan inkontinans tipi ve aynı hastaların ürodinami ve fizik muayene (fm) sonucu tanısı koyulan inkontinans tipi kaydedildi. Hastaların inkontinans tanısında anamnez ile ürodinami ve fm korelasyonu değerlendirildi.

BULGULAR: Çalışmada 106 kadının 49'u premenopozal ve 57'si postmenopozal olarak kaydedildi. Ürodinami ile mikst inkontinans tanısı konulan postmenopozal 29 ve premenopozal 31 olmak üzere 60 hasta vardı. Postmenopozal kadınlarda anamnezin duyarlılığı %69, özgüllüğü %65, pozitif prediktif değeri (PPD) %74 ve negatif prediktif değeri (NPD) %62 olarak saptandı. Premenopozal kadınlarda duyarlılık %68, özgüllük %69, PPD %72 ve NPD %64'idi. Stres hakim tip mikst inkontinansta anamnezin duyarlılığı tüm kadınlarda %67, özgüllüğü %93, PPD %63 ve NPD %94 olarak saptandı. Urge hakim tip mikst inkontinansta anamnezin duyarlılığı tüm kadınlarda %81, özgüllüğü %86, PPD, %52 NPD %87 olarak saptandı.

SONUÇ: Mikst tip inkontinansda baskın tip tanısında anamnez önemli bir parametre olmakla birlikte tek başına bizi doğru tanıya götürmek için yeterli olmayabilmektedir. Bu yüzden anamnezin fizik muayene ve gerekli durumlarda ürodinami ile desteklenmesi gerektiğini düşünmekteyiz.

Anahtar Kelimeler: ürodinami, fizik muayene, mikst tip idrar kaçırma

How much can we rely on the anamnesis in the diagnosis of predominant type in mixed type incontinence?: A Retrospective Analysis

Mehmet Emin Şirin[1], Mehmet Yılmaz[2], Mustafa Karaaslan[3]
[1]Aksaray Private Inova Hospital Urology Clinic, Aksaray
[2]Department Of Urology, University Of Freiburg-Medical Centre, Faculty Of Medicine, Freiburg, Germany
[3]Bingol State Hospital Urology Clinic, Bingol

INTRODUCTION: Urinary incontinence is a common medical problem that negatively affects women's quality of life. Correct diagnosis of the dominant type in mixed type urinary incontinence directly affects the success of the treatment to be applied. Due to the intense working environment of the polyclinic and the infrastructure deficiencies of the institution we work with, we sometimes have to diagnose our patients only with anamnesis. In this study, we wanted to investigate the reliability of the patient's anamnesis in diagnosing the dominant type in female patients with mixed urinary incontinence complaints.

MATERIAL-METHOD: 106 female patients who applied to the urology polyclinic with the complaint of incontinence in the last two years and underwent urodynamics were included in the study. Patients' age, menopause status, type of incontinence diagnosed by anamnesis and type of incontinence diagnosed as a result of urodynamics and physical examination (fe) of the same patients were recorded. The correlation of anamnesis with urodynamics and fe was evaluated in the diagnosis of incontinence of the patients.

RESULTS: In this study, 49 of 106 women were premenopausal and 57 were postmenopausal. There were 60 patients, 29 postmenopausal and 31 premenopausal, diagnosed with mixed incontinence by urodynamics…….. In postmenopausal women, the sensitivity of the anamnesis was 69%, the specificity was 65%, the positive predictive value (PPV) was 74%, and the negative predictive value (NPV) was 62%. In premenopausal women, the sensitivity was 68%, the specificity was 69%, the PPV was 72%, and the NPV was 64%. In stress-dominated mixed incontinence, the sensitivity of the anamnesis was 67%, the specificity was 93%, PPV 63%, and NPV 94% in all women. In Urge-dominated mixed incontinence, anamnesis sensitivity was 81%, specificity 86%, PPV 52%, NPV 87% in all women.

CONCLUSION: Although anamnesis is an important parameter in the diagnosis of predominant type in mixed type incontinence, it may not be sufficient alone to lead us to the correct diagnosis. Therefore, we think that anamnesis should be supported by physical examination and, if necessary, urodynamics.

Keywords: urodynamics, physical examination, mixed urinary incontinence

Mikst inkontinans tanısında anamnezin ürodinami ve fm ile korelasyonu

Post-menopozal (n:49)	Post-menopozal (n:49)	Post-menopozal (n:49)	Post-menopozal (n:49)	Pre-menopozal (n:57)	Pre-menopozal (n:57)	Pre-menopozal (n:57)	Pre-menopozal (n:57)
Duyarlılık 0,69	Özgüllük 0,65	PPD 0,74	NPD 0,62	Duyarlılık 0,68	Özgüllük 0,69	PPD 0,72	NPD 0,64

Correlation of anamnesis with urodynamics and pe in the diagnosis of mixed incontinence

post-menopausal (n:49)	post-menopausal (n:49)	post-menopausal (n:49)	post-menopausal (n:49)	pre-menopausal (n:57)	pre-menopausal (n:57)	pre-menopausal (n:57)	pre-menopausal (n:57)
sensitivity 0,69	specificity 0,65	PPV 0,74	NPV 0,62	sensitivity 0,68	specifity 0,69	PPV 0,72	NPV 0,64

SS-102

Refrakter Aşırı Aktif Mesane Tedavisinde İntravezikal OnabotulinumA Enjeksiyonunun Etkinliği ve Güvenilirliği: 1001 enjeksiyonun retrospektif değerlendirmesi

Kadir Önem[1], Abdullah Açıkgöz[2], Burak Yavuz Kara[2], Mesut Şengül[5], Ulaş Çoban[3], Mehmet Çetinkaya[4]
[1]Ondokuz Mayıs Üniversitesi Tıp Fakültesi Üroloji Anabilim Dalı, Samsun, Türkiye
[2]Medikalpark Samsun Hastanesi, Üroloji Bölümü, Samsun, Türkiye
[3]Ondokuz Mayıs Üniversitesi Tıp Fakültesi Kadın Hastalıkları ve Doğum Anabilim Dalı, Samsun, Türkiye
[4]Liv Hastanesi, Üroloji Bölümü, Samsun, Türkiye
[5]Gazi Hastanesi, Üroloji Bölümü, Samsun, Türkiye

AMAÇ: Medikal tedaviye yanıtsız aşırı aktif mesaneli kadınlarda intravezikal enjeksiyonunun etkinliği ve güvenilirliğini retrospektif değerlendirmeyi amaçladık.

MATERYAL-METOD: Kasım 2014-Ağustos 2022 yılları arasındaki dirençli aşırı aktif mesane nedeni ile intravezikal Onabotulinumtoxin-A enjeksiyonu yapılan kadın hastalar çalışmaya dahil edildi. Teknik olarak: Genel veya lokal anestezi altında litotomi pozisyonunda, 100 ünite Onabotulinumtoxin-A 20cc izotonik ile sulandırılarak intravezikal, trigonun hariç tutularak 20 ayrı noktaya randomize olarak enjekte edildi. Hastalara postoperatif oral 3gr fosfomisin verildi.

18 yaşından küçükler, nörojen mesanesi olanlar, mesane taşı olanlar çalışmaya dahil edilmedi. Botulinumtoksin enjeksiyonu öncesi, sonrasındaki 3. Ay ve 9. Ay işeme günlükleri, üroflowmetri, işeme hızı, rezidüel idrar volüm ölçümü, ortalama mesane kapasiteleri, postoperatif enfeksiyon varlığı, temiz aralıklı kateterizasyon (TAK) ihtiyacı kaydedildi. Veriler SPSS 18 programında analiz edildi.

SONUÇLAR: Çalışmaya 387 kadın hasta alındı. Yaş ortalaması 53.75±18.3 olarak saptandı.

İdrar kaçırma sıklığı 12. Haftada 8.5±6.2 /gün den 0.6±1.7/gün ye düştüğü ($p < 0.01$), işeme sıklığının 12.17±5.8/gün den 5.6±3.2/gün'e düştüğü ($p <0.01$), üroflowmetrede maksimal akış hızının 20.11±14.9 ml/sn'den 25.2±18.72 ml/sn'ye yükseldiği ($p=0.1$), rezidüel idrarın 94.9±133ml 'den 137.05±144 ml'ye çıktığı ($p=0.07$) gözlemlendi. 5 hastada temiz aralıklı kateterizasyon (TAK) gerektirecek üriner retansiyon saptandı. Bu hastalar en fazla 4 hafta tak uyguladı.108 hastaya 2. enjeksiyon ortalama 11 ay sonra yapıldı. Semptomatik idrar yolu enfeksiyonu 2.haftada %10.2 olarak saptandı. Hastaların %27.4 'ü 9. Ayın sonunda tekrar enjeksiyon yapılmasını istedi. 2.enjeksiyon yapılan hastaların %13.9'unda doz artırımı yapıldı.

TARTIŞMA: Medikal tedaviye dirençli aşırı aktif mesane tedavisinde intravezikal OnaBotulinumToksin-A enjeksiyonu etkin ve güvenli bir yöntemdir.

Anahtar Kelimeler: aşırı aktif mesane, botulinumtoksin, inkontinans

Efficacy and Safety of Intravesical OnabotulinumA Injection in the Treatment of Refractory Overactive Bladder: A retrospective evaluation of 1001 injections

Kadir Önem[1], Abdullah Açıkgöz[2], Burak Yavuz Kara[2], Mesut Şengül[5], Ulaş Çoban[3], Mehmet Çetinkaya[4]
[1]Ondokuz Mayis University, Medical Faculty, Department of Urology, Samsun, Turkey
[2]Medicalpark Hospital, Department of Urology, Samsun, Turkey
[3]Ondokuz Mayis University, Department of Obstetrics and Gynecology, Samsun, Turkey
[4]Liv Hospital, Department of Urology, Samsun, Turkey
[5]Gazi Hospital, Department of Urology, Samsun, Turkey

OBJECTIVE: To investigate the efficacy and safety of intravesical injection in women with overactive bladder unresponsive to medical treatment.

Material-METHOD: Female patients who received intravesical Onabotulinumtoxin-A injection due to resistant overactive bladder between November 2014 and August 2022 were included in the study. Under general or local anesthesia, in the lithotomy position, 100 units of Onabotulinumtoxin-A diluted with 20cc isotonic were injected intravesically into 20 different points, excluding trigone. Postoperative oral 3gr fosfomycin was given to the patients.

Those younger than 18 years of age, those with neurogenic bladder, and those with bladder stones were not included in the study. Before and after botulinumtoxin injection, voiding diaries, uroflowmetry, voiding rate, residual urine volume measurement, mean bladder capacities, presence of postoperative infection, and need for clean intermittent catheterization (CIC) were recorded. Data were analyzed in SPSS 18 program.

RESULTS: 387 female patients were included in the study. The mean age was found to be 53.75±18.3.

The frequency of urinary incontinence decreased from 8.5±6.2 /day to 0.6±1.7/day in the 12th week ($p < 0.01$), the frequency of voiding decreased from 12.17±5.8/day to 5.6±3.2/day ($p <0.01$), the maximal flow rate in uroflowmeter It was observed that it increased from 20.11±14.9 ml/s to 25.2±18.72 ml/s ($p=0.1$), and the residual urine increased from 94.9±133ml to 137.05±144 ml ($p=0.07$). Urinary retention requiring clean intermittent catheterization (CIC) was detected in 5 patients. These patients applied plug for a maximum of 4 weeks. The second injection was given to 108 patients after an average of 11 months. Symptomatic urinary tract infection was detected as 10.2% in the 2nd week. 27.4% of the patients asked to be injected again at the end of the 9th month. The dose was increased in 13.9% of the patients who received the second injection.

DISCUSSION: Intravesical OnaBotulinumToxin-A injection is an effective and safe method in the treatment of overactive bladder resistant to medical therapy.

Keywords: overactive bladder, botulinumtoxin, incontinence

SS-103

RIA'nın Mesaneye Migrasyonu ve Mesane Taşı Oluşturması: Gebe Hasta Olgu Sunumu

Tugay Aksakalli[1], Fatih Özkaya[3], Adem Utlu[1], Mücahit Macit[2], Yılmaz Aksoy[2], İsa Özbey[2]
[1]Erzurum Bölge Eğitim ve Araştırma Hastanesi, Üroloji ABD
[2]Atatürk Üniversitesi Araştırma Hastanesi, Üroloji ABD
[3]Altınbaş Üniversitesi Bahçelievler MedikalPark Hastanesi, Üroloji ABD

GİRİŞ-AMAÇ: Mesane taşlarının %5'i bayan hastalardan oluşur ve etiyolojisinde çoğunlukla yabancı cisimler ve üriner staza sebep olabilecek üriner patolojiler bulunmaktadır [1]. Mesane taşı bulunan hastalar, genellikle alt üriner sistem semptomlarına eşlik eden hematüri ve üriner enfeksiyon şikayetleri ile başvurmaktadır [2]. Yabancı cisimler üriner sistemde nadir görülmekle beraber en sık mesanede saptanır. Bansal ve ark. tarafından 2016 yılında yayınlanan tek merkezli hasta serisinde; %40,8 iyatrojenik, %34,6 seksüel uyarılma amaçlı, %8,1 cinsel istismar, %8,1 ateşli silah yaralanmaları, %8,1 başka organdan migrasyon olarak etiyolojik sebep saptanmıştır [3]. Rahim içi araç(RİA) uygulamasında, intravezikal migrasyon 1/1000 oranından daha az olmak üzere oldukça nadir görülmektedir [4]. Oldukça nadir görülen bu komplikasyonun prezentasyonu ve klinik yönetimi ile literatüre katkı sunulması amaçlanmıştır.

OLGU: 26 yaş, evli, bayan hasta acil klinik şartlarında dizüri, tekrarlayan üriner enfeksiyon, karın ağrısı, hematüri şikayetleri ile değerlendirildi. Alınan anamnezinde hastanın evli olduğu, C/S ile bir çocuğunun olduğu ve C/S esnasında RİA uygulanıldığı öğrenildi. Yapılan tetkiklerinde, idrar biyokimyasında bol eritrosit ve lökosit mevcuttu. Böbrek fonksiyon testleri ve hemogram değerleri normaldi. Karın ağrısı mevcut olması nedeni ile gönderilen b-hcg değerleri gebeliği destekler nitelikte yüksekti. Görüntüleme olarak ultrasonografi tercih edildi ve ultrasonografi 3 cm ebatlı mesane taşı olduğunu, her iki böbrek kalisiyel sistem ve parankimlerini normal olarak saptadı. Gebelik ve mesane taşı bulunan hasta üriner enfeksiyon tedavisi sonrası endoskopik sistolitotripsi planlanarak operasyona alındı. Holmium lazer ile taş fragmanlarına ayırılırken, spiral yapıda yabancı cisim mesane lümeninde görüntülendi. Spiral yapı korunarak taş temizlendi. Mevcut spiral yapının RİA olduğu anlaşıldı. Endoskopik forseps yardımı ile dışarı alındı. Postoperatif dönemde komplikasyon gelişmeyen hasta taburcu edildi.

TARTIŞMA: Geri dönüşümlü kontrasepsiyon yöntemlerinden biri olan RİA uygulaması reprodüktif dönemde kadınlar tarafından sıklıkla tercih edilmektedir. Komplikasyon oranları nadir olmasına rağmen literatürde periton, omentum, rektosigmoid kolon, adneksiyal yapılar, apendiks gibi komşu organlara migrasyonu bildirilmiştir. Bu komplikasyona bağlı olarak peritonit, apendisit, barsak perforasyonu ve obstrüksiyonu, infertilite, sepsis gibi ciddi klinik tablolar ortaya çıkabilmektedir [5]. Özellikle bayan hasta popülasyonunda komplike olmayan idrar yolu enfeksiyonları sık görülmektedir. Bu noktada görüntülemenin ve erken tanının, cerrahi tedavide her zaman ön planda tuttuğumuz minimal invaziv yöntemlerin uygulanabilmesi için avantaj sunacağı kesindir. Gecikmiş olgularda büyük mesane taşları için açık operasyonlar, mesane invazyonu nedeni ile parsiyel sistektomi gibi majör cerrahi operasyonlar literatürde bildirilmiştir [6].

Olgumuza RİA uygulanmış olmasına rağmen kliniği ile ektopik gebelik olabileceği de düşünülerek gebelik testi yapıldı ve olası X ışını kullanılan radyolojik tetkiklerden korundu. Tekrarlayan üriner enfeksiyonla başvuran, genç yaş grubunda saptanan mesane taşları, etiyolojik nedenin yabancı cisim olabileceğini akla getirmelidir.

Anahtar Kelimeler: Mesane taşı, Rahim içi araç(RIA), Gebelik

Migration of IUD into the Bladder and Formation of Bladder Stones: A Case Report of a Pregnant Patient

Tugay Aksakalli[1], Fatih Özkaya[3], Adem Utlu[1], Mücahit Macit[2], Yılmaz Aksoy[2], İsa Özbey[2]
[1]Erzurum Regıonal and Traınıng Hospital, Urology Department
[2]Ataturk Unıversıty Research Hospital, Urology Department
[3]Altınbaş University Bahçelievler MedicalPark Hospital, Urology Department

INTRODUCTİON and PURPOSE: 5% of bladder stones consist of female patients and their etiology mostly includes foreign bodies and urinary pathologies that may cause urinary stasis [1]. Patients with bladder stones usually present with complaints of hematuria and urinary infection accompanying lower urinary tract symptoms [2]. Although foreign bodies are rarely seen in the urinary system, they are most commonly detected in the bladder. Bansal et al. In the single-center patient series published by in 2016; Etiological reasons were determined as 40.8% iatrogenic, 34.6% for sexual arousal, 8.1% sexual abuse, 8.1% firearm injuries, 8.1% migration from another organ [3]. Intravesical migration is very rare, with a rate of less than 1/1000 in intrauterine device (IUD) administration [4]. It is aimed to contribute to the literature with the presentation and clinical management of this very rare complication.

CASE: A 26-year-old married female patient was evaluated in emergency clinical conditions with complaints of dysuria, recurrent urinary infection, abdominal pain, and hematuria. In her anamnesis, she was married, had a child with C/S, and IUD was applied during C/S. Renal function tests and hemogram values were normal. The b-hcg values sent due to the presence of abdominal pain were high in a way that supports pregnancy. Ultrasonography was preferred as imaging and ultrasonography detected 3 cm sized bladder stones and both kidney calyceal system and parenchyma were normal. The patient with pregnancy and bladder stones was taken into operation by planning endoscopic cystolithotripsy after urinary infection treatment. While the holmium was separated into stone fragments with laser, a spiral foreign body was visualized in the bladder lumen. The stone was cleaned by preserving the spiral structure. It was understood that the existing spiral structure was the IUD. It was taken out with the help of endoscopic forceps. The patient was discharged without any complications in the postoperative period.

Argument:IUD application, which is one of the reversible contraception methods, is frequently preferred by women in the reproductive period. Although complication rates are rare, migration to neighboring organs such as peritoneum, omentum, rectosigmoid colon, adnexal structures and appendix has been reported in the literature. Depending on this complication, serious clinical pictures such as peritonitis, appendicitis, intestinal perforation and obstruction, infertility, and sepsis may occur [5]. Uncomplicated urinary tract infections are common especially in female patient population. At this point, it is certain that imaging and early diagnosis will offer advantages for the application of minimally invasive methods, which we always prioritize in surgical treatment. Major surgical operations such as open operations for large bladder stones in delayed cases and partial cystectomy due to bladder invasion have been reported in the literature [6].

Although IUD was applied to our case, a pregnancy test was performed considering that there might be an ectopic pregnancy with her clinic, and she was protected from radiological examinations using possible X-rays. Bladder stones detected in the young age group presenting with recurrent urinary infections should suggest that the etiologic cause may be a foreign body.

Keywords: Bladder stone, Intrauterine device (RIA), Pregnancy

Mesaneden çıkartılan RIA ve taş fragmanları
IUD and stone fragments removed from the bladder

Mesaneden çıkartılan RIA ve taş fragmanları
IUD and stone fragments removed from the bladder

SS-104

Mikst üriner inkontinansı olan hastalarda, transobturator tape operasyonunun urge kontinans üzerine etkisi

Ali Ayrancı, Hüseyin Burak Yazılı, Ufuk Çağlar, Reşit Yusuf, Oğuzhan Yıldız, Murat Baykal, Faruk Özgör, Ömer Sarılar
Sultangazi Haseki Eğitim ve Araştırma Hastanesi

AMAÇ: Stres üriner inkontinans tanısı konulan hastalarda, transobturatuar tape (TOT) cerrahisi tedavide önemli bir yer tutmaktadır. Stres komponenti baskın mikst inkontinansı mevcut hastalarda, TOT cerrahisi ile stres inkontinans için yeterli yanıt alınabilmektedir, ancak urge semptomlarına etkisi açısından yeterli kanıt bulunmamaktadır. Bu çalışmada, mikst üriner inkontinansı mevcut hastalarda, TOT cerrahisi sonrası hastaların urge semptomlarını cerrahi öncesi semptomları ile kıyaslayarak, cerrahinin bu hastalardaki etkisini araştırmayı amaçladık.

GEREÇ-YÖNTEM: Mayıs 2020 - Eylül 2022 tarihleri arasında, stres baskın mikst üriner inkontinans nedeniyle TOT cerrahisi uyguladığımız toplam 111 hastanın verileri prospektif olarak kaydedilerek çalışmaya dahil edildi. Tüm haastalara ameliyat öncesi ve sonrası QUID formu doldurturularak skorları kaydedildi. QUİD formuna göre çalışmaya dahil edilen tüm hastaların urge inkontinans komponenti mevcut idi. Yalnızca stres inkontinansı (QUID urge formunda semptom skoru <6) mevcut olan hastalar, cerrahi sonrası mesh revizyonu gereken hastalar çalışmaya dahil edilmedi.

BULGULAR: Hastalar QUID urge skoruna göre ameliyat sonrasında urge inkontinans açısından tedavi olanlar (ameliyat sonrası QUID urge skoru <6) ve tedavi olamayanlar (ameliyat sonrası QUID urge skoru ≥6) olarak iki gruba ayrıldı. Toplam 111 hastadan 32'si tedavi olanlar grubundayken, 79 tanesi tedavi olamayanlar grubundaydı. Tedavi olanlar grubunda yaş ortalaması 44.2 iken tedavi olamayanlar grubunda 47.5 idi (p= 0.003). Vücut kitle indeksi tedavi olanlar grubunda ortalama 25.4 iken, tedavi olamayanlar grubunda 28 idi (p=0.015). Hipertansiyon, Diabet ve sigara içiciliği her iki grupta benzer orandaydı. Ameliyat öncesi post miksiyonel rezidü her iki grupta benzerdi (p=0.411). Stres ve urge üriner inkontinans süreleri yine her iki grupta benzerdi. Her iki grupta pelvik organ prolapsusu derecesinde istatistiksel olarak anlamlı bir fark yoktu (p=0,684). Tedavi olanlar grubunda, tedavi olamayanlara kıyasla ameliyat öncesi QUID stres skoru anlamlı olarak düşüktü (9.8 ve 12.4, p=0.021). Tedavi olamayanlar grubundaki 79 hastada, QUID skorunun ameliyat öncesi ortalama 10.5 olup, ameliyat sonrası ortalama 8.0 olduğu görülmüştür.

SONUÇ: TOT cerrahisi stres komponenti baskın mikst üriner inkontinans tedavisinde rutin olarak uygulanmaktadır. TOT cerrahisi sonrası urge inkontinans semptomlarının gerileme başarısı, hastanın yaşı ve vücut kitle indeksi ile ters orantılı olarak artmaktadır. Ayrıca ameliyat öncesi QUID stres skoru düşük olan hastalar, cerrahi sonrası urge inkontinans açısından daha çok fayda görmekte olduğu söylenebilir.

Anahtar Kelimeler: TOT, stres inkontinans, urge inkontinans, mikst üriner inkontinans, QUID skoru

The effect of transobturator tape operation on urge continence in patients with mixed urinary incontinence

Ali Ayrancı, Hüseyin Burak Yazılı, Ufuk Çağlar, Reşit Yusuf, Oğuzhan Yıldız, Murat Baykal, Faruk Özgör, Ömer Sarılar
Sultangazi Haseki Training and Research Hospital

OBJECTIVE: Transobturatory tape (TOT) surgery has an important place in the treatment of patients diagnosed with stress urinary incontinence. In patients with stress component predominant mixed incontinence, TOT surgery can provide adequate response for stress incontinence, but there is insufficient evidence for its effect on urge symptoms. In this study, we aimed to compare the urge symptoms of patients with mixed urinary incontinence after TOT surgery with the symptoms before surgery and to investigate the effect of surgery in these patients.

MATERIALS-METHODS: Between May 2020 and September 2022, the data of 111 patients who underwent TOT surgery due to stress-dominant mixed urinary incontinence were prospectively recorded and included in the study. All patients completed the QUID form before and after the operation and their scores were recorded. According to the QUID form, all patients included in the study had a urge incontinence component. Patients with only stress incontinence (symptom score <6 in the form of QUID urge) and patients who required mesh revision after surgery were not included in the study.

RESULTS: According to the QUID urge score, the patients were divided into two groups as those who were treated for postoperative urge incontinence (post-operative QUID urge score <6) and those who were not treated (post-operative QUID urge score ≥6). While 32 out of 111 patients were in the treated group, 79 were in the untreated group. While the mean age was 44.2 in the treated group, it was 47.5 in the untreated group (p= 0.003). While the mean body mass index was 25.4 in the treated group, it was 28 in the untreated group (p=0.015). Hypertension, Diabetes and smoking were similar in both groups. Preoperative post-void residual was similar in both groups (p=0.411). Stress and urge urinary incontinence times were similar in both groups. There was no statistically significant difference in the degree of pelvic organ prolapse in both groups (p=0.684). The preoperative QUID stress score was significantly lower in the treated group compared to the untreated group (9.8 vs 12.4, p=0.021). In 79 patients in the untreated group, the mean QUID score was 10.5 preoperatively and 8.0 postoperatively.

CONCLUSION: TOT surgery is routinely performed in the treatment of mixed urinary incontinence with a stress component. The success of regression of urge incontinence symptoms after TOT surgery increases inversely with the patient's age and body mass index. In addition, it can be said that patients with a low preoperative QUID stress score benefit more in terms of postoperative urge incontinence.

Keywords: TOT, stress incontinence, urge incontinence, mixed urinary incontinence, QUID score

Tablo 1

	Urge inkontinansı tedavi olan (n=32)	Urge inkontinansı tedavi olamayan (n=79)	p değeri
Yaş (yıl)*	44.2±7.3	47.5±4.1	0.003
Vücut kitle indeksi (kg/m²)*	25.4±4.7	28.0±5.4	0.015
Hipertansiyon	8 (%25)	17 (%21)	0.805
Diabetes mellitus	9 (%28)	18 (%22)	0.378
Sigara içiciliği	17 (%53)	38 (%48)	0.632
Menopoz	14 (%43)	39 (%49)	0.591
Parite Nullipar Parite ≥1	6 (%18) 26 (%82)	21 (%26) 58 (%74)	0.243
PMR (cc)	85.5±36.2	81.4±42.9	0.411
SUI süresi	2.9±1.7	2.8±1.7	0.664
UUI süresi	4.2±2.1	3.9±3.1	0.476
Pop Q derece 0 1 2	18 (%56) 12 (%37) 2 (%7)	52 (%65) 19 (%24) 8 (%11)	0.684
QUID (urge) tedavi öncesi	10.6±2.7	10.5±2.9	0.877
QUID (urge) tedavi sonrası	4.2±2.9	8.0±3.8	0.001
QUID (stres) tedavi öncesi	9.8±3.1	12.4±4.6	0.021
QUID (stres) tedavi sonrası	2.0±0.4	1.8±0.8	0.369

Table 1

	Treated urge incontinance (n=32)	Untreated urge incontinance (n=79)	p score
Age (year)	44.2±7.3	47.5±4.1	0.003
Body Mass İndex (kg/m2)	25.4±4.7	28.0±5.4	0.015
Hypertension	8 (%25)	17 (%21)	0.805
Diabetes mellitus	9 (%28)	18 (%22)	0.378
Smoking	17 (%53)	38 (%48)	0.632
Menopause	14 (%43)	39 (%49)	0.591
Parity Nullipar Parity ≥1	6 (%18) 26 (%82)	21 (%26) 58 (%74)	0.243
PMR (cc)	85.5±36.2	81.4±42.9	0.411
SUI duration	2.9±1.7	2.8±1.7	0.664
UUI duration	4.2±2.1	3.9±3.1	0.476
Pop Qualification 0 1 2	18 (%56) 12 (%37) 2 (%7)	52 (%65) 19 (%24) 8 (%11)	0.684
QUID (urge) before treatment	10.6±2.7	10.5±2.9	0.877
QUID (urge) after treatment	4.2±2.9	8.0±3.8	0.001
QUID (stress) before treatment	9.8±3.1	12.4±4.6	0.021
QUID (stress) after treatment	2.0±0.4	1.8±0.8	0.369

SS-105

Trans-obturator tape(TOT) cerrahi uygulamasının kadın üriner inkontinans ve kadın cinsel fonksiyonlari üzerindeki etkisi

Nurullah Altınkaya, Mehmet Giray Sönmez
Necmettin Erbakan Üniversitesi Meram Tıp Fakültesi, Üroloji Ana Bilim Dalı, Konya

AMAÇ: Bu çalışmanın amacı, Trans-Obturator Tape(TOT) cerrahi uygulamasının kadın üriner inkontinans ve kadın cinsel fonksiyonları üzerindeki etkisinin araştırılmasını amaçlamaktır.

YÖNTEMLER: Çalışma Ocak 2018-Temmuz 2021 tarihleri arasında stres üriner inkontinans nedeni ile kliniğimizde transobturator tape(TOT) cerrahisi uygulanan hastaları içermektedir. Cinsel aktiviteyi değerlendirmek için Uluslararası Standartlaştırılmış Kadın Cinsel İşlev İndeksi(FSFI), İnkontinans durumunu değerlendirmek için ise Uluslararası İnkontinans Sorgulama Formu(ICIQ-SF), Aşırı Aktif Mesane Değerlendirme Formu(OAB-V8) ve Ürogenital Distres Envanteri(UDI-6) anketleri uygulandı. Hastalara stres inkontinans nedeni ile ilk başvuru sırasında anketler dağıtıldı ve uygulandı. TOT cerrahisi sonrası poliklinik takiplerinde postoperatif 3. ayda tekrar FSFI anketi uygulandı. TOT cerrahisi sonrası hastalara mesane aşırı aktivitesini önlemek amacı ile β3-adrenoseptör agonisti olan Mirabegron 50 mg tedavisi günde bir kez 3 ay süre ile verildi. Preoperatif ve postoperatif veriler karşılaştırıldı.

BULGULAR: Çalışmaya TOT cerrahisi uygulanan toplam 37 hasta dahil edildi. Hastaların ortalama yaşı 58.6±7.1 yıl idi. Ortalama takip süresi 15, 2±4.8 ay olarak saptandı. 22(%59,5) hastanın en az bir adet ek hastalığı mevcuttu. FSFI, ICIQ-SF, OAB-V8, UDI-6 skorlarının preoperatif dönemdeki değerlerinin postoperatif dönemde düzelme yönünde anlamlı değişiklik gösterdiği saptandı. (sırasıyla $p<0.001$, $p<0.001$, $p<0.001$, $p<0.001$)

SONUÇ: Trans-Obturator Tape(TOT) cerrahi uygulaması kadın stres üriner inkontinansını azaltmakta olup kadın cinsel işlevi üzerinde de olumlu etkilerde bulunmuştur. Ayrıca TOT cerrahisi sonrası başlanan β3-adrenoseptör agonisti olan Mirabegron tedavisinin cerrahi sonrası gelişen aşırı aktif mesane semptomlarını azalttığı görülmüştür.

Anahtar Kelimeler: Stres İnkontinans, Transobturator Tape, Üriner İnkontinans

The effect of trans-obturator tape(TOT) surgery on female urinary incontinence and female sexual functions

Nurullah Altınkaya, Mehmet Giray Sönmez
Necmettin Erbakan Üniversitesi, School of Medicine, Konya, Turkey

OBJECTIVE: The aim of this study is to investigate the effect of Trans-Obturator Tape (TOT) surgery on female urinary incontinence and female sexual functions.

METHODS: The study includes patients who underwent transobturator tape (TOT) surgery in our clinic for stress urinary incontinence between January 2018 and July 2021. The International Standardized Female Sexual Function Index (FSFI) was used to evaluate sexual activity, and the International Incontinence Inquiry Form (ICIQ-SF), Overactive Bladder Evaluation Form (OAB-V8) and Urogenital Distress Inventory (UDI-6) questionnaires were used to evaluate incontinence status. Questionnaires were distributed and administered to the patients at the first admission due to stress incontinence. The FSFI questionnaire was applied again at the postoperative 3rd month in the outpatient follow-ups after TOT surgery. After TOT surgery, patients were given β3-adrenoceptor agonist Mirabegron 50 mg once a day to prevent bladder overactivity. Preoperative and postoperative data were compared.

RESULTS: A total of 37 patients who underwent TOT surgery were included in the study. The mean age of the patients was 58.6±7.1 years. The mean follow-up period was 15. 2±4.8 months. 22 (59.5%) patients had at least one additional disease. It was determined that the values of FSFI, ICIQ-SF, OAB-V8, UDI-6 scores in the preoperative period showed significant changes in the direction of improvement in the postoperative period. ($p<0.001$, $p<0.001$, $p<0.001$, $p<0.001$, respectively)

CONCLUSION: Trans-Obturator Tape (TOT) surgery reduces female urinary incontinence and has a positive effect on female sexual function. In addition, it was observed that Mirabegron treatment, which is a β3-adrenoceptor agonist, started after surgery, eliminated the symptoms of overactive bladder that developed after surgery.

Keywords: Stress Incontinence, Transobturator Tape, Urinary Incontinence

TOT cerrahisi öncesi ve sonrası değerlendirilen parametreler

Değerlendirilen parametreler	Preoperatif Değerler	Postoperatif Değerler	P değeri
FSFI	33,2±18	39,8±21	<0.001
ICIQ-SF	14,24±2,9	9,84±2,1	<0.001
OAB-V8	8,7±3,9	7,2±2,8	<0.001
UDI-6	9,6±2,8	5,05±1,7	<0.001
Rezidüel İdrar(ml)	23±12	29±11,2	0.09
Koital İnkontinans(n)	24(64,8%)	5(13,5%)	<0.001

Parameters evaluated before and after TOT surgery

Evaluated parameters	Preoperative values	Postoperative values	P value
FSFI	33,2±18	39,8±21	<0.001
ICIQ-SF	14,24±2,9	9,84±2,1	<0.001
OAB-V8	8,7±3,9	7,2±2,8	<0.001
UDI-6	9,6±2,8	5,05±1,7	<0.001
Post-void residual urine(ml)	23±12	29±11,2	0.09
Coital incontinence	24(64,8%)	5(13,5%)	<0.001

SS-106

Kadın üretral darlık hastalığının bir alt tipi: flimsy üretral darlık

Osman Köse[1], Deniz Gül[1], Safa Arslan[1], Yavuz Tarık Atik[1], Anıl Erdik[2], Burak Uysal[1], Hasan Salih Köse[1], Hacı İbrahim Çimen[1]
[1]Sakarya Üniversitesi Eğitim ve Araştırma Hastanesi, Üroloji Kliniği, Sakarya
[2]Sakarya Toyotasa Acil Yardım Hastanesi, Üroloji Kliniği, Sakarya

GİRİŞ: Kadınlarda anatomik mesane çıkış obstruksiyonunun ana başlıklarından bir tanesini kadın üretral darlık hastalığı oluşturmaktadır. Erkek üretra darlığında görülen sirküler endoskopik görünüm, kadın üretrasının katlantısal yapısı nedeniyle genel olarak görünmemektedir. Kadın mesane çıkış direnci erkeklere göre çok daha düşük olması nedeniyle kadınlar fizyolojik sınırlar içinde erkeklere göre daha düşük basınçlarla mesanelerini boşaltabilmektedir. Bu nedenle kadınlar, üretra çapındaki hafif azalmaya neden olan darlıklarda semptomatik hale gelebilmektedir. Bu çalışmada üretrada belirgin fibrozise ve çapında belirgin azalmaya neden olmayan flimsy üretral darlık hastalıklı kadınlardaki teşhis ve tedavi sonuçları değerlendirilmiştir.

MATERYAL-METOD: Çalışmamızda 2019-2022 yılları arasında üretra darlığı nedeni ile ameliyat olan kadın hastalar retrospektif olarak tarandı. Toplam 46 hastanın 30'unda yoğun fibrotik üretral darlık, 2'sinde ise üretral mea darlığı mevcuttu. 'Flimsy' üretral darlık olarak kabul edilen hasta sayısı ise 14 idi. Hastaların demografik verileri, şikayetleri ve semptom süreleri kaydedildi. Ameliyat öncesi hastalar üroflowmetri, voiding sistoüretrografi, ürodinami ile değerlendirildi. Hastaların semptomlarını değerlendirmek için IPSS sorgulama formu kullanıldı. Spinal anestezi altında bütün hastaların üretrası 9F üreteroskop ile kalibrasyon ve mukozal görünüm açısından değerlendirildi. Endoskopide darlık görünümü saptanmayan, üretral 16F foley kateter mesaneye rahatlıkla iletilen, kateterizasyon sonrasında yapılan endoskopide mukozal yırtık saptanan hastalar flimsy üretral darlık olarak kabul edildi. Hastaların hepsine 36F'e kadar üretral dilatasyon uygulandı. Dilatasyon öncesi ve sonrası üroflowmetri ve IPSS sonuçları karşılaştırıldı. Verilerin analizinde SPSS 21.0 paket programı kullanıldı. $p<0,05$ istatistiksel olarak anlamlı kabul edildi.

BULGULAR: Hastaların medyan yaşı 56 (37-80) yıl idi. Medyan semptom süresi 5 (1-40) ay idi ve hastaların hiçbirinde prolapsus mevcut değildi. Hastaların tümünde üretral kateterizasyon öyküsü mevcuttu. Ameliyat öncesi voiding sistoüretrografi çekilen 11 hastanın 9'unda proksimal üretrada hafif balonlaşma, 1'inde ise vezikoüreteral reflü mevcuttu. Ürodinamik değerlendirmede medyan PdetQmax 36 (0-155) cmH2O idi ve 5 hastada EMG aktivitesinde artış saptandı. Dilatasyon sonrası toplam IPSS skorunda anlamlı iyileşme saptandı ($p=0,017$) (Tablo 1). Medyan Qmax değeri dilatasyon sonrası istatistiksel olarak anlamlı şekilde 10,85 ml/sn'den 19,65 ml/sn'ye arttı ($p=0,004$) ve medyan PMR 40 ml'den 10 ml'ye düştü ($p=0,028$) (Tablo 1).

SONUÇ: Kadın üretra darlığının değerlendirilmesinde başarılı üretral kalibrasyon üretral darlığı dışlamak için yeterli değildir ve kalibrasyon sonrası mukozal hasar endoskopik olarak değerlendirilmelidir. Flimsy üretral darlık olarak tanımlanan hasta grubunun işeme fonksiyonlarında normal üretral darlığı olan hastalarda olduğu gibi dilatasyon sonrası anlamlı iyileşme gözlenmektedir

Anahtar Kelimeler: flimsy üretral darlık, kadın üretra darlığı, üretra dilatasyonu

A subtype of female urethral stricture: flimsy urethral stricture

Osman Köse[1], Deniz Gül[1], Safa Arslan[1], Yavuz Tarık Atik[1], Anıl Erdik[2], Burak Uysal[1], Hasan Salih Köse[1], Hacı İbrahim Çimen[1]
[1]Department of Urology, Sakarya University Training and Research Hospital, Sakarya, Turkey
[2]Department of Urology, Sakarya Toyotasa Emergency Hospital, Sakarya, Turkey

INTRODUCTION: Female urethral stricture disease is one of the main topics of anatomical bladder outlet obstruction in women. The circular appearance seen endoscopically in male urethral stricture is not generally seen in the female urethra due to its folding structure. Since the bladder outlet resistance of women is much lower than that of men, women can empty their bladders with lower pressure than men. Therefore, women can become symptomatic even with strictures with a slight decrease in urethral diameter. In this study, we evaluated the diagnostic and therapeutic results of women with flimsy urethral strictures which do not show significant urethral fibrosis or significant reduction in urethral diameter.

MATERIAL-METHODS: Female patients who underwent surgery for urethral stricture between 2019 and 2022 were retrospectively reviewed. Of a total of 46 patients, 30 had dense fibrotic urethral stricture and 2 had urethral mea stricture. Fourteen patients were considered as 'flimsy' urethral stricture. Demographic data, complaints and symptom duration were recorded. Patients were evaluated with uroflowmetry, voiding cystourethrography and urodynamics before surgery. IPSS questionnaire was used to evaluate the symptoms of the patients. Under spinal anesthesia, the urethra was evaluated with a 9F ureteroscope for calibration and mucosal appearance in all patients. Patients in whom no stenosis was detected on endoscopy, 16F foley catheter was easily delivered to the bladder, and mucosal tear was detected on endoscopy performed after catheterization were considered as flimsy urethral stricture. All patients underwent urethral dilatation up to 36F. The results of uroflowmetry and IPSS before and after dilatation were compared. SPSS 21.0 package program was used for data analysis. $p<0.05$ was considered statistically significant.

RESULTS: The median age of the patients was 56 (37-80) years. The median symptom duration was 5 (1-40) months and none of the patients had prolapse. All patients had a history of urethral catheterization. Voiding cystourethrography was performed in 11 patients before surgery, mild ballooning of the proximal urethra was revealed in 9 patients and vesicoureteral reflux in 1 patient. In urodynamic evaluation, median PdetQmax was 36 (0-155) cmH2O and increased EMG activity was found in 5 patients. There was a significant improvement in total IPSS score after dilatation (p=0.017) (Table 1). Median Qmax significantly increased from 10.85 ml/sec to 19.65 ml/sec after dilatation (p=0.004) and median PMR decreased from 40 ml to 10 ml (p=0.028) (Table 1).

CONCLUSION: Successful urethral calibration is not sufficient to exclude urethral stricture in the evaluation of female urethral stricture and mucosal damage after calibration should be assesed endoscopically. Patients with flimsy urethral stricture have a significant improvement in voiding function after dilatation as in patients with normal urethral stricture.

Keywords: female urethral stricture, flimsy urethral stricture, urethral dilatation

Hastaların ameliyat öncesi ve sonrası semptom skorları ve üroflowmetri parametrelerinin karşılaştırılması

	Preoperatif	Postoperatif	p
IPSS	27 (9-30)	16 (5-28)	0,017
Qmax	10,85 (8,50-12,92)	19,65 (13,25-22,70)	0,004
PMR	40 (0-100)	10 (0-42,50)	0,028

Operasyon öncesi ve sonrası sonuçları Wilcoxon Rank test ile değerlendirilmiştir. Sürekli değişkenler medyan (IQR: Interquartile range) olarak gösterilmiştir. IPSS: Uluslararası prostat semptom skoru PMR: Post miksiyonel rezidü Qmax: Maksimum akış hızı

Comparison of preoperative and postoperative symptom scores and uroflowmetry parameters of the patients

	Preoperative	Postoperative	p
IPSS	27 (9-30)	16 (5-28)	0,017
Qmax	10,85 (8,50-12,92)	19,65 (13,25-22,70)	0,004
PMR	40 (0-100)	10 (0-42,50)	0,028

Preoperative and postoperative results were evaluated with Wilcoxon Rank test. Continuous variables are shown as median (IQR: Interquartile range). IPSS: International prostate symptom score PMR: Post mictional residual Qmax: Maximum flow rate

SS-107

Sakral Nöromodülasyon Uyguladığımız Spina Bifidalı Aşırı Aktif Mesaneli Pediatrik Hastalar: İlk Deneyimlerimiz

Vahit Güzelburç, Burak Karakuş, Selami Albayrak
Medipol Üniversitesi, Üroloji Anabilim Dalı, İstanbul

AMAÇ: Bu çalışma spina bifidalı aşırı aktif mesaneli (AAM) pediatrik hastalarda sakral nöromodülasyonun etkinliğini değerlendirmeyi amaçladı.

GİRİŞ: Sakral Nöromodülasyon, uzun süredir yetişkin idiyopatik üriner sendromlar için etkili bir tedavi yöntemi olarak kullanılmaktadır. Literatürde, klinik ve ürodinamik kriterlere dayalı olarak bu tekniğin etkinliğini doğrulayan bir çok çalışma bulunmaktadır. Bununla birlikte, spina bifidalı nöropatik mesaneli çocuklarda faydalı sonuçlar gösteren az sayıda çalışma vardır. Bu çalışmada, pediatrik nörojenik mesanelerdeki ilk sakral nöromodülasyon deneyimlerimizi bildirdik.

MATERYAL-METOD: Antimuskarinik medikal tedaviye AAM sendromu ve ek bağırsak semptomları olan pediatrik yaş grubunda sakral nöromodülasyon tedavisi uyguladığımız 3 hastayı sunduk. Sakral kemik ve foramenlerdeki anormallikleri daha iyi göstermek için hastaları operasyondan önce tomografi ile değerlendirdik. Ek olarak, BT taramaları bir Fonksiyonel Nöroşirurji tarafından değerlendirildi ve operasyon için uygun bulundu. 18 yaşından küçük çocuklar çalışmaya dahil edilmedi. Semptomatik değerlendirme için ICIQ-SF (Uluslararası İnkontinans Anketi-Kısa Form) ve BBDQ (Mesane ve Bağırsak Disfonksiyon Anketi) sorgulama formlarının Türkçe versiyonu kullanıldı. Ameliyat öncesi ve sonrası ürodinamik değerlendirme yapıldı. Mesane kapasitesi, kompliyansı, detrusor kaçak noktası basıncı (DLLP), PVS (kontraktilite) ve PVR (işeme sonrası rezidüel idrar) ürodinamik test ile ölçüldü ve karşılaştırıldı.

SONUÇ: Ameliyat öncesi 3 hastada da total inkontinans mevcuttu ve alt bezi bağımlıydılar. Üç hastanın ikisinde total fekal inkontinans ve bir hastada parmakla rektal tahliye gerektiren şiddetli konstipasyon mevcuttu. Sakral nöromodülasyon implantasyonundan sonra, 3 hastanın tümü üriner kontinan oldu. Fekal inkontinansı olan 2 hastada fekal kontinans sağlandı ve kabızlık şikayeti olan hasta operasyon sonrası spontan defekasyona başladı. ICIF-SF ve BBDQ testlerinde klinik anlamlı iyileşme sağlandı. Ameliyat öncesi 3 hastanın ICIF-SF anket skor ortalaması 20'yken, ameliyat sonrası 4'e geriledi. 3 hastanın ameliyat öncesi ortalama BBDQ anket skoru 44 iken ameliyat sonrası 6'ya geriledi. Ortalama mesane kapasitesi ameliyat öncesi 70 cc iken, ameliyat sonrası 305 cc'ye yükseldi. 3 hastamızın da ameliyat öncesi mesaneleri hipokompliandı, ameliyat sonrası normokomplian oldular. Ameliyat öncesi ortalama DLLP değeri 28 cmH2O olup, ameliyat sonrası tam üriner kontinans sağlandı. Total inkontinans nedeniyle PVR ortalaması 10 cc, ameliyat sonrası 48 cc idi.

TARTIŞMA: Bu çalışma, spina bifidaya bağlı AAM'li pediatrik hastalarda sakral nöromodülasyonun umut verici bir tedavi olduğunu göstermiştir. Bununla birlikte, bu terapötik yaklaşımın etkinliğini protokollendirmek ve netleştirmek için pediatrik AAM tanı ve tedavi kriterlerini karşılayan daha fazla çalışma kesinlikle yapılmalıdır.

Anahtar Kelimeler: sakral nöromodülasyon, aşırı aktif mesane, spina bifida

Pediatric Patients with Spina Bifida With Overactive Bladder Who We Performed Sacral Neuromodulation: First Experiences

Vahit Güzelburç, Burak Karakuş, Selami Albayrak
Department of Urology, Medipol University, İstanbul, Turkey

OBJECTIVE: This study aimed to evaluate the efficacy of sacral neuromodulation in pediatric patients with spina bifida with overactive bladder.

INTRODUCTION: Sacral Neuromodulation has been used for more than a century as an effective therapy for adult idiopathic urinary syndromes. In the literature, several studies have validated the efficacy of this technique based on clinical and urodynamic criteria. Nevertheless, few studies have shown beneficial results in children with neuropathic bladder with spina bifida. So, we wanted to share our first experiences of sacral neuromodulation in pediatric neurogenic bladders.

MATERIAL-METHODS: We performed sacral neuromodulation treatment in children and present the case of 3 patients with an overactive bladder refractory to antimuscarinic medical treatment and additional bowel symptoms who were treated with sacral neuromodulation. The patients are assessed by a CT scan prior to operation to better demonstrate abnormalities in sacral bone and foramens. Additionally, CT scans were assessed by a Functional Neuro-Surgeon and found to be eligible for the operation. Children who are younger than 18 years old were excluded. ICIQ-SF (International Consultation on Incontinence Questionnaire-Short Form) and the BBDQ (Bladder and Bowel Dysfunction Questionnaire) Turkish version were used of for symptomatic evaluation. Urodynamic evaluation was performed before and after surgery. Bladder capacity, compliance, detrusor leak point pressure (DLLP), PVS (contractility) and PVR (Post-voided residual urine) were measured by urodynamic test and compared.

RESULTS: Preoperatively, all 3 patients were totally urinary incontinent, and diaper bounded. Two out of 3 patients had total fecal incontinence and 1 patient had severe constipation who needed rectal evacuation. After sacral neuromodulation implantation, all 3 patients became urinary continent. Urinary continence was achieved in 2 patients with fecal incontinence and the patient who suffered constipation started to defecate spontaneously after the operation. Significant improvement was achieved in ICIF-SF and BBDQ tests. The mean of ICIF-SF questionnaires of 3 patients before surgery was 20, after surgery it was 4. The mean BBDQ questionnaires of 3 patients before surgery was 44 preoperatively and decreased to 6 postoperatively. The mean bladder capacity was 70 cc preoperatively, increased to 305 cc postoperatively. All 3 of our patients had low compliance of bladder before the operation and had normal compliance after the operation. The mean DLLP value was 28 cmH2O preoperatively, which was cured to complete urinary continence postoperatively. PVR average was 10 cc due to total incontinence, it was 48 cc after surgery.

CONCLUSION: This study showed that sacral neuromodulation is a promising treatment in pediatric patients with overactive bladder. However, more studies which strictly meet pediatric overactive bladder diagnosis and management criteria should be done to protocolize and clarify the effectiveness of this therapeutic approach.

Keywords: Sacral Neuromodulation, overactive bladder, Spina Bifida

SS-108

İlçe devlet hastanesinde distal hipospadias onarımında TİPU yönteminin uygulanabilirliği

Mehmet Sarıkaya[1], Emre Kandemir[2]
[1]Kızıltepe Devlet Hastanesi Çocuk Cerrahisi Kliniği, Kızıltepe, Mardin
[2]Kızıltepe Devlet Hastanesi Üroloji Kliniği, Kızıltepe, Mardin

AMAÇ: Hipospadias son yıllarda prevalansı giderek artan konjenital bir anomalidir. İlçe Devlet hastanesinde (Kızıltepe Devlet hastanesi) tek merkezde tübülarize insize plak üretroplasti (TİPU) yapılarak tedavi edilen 55 olguluk distal hipospadias serimizin sonuçlarını paylaştık.

GEREÇ-YÖNTEM: Hipospadias onarımları tek merkez devlet hastanesinde bir ürolog (19 hasta) ve bir çocuk cerrahı (36 hasta) tarafından Ocak-2018 ile Aralık 2021 tarihleri arasında gerçekleştirildi. Tüm hastalarda TİPU tekniği kullanıldı. Hastaların yaşları, glans, mea, shaft (GMS) skorları, operatif verileri, post operatif verileri ve komplikasyonları kaydedildi. Hastalar ortalama 11,4 (7-18) ay takip edildi.

BULGULAR: Toplam 55 distal hipospadiaslı hastaya cerrahi uygulandı. Hastaların ortalama yaşı 5,5±0,5'di (1-16). Ortalama GMS skoru 4.8±1.5 idi. 8 hasta daha önce sirkumsizyon operasyonu geçirmişti. 30 hastada peroperatif deri kordisinin olduğu görüldü. Ameliyat süresi 52±10 dk idi. Peroperatif hiçbir hastada komplikasyon izlenmedi. Postoperatif kateterizasyon süresi ortalama 6 (3-10) gündü. Postoperatif 3 hastada fistül, 4 hastada meatal darlık tespit edildi. Mea darlığı gelişen hastaların lokal dilatasyonlara cevap vermemesi üzerine postop 3. ayda meatoplasti yapıldı. Tekrarlayan işeme güçlüğü ve meatal darlık yaşayan bir hastaya sistoskopi yapıldı ve hastada üretral divertikül tespit edildi. Diğer hastalarda fistül veya başka bir komplikasyon görülmedi. Çocuk cerrahının ve üroloğun opere ettiği hastaların komplikasyon oranlarında belirgin istatistiksel fark tespit edilmedi.

SONUÇ: Hipospadias çocuk ürolojisi pratiğinde sık görülen ancak tedavisi zahmetli, büyük dikkat ve tecrübe gerektiren bir anomalidir TİPU özellikle distal hipospadiaslarda komplikasyon oranı az olması ve daha güzel bir kozmetik görünüm elde edilmesi nedeniyle distal hipospadias cerrahisinde ideal bir tekniktir. TİPU operasyonu distal hipospadias onarımında ilçe devlet hastanesinde bile düşük komplikasyon ve yüksek başarı oranıyla güvenle yapılabilir bir cerrahidir.

Anahtar Kelimeler: Hipospadias, TİPU, Distal hipospadias, GMS skor, üretral divertikül

Applicability of the TIPU method in distal hypospadias repair in the district state hospital

Mehmet Sarıkaya[1], Emre Kandemir[2]
[1]Kızıltepe State Hospital Clinic of Pediatric Surgery, Kızıltepe, Mardin
[2]Kızıltepe State Hospital Clinic of Üroloji, Kızıltepe, Mardin

OBJECTIVE: Hypospadias is a congenital anomaly whose prevalence has been increasing in recent years. We shared the results of our distal hypospadias series of 55 cases treated by tubularized incised plate urethroplasty (TİPU) in a single center in the District State Hospital (Kızıltepe State Hospital).

MATERIALS-METHODS: Hypospadias repairs were performed by a urologist (19 patients) and a pediatric surgeon (36 patients) in a single central state hospital between January 2018 and December 2021. The TIPU technique was used in all patients. The patients' ages, glans, mea, shaft (GMS) scores, operative data, post-operative data, and complications were recorded. The patients were followed up for an average of 11.4 (7-18) months.

RESULTS: A total of 55 patients with distal hypospadias underwent surgery. The mean age of the patients was 5.5±0.5 (1-16). The mean GMS score was 4.8±1.5. Eight patients had previously undergone circumcision operations. It was observed that 30 patients had per-operative skin cordia. The operation time was 52±10 minutes. No complications were observed in any of the patients per-operatively. The mean postoperative catheterization time was 6 (3-10) days. Postoperatively, the fistula was detected in 3 patients and meatal stenosis was detected in 4 patients. Meatoplasty was performed in the 3rd postoperative month, as the patients who developed meatal stenosis did not respond to local dilatations. Cystoscopy was performed on a patient with recurrent voiding difficulty and meatal stenosis, and a urethral diverticulum was detected in the patient. No fistulas or other complications were observed in the other patients. There was no significant statistical difference in the complication rates of the patients operated by the pediatric surgeon and the urologist.

CONCLUSION: Hypospadias is an anomaly that is common in pediatric urology practice, but its treatment is difficult and requires great attention and experience. TIPU is an ideal technique in distal hypospadias surgery, especially because of its low complication rate and better cosmetic appearance in distal hypospadias. TİPU operation can be performed safely in distal hypospadias repair even in the district state hospital with low complication and high success rate.

Keywords: Hypospadias, TIPU, Distal hypospadias, GMS score, urethral diverticulum

distal hipospadias operasyon öncesi ve sonrası görüntüleri
distal hypospadias pre- and post-operative images

distal hipospadias operasyon öncesi ve sonrası görüntüleri
distal hypospadias pre- and post-operative images

Tablo 1

Hasta Özellikleri	Hasta Sayısı
coronal	11
subcoronal	13
Distal penil	31
Deri kordisi	30
Operasyon öncesi sünnetli	8
Kataterizasyon süresi(<5 gün)	12
Kataterizasyon süresi(5-7 gün)	32
Kataterizasyon süresi(>7 gün)	11
Postoperatif meatal darlık	4
Postoperatif üretral fistül	3

Hipospadias hastalarının karakteristik özellikleri

Table 1

Patient Characteristics	Number of patients
coronal	11
subcoronal	13
distal penile	31
skin cordea	30
circumcised before surgery	8
Catheterization time(<5 days)	12
Catheterization time(5-7 days)	32
Catheterization time(>7 days)	11
Postoperative meatal stenosis	4
Postoperative urethral fistula	3

Characteristics of hypospadias patients

SS-109

Nüks İnmemiş Testiste Başarıyı Etkileyen Faktörler Orkiopeksi İhtiyacını Azaltmak İçin Neler Yapılabilir? Pediatrik Üroloji Kliniğinin 10 Yıllık Deneyimi

Cemil Kutsal[1], Kaya Horasanlı[2]
[1]Sağlık Bilimleri Üniv Şişli Etfal Eğitim ve Araştırma Hastanesi Üroloji Anabilim Dalı
[2]Sağlık Bilimleri Üniv Şişli Etfal Eğitim ve Araştırma Hastanesi Pediatrik Üroloji Anabilim Dalı

Amaç: Palpe edilen inmemiş testislerde tedavi açık cerrahi orkiopeksidir. Başarısız orkiopeksi olgularında ikincil girişim gerekir. İkincil girişim morbidtir, deneyim gerektirir ve başarı oranı düşüktür. Arzulanan ikincil girişim ihtiyacını en aza indirmektir.

Yöntem: Bir eğitim hastanesinde 2011-2021 yılları arasında bir pediatrik ürolog tarafından ya da onun nezaretinde gerçekleştirilen orkiopeksi ameliyatları retrospektif olarak incelendi. Sekonder orkiopeksi gereken olgular pediatrik ürolog tarafından opere edildi. Peroperatif bulgular, primer cerahinin yapıldığı yer, zamanı ve başarı oranları değerlendirildi.

Sonuç: Bu dönem içerisinde 388 olguya orşiopeksi ameliyatı (360 açık, 28 laparoskopik)gerçekleştirildi. Olguların 42 tanesi bilateral inmemiş testis idi. Primer olgu sayısı 273, sekonder cerrahi yapılan olgular 87 olgudan oluşmaktaydı. Sekonder olguların 17 tanesi primer cerrahisi kliniğimizde 70 olgunun primer cerrahisi devlet hastanesinde çocuk cerrahı ve ürolog tarafından yapılan olgulardan oluşmaktaydı. Kliniğimizde primer cerrahisi yapılan 17 nüks olguda 7 inguinal herni tamiri yapıldı. Dış merkezde primer cerrahisi olan 70 hastanın 58 de inguinal herni tamiri yapıldı. Kliniğimizde 17 nüks hastanın 10 da normal skrotal pozisyon,4 hastada normalden küçük boyutlu testis izlendi ve 3 hastada orşiektomi yapıldı. Diğer dış merkezde opere edilmiş sekonder olguların 42 de normal skrotal pozisyon,16 hastada normalden küçük görünümlü testis ve 12 hastada da orşiektomi uygulandı. Başarılı olan sekonder olguların eksplorasyonunda patent prosesus vaginalisin yeterli diseke edilmediği ve bağlanmadığı görüldü. Bu olguların testis lokalizasyonun ekstra kanaliküler infrapubik oldu izlendi. Sekonder operasyonda başarısız olan olgularda da patent prosesus vaginalisin yeterli diseke edilmediği ve bağlanmadığı görüldü. Başarısız olan tüm hastaların intrakanaliküler olduğu izlendi.

Sonuç: Sekonder orkiopeksi yüksek morbiditeyle seyreder. Deneyimli bir çocuk üroloğu tarafından gerçekleştirilmelidir. Tekrarlayan inmemiş testisin önlenmesi, kapsamlı proksimal kord mobilizasyonu, dikkatli inguinal diseksiyon ve gerilimsiz güvenli intraskrotal gonadal fiksasyon gibi temel cerrahi prensiplerin uygulanmasıyla sağlanabilir. Sekonder veya redo orşiopeksi deneyimli bir pediatrik yan dal cerrahı (pediatrik veya ürolojik), ayrıntılı anatomik bilgi, titiz ameliyat tekniği, büyütme ve hassas enstrümantasyon, yaralanmasız kord diseksiyonu, tam proksimal retroperitoneal kord mobilizasyonu ve gerilimsiz intraskrotal fiksasyon gerektirir. En blok kord diseksiyonu, derin inferior epigastrik damarların altında kord transpozisyonu, ve inguinal kordopeksi, reoperatif orşiopeksiye yardımcı manevralardır. Cerrahi deneyimsizlik, funikulus spermatikusun yetersiz disseksiyonu ve patent prosesus vajinalisin bağlanmamış olması başarısızlığın en önemli sebeplerindendir.

Anahtar Kelimeler: Nüks, inmemiş, testis

Factors Affecting Success in Recurrent Undescended Testicle What Can Be Done to Reduce the Need for Orchiopexy? 10 Years Experience of Pediatric Urology Clinic

Cemil Kutsal[1], Kaya Horasanlı[2]
[1]Department of Urology, University of Health Sciences Şişli Etfal Training and Research Hospital
[2]Department of Pediatric Urology, University of Health Sciences Şişli Etfal Training and Research Hospital

Aim: Treatment of palpable undescended testicles is open surgical orchiopexy. Secondary intervention is required in unsuccessful orchiopexy cases. Secondary intervention is morbid, requires experience and has a low success rate. It is desirable to minimize the need for secondary intervention.

Method: Orchidopexy surgeries performed by or under the supervision of a pediatric urologist in a teaching hospital between 2011 and 2021 were retrospectively reviewed. Cases requiring secondary orchiopexy were operated by a pediatric urologist. Peroperative findings, site and time of primary surgery, and success rates were evaluated.

Results: During this period, orchiopexy surgery (360 open, 28 laparoscopic) was performed in 388 cases. 42 of the cases had bilateral undescended testicles. The number of primary cases consisted of 273, and the cases that underwent secondary surgery consisted of 87 cases. Seventeen of the secondary cases were primary surgery in our clinic and the primary surgery of 70 cases consisted of cases performed by a pediatric surgeon and a urologist in the state hospital. In our clinic, 7 inguinal hernia repairs were performed in 17 relapsed cases who underwent primary surgery. Inguinal hernia repair was performed in 58 of 70 patients who had primary surgery in another center. In our clinic, normal scrotal position was observed in 10 of the 17 relapsed patients, testicular size was smaller than normal in 4 patients, and orchiectomy was performed in 3 patients. Normal scrotal position was performed in 42 of the secondary cases operated in another center, testis with a smaller than normal appearance in 16 patients and orchiectomy was performed in 12 patients. In the exploration of successful secondary cases, it was observed that the patent processus vaginalis was not adequately dissected and ligated. It was observed that the testicular localization of these cases was extra canalicular infrapubic. It was observed that the patent processus vaginalis was not adequately dissected and ligated in cases that failed in the secondary operation. It was observed that all patients who failed were intracanalicular.

Conclusion: Secondary orchiopexy is associated with high morbidity. It should be performed by an experienced pediatric urologist. Prevention of recurrent undescended testis can be achieved by applying basic surgical principles such as extensive proximal cord mobilization, careful inguinal dissection, and secure tension-free intrascrotal gonadal fixation. Secondary or redo orchiopexy requires an experienced pediatric side-branch surgeon (pediatric or urological), detailed anatomical knowledge, meticulous surgical technique, augmentation and precision instrumentation, injury-free cord dissection, complete proximal retroperitoneal cord mobilization, and tension-free intrascrotal fixation. En bloc cord dissection, cord transposition below the deep inferior epigastric vessels, and inguinal cordopexy are maneuvers that assist reoperative orchiopexy. Surgical inexperience, inadequate dissection of the funiculus spermaticus and unattachment of the patent processus vaginalis are the most important reasons for failure.

Keywords: Recurrent, undescended, testis

SS-110

Pediatrik Beden Dışı Şok Dalga Litotripsi (ESWL) Tedavi Başarısını Etkileyen Faktörler

Ufuk Çağlar, Arda Meriç, Ahmet Halis, Abdullah Esmeray, Reşit Yusuf, Levent Denis Şekerel, Faruk Özgör, Ömer Sarılar
Sağlık Bilimleri Üniversitesi, Haseki Eğitim ve Araştırma Hastanesi, Üroloji Kliniği, İstanbul, Türkiye

AMAÇ: Bu çalışmada amacımız ürolitiyazis nedeniyle beden dışı şok dalga tedavisi (ESWL) uyguladığımız çocuklarda tedavi başarısını etkileyen faktörleri değerlendirmektir.

MATERYAL-METOD: Haziran 2020 – Haziran 2022 tarihleri arasında ESWL uygulanan çocukların kayıtları retrospektif olarak incelendi. Böbrek anomalisi olan hastalar, koagulasyon bozukluğu olan hastalar, takiplere düzenli gelmeyen hastalar çalışma dışı bırakıldı. Hastalara en fazla 3 seans işlem uygulandı. Tedavi bitiminden 3 hafta sonra USG ve DUSG ile tam taşsızlık görülen hastalar başarılı olarak kabul edildi. Tüm hastalara tek hekim tarafından floroskopi ve USG yardımı ile sedoanaljezi altında işlem uygulandı. Hastalar ESWL başarısına göre iki gruba ayrılarak yaş, cinsiyet, taş boyutu, taş lokalizasyonu, taş sayısı, taşın sertliği, taşın bulunduğu taraf, hidronefroz varlığı, JJ stent varlığı açısından karşılaştırıldı. Univaryant analizde istatistiksel anlamlı fark saptananan verilere multivaryant analiz uygulandı.

BULGULAR: Çalışmaya dahil edilen 280 olgunun 150 (%53,5)'u erkek, 130(%46,4)'ü kadın idi (p:0.937). Toplam ESWL başarısı % 87,8 olarak bulundu. Hastaların ortalama yaşı başarılı grupta 8.9 başarısız grupta 11.8 yıl idi ve istatistiksel olarak gruplar arasında fark izlendi (p: 0.001). Cinsiyet, hidronefroz varlığı, taş sayısı, DJ stent varlığı, taşların tarafı ile ESWL başarısı arasında anlamlı bir ilişki bulunmadı (p>0,05). Taşların yerleşimine göre gruplar arasında istatistiksel anlamlı fark izlendi (p:0.030). ESWL başarılı grupta taş boyutu ortalama 10.8±3.7 mm, başarısız grupta ise 13.3±4.1 mm olarak saptandı (p: 0.001). Hounsfield ünitesi başarılı grupta istatistiksel anlamlı derecede düşük izlendi (p:0.029). Multivaryant analizde ise sadece yaş ve taş boyutu istatistiksel anlamlı bulundu (sırasıyla p:0.032 ve p:0.049).

SONUÇ: Ürolitiyazis tanılı çocuklarda ESWL etkili ve güvenli bir tedavi yöntemidir. Hastanın yaşı ve taşın boyutu başarıyı etkileyen önemli faktörlerdir. Hastalarda başarıyı öngörmek, ek tedavi planını düzenlemek ve hastayı bilgilendirmek açısından bu faktörler tedavi öncesinde göz önünde bulundurulmalıdır.

Anahtar Kelimeler: Böbrek taşı, Litotripsi, Pediatrik, Şok dalga

Factors Affecting Pediatric Extracorporeal Shock Wave Lithotripsy (ESWL) Treatment Success

Ufuk Çağlar, Arda Meriç, Ahmet Halis, Abdullah Esmeray, Reşit Yusuf, Levent Denis Şekerel, Faruk Özgör, Ömer Sarılar
University of Health Sciences, Haseki Training and Research Hospital, Department of Urology, Istanbul, Turkey

OBJECTIVE: Our aim in this study was to evaluate the factors affecting the success of treatment in children who underwent extracorporeal shock wave therapy (ESWL) for urolithiasis.

MATERIALS-METHODS: Records of children who underwent ESWL between June 2020 and June 2022 were retrospectively reviewed. Patients with kidney anomalies, patients with coagulation disorders, and patients who did not come regularly for follow-up were excluded from the study. A maximum of 3 sessions of procedures were applied to the patients. Patients who were found to be stone-free with USG and X-RAY 3 weeks after the end of the treatment were considered successful. All patients underwent the procedure under sedoanalgesia with the help of fluoroscopy and USG by a single physician. The patients were divided into two groups according to the success of ESWL and compared in terms of age, gender, stone size, stone location, number of stones, hardness of the stone, side of the stone, presence of hydronephrosis, presence of JJ stent. Multivariate analysis was applied to the data in which a statistically significant difference was found in the univariate analysis.

RESULTS: Of the 280 cases included in the study, 150 (53.5%) were male and 130 (46.4%) were female (p:0.937). Total ESWL success was found to be 87.8%. The mean age of the patients was 8.9 years in the successful group and 11.8 years in the unsuccessful group, and there was a statistical difference between the groups (p: 0.001). No significant correlation was found between gender, presence of hydronephrosis, number of stones, presence of DJ stent, side of stones and ESWL success (p>0.05). There was a statistically significant difference between the groups according to the location of the stones (p:0.030). The mean stone size was

10.8±3.7 mm in the ESWL successful group and 13.3±4.1 mm in the unsuccessful group (p: 0.001). The Hounsfield unit was found to be statistically significantly lower in the successful group (p:0.029). In the multivariate analysis, only age and stone size were statistically significant (p:0.032 and p:0.049, respectively).

CONCLUSION: ESWL is an effective and safe treatment method in children with urolithiasis. The age of the patient and the size of the stone are important factors affecting success. These factors should be considered before the treatment in order to predict success in patients, to organize the additional treatment plan and to inform the patient.

Keywords: Kidney stone, Lithotripsy, Pediatric, Shock wave

Tablo 1
Table 1

	Başarılı	**Başarısız**	Univaryant analiz	Multivaryant analiz
Sayı	246 (87.8%)	34 (12.2%)		
Cinsiyet (Erkek/Kadın)	132/114	18/16	0.937	
Yaş (yıl)*	8.9±4.3	11.8±4.8	**0.001**	**0.032**
Hidronefroz	126	19	0.610	
Taş Boyutu (mm)*	10.8±3.7	13.3±4.1	**0.001**	**0.049**
Taş sayısı (Tek/Çoklu)	203/43	28/6	0.981	
Taş Lokalizasyonu			**0.030**	
Üst pol	62	6		Ref.
Pelvis	131	14		0.786
Alt pol	32	11		0.250
Üreteropelvik bileşke	21	3		0.929
Taraf (Sağ/Sol)	129/117	17/17	0.790	
Hounsfield ünitesi	864.5±294.4	981.5±261.2	**0.029**	0.160
İşlem öncesi JJ stent	10	2	0.624	
Semptom süresi			0.423	
< 4 hafta	184	21		
> 4 hafta	62	13		

Hastaların Preoperatif Demografik verilerinin ve operasyon sonuçlarının karşılaştırılması
Comparison of patients' preoperative demographic data and operation results

SS-111

Konvansiyonel Sünnet Teknikleri ile Thermokoter Yardımlı Sünnetin Clavien Dindo Sınıflamasına Göre Erken Dönem Komplikasyonlarının Retrospektif Analizi

Bedreddin Kalyenci[1], Mahmut Taha Ölçücü[2], Kerem Teke[3], Sait Sever[1], Ali Çift[1], Can Benlioğlu[1], Mehmet Özgür Yücel[1]
[1]Adıyaman Üniversitesi Tıp Fakültesi,Üroloji Anabilim Dalı, Adıyaman
[2]Antalya Eğitim ve Araştırma Hastanesi,Üroloji Anabilimdalı, Antalya
[3]Kocaeli Üniversitesi Tıp Fakültesi,Üroloji Anabilimdalı, Kocaeli

GİRİŞ: Sünnet; dünyada kültürel, dini ve medikal nedenlerle geçmişten günümüze yapılmaya devam eden ve çok sık yapılan cerrahi bir işlem olması nedeniyle komplikasyonlardan muaf değildir.Şu ana kadar uygulanmış bir çok farklı sünnet tekniği bulunmaktadır. Hangi teknik hangi durumda avantajlı sorusu cerrahi deneyimler ve yaşanılan komplikasyonların paylaşımı ile mümkün olmaktadır. Bu çalışmada konvansiyonel cerrahi tekniklerden olan dorsal slit,sleev rezeksiyon,forceps guided ve thermokoter yardımlı sünnet tekniklerinin postoperatif erken dönem komplikasyonlarını ve bu komplikasyonları Clavien-Dindo sınıflandırma sistemi(CDSS)'e göre değerlendirmeyi amaçladık.

MATERYAL-METOD: Bu çalışma retrospektif bir inceleme olup; 01.01.2016 ile 27.05.2021 tarihleri arasında 2 farklı merkezdeki 7041 sünnet yapılan hasta tarandı.Hastalar uygulanan tekniğe göre 4 grupta incelendi.Sünnet sırasında ve sonrasında (peri- ve postoperatif) oluşan erken dönem komplikasyonlar kaydedildi.Komplikasyonlar modifiye CDCS'ye göre kategorize edildi.

BULGULAR: Forceps-guided, Dorsal slit ve Sleeve resection gruplarına göre Thermocoter grubunda işlem süresinin daha kısa sürdüğü; sütur sayısının daha düşük olduğu; iyileşme süresinin daha uzun oduğu; kanama insidansı (hem genel hem de perioperative) istatistiksel anlamlı olarak daha düşük olduğu; ödem görülme oranının daha yüksek olduğu saptandı.Cerrahi teknikler arasında komplikasyon görülme sıklığı açısından CDS'E göre anlamlı fark görülmedi.

TARTIŞMA: Sünnet sırasında işlem süresini kısaltmak, hasta ve hekim konforunu arttırmak ve işlem sonrası da kozmetik başarı ve iyileşme oranlarını arttırmak için farklı teknikler kullanılmaktadır.Standart cerrahi ekipmanlarla yapılan teknikler dışında özel klemplerin kullanıldığı tekniklerde bulunmaktadır.Ayrıca son zamanlarda konvansiyonel tekniklerin modifiye edilip thermal enerjinin kullanıldığı teknikler de tanımlanmıştır.Her cerrahi işlemde olduğu gibi sünnet de bazı potansiyel komplikasyonlarla karşılaşılmaktadır.Sünnet sonrası istenmeyen durumlar erken veya geç komplikasyonlar olarak kategorize edilebilir.Kanama, enfeksiyon, ödem gibi erken komplikasyonların yanında; üreral kordi, yetersiz cilt çıkarma, penil adezyonlar, fimozis, gömülü penis, üretrokutanöz fistül ve mea darlığı geç dönem komplikasyonları içerir.Bu komplikasyonların çoğu ayrıntılara ve uygun tekniğe dikkat edilerek öngörülüp önlenebilir.Geleneksel yöntemlerle yapılan sünnetin en sık görülen erken komplikasyonu kanamadır. Sünnet sonrası kanamaların çoğu baskılı pansuman ile kontrol edilebilir.Nadiren yara eksplorasyonu, hematom boşaltılması ve sütür gereklidir.Çalışmamızda Forceps-guided, Dorsal slit ve Sleeve resection gruplarına göre Thermocoter grubunda postoperatif kanama insidansı istatistiksel anlamlı olarak daha düşüktü.Termokoter destekli sünnette neşter yerine kesinin ısı ile yapılması kan damarlarının ısıyla mühürlenmesinden kaynaklandığını bildiren çalışmalar bildirilmiştir.Literatürdede thermokoter ile yapılan sünnet sonrası kanama oranlarının düşük olması bizim çalışmamızdada destekenmektedir.Sosyoekonomik nedenlerle hastanelerde sünnet yapılamayan bölgelerde uygun ekipman ve personel ile termokoter destekli sünnetin güvenle yapılabileceği belirlenmiştir. Çalışmamızda thermokoter yardımlı yapılan sünnetin daha kısa sürdüğü, sleeve sirkümsizyonun ise karşılaştırılan dört teknikten en uzun işlem süresine sahip olduğu gösterilmiştir.Bunun yanında termokoter destekli sünnetin en sık görülen komplikasyonu ödemdir. Sünnet hattında ısıya bağlı travmaya bağlı artan lokal hipervasküler geçirgenlik ödemin olası nedeni olabilir.Bizim çalışmamızda Forceps-guided, Dorsal slit ve Sleeve resection gruplarına göre Thermocoter grubunda post operatif ödem istatistiksel anlamlı olarak daha yüksekti.Literatürde termokoter destekli sünnette ödem konusunda farklı sonuçlar bildirilmiştir.Bunun nedeni optimal ısı ayarı hakkında bilgi olmaması ve standardize edilmemiş ve/veya optimal olmayan termokoterizasyon sütür hattında ödem oluşmasına neden olabilir.

SONUÇ: CDSS'ye göre karşılaştırıldığında majör komplikasyonlar açısından fark saptanmamasına rağmen thermokoter yardımlı sünnetin kanama ve işlem süresinin kısalığı açısından avantajlı olduğu bunun yanında diğer konvansiyonel tekniklere göre postoperatif ödem ve iyileşme süresinin uzun olması gibi dezavatajları olduğunu düşünüyoruz.

Anahtar Kelimeler: Konvansiyonel Sünnet teknikleri, thermokoter yardımlı sünnet,Clavien-Dindo sınıflandırma sistemi, Kanama, Ödem

Retrospective Analysis of Early Period Complications of Conventional Circumcision Techniques and Thermocautery Assisted Circumcision According to Clavien Dindo Classification

Bedreddin Kalyenci[1], Mahmut Taha Ölçücü[2], Kerem Teke[3], Sait Sever[1], Ali Çift[1], Can Benlioğlu[1], Mehmet Özgür Yücel[1]
[1]Department of Urology,Adıyaman Univercity Faculty of Medicine,Adıyaman, Turkey
[2]Department of Urology,Antalya Traning and Research Hospital,Antalya, Turkey
[3]Department of Urology,Kocaeli Univercity Faculty of Medicine,Kocaeli, Turkey

INTRODUCTION: Circumcision; It is not exempt from complications because it is a very common surgical procedure that continues to be performed from past to present for cultural, religious and medical reasons in the world.There are many different circumcision techniques that have been applied so far.The question of which technique is advantageous in which situation is possible with the sharing of surgical experiences and complications experienced. In this study, we aimed to evaluate the early postoperative complications of dorsal slit, sleeve resection, forceps guided and thermocautery assisted circumcision techniques and these complications according to the Clavien-Dindo classification system (CDSS).

MATERIAL-METHOD: This study is a retrospective study; Between 01.01.2016 and 27.05.2021, 7041 circumcised patients in 2 different centers were screened. The patients were examined in 4 groups according to the technique applied. Early complications during and after circumcision (peri- and postoperative) were recorded. Complications were categorized according to modified CDCS.

RESULTS: Compared to the Forceps-guided, Dorsal slit and Sleeve resection groups, the procedure time was shorter in the Thermocoter group; lower number of sutures; longer recovery time; the incidence of bleeding (both overall and perioperative) was statistically significantly lower; The incidence of edema was found to be higher. There was no significant difference between the surgical techniques in terms of complication incidence compared to CDS.

DISCUSSION: Different techniques are used to shorten the procedure time during circumcision, to increase patient and physician comfort, and to increase the rate of cosmetic success and recovery after the procedure.Techniques have also been defined.As in every surgical procedure, some potential complications are encountered in circumcision.Undesirable conditions after circumcision can be categorized as early or late complications.In addition to early complications such as bleeding, infection and edema; Late complications include ureral chord, inadequate skin removal, penile adhesions, phimosis, buried penis, urethrocutaneous fistula, and breast stenosis. Most of these complications can be predicted and prevented by paying attention to details and proper technique. The low bleeding rates after circumcision performed with thermocautery in the literature is also supported in our study. It has been determined that thermocautery-assisted circumcision can be performed safely with the help of the mother and staff. In our study, it was shown that the thermocautery-assisted circumcision takes a shorter time, and sleeve circumcision has the longest procedure time among the four techniques compared. Besides, the most common complication of thermocautery-assisted circumcision is edema. In our study, postoperative edema was statistically significantly higher in the Thermocoter group compared to the Forceps-guided, Dorsal slit and Sleeve resection groups. Different results were reported in the literature on edema in thermocautery-assisted circumcision. This is because of the optimal temperature setting. Lack of information and non-standardized and/or suboptimal thermocauterization may result in suture line edema.

CONCLUSION: Although no difference was found in terms of major complications compared to CDSS, we think that thermocautery-assisted circumcision is advantageous in terms of bleeding and shorter procedure time, as well as disadvantages such as postoperative edema and longer recovery time compared to other conventional techniques.

Keywords: Conventional Circumcision techniques, thermocautery assisted circumcision, Clavien-Dindo classification system, Bleeding, Edema

Clavien Dindo puanlarının çalışma grupları içindeki dağılımı

CDSS	Forceps-guided (n=3209)	Dorsal slit (n=611)	Sleeve reseksiyon (n=708)	Thermokoter (n=2513)
0	2803 (87.3%)a,b,c	440 (72.0%)a,d	640 (90.4%)b,d,e	1841 (73.3%)c,e
1	371 (11.6%)a,b,c	165 (27.0%)a,d	63 (8.9%)b,d,e	646 (25.7%)c,e
2	23 (0.7%)	2 (0.3%)	2 (0.3%)	16 (0.6%)
3a	7 (0.2%)	1 (0.2%)	2 (0.3%)	9 (0.4%)
3b	4 (0.1%)	3 (0.5%)f	1 (0.1%)	1 (0.040%)f

Tanımlayıcı istatistikler vaka sayısı ve (%) olarak gösterildi, † Pearson's χ2 testi, a: Forseps kılavuzluğunda - Dorsal slit'e karşı (p<0,001), b: Forseps kılavuzluğunda ve Sleeve rezeksiyona karşı (p<0.05), c: Forseps- Kılavuzlu ve Termokoter (p<0,001), d: Dorsal slit ve Sleeve rezeksiyon (p<0,001), e: Termokoter'e karşı Sleeve rezeksiyon (p<0,001), f: Dorsal slit ve Thermocoter (p=0,025).

The frequency distribution of Clavien Dindo scores within study groups

Clavien Dindo scores	Forceps-guided (n=3209)	Dorsal slit (n=611)	Sleeve resection (n=708)	Thermocoter (n=2513)
0	2803 (87.3%)a,b,c	440 (72.0%)a,d	640 (90.4%)b,d,e	1841 (73.3%)c,e
1	371 (11.6%)a,b,c	165 (27.0%)a,d	63 (8.9%)b,d,e	646 (25.7%)c,e
2	23 (0.7%)	2 (0.3%)	2 (0.3%)	16 (0.6%)
3a	7 (0.2%)	1 (0.2%)	2 (0.3%)	9 (0.4%)
3b	4 (0.1%)	3 (0.5%)f	1 (0.1%)	1 (0.040%)f

Descriptive statistics were displayed as number of cases and (%), † Pearson's χ2 test, a: Forceps-guided vs Dorsal slit (p<0.001), b: Forceps-guided vs Sleeve resection (p<0.05), c: Forceps-guided vs Thermocoter (p<0.001), d: Dorsal slit vs Sleeve resection (p<0.001), e: Sleeve resection vs Thermocoter (p<0.001), f: Dorsal slit vs Thermocoter (p=0.025).

SS-112

Youtube'da Sünnet Cerrahisi:Bir Kalite Değerlendirmesi

Şeref Coşer, Mehmet Sevim, Halil İbrahim İvelik, Hüseyin Özgür Kazan, Okan Alkış, İbrahim Güven Kartal, Bekir Aras
Kütahya Sağlık Bilimleri Üniversitesi, Evliya Çelebi Eğitim ve Araştırma Hastanesi, Üroloji Ana Bilim Dalı, Kütahya

GİRİŞ-AMAÇ: Youtube™ tüm dünyada en popüler video paylaşım sitesi olup, bu platformda hastaları bilgilendirici pek çok video içeriği bulunmaktadır. Bu çalışmada, Youtube™'da yer alan "sünnet" işlemi ile ilişkili videoların kalitesinin ve güvenilirliğinin değerlendirilmesi amaçlanmaktadır.

MATERYAL-METOD: Youtube™ arama motorunda "sünnet" anahtar kelimesi kullanılarak arama yapıldı ve alakaya göre sıralama yapılarak dâhil etme kriterlerine göre dili İngilizce olan ilk 155 video çalışmaya dâhil edildi. Bu videoların temel verileri ve yüklenme kaynakları kaydedildi. Videodaki bilgilerin kalitesi ve güvenilirliği, birbirinden bağımsız dört farklı ürolog tarafından Modifiye DISCERN ve GQS(Global Quality Score) kullanılarak değerlendirildi. Modifiye DISCERN skorlamasında, cevapları evet/hayır olan ve her 'evet' cevabına 1 puan verilen 5 soru sorulmakta olup skorlama sonucunda 3 'ün üzerinde toplam puan alan videoların güvenilirliği 'high', 3 puan alan videoların 'intermediate', 3'ün altında puan alan videoların ise 'low' olarak değerlendirilmektedir. Global Quality Scale (GQS), videolardaki bilgilerinin kalitesinin, akışının ve hastalar için yararının değerlendirildiği bir ölçek olup, 5 ayrı seviyenin bulunduğu ve her bir videonun 1'den 5'e kadar puanlandığı bu ölçekte, 4 ve 5 puan yüksek kaliteyi,3 puan orta kaliteyi, 1 ve 2 puan ise düşük kaliteyi göstermektedir.

BULGULAR: Videoların çoğu bireysel kullanıcılar/hastalar tarafından yüklenmişti (%42.6). Videoların GQS skorları ortalaması 2.30±0.99, Modifiye DISCERN skorları ortalaması 1.71±1.10 olarak izlendi. Modifiye DISCERN skorlamasına göre videoların 128'i (82.58%) düşük kaliteli, 8'i (5.16%) orta kaliteli, 19'si (12.25%) yüksek kaliteli video olarak değerlendirildi. Doktorlar/ profesyonel organizasyonlar/ üniversiteler tarafından yüklenen videoların GQS ve Modifiye DISCERN skorları diğer kaynaklara göre anlamlı yüksek olarak saptandı ($p<0.01$) GQS ve Modifiye DISCERN skorları ile videoların süre,izlenme sayısı ve beğeni sayısı verileri arasında ilişki izlenmedi.

SONUÇ: Youtube™ platformunda yer alan sünnet cerrahisiyle ilişkili videoların çoğu kalitesiz olup sağlık profesyonellerinin bu ihtiyaca yönelik olarak daha kaliteli, güvenilir ve güncel içerikler üretmesi gerekmektedir.

Anahtar Kelimeler: Güvenilirlik,Kalite,Sünnet,Youtube

Circumcision Surgery On Youtube:A Qualitiy Assesment

Şeref Coşer, Mehmet Sevim, Halil İbrahim İvelik, Hüseyin Özgür Kazan, Okan Alkış, İbrahim Güven Kartal, Bekir Aras
Kütahya Health Sciences University, Evliya Çelebi Training and Research Hospital, Department of Urology, Kütahya

INTRODUCTION and PURPOSE: Youtube™ is the most popular video sharing site all over the world, and there are many informative video content on this platform. In this study, it is aimed to evaluate the quality and reliability of the videos related to the "circumcision" process on Youtube™.

MATERIAL-METHOD: The Youtube™ search engine was searched using the keyword "circumcision" and the first 155 English-language videos were included in the study, sorted by relevance. The basic data and upload sources of these videos were recorded. The quality and reliability of the information in the video was evaluated by four independent urologists using Modified DISCERN and GQS (Global Quality Score). In the modified DISCERN scoring, 5 questions are asked with yes/no answers and 1 point is given for each 'yes' answer. As a result of the scoring, the reliability of the videos with a total score above 3 is 'high', the videos with 3 points are 'intermediate', and the videos with 3 points are scored below 3. The videos that receive videos are evaluated as 'low'. The Global Quality Scale (GQS) is a scale that evaluates the quality, flow and benefit of the information in the videos for patients. and 5 points indicate high quality, 3 points medium quality, 1 and 2 points low quality.

RESULTS: Most of the videos were uploaded by individual users/patients (42.6%). The mean GQS scores of the videos were 2.30±0.99, and the mean of the Modified DISCERN scores were 1.71±1.10. According to the modified DISCERN scoring, 128 (82.58%) of the videos were rated as low quality, 8 (5.16%) as medium quality, and 19 (12.25%) as high quality. The GQS and Modified DISCERN scores of the videos uploaded by doctors/professional organizations/universities were found to be significantly higher than other sources ($p<0.01$). No relationship was observed between the GQS and Modified DISCERN scores and the duration, number of views and number of likes of the videos.

CONCLUSION: Most of the videos related to circumcision surgery on the Youtube™ platform are of poor quality, and health

professionals need to produce more quality, reliable and up-to-date content for this need.

Keywords: Circumcision, Quality, Reliability, Youtube

Tablo 1.

Video Kaynağı	N	%
Doktorlar/ Profesyonel Organizasyonlar/ Üniversiteler	40	25.8
Bağımsız Sağlık Bilgi Websiteleri	33	21.3
Tıbbi Reklamlar/Kar amacı Gütmeyen Kuruluşlar	16	10.3
Bireysel Kullanıcılar/Hastalar	66	42.6
Düşük Kaliteli Video	128	82.58
Orta Kaliteli Video	8	5.16
Yüksek Kaliteli Video	19	12.25
Video Özellikleri	Mean±SD	Min-Max
Süre(sn)	477.65±45.40	28-4865
İzlenme Sayısı	540.283±188.115	1145-182.000.000
Beğeni Sayısı	1680.93±304.81	1-28.000
GQS Skoru	2.30±0.99	1-5
Modifiye DISCERN Skoru	1.71±1.10	0-4.5

Videoların genel özellikleri ve kalite analizleri

Table 1.

Source of video	N	%
Physicians/ Professional Organisations/Universities	40	25.8
Stand-alone Health Information Websites	33	21.3
Medical Advertisements/For-Profit Organizations	16	10.3
Individual Users/Patients	66	42.6
Low Quality Video	128	82.58
Intermediate Quality Video	8	5.16
High Quality Video	19	12.25
Features of Video	Mean±SD	Min-Max
Second(sec)	477.65±45.40	28-4865
Number of views	540.283±188.115	1145-182.000.000
Number of likes	1680.93±304.81	1-28.000
GQS Score	2.30±0.99	1-5
Modified DISCERN Score	1.71±1.10	0-4.5

General features and quality analysis of videos

SS-113

Postoperatif Kateterizasyon Süresinin Distal Hipospadias Cerrahisinde Başarı ve Komplikasyonlara Etkisi

Kubilay Sarıkaya, Muhammed Arif İbiş, İhsan Barış Müldür, Fahri Erkan Sadioğlu, Mehmet Çiftçi, Çağrı Şenocak, Ömer Faruk Bozkurt
Ankara Atatürk Sanatoryum Eğitim ve Araştırma Hastanesi

AMAÇ: Çalışmamızda distal hipospadias nedeniyle opere edilen hastalarda postoperatif uzun süreli ve kısa süreli kateterizasyonun cerrahi başarı ve komplikasyonlara etkisini göstermeyi amaçladık.

HASTALAR VE YÖNTEM: Kliniğimizde Ocak 2019 ile Haziran 2022 tarihleri arasında distal hipospadias nedeniyle tübülarize insize plak üretroplasti (TIPU) prosedürü uygulanarak operasyon yapılan toplam 42 çocuk hastanın sonuçları retrospektif incelenmiştir. Hastaların tamamı primer hipospadias nedeniyle opere edilen hastalar olup, sekonder hipospadias hastaları ve ileri düzeyli kordisi olan hastalar çalışma dışında tutulmuştur. Hastalar postoperatif kateterizasyon süresine göre Grup 1(10gün) ve Grup 2(4 gün) olarak iki gruba ayrılmıştır. Gruplar postoperatif başarı ve komplikasyonlar (yara yeri enfeksiyonu, metal stenoz gelişimi, tüp açılması, üretral divertikül gelişimi, üretro-kütanöz fistül gelişimi ve penil torsiyon varlığı) bakımından karşılaştırılmıştır.

BULGULAR: Hastaların ortalama yaşı, operasyon süresi ve hastanede yatış süresi bakımından gruplar arasında anlamlı fark saptanmamıştır(p=0.155, p=0.790 ve p=0.770, sırasıyla). Ortalama kateterizasyon süresinin grup1'de 10±0.2 gün ve grup2'de 4±0.0 gün olduğu bulunmuştur (p<0.0001). Postoperatif dönemde grup1'de 1(%4,54) hastada tüp açılması, 1(%4,54) hastada üretro-kütanöz fistül izlenmiştir. Buna karşın grup2'de ise 1(%5) hastada meatal stenoz gelişirken 1(%5) hastada tüp açılması ve 1(%5) hastada da üretro-kütanöz fistül saptanmıştır. Postoperatif komplikasyonlar bakımından gruplar arasında anlamlı fark izlenmemiştir(p=0.656). (Tablo1)

SONUÇ: Distal hipospadias cerrahisinde en sık uygulanan operasyon prosedürü olan TIPU yönteminde üretral kateterin postoperatif 4.gün(kısa) veya 10.gün(uzun) çekilmesi operasyon başarısını ve komplikasyon oranını etkilememektedir. Kateterizasyon süresi çoğu kez cerrahın alışkanlığına ve deneyimine göre değişmekle birlikte uygun vakalarda sürenin kısa tutulması hasta konforu açısından daha uygun olabilir.

Anahtar Kelimeler: distal hipospadias, kateterizasyon, TIPU

The Effect of Postoperative Catheterization Time on Success and Complications in Distal Hypospadias Surgery

Kubilay Sarıkaya, Muhammed Arif İbiş, İhsan Barış Müldür, Fahri Erkan Sadioğlu, Mehmet Çiftçi, Çağrı Şenocak, Ömer Faruk Bozkurt
Ankara Atatürk Sanatoryum Education and Research Hospital

OBJECTIVE: In our study, we aimed to show the effect of postoperative long-term and short-term catheterization on surgical success and complications in patients operated for distal hypospadias.

PATIENTS AND METHODS: The results of 42 pediatric patients who underwent tubularized incised plate urethroplasty (TIPU) procedure for distal hypospadias in our clinic between January 2019 and June 2022 were retrospectively analyzed. All of the patients were operated for primary hypospadias, and patients with secondary hypospadias and patients with advanced chordee were excluded from the study. The patients were divided into two groups as Group 1 (10 days) and Group 2 (4 days) according to the duration of postoperative catheterization. The groups were compared in terms of postoperative success and complications (wound infection, development of metal stenosis, tube opening, development of urethral diverticula, development of urethrocutaneous fistula, and presence of penile torsion).

RESULTS: There was no significant difference between the groups in terms of the mean age of the patients, the duration of the operation and the duration of hospitalization (p=0.155, p=0.790 and p=0.770, respectively). Mean catheterization time was found to be 10±0.2 days in group1 and 4±0.0 days in group2 (p<0.0001). In the postoperative period, tube opening was observed in 1 (4.54%) patient in group 1, and urethro-cutaneous fistula was observed in 1 (4.54%) patient. On the other hand, in group 2, meatal stenosis

developed in 1 (5%) patient, tube opening in 1 (5%) patient, and urethro-cutaneous fistula in 1 (5%) patient. There was no significant difference between the groups in terms of postoperative complications (p=0.656). (Table1)

CONCLUSION: In the TIPU method, which is the most frequently applied operation procedure in distal hypospadias surgery, the removal of the urethral catheter on the 4th (short) or 10th day (long) postoperatively does not affect the success of the operation and the complication rate. Although the duration of catheterization often varies according to the surgeon's habits and experience, keeping the time shorter in appropriate cases may be more appropriate for patient comfort.

Keywords: catheterization time,distal hypospadias, TIPU

Tablo 1: Hastaların demografik verileri ve postoperatif sonuçları

	Grup 1 (n=22)	Grup 2 (n=20)	p
Yaş, ort±SD, yıl	3.5±1.1	3±1.1	0.155
Mea lokalizasyonu n(%)			0.992
Subglanüler	9 (40,9)	8 (40)	
Coronal	10 (45,5)	9 (45)	
Megameatus	3 (13,6)	3 (15)	
Operasyon süresi (dk)	50±10.6	49.2±9.6	0.790
Hastanede yatış (gün)	4.4±1.4	4.3±0.9	0.770
Kateterizasyon (gün)	10±0.2	4±0.0	<0.0001
Postop komplikasyon, n(%)			0.656
Yara yeri enfeksiyonu	0 (0)	0 (0)	
Meatal stenoz	0 (0)	1 (5)	
Tüp açılması	1 (4,54)	1 (5)	
Üretral divertikül	0 (0)	0 (0)	
Üretro-kütanöz fistül	1 (4,54)	1 (5)	
Penil torsiyon	0 (0)	0 (0)	

Table 1: Demographic data and postoperative results of the patients

	Group 1 (n=22)	Group 2 (n=20)	p
Age, mean±SD	3.5±1.1	3±1.1	0.155
Urethral meatal localization			0.992
Subglanular	9 (40,9)	8 (40)	
Coronal	10 (45,5)	9 (45)	
Megameatus	3 (13,6)	3 (15)	
Operation time (min)	50±10.6	49.2±9.6	0.790
Hospitalization time (day)	4.4±1.4	4.3±0.9	0.770
Catheterization (day)	10±0.2	4±0.0	<0.0001
Postop complication n(%)			0.656
Wound place infection	0 (0)	0 (0)	
Meatal stenosis	0 (0)	1 (5)	
Tube opening	1 (4,54)	1 (5)	
Urethral diverticulum	0 (0)	0 (0)	
Urethrocutoneous fistule	1 (4,54)	1 (5)	
Penile torsion	0 (0)	0 (0)	

SS-114

Konjenital hidronefrozlu olguların ilk tanı almaları sonrası Çocuk Ürolojisi konsültasyonu süreci

Mücahit Kart[1], Arife Toksöz[2], Mesut Berkan Duran[3]
[1]Hatay Eğitim ve Araştırma Hastanesi, Pediatrik Üroloji Kliniği, Hatay
[2]Hatay Eğitim ve Araştırma Hastanesi, Pediatri Kliniği, Hatay
[3]Pamukkale Üniversitesi Tıp Fakültesi, Üroloji Anabilim Dalı, Denizli

Giriş: Konjenital hidronefroz görülme sıklığı %0,5-5,4 arasında değişmektedir. Cerrahi müdahale gerektiren ürolojik hastalık oranının ise %4,1-15,4 arasında olduğu ifade edilmektedir. Burada öncelikli olarak acil cerrahi girişim gerektiren konjenital hidronefroz olgularını belirlemek önemlidir. Konjenital hidronefroz olguları pediatrist, çocuk nefroloğu, çocuk üroloğu ya da bazı kliniklerde çocuk cerrahları tarafından multidisipliner takip gerektiren bir hastalıktır.

Materyal ve Metod: Çocuk ürolojisi polikliniğine 2021 -2022 yılları arasında başvuran konjenital hidronefroz olgularının retrospektif olarak ilk başvuru yeri, ilk tanı aldıkları klinikler ve ilerleyen süreçte hastaların hangi ilgili kliniklere konsültasyon süreci analiz edildi.

Bulgular ve Sonuç: Toplam 74 çocuk hasta çalışmaya dahil edildi. Hastaların 50 si erkek, 24 ü ise kız idi. Hastaların %83'ünün ilk tanı yeri çocuk polikliniği idi. İkinci kontrol için %18 oranında çocuk nefrolojisi, %12 çocuk cerrahi, %23 oranında çocuk ürolojisine yönlendirilmişti, %47'lik hasta ise ikinci kontrolleri çocuk polikliniğinde devam etmişti. Nihai olarak bu hastaların çocuk ürolojisi polikliniğine yönlendirilmesi %54 oranında çocuk polikliniği tarafından, %20 oranında çocuk cerrahisi tarafından gerçekleştirilmiştir.

İlk hidronefroz tanısı antenatal olan ve dolayısıyla postnatal erken dönemde takip edilen vakalarla, antenatal bir tanı almadığı halde postnatal tarama ultrasonu ile hidronefroz tanısı alan olgularda ilk tanı sonrası çocuk uzmanı tarafından değerlendirmede AP (Anterior-posterior) çap değeri 5-15 mm arası olan tek taraflı hidronefrozlu (çoğunluğu Üriner Trakt Dilatasyon sınıflaması düşük risk grubu) olgularda 2. kontrolde halen çocuk uzmanı tarafından değerlendirilmesi nedenli 32 vaka yine çocuk uzmanı tarafından görülürken, Üriner Trakt Dilatasyon sınıflaması orta –yüksek risk grubu sayılacak 17 vaka tarafımızca görülmüştür. İlk tanı anından itibaren nihai olarak çocuk ürolojisine konsülte edilen süreçte arada çocuk cerrahisine bir şekilde ulaşan vakaların çok kısa bir sürede (1 gün) tarafımıza konsülte edilmesi, çocuk ürolojisi yan dalı olan hastanelerde Üriner trakt dilatasyonu risk değerlendirme sürecinden bağımsız hareket ettiklerinin göstergesi olabileceği gibi medikolegal açıdan bu değerlendirmenin çocuk üroloğu tarafından yapılması gerektiği kanaatinde olduklarını da gösterebilir.

Anahtar Kelimeler: Konjenital hidronefroz, pediatri, pediatrik üroloji

Pediatric Urology consultation process after initial diagnosis of cases with congenital hydronephrosis

Mücahit Kart[1], Arife Toksöz[2], Mesut Berkan Duran[3]
[1]Hatay Training and Research Hospital, Department of Pediatric Urology, Hatay
[2]Hatay Training and Research Hospital, Department of Pediatrics, Hatay
[3]Pamukkale University, School of Medicine, Department of Urology, Denizli

Introduction: The incidence of congenital hydronephrosis varies between 0.5 and 5.4%. It is stated that the rate of urological diseases requiring surgical intervention is between 4.1-15.4%. Here, it is important to identify congenital hydronephrosis cases that require urgent surgical intervention. Congenital hydronephrosis is a disease that requires multidisciplinary follow-up by pediatricians, pediatric nephrologists, pediatric urologists or, in some clinics, pediatric surgeons.

Matherials and Method: The first application place of congenital hydronephrosis cases who presented to the pediatric urology outpatient clinic between 2021 and 2022, the clinics in which they were first diagnosed, and the consultation process of the patients to which relevant clinics in the future were analyzed retrospectively.

Results and Conclusion: A total of 74 pediatric patients were included in the study. Fifty of the patients were male and 24 were female. The first diagnosis place of 83% of the patients were the pediatric outpatient clinic. For the second control, 18% were referred to pediatric nephrology, 12% to pediatric surgery, 23% to pediatric urology, and 47% of the patients continued their second follow-up in the pediatric outpatient clinic. Finally, referral of these patients to the pediatric urology outpatient clinic was carried

out by the pediatric outpatient clinic (54%) and by the pediatric surgeon (20%). In cases with an antenatal initial diagnosis of hydronephrosis and therefore followed up in the early postnatal period, and in cases diagnosed with hydronephrosis by postnatal screening ultrasound without an antenatal diagnosis, evaluation by a pediatrician after the first diagnosis, in cases with unilateral hydronephrosis with an AP diameter of 5-15 mm, at the second control 32 cases have been seen by the pediatrician again due to the fact that they are still being evaluated by the pediatrician. However, we have seen 17 cases that will be considered as medium-high risk group in the Urinary Tract Dilatation classification. Consulting us in a very short time (1 day) of cases that reach the pediatric surgery from the first diagnosis to the pediatric urology may be an indication that they act independently from the risk assessment process in the hospitals with a sub-branch of pediatric urology, as well as from a medicolegal perspective. may also show that they believe that this evaluation should be made by a pediatric urologist.

Keywords: Congenital hydronephrosis, pediatrics, pediatric urology

Tablo 1. Konjenital hidronefrozlu olguların poliklinik başvuru özellikleri

	İlk başvuru yeri	İlk tanı yeri	İkinci kontrol yeri/ AP çap ortalaması	Çocuk ürolojisine geliş yeri	İlk tanıdan Çocuk Ürolojisine geliş süresi (gün)	İkinci kontrol Çocuk Ürolojisine geliş süresi (gün)
Pediatri polik-liniği	54	62	32/12,5	40	52	43
Çocuk Acil	10	2	1/13	2	2	3
Çocuk nefroloji	5	4	14/16,7	15	115	52
Çocuk Cerrahi	1	1	9/12,9	15	1	3
Çocuk yoğun bakım	1	1	1/22	2	25	25
Çocuk üroloji	3	4	17/18,8			

Table 1. Outpatient presentation characteristics of cases with congenital hydronephrosis

	First place of application	First diagno-sis place	Second control place/mean AP diameter	Place of arri-val in pediat-ric urology	Arrival time from first diagnosis to Pediatric Urology (day)	Second control arrival time to Pediatric Uro-logy (day)
Outpatient clini-cs of Pediatrics	54	62	32/12,5	40	52	43
Pediatric Emer-gency	10	2	1/13	2	2	3
pediatric neph-rology	5	4	14/16,7	15	115	52
Pediatric Surgery	1	1	9/12,9	15	1	3
pediatric intensi-ve care unit	1	1	1/22	2	25	25
pediatric urology	3	4	17/18,8			

SS-115

Distal Hipospadias Onarımında Başarı Oranı: 7 Yıllık Deneyim

Kemal Gumus
Balıklıgöl Devlet Hastanesi, Üroloji Kliniği, Şanlıurfa, Türkiye

AMAÇ: Hipospadias penil üretranın anormal gelişimi sonucu eksternal meanın normal lokalizasyonunda olmayıp hemen glansın altında, penis gövdesi, skrotum veya perineumda bulunması ile karakterize konjenital bir anomalidir. Bu çalışmada son 7 yıl içinde kliniğimize distal hipospadias nedeni ile başvuran ve üretroplasti operasyonu yapılan hastaların değerlendirilmesi amaçlandı.

GEREÇ VE YÖNTEMLER: 2015-2022 yılları arasında üretroplasti yapılan 136 hipospadiaslı olgunun kayıtları geriye dönük olarak incelendi. Hastaların yaşları, ameliyat süreleri, eksternal meanın yerleşimi (koronal, subkoronal ve midpenil), stent numarası ve tipi, ameliyat sonrası uretrokutanoz fistül gelişimi, meatal stenoz ve glans dehisence gibi olası komplikasyon çeşitleri değerlendirildi.

BULGULAR: Hastalarımızın 32'sine Magpi prosedürü uygulanırken (%23,5), 104'üne ise Tıpu prosedürü (%76,5) uygulandı. Operasyon sonrası başarı oranı %82,4 iken komplikasyon oranı ise %17,6 olarak tespit edildi. Olguların 12`inde uretrokutanoz fistül gelişirken 7`sinde meatal stenoz ve 5 inde glans dehisence gelişti.

SONUÇ: MAGPI ve TIPU tekniği distal hipospadias olgularında başarı ile uygulanacak bir yöntemdir.

Anahtar Kelimeler: hipospadias, komplikasyon, deneyim

Success Rate in Distal Hypospadias Repair: 7 Years of Experience

Kemal Gumus
Balikligol Government Hospital, Sanliurfa, Turkey

OBJECTIVE: Hypospadias is a congenital disorder due to abnormal development of the penile urethra resulting in abnormal localization of the external urethral meatus in the penile corpus, scrotum or perineum. In this study, we aimed to evaluate the patients who underwent urethroplasty due to hypospadias in the last 7 years period.

MATERIAL-METHODS: The records of 136 hypospadias patients who underwent urethroplasty between 2015 and 2022 were retrospectively reviewed. The age of the patients, the duration of the operation, the location of the external meatus (coronal, subcoronal and midpenile), stent number and type, possible complications such as postoperative urethrocutaneous fistula development, meatal stenosis and glans dehisence were evaluated.

RESULTS: While Magpi procedure was applied to 32 of our patients (23.5%), Tipu procedure was applied to 104 (76.5%). While the postoperative success rate was 82.4%, the complication rate was 17.6%. While urethrocutaneous fistula developed in 12 of the cases, meatal stenosis developed in 7 and glans dehisence in 5 cases.

CONCLUSION: MAGPI and TIPU technique is a method to be applied successfully in distal hypospadias cases.

Keywords: hypospadias, complication, experience

demografik veriler

		Ort.±	
Yaş (ay)		69,0 ± 42,5	
Süre (dak)		79,4 ±19,5	
		sayı (n)	yüzde %
Düzey	Coronal	28	20,6%
	Midpenil	54	39,7%
	Subcoronal	54	39,7%
Cerrahi Tip	Magpı	32	23,5%
	Tıpu	104	76,5%
Sonda Tip	Feeding	118	86,8%
	Foley	18	13,2%
Sonda (Fr)	VI	34	25,0%
	VIII	102	75,0%
Üretrokutanoz Fistül	Yok	124	91,2%
	Var	12	8.8%
Meatal Darlık	Yok	129	94,9%
	Var	7	5,1%
Glans Dehisence	Yok	131	96,4%
	Var	5	3,6%

Demographic data

		Mean.±	
Age (month)		69,0 ± 42,5	
Duration (min)		79,4 ± 19,5	
		number (n)	percent (%)
Grade	Coronal	28	20,6%
	Midpenil	54	39,7%
	Subcoronal	54	39,7%
Operation type	Magpı	32	23,5%
	Tıpu	104	76,5%
Cathater (Fr)	VI	34	25,0%
	VIII	102	75,0%
Cathater Type	Feeding	118	86,8%
	Foley	18	13,2%
Uretrokutanoz Fistula	None	124	91,2%
	Occur	12	8,8%
Meatal Stenoz	None	129	94,9%
	Occur	7	5,1%
Glans Dehisence	None	131	96,4%
	Occur	5	3,6%

SS-116

Hipospadias Cerrahisinden Sonra Koban Bandaj Kullanmak Gerekir mi?

Süleyman Şahin, Muammer Bozkurt
Başakşehir Çam ve Sakura Şehir Hastanesi, Üroloji Kliniği, İstanbul

GİRİŞ-AMAÇ: Hipospadias cerrahisinden sonra yapılan pansumanlar yeterli basınç oluşturmak, hemostaz sağlamak ve ödemi azaltmak için önemlidir. Birçok pansuman çeşitleri kullanılmaktadır ve bunlardan biri de koban bandaj ile pansumandır. Biz hipospadias cerrahisi sonrası koban bandaj kullanmadan baskılı pansuman yaptığımız hastalarımızın sonuçlarını paylaşmayı amaçladık.

GEREÇ-YÖNTEM: Hipospadias cerrahisi olarak TİPU prosedürü uyguladığımız hastaları retrospektif olarak inceledik. Hastalara ameliyat sonrası ek bir materyal kullanmadan gazlı ped ve elastik band ile baskılı pansuman yaptık (Resim 1). Tüm ameliyatlar tek cerrah tarafından yapıldı. Sekonder hipospadias cerrahisi olanlar ve koagulasyon bozukluğuna sahip olan hastalar çalışmaya dahil edilmedi. Postoperatif kanama ve enfeksiyon, geç dönem fistul oluşumu ve meatal stenoz oluşumu değerlendirdi.

BULGULAR: 32 hastanın postoperaratif 1. yıl sonuçları değerlendirildi. Yaş ortalaması 4,5 yıldı (1-8). Tüm hastaların baskılı pansumanı postoperatif 2. günde açıldı, kateterleri ise 7. Günde çıkarıldı. 8 hastanın coronal, 22 hastanın subcoronal ve 2 hastanın mid penil hipospadiası vardı. Hiçbir hastada erken dönem kanama ve enfeksiyona bağlı yara açılması olmadı. 2 hastada fistül ve 1 hastada meatal darlık izlendi. Hastaların pansumanı serum izotonik ile ıslatılarak daha kolay cıkarıldığını ve hastaların pansuman çıkarılmasını daha iyi tolere ettiğini gözlemledik. Ayrıca pansumanlar çocukların postoperatif 1. günde mobilize olmasını engellemediğini gözlemledik.

SONUÇ: Hipospadias cerrahisi sonrası koban bandaj kullanılmadan baskılı pansuman ile tecrübelerimizin sonucuna göre koban bandaj pansumanına gerek olmadığı ve baskılı pansumanın yeterli olduğunu tespit ettik. Koban bandaja göre baskılı pansumanın daha kolay çıkarıldığı ve çocukların uyumunu artırdığını gözlemledik.

Anahtar Kelimeler: hipospadias, koban bandaj, pansuman

Is it Necessary to Use a Coban Bandage After Hypospadias Surgery?

Süleyman Şahin, Muammer Bozkurt
Department of Urology, Basaksehir Cam and Sakura City Hospital, Istanbul, Turkey

BACKGROUND and AIM: Dressings after hypospadias surgery are important to create adequate pressure, provide hemostasis and reduce edema. Many dressing types are used and one of them is dressing with coban bandage. We aimed to share the results of our patients who underwent pressure dressing without using coban bandage after hypospadias surgery.

MATERIALS-METHODS: We retrospectively analyzed the patients who underwent the TIPU procedure as hypospadias surgery. We applied pressure dressing with gauze pad and elastic band without using any additional material after the surgery (Figure 1). All surgeries were performed by a single surgeon. Patients with secondary hypospadias surgery and coagulation disorders were not included in the study. Postoperative bleeding and infection, late fistula formation and meatal stenosis were evaluated.

RESULTS: The postoperative 1st year results of 32 patients were evaluated. The mean age was 4.5 years (1-8). The pressure dressing of all patients was removed on the 2nd postoperative day, and the catheters were removed on the 7th day. 8 patients had coronal, 22 patients had subcoronal and 2 patients had mid penile hypospadia. There was no early bleeding or wound dehiscence due to infection in any of the patients. Fistula was observed in 2 patients and meatal stenosis was observed in 1 patient. We observed that the dressings of the patients were easily removed by soaking them with serum isotonic. In addition, we observed that the dressings did not prevent the children from being mobilized on the first postoperative day.

CONCLUSION: According to the results of our experience with pressure dressing without the use of cotton bandage after hypospadias surgery, we found that there is no need for a cotton bandage dressing and that pressure dressing is sufficient. We observed that the pressure dressing is easier to remove and increases the compliance of the children compared to the coban bandage.

Keywords: hypospadias, coban badage, dressing

Resim 1
Figure 1

Postoperatif pansumanı görünümü
Postoperative dressing view

SS-117

Florokinolon Grubu Antibiyotiklerin Ürolojik Cerrahi Profilakside Kullanımı

Tanju Keten[1], Melih Balcı[1], Şeref Coşer[1], Serdar Başboğa[1], Anıl Erkan[2], Özer Güzel[1], Altuğ Tuncel[1]
[1]Ankara Şehir Hastanesi, Üroloji Kliniği, Ankara
[2]Bursa Yüksek İhtisas Eğitim ve Araştırma Hastanesi, Üroloji Kliniği, Bursa

Giriş ve Amaç: Florokinolon grubu antibiyotikler hem ürolojik cerrahi profilaksisinde hem de üriner sistem enfeksiyonlarının ampirik tedavisinde sıklıkla kullanılmaktadır. Ancak son dönemde artan direnç oranları ve potansiyel yan etkileri nedeni ile birçok Avrupa ülkesinde florokinolonların kullanımı ile ilgili olarak ciddi kısıtlamalara gidilmiştir. Bu çalışmada, hastanemizde ürolojik cerrahi işlemlerden önce gönderilen idrar kültürlerinde üreme olan hastalardaki florokinolon direnç düzeyinin saptanması ve ürolojik cerrahi profilakside florokinolon kullanımının uygun olup olmadığının değerlendirilmesi amaçlanmıştır.

Gereç ve Yöntem: Çalışmaya hastanemizde son 1 yıl içerisinde üriner sisteme ait mukozal bariyerin bozulacağı endoskopik ürolojik cerrahi girişim planlanan ve cerrahi öncesinde gönderilen idrar kültüründe üreme saptanan 244 hasta dahil edilmiştir. Son 1 ay içinde hospitalizasyon öyküsü olan ve üretral kateteri olan hastalar çalışma dışı bırakılmıştır.

Bulgular: Çalışmaya dahil edilen 244 hastanın yaş ortalaması 44,23 (10-94) idi. İdrar kültüründe en sık üreyen 3 mikroorganizma sırası ile ESBL (-) E. Coli %31,6, ESBL (+) E.Coli %29,1 ve Klebsiella Pneumonia %12,7 olarak saptanmıştır. Üreyen tüm mikroorganizmaların %46,3'ü florokinolon grubu antibiyotiklerin en az birine duyarlı iken %33,6'sı florokinolon grubu antibiyotiklerin tümüne dirençli olarak bulunmuştur. Hastaların %20,1'inde ise antibiyotik duyarlılık testinde florokinolon grubu antibiyotikler çalışılmamıştır.

Sonuç: Tüm dünyada olduğu gibi ülkemizde de florokinolon grubu antibiyotikleri karşı yüksek oranda direnç söz konusudur. Bu nedenle bu grup antibiyotiklerin ürolojik cerrahi profilakside veya idrar yolu enfeksiyonlarının ampirik tedavisinde kullanılmaması gerektiğini, kullanımlarının antibiyotik duyarlılık testinde bu grup antibiyotiklere karşı duyarlı olduğu saptanan hastalarla sınırlandırılmasının uygun olacağını düşünmekteyiz.

Anahtar Kelimeler: antibiyotik direnci, cerrahi profilaksi, florokinolon

Use of Fluoroquinolone Group Antibiotics in Urological Surgical Prophylaxis

Tanju Keten[1], Melih Balcı[1], Şeref Coşer[1], Serdar Başboğa[1], Anıl Erkan[2], Özer Güzel[1], Altuğ Tuncel[1]
[1]Ankara City Hospital, Department of Urology, Ankara
[2]Bursa Yüksek İhtisas Training and Research Hospital, Department of Urology, Bursa

Introduction: Fluoroquinolone group antibiotics are frequently used both in the prophylaxis of urological surgery and in the empirical treatment of urinary tract infections.

However, due to the recently increasing resistance rates and potential side effects,

In many European countries, severe restrictions have been made on the use of fluoroquinolones. In this study, we aimed to determine the level of fluoroquinolone resistance in patients with growth in urine cultures sent before urological surgical procedures in our hospital and to evaluate whether the use of fluoroquinolones in urological surgery prophylaxis is appropriate.

Materials and Method: The study included 244 patients who were planned for endoscopic urological surgery in which the mucosal barrier of the urinary system would deteriorate in the last 1 year in our hospital and whose urine culture growth was detected before the surgery. Patients with a history of hospitalization in the last 1 month and a urethral catheter were excluded from the study.

Results: The mean age of 244 patients included in the study was 44.23 (10-94). The 3 most frequently grown microorganisms in urine culture were found ESBL (-) E. Coli 31.6%, ESBL (+) E. Coli 29.1% and Klebsiella Pneumonia 12.7%, respectively. While 46.3% of all growing microorganisms were sensitive to at least one of the fluoroquinolone group antibiotics, 33.6% were found to be resistant to all fluoroquinolone group antibiotics. In 20.1% of the patients, fluoroquinolone group antibiotics were not studied in the antibiotic susceptibility test.

Conclusion: As in the whole world, there is a high rate of resistance to fluoroquinolone group antibiotics in our country. For this reason, we think that this group of antibiotics should not be used in urological surgical prophylaxis or in the empirical treatment of urinary tract infections and it would be appropriate to limit their use to patients who were found to be sensitive to this group of antibiotics in the antibiotic susceptibility test.

Keywords: antibiotic resistance, fluoroquinolone, surgical prophylaxis

SS-118

Fournier Gangreni Tedavisinde Vakum Yardımlı Yara Bakımı'nın (Negatif Basınçlı) Konvansiyonel Yara Bakımına Üstünlüğü Var mıdır?

Abdullah Akkurt[1], Ercan Kazan[2]
[1]Gazi Yaşargil Eğitim ve Araştırma Hastanesi, Üroloji Kliniği, Diyarbakır
[2]Atatürk Devlet Hastanesi, Üroloji Kliniği, Antalya

AMAÇ: Konvansiyonel pansuman ve vakum yardımlı pansumanın fournier gangreninden dolayı debride yaralarda iyileşme üzerine etkinliklerini karşılaştırmayı amaçladık.

GEREÇ-YÖNTEM: Son 5 yılda hastanemizde fournier tanısı ile cerrahi debridman sonrasında konvansiyonel yöntemlerle pansuman yapılan hasta grubu ile vakum yardumlı pansuman yapılan hasta grubu, demografik verileri, hastane yatış süresi ve negatif yara yeri kültürü elde edinceye kadar geçen süreleri karşılaştırıldı. Vakum yardımlı pansuman için 120mm/hg düzeyinde negatif basınç ve yara süngeri gümüş nitrat kullanılırken konvansiyonel pansumanda fucidik asit, povidin iyot ve oksijenli su kullanıldı. Tüm hastalara uygun paranteral antibiyotik uygulandı.

BULGULAR: Konvansiyonel pansuman 31 hastaya uygulanırken vakım yardımlı pansuman grubunda 43 hasta gözlendi. İki grubun demografik özelliklerinde fark saptanmadı. Vakum yardımlı pansuman yapılan hastalarda, yara yeri kültürü ortalama 4,5 günde steril olurken konvansiyonel pansuman yapılan grupta ise bu süre 8,1 gün olarak bulundu. Buna bağlı olarak ta vakum yardımlı pansuman yapılan grupta hastanede yatış süresi istatistiksel olarak anlamlı şekilde kısa olduğu gözlendi.

SONUÇ: Bizim yaptığımız çalışmada vakum yardımlı pansuman yapılan grupta daha erken yara yeri negatifliği sağlama ve daha kısa sürede iyileşme olduğunu gözledik. Fournier gangreni pansumanında vakum yardımlı yara bakımının kullanılmasını desteklenmektedir.

Anahtar Kelimeler: Fournier gangreni, yara bakımı, enfeksiyon

Is Vacuum Assisted Wound Care (Negative Pressure) Superior to Conventional Wound Care in the Treatment of Fournier's Gangrene?

Abdullah Akkurt[1], Ercan Kazan[2]
[1]Gazi Yaşargil Training and Research Hospital, Department of Urology, Diyarbakır
[2]Ataturk State Hospital, Urology Clinic, Antalya

OBJECTIVE: We aimed to compare the efficacy of conventional dressing and vacuum assisted dressing on healing of debrided wounds due to Fournier's gangrene.

MATERIALS-METHODS: In the last 5 years, the demographic data, length of hospital stay, and time to obtain a negative wound culture were compared in the patient group with the diagnosis of Fournier, who underwent conventional dressing after surgical debridement, and the group of patients who underwent vacuum-assisted dressing. For vacuum assisted dressing, negative pressure of 120 mm/hg and wound sponge silver nitrate were used, while fucidic acid, povidin iodine and oxygenated water were used in conventional dressing. Appropriate parenteral antibiotics were administered to all patients.

RESULTS: Conventional dressing was applied to 31 patients, while 43 patients were observed in the vacuum assisted dressing group. There was no difference in the demographic characteristics of the two groups. In patients who underwent vacuum-assisted dressing, the wound culture was sterile in an average of 4.5 days, while this period was 8.1 days in the conventional dressing group. Accordingly, it was observed that the duration of hospitalization was statistically significantly shorter in the vacuum-assisted dressing group.

CONCLUSION: In our study, we observed earlier wound negativity and shorter healing time in the vacuum assisted dressing group. Supports the use of vacuum-assisted wound care in the dressing of Fournier's gangrene.

Keywords: Fournier's gangrene, wound care, infection

SS-119

Fournier Gangreninin Tedavisinin Tarihsel Gelişiminde Neler Değişti Tek Merkez Deneyimi

Cemil Kutsal, Nihat Türkmen, İbrahim Halil Baloğlu, Ahmet Tevfik Albayrak, Taner Hacıosmanoğlu
Sağlık Bilimleri Üniv Şişli Etfal Eğitim ve Araştırma Hastanesi Üroloji Anabilim Dalı

Fournier Gangreni(FG) perinenin nekrotizan fasiitidir. Anogenital bölgede deri ve deri altı dokuların tutulumu ile ilerleyen inflamasyon, tromboz ve nekrozun görüldüğü patolojik bir durumdur.Tedavide ise etkilenen dokuların tekrarlayıcı olabilecek hızlı cerrahi debridmanı yapılmalı ve hastaya geniş spektrumlu antibiyotik verilmelidir. Yara kapatma ameliyat sonrası önemli bir tedavi basamağıdır ve konvansiyonel yöntemler kullanılabilse de yara kapatmada alternatif bir yöntem olarak Vakum yardımlı kapatma (VAC) tedavisi tercih edilebilir.

Bu çalışmanın amacı, kliniğimizde kullandığımız güncel VAC tedavisi ve konvansiyonel yara kapama yöntemleri ile tedavi edilen Fournier Gangreni tanılı hasta gruplarını karşılaştırmak, tedaviyi etkileyen faktörleri ve bu tedavilerin tarihsel gelişimini ortaya koymaktır.

Ocak 2010-Temmuz 2021 tarihleri arasında hastanemizde FG tanısı ile tedavi gören 85 hastanın verileri geriye dönük olarak incelendi. Tanı için anamnez, fizik muayene, kan ve idrar örnekleri ve gerektiğinde görüntüleme yöntemleri kullanıldı. Hastalık anındaki yaş (yıl), demografik veriler, hastanede yatış süresi, debridman sayısı, tanı zamanı 1 saat,72-. saat, 1 haftalık FSGI alındı ve analiz edildi. FSGI skoru, Laos ve diğerlerinin tarif ettiği teknikle yapıldı. Ateş, nabız, solunum hızı, kan sodyum seviyesi, kan potasyum seviyesi, kan kreatin seviyesi, kan bikarbonat seviyesi, kan hematokrit seviyesi ve beyaz küre seviyesi hesaplandı, ardından bu dokuz parametre 0'dan 4'e derecelendirildi.

Sonuç: 18 hastaya CWD, 37 hastaya VAC tedavisi uygulandı. Merkezimizde kadın FG hastaları jinekologlar tarafından takip edildiğinden çalışmaya dahil edilen tüm hastalar erkekti. Ortanca yaş 58 yıl olarak açıklandı. FG tanısı konan hastaların %78'inin bilinen bir kronik hastalığı vardı.Ortalama hastanede yatış süresi VAC tedavisi kullanan hastalar için 19.1(17-25) ve CWD kullanan hastalar için 46.2(38-57) idi(p=0.0001).VAC tedavisi uygulanan hastaların ortalama 1. saat FGSI 7,05 (3,75-8), CWD'si olan hastaların ortalama 5,5 (5-9) (p=0,067) idi. Ortalama 72. saat FGSI, VAC grubunda 5,35 (3,5-7), CWD grubunda 5,33 (4,75-6,25) bulundu (p=0,714). Ortalama 1. hafta FGSI VAC grubu 2.97(1-5) ve CWD grubunda 5(4-6) (p=0.0001) idi. Debridman sayıları gruplar arası değerlendirmede VAC grubunda 2.2(1-3), CWD grubunda 3.8(2-5.25) olarak belirlendi. Debridman sayıları gruplar arası değerlendirmede VAC grubunda 2.2(1-3), CWD grubunda 3.8(2-5.25) olarak belirlendi. 1. saat ortalama FSGI, VAC grubunda 0.86 +/-0.045, CWD grubunda 0.87+/-0.065 olarak hesaplandı.

Yorum: FG tedavisinin tarihsel gelişiminde konvansiyonel yara sargısının yerini VAC tedavisi almıştır. VAC tedavisi debridman sayısını ve hastanede kalış süresini azaltır. VAC tedavisi CWD'ye göre 1. ve 72. saat ortalama FSGI'sini değiştirmezken, 1. hafta FGSI ortalamasında belirgin bir azalmaya neden olur. Ancak lokal ve dissemine FG i'nin farklılaştığı daha geniş serili çalışmalara ihtiyaç vardır.

Anahtar Kelimeler: Fournier,Gangreninin, Tedavisinin,Tarihsel, Gelişimi

What Has Changed in the Historical Development of the Treatment of Fournier's Gangrene Single Center Experience

Cemil Kutsal, Nihat Türkmen, İbrahim Halil Baloğlu, Ahmet Tevfik Albayrak, Taner Hacıosmanoğlu
Department of Urology, University of Health Sciences Şişli Etfal Training and Research Hospital

It's a pathological condition in which inflammation, thrombosis and necrosis are observed that progresses with the involvement of the skin and subcutaneous tissues in the anogenital region.As for treatment, rapid surgical debridement of the affected tissues which might be repetitive must be performed and broad-spectrum antibiotics must be given to the patient. Wound closure is an important treatment step after surgery and although conventional methods can be used, Vacuum-assisted closure (VAC) therapy can be preferred as an alternative method for wound closure.

The aim of this study is to compare the patient groups diagnosed with Fournier's Gangrene who were treated with current VAC treatment and conventional wound closure methods we use in our clinic, and to reveal the factors affecting the treatment and the historical development of these treatments.Data on 85 patients who treated at our hospital with a diagnosis of FG between January 2010 and July 2021 were analysed retrospectively. Anamnesis, physical examination, blood and urine samples, and imaging methods when necessary were used for diagnosis.

Age at the time of disease (year),demographic datas, hospitalization time, number of debridements, time of diagnosis 1- hour,72-. hours, 1- week FSGI for the patients were obtained and analysed. FSGI scored was performed with described technic of Laos et all. Fever, heart rate, respiration rate, blood sodium level, blood potassium level, blood creatine level, blood bicarbonate level, blood hematocrit level and white blood cell level were calculated, then these nine parameters were degreed from 0 to 4

Results: CWD was applied to 18 patients and VAC therapy was applied to 37 patients. Since female FG patients were followed up by gynecologists in our center, all patients included in the study were male. The median age was revealed 58 years. 78% of the patients diagnosed with FG had a known chronic disease.The mean hospitalization time was 19.1(17-25) patients using VAC therapy and 46.2(38-57)for patients using CWD(p=0.0001).The mean 1st hour FGSI of the patients who used VAC therapy was 7.05 (3.75-8) and the patients who had CWD were 5.5 (5-9) (p=0.067). The mean 72nd hour FGSI was found to be 5.35 (3.5-7) in the VAC group and 5.33 (4.75-6.25) in the CWD group (p=0.714). The mean 1st week FGSI VAC group was 2.97(1-5) and in the CWD group it was 5(4-6) (p=0.0001). In the intergroup evaluation of debridement numbers, it was determined as 2.2(1-3) in the VAC group and 3.8(2-5.25) in the CWD group. In the intergroup evaluation of debridement numbers, it was determined as 2.2(1-3) in the VAC group and 3.8(2-5.25) in the CWD group. 1st hour mean FSGI was calculated as 0.86 +/-0.045 in the VAC group and 0.87+/-0.065 in the CWD group.

Conclusion: VAC therapy reduces the number of debridements and length of hospital stay.While VAC treatment does not change the 1st and 72nd hour mean FSGI compared to CWD, it causes a significant decrease in 1st week mean FGSI. However, there is a need for studies with larger series in which local and disseminated FG i are differentiated.

Keywords: Fournier,Gangrene, Treatment,Historical, Development

SS-120

Preoperatif Partin nomogramı ile multiparametrik prostat magnetik rezonans görüntüleme (MpMRG) yöntemindeki ekstraprostatik yayılım varlığı radikal prostatektomi (RP) materyalindeki ekstraprostatik uzanımı ön görebilir mi?

Atınç Tozsin, Burak Akgül, Hasan Can Kuvan, Burak Bilir, Tevfik Aktoz
Trakya Üniversitesi, Üroloji Anabilim Dalı, Edirne

MpMRG prostat kanserli hastalarda ekstraprostatik hastalığı yüksek duyarlılıkla tespit edebilmektedir. Preoperatif dönemde fizik muayene, biyokimyasal parametreler ve prostat biyopsisi ile hesaplanan risk sınıflandırmaları da bu yayılımın derecesini öngörebilmektedir. Çalışmamızda prostat kanseri nedeni ile RP operasyonu gerçekleştirilen 68 hastanın patoloji piyeslerindeki ekstraprostatik yayılımlarının, preoperatif MpMRG bulguları ve partin nomogramındaki ekstraprostatik yayılım skoru ile ilişkisini değerlendirmeyi amaçladık.

Trakya Üniversitesi Tıp Fakültesi Hastanesi Üroloji Anabilim Dalı'nda Ocak 2018 ile Temmuz 2022 tarihleri arasında prostat kanseri nedeni ile radikal prostatektomi operasyonu gerçekleştirilen 68 hastanın verileri retrospektif olarak değerlendirildi. Hastaların yaş, vücut kitle indeksi, PSA değeri, PSA dansitesi, prostat hacimleri, partin skorları, transrektal prostat biyopsilerindeki ISUP grade'leri, MpMRG'deki PIRADS değerleri ve ekstraprostatik yayılımı, radikal prostatektomi patoloji piyeslerindeki ISUP grade'leri, patolojik evreleri, tümör yüzdeleri ve ekstraprostatik yayılımları not edildi. Verilerin istatistiksel analizi için SPSS programı kullanıldı. Parametrik değişkenler için tek yönlü varyans analizi, nonparametrik değişkenler için Kruskal Wallis testi ve Spearmen's Korelasyon analizi kullanıldı. $p<0.05$ değeri anlamlı kabul edildi.

Hastaların demografik verilerinin gruplara göre dağılımı Tablo 1'de özetlenmiştir. Preoperatif partin nomogramındaki ekstraprostatik yayılım skoru ile MpMRG'deki ekstraprostatik yayılım arasında anlamlı bir korelasyon izlenmedi. (p=0.067) Fakat preoperatif partin nomogramındaki ekstraprostatik yayılım ve MpMRG'deki ekstraprostatik yayılımın radikal prostatektomi spesimenindeki ISUP derecesi ile korele olduğu tespit edildi. (sırasıyla, p=<0.001 ve p=0.011). Bu farklılığın özellikle ISUP grade 1 ve 4 (p=0.002), grade 1 ve 5 (p=0.003), grade 2 ve 4 (p=0.004), grade 2 ve 5 (p=0.004), grade 3 ve 5 arasında (p=0.005) istatistiksel olarak anlamlı olduğu gözlendi. Radikal prostatektomi patolojisindeki ekstraprostatik yayılım ile partin nomogramındaki ve MpMRG'deki ekstraprostatik yayılım arasında istatistiksel olarak anlamlı bir korelasyon görülmedi. (sırasıyla p=0.115 ve p=0.614)

Kliniğimizde yapılan bu çalışma sonucunda preoperatif dönemde ekstraprostatik yayılımın nomogram ve görüntüleme yöntemleri ile tespit edilmesi radikal prostatektomi spesimenindeki yayılımı öngörememekte olup hasta sayısı arttırılarak prospektif randomize kontrollü çalışmalara ihtiyaç duyulmaktadır.

Anahtar Kelimeler: MpMR, Prostat Kanseri, Ekstraprostatik Yayılım

Can the Partin nomogram and the presence of extraprostatic extension in the multiparametric prostate magnetic resonance imaging (mp-MRI) method predict the extraprostatic extension in the radical prostatectomy (RP) specimen?

Atınç Tozsin, Burak Akgül, Hasan Can Kuvan, Burak Bilir, Tevfik Aktoz
Trakya University, Department of Urology, Edirne

MpMRI can detect extraprostatic disease with high sensitivity in patients with prostate cancer. Risk classifications calculated by physical examination, biochemical parameters, and prostate biopsy in the preoperative period can also predict the extent of disease spread. In our study, we aimed to evaluate the relationship between the extraprostatic extensions in the pathology specimens of 68 patients who underwent RP for prostate cancer, preoperative MpMRI findings, and the extraprostatic spread score in the Partin nomogram.

The data of 68 patients who underwent radical prostatectomy for prostate cancer between January 2018 and July 2022 in Trakya University Medical Faculty Hospital, Urology Department were evaluated retrospectively. Patients' age, body mass index, PSA value, PSA density, prostate volumes, batch scores, ISUP grades in transrectal prostate biopsies, PIRADS values and extraprostatic extension in MpMRI, ISUP grades in radical prostatectomy pathology samples, pathological stages, tumor percentages, and extraprostatic extensions were noted. SPSS program was used for statistical analysis of the data. One-way analysis of variance was used for parametric variables, and the Kruskal Wallis test and Spearmen's Correlation analysis were used for nonparametric variables, the value of $p<0.05$ was considered significant.

The demographic data of the patients according to the groups is summarized in Table 1. There was no significant correlation between the extraprostatic extension score in the preoperative Partin nomogram and the extraprostatic extension in MpMRI. (p=0.067)

However, it was determined that the extraprostatic extension in the preoperative Partin nomogram and the extraprostatic extension in MpMRI were correlated with the ISUP grade in the radical prostatectomy specimen. (p=<0.001 and p=0.011, respectively). This difference is especially between ISUP grade 1 and 4 (p=0.002), grade 1 and 5 (p=0.003), grade 2 and 4 (p=0.004), grades2 and 5 (p=0.004), and grade 3 and 5 (p=0.005) was found to be statistically significant. There was no statistically significant correlation between the extraprostatic extension in radical prostatectomy pathology and the extraprostatic extension in the Partin nomogram and MpMRI. (p=0.115 and p=0.614, respectively)

As a result of this study performed in our clinic, the detection of extraprostatic extension in the preoperative period by nomogram and imaging methods cannot predict the spread in the radical prostatectomy specimen, and prospective randomized controlled studies are needed.

Keywords: MpMR, Prostate Cancer, Extraprostatic Extension

Hastaların demografik özellikleri (n=68)

Yaş (yıl) (ort±ss)	64.2 ± 5.88
Vücut kitle indeksi (kg/m²) (ort±ss)	26.41 ± 2.77
PSA değeri (ng/ml) (ort±ss)	18.6 ± 28.2
PSA dansitesi (ng/ml2) (ort±ss)	0.30 ± 0.36
Prostat hacmi (cc) (ort±ss)	45 ± 22.45
Partin nomogram ekstraprostatik yayılım skoru (ort±ss)	21.40 ± 9.09
Transrektal prostat biyopsi ISUP Grade 1 2 3 4 5	 33 (48.5%) 20 (29.4%) 4 (5.9%) 9 (13.2%) 2 (2.9%)
MPMR lezyon hacmi (cc) (ort±ss)	14.91 ± 12.01
MPMR Ekstraprostatik Yayılım Hayır Evet	 59 (86.9%) 9 (13.2%)
MPMR PIRADS 2 3 4 5	 2 (2.9%) 8 (11.8%) 28 (41.2%) 30 (44.1%)
MPMR lezyon sayısı Tek Multipl	 41 (60.3%) 27 (39.7%)
MPMR lezyon tarafı Sağ Sol Bilateral	 23 (33.8%) 22 (32.4%) 23 (33.8%)
Radikal prostatektomi patoloji materyali ISUP Grade 1 2 3 4 5	 13 (19.1%) 36 (52.9%) 7 (10.3%) 7 (10.3%) 5 (7.4%)
Radikal prostatektomi patoloji T evresi (pT) 1b 2a 2b 2c 3a 3b	 3 (4.4%) 3 (4.4%) 12 (17.6%) 28 (41.2%) 17 (25%) 5 (7.4%)
Radikal prostatektomi patoloji tümör yüzdesi(%) (ort±ss)	31.41 ± 42.20

Radikal prostatektomi patoloji tümör tarafı Sağ Sol bilateral	23 (33.8%) 9 (13.2%) 36 (52.9%)
Radikal prostatektomi patoloji ekstraprostatik yayılım Hayır Evet	43 (63.2%) 25 (36.8%)

Descriptive statistics of patients(n=68)

Age (year) (mean±sd)	64.2±5.88
BMI (kg/m²) (mean±sd)	26.41±2.77
PSA (ng/ml) (mean±sd)	18.6±28.2
PSAd (ng/ml2) (mean±sd)	0.30±0.36
Prostate volume (cc) (mean±sd)	45±22.45
Partin extraprostatic extension (EPE) score (mean±sd)	21.40 ± 9.09
Transrectale prostate biopsy ISUP Grade 1 2 3 4 5	33 (48.5%) 20 (29.4%) 4 (5.9%) 9 (13.2%) 2 (3%)
MPMR lesion volume (cc)(mean±sd)	14.91±12.01
MPMR EPE No yes	59 (86.9%) 9 (13.1%)
MPMR PIRADS 2 3 4 5	2 (2.9%) 8 (11.8%) 28 (41.2%) 30 (44.1%)
MPMR lesion Single multiple	41 (60.3%) 27 (39.7%)
MPMR lesion side right Left bilateral	23 (33.8%) 22 (32.4%) 23 (33.8%)
RP ISUP Grade 1 2 3 4 5	13 (19.1%) 36 (52.9%) 7 (10.3%) 7 (10.3%) 5 (7.4%)
RP pathological T stage 1b 2a 2b 2c 3a 3b	3 (4.4%) 3 (4.4%) 12 (17.6%) 28 (41.2%) 17 (25%) 5 (7.4%)
RP pathology tumor volume(%)	31.41 ± 42.20
RP tumor side Right Left bilateral	23 (33.8%) 9 (13.3%) 36 (52.9%)
RP EPE No yes	43 (63.2%) 25 (36.8%)

SS-121

Orta ve yüksek riskli prostat kanserli hastalarda preoperatif Ga-68 PSMA PET/BT'deki lezyonun SUV-max değeri radikal prostatektomi spesimenindeki yüksek evre ve dereceyi öngörebilir mi?

Burak Akgül, Atınç Tozsin, Burak Bilir, Hasan Can Kuvan, Tevfik Aktoz
Trakya Üniversitesi Tıp Fakültesi, Üroloji Anabilim Dalı,Edirne

Günümüzde Galyum-68 (Ga-68) prostat spesifik membran antijen (PSMA) pozitron emisyon tomografi/bilgisayarlı tomografi (PET/BT) prostat kanserinin biyokimyasal nüksünün tespitinde güncel kılavuzlarda yerini almış olup kullanımı tüm dünyada giderek yaygınlaşmaktadır. Ga-68 PSMA PET/BT'nin hala başlangıç evrelemesindeki yeri tartışmalıdır. Çalışmamızda orta ve yüksek riskli prostat kanseri tanısı alan 65 hastanın preoperatif Ga-68 PSMA PET/BT sonucu prostatta saptanan şüpheli lezyonların SUV-maks değerlerinin, radikal prostatektomi (RP) patolojisindeki evre ve derece ile ilişkisi araştırılmıştır.

Trakya Üniversitesi Tıp Fakültesi Üroloji Anabilim Dalı'nda Ocak 2018 ile Temmuz 2022 tarihleri arasında, orta-yüksek riskli prostat kanseri tanısı sonrası radikal prostatektomi operasyonu gerçekleştirilen 65 hastanın verileri retrospektif olarak incelendi. Hastaların yaş, vücut kitle endeksi, PSA değeri, PSA dansitesi, prostat hacimleri, preoperatif transrektal prostat biyopsilerindeki ISUP grade'leri, preoperatif PSMA PET/CT'deki lezyonların SUV-max değeri ve ekstraprostatik yayılımı, RP patoloji piyesindeki ekstraprostatik yayılımı, ISUP grade'leri, tümör yüzdeleri not edildi. Verilerin istatistiksel analizi için SPSS programı kullanıldı. Parametrik değişkenler için tek yönlü varyans analizi, nonparametrik değişkenler için Kruskal Wallis testi ve Spearmen's Korelasyon analizi kullanıldı, $p<0.05$ değeri anlamlı olarak kabul edildi.

Hastaların demografik verilerinin gruplara göre dağılımı tablo 1'de gösterildi. Ga-68 PSMA PET/BT raporunda ekstraprostatik yayılımı olan ve olmayan hastalar arasında SUV-maks değerlerinin farklı olduğu (sırasıyla 5.17 ve 2.95) ve bu farkın istatiksel olarak anlamlı olduğu görüldü. ($p<0.001$) Preoperatif transrektal prostat biyopsisindeki ISUP grade artışı ile SUV-maks değerlerinin artışı istatiksel olarak anlamlı bulundu. ($p=0.003$) Ancak gruplar arasında SUV-maks değeri açısından istatistiksel olarak anlamlı fark saptanmadı. ($p=0.126$) SUVmaks ortalama değerleri ISUP grade 1'de 2.85, ISUP grade 2'de 2.98, ISUP grade 3'de 3.53, ISUP grade 4'de 4.12 ve ISUP Grade 5'te 4.76 olarak saptandı. Ga-68 PSMA PET/BT'deki lezyonun SUV-max değeri ile RP patolojik evre/derecesi, tümör yüzdesi ve ekstraprostatik tutulum açısından istatiksel olarak anlamlı bir fark saptanmadı. (sırasıyla p değerleri; 0.721; 0.051; 0.178; 0.225)

Preoperatif Ga-68 PSMA PET/BT ile saptanan prostatik lezyonun SUV-max değeri RP patolojisindeki yüksek evre ve dereceyi öngörememekte olup randomize prospektif çalışmalara ihtiyaç vardır.

Anahtar Kelimeler: ekstraprostatik yayılım,PET/BT,prostat kanser,PSA

Does the SUV-max value of the lesion on preoperative Ga-68 PSMA PET/CT predict the high stage/grade in the radical prostatectomy specimen in patients with intermediate and high risk prostate cancer?

Burak Akgül, Atınç Tozsin, Burak Bilir, Hasan Can Kuvan, Tevfik Aktoz
Trakya University Medicine Faculty, Department of Urology, Edirne

Recently, Gallium-68 (Ga-68) prostate specific membrane antigen (PSMA) positron emission tomography/computed tomography (PET/CT) has taken its place in current guidelines for the detection of biochemical recurrence of prostate cancer and its use is becoming increasingly common all over the world. The place of Ga-68 PSMA PET/CT in initial staging is still controversial. In our study, the relationship between SUV-max values of suspicious lesions detected in the preoperative Ga-68 PSMA PET/CT in 65 patients diagnosed with intermediate or high-risk prostate cancer, and the stage/grade of radical prostatectomy (RP) pathology were investigated.

The data of 65 patients who underwent radical prostatectomy after the diagnosis of intermediate-high risk prostate cancer at Trakya University Faculty of Medicine, Department of Urology, between January 2018 and July 2022 were retrospectively analyzed.

Patients' age, body mass index, PSA value, PSA density, prostate volumes, ISUP grades in preoperative transrectal prostate biopsies, SUV-max value and extraprostatic extension of lesions in preoperative PSMA PET/CT, extraprostatic extension in RP pathology specimen, ISUP grade and the tumor percentages were noted. SPSS program was used for statistical analysis of the data. One-way

analysis of variance was used for parametric variables, the Kruskal Wallis test and the Spearmen's Correlation analysis were used for nonparametric variables, the p value of <0.05 was considered significant.

The demographic data of the patients according to the groups are shown in Table 1. In the Ga-68 PSMA PET/CT report, it was observed that the SUV-max values were different (5.17 and 2.95, respectively) between patients with and without extraprostatic extension, and it was statistically significant. (p<0.001) The increase in ISUP grade in preoperative transrectal prostate biopsy and SUV-max values were found to be statistically significant. (p=0.003) However, no statistically significant difference was found between the groups in terms of SUV-max value. (p=0.126) The mean SUVmax values were 2.85 in ISUP grade 1, 2.98 in ISUP grade 2, 3.53 in ISUP grade 3, 4.12 in ISUP grade 4, and 4.76 in ISUP grade 5, respectively.

No statistically significant difference was found in Ga-68 PSMA PET/CT in terms of SUV-max value of the lesion and RP pathological stage/grade, tumor percentage and extraprostatic extension. (p values respectively; 0.721; 0.051; 0.178; 0.225)

The SUV-max value of the prostatic lesion detected with preoperative Ga-68 PSMA PET/CT cannot predict the high stage/grade of RP pathology, and randomized prospective studies are needed.

Keywords: extraprostatic extension,PET/CT,prostate cancer,PSA

Tablo 1. Hastaların demografik özellikleri. (n=65)

Yaş (yıl) (ort±ss)	65.06 ± 5.19
Vücut kitle indeksi (kg/m²) (ort±ss)	25.95 ± 2.32
PSA değeri (ng/ml) (ort±ss)	14.12 ± 15.40
PSA dansitesi (ng/ml2) (ort±ss)	0.36 ± 0.42
Partin nomogram ekstraprostatik yayılım skoru (ort±ss)	23.23 ± 8.96
Transrektal prostat biyopsi ISUP Grade 1 2 3 4 5	 29 (44.6%) 15 (23.1%) 5 (7.7%) 11 (16.9%) 5 (7.7%)
Prostat hacmi (cc) (ort±ss)	49.49 ± 27.33
PSMA PET lezyon SUVmaks değeri (ort±ss)	7.76 ± 7.20
PSMA PET ekstraprostatik yayılım Hayır Evet	 55 (84.6%) 10 (15.4%)
PSMA PET tümör lokalizasyonu Sağ Sol Bilateral	 25 (38.5%) 22 (33.8%) 18 (27.7%)
Radikal prostatektomi patoloji materyali ISUP Grade 1 2 3 4 5	 19 (29.2%) 26 (40%) 5 (7.7%) 6 (9.2%) 9 (13.8%)
Radikal prostatektomi patoloji materyali tümör yüzdesi(%)(ort±ss)	16.57 ± 13.13
RP tümör evresi (pT) 2a 2b 2c 3a 3b	 6 (9.2%) 9 (13.8%) 23 (35.4%) 21 (32.3%) 6 (9.3%)

Radikal prostatektomi patoloji materyali tümör tarafı Sağ Sol Bilateral	20 (30.8%) 12 (18.5%) 33 (50.7%)
Radikal prostatektomi patoloji ekstraprostatik yayılım Hayır Evet	38 (58.5%) 27 (41.5%)

Table 1. Descriptive statistics of patients (n=65)

Age (year) (mean±sd)	65.06 ± 5.19
Body mass index (BMI) (kg/m²)	25.95 ± 2.32
Prostate specific antigen (PSA) (ng/ml)	14.12 ± 15.40
PSA density (ng/ml2)	0.36 ± 0.42
Partin Nomogram extraprostatic extension (EPE) score	23.23 ± 8.96
Transrectale prostate biopsy ISUP Grade 1 2 3 4 5	29 (44.6%) 15 (23.1%) 5 (7.7%) 11 (16.9%) 5 (7.7%)
Prostate volume (PV) (cc)	49.49 ± 27.33
Prostat specific membrane antigen (PSMA) PET lesion SUVmax value	7.76 ± 7.20
Ga68 PSMA PET extraprostatic extension No Yes	55 (84.6%) 10 (15.4%)
Ga68 PSMA tumor localization Right Left Bilateral	25 (38.5%) 22 (33.8%) 18 (27.7%)
Radical Prostatectomy (RP) ISUP Grade 1 2 3 4 5	19 (29.2%) 26 (40%) 5 (7.7%) 6 (9.2%) 9 (13.8%)
RP pathology percentage of tumor	16.57 ± 13.13
RP Tumor stage (pT) 2a 2b 2c 3a 3b	6 (9.2%) 9 (13.8%) 23 (35.4%) 21 (32.3%) 6 (9.2%)
RP Tumor localization Right Left Bilateral	20 (30.8%) 12 (18.5%) 33 (50.8%)
Radical prostatectomy extraprostatic extension No Yes	38 (58.5%) 27 (41.5%)

SS-122

Yüksek riskli prostat kanserli hastalarda pelvik lenf nodu ışınlamasının onkolojik sonuçlarının değerlendirilmesi

Selvi Dinçer[1], Halil Cumhur Yıldırım[2], Gökhan Yaprak[3], Merve Nur Güven[1], Ecem Demir[2], Melike Pekyürek[3], Fazilet Öner Dinçbaş[2]
[1]Prof. Dr. Cemil Taşcıoğlu Şehir Hastanesi, Radyasyon Onkolojisi Bölümü
[2]Cerrahpaşa Tıp Fakültesi, Radyasyon Onkolojisi ABD
[3]Kartal Şehir Hastanesi, Radyasyon Onkolojisi Bölümü

GİRİŞ: Yüksek riskli prostat kanserinde tedavi seçenekleri cerrahi veya radikal radyoterapidir(RT). Radikal RT uygulanan yüksek riskli prostat kanserli hastalarda prostat ışınlamasına ek olarak pelvik lenf nodu RT'sinin (WPRT) ışınlanması tartışmalıdır. WPRT'nin yüksek riskli prostat kanseri olan hastalarda hastalıksız sağkalımı (DFS), uzak metastazsız sağkalımı (DMFS) ve genel sağkalımı (OS) arttırırken, gastrointestinal (GIS) ve genitoüriner (GUS) toksisitesini arttırdığı öne sürülmüştür. Ancak RT tekniklerindeki modern gelişmelerle birlikte GIS ve GUS yan etkilerini artırmadan, WPRT'nin onkolojik sonuçları arttıracağı, son zamanlarda yapılan çalışmalarla desteklenmektedir.

Bu çalışmada, yüksek riskli prostat kanseri tedavisinde sadece prostat radyoterapisine(PORT) kıyasla WPRT'nin onkolojik sonuçlara katkıda bulunup bulunmadığını veya akut ve kronik GIS ve GUS yan etkilerini artırıp artırmadığını araştırmayı amaçladık.

MATERYAL-METOD: Bu çalışmaya 01/01/2015-31/06/2021 tarihleri arasında İstanbul'da bulunan üç büyük merkezde yüksek riskli prostat kanseri tanısı ile RT yapılan 264 hasta dahil edildi. Antiandrojen tedavi(ADT) ile PORT +/- WPRT alan hastalar çalışmaya dahil edildi.

Prostat kanseri yüksek riskli hasta grubunda yaş, tümör evresi, serum testosteron düzeyi, komorbid hastalıklar, hormonoterapi kullanımı, akut ve kronik GİS ve GUS toksisitesi, lokal nüks, uzak metastaz, Roach formülüne göre pelvik lenf nodu tutulumu oranı araştırıldı. WPRT;eksternal-internal iliak,presakral ve obturator lenf nodlarını içermektedir.

Veri analizi SPSS 23.0 kullanılarak yapıldı. Hastaların özellikleri ki-kare veya Mann-Whitney testleri kullanılarak karşılaştırıldı. OS, DFS ve DMFS için Kaplan-Meier eğrileri kullanıldı. İstatistiksel anlamlılık için p değeri <0.05 olarak kabul edildi.

BULGULAR: PORT uygulanan 102 hasta ve WPRT eklenen 162 hasta vardı. WPRT alan hastalarda medyan 29 ay, PORT alan grupta medyan 24 ay ADT uygulandı. ADT, radyoterapiden 3 ay önce neoadjuvan tedavi olarak başlandı ve sonrasında devam edildi. Hastaların ortanca yaşı 69 (50-86) idi. Çalışmaya alınan hastaların ortalama Roach skoru %34.7 idi ve dağılım her iki grupta benzerdi. Akut ve kronik GİS ve GUS yan etki insidansı açısından iki grup arasında istatistiksel olarak anlamlı fark yoktu. OS, WPRT hasta grubunda PORT ile karşılaştırıldığında anlamlı olarak daha yüksekti (p<0,001). WPRT uygulanan hastalar için OS oranları 2,5 ve 10 yıl boyunca PORT grubu ile karşılaştırıldığında sırasıyla %98, %83.5'e karşılık %31.6 ve %99.3, %96.6 ve %89.4 idi. DFS ve DMFS açısından iki grup arasında istatistiksel olarak anlamlı fark yoktu. (p=0.326, p=0.817).

SONUÇ: Yüksek riskli prostat kanseri hastalarında PORT'a WPRT eklenmesi, akut ve kronik GİS ve GUS yan etkilerini artırmazken OS'ye olumlu katkıda bulunur. Bu sonuca göre yüksek riskli prostat kanserli olgularda radikal cerrahi yapıldığında geniş pelvik diseksiyon eklenmesinin OS'ye olumlu katkıda bulunacağı öngörülebilir.

Anahtar Kelimeler: Prostat kanseri, radyoterapi, pelvik nodal ışınlama, hormonoterapi

Evaluation of oncological outcomes of pelvic lymph node irradiation in patients with high-risk prostate cancer

Selvi Dinçer[1], Halil Cumhur Yıldırım[2], Gökhan Yaprak[3], Merve Nur Güven[1], Ecem Demir[2], Melike Pekyürek[3], Fazilet Öner Dinçbaş[2]
[1]Prof. Dr. Cemil Taşcıoğlu City Hospital, Department of Radiation Oncology
[2]Cerrahpaşa Faculty of Medicine, Department of Radiation Oncology
[3]Kartal City Hospital, Department of Radiation Oncology

INTRODUCTION: Treatment options in high risk prostate cancer are surgery or radical radiotherapy(RT). Irradiation of the whole pelvic lymph node RT(WPRT) in addition to prostate irradiation in high risk prostate cancer patients undergoing radical RT is controversial. It has been suggested that WPRT increases disease-free survival(DFS), distant metastasis-free survival(DMFS), and overall survival(OS) in patients with high risk prostate cancer, while increasing gastrointestinal(GIS) and genitourinary(GUS) toxicity. However, it is supported by recent studies that WPRT will increase oncological outcomes without increasing GIS and GUS side effects with the modern RT techniques.

In this study, we aimed to investigate whether WPRT contributes to oncological outcomes or increases acute and chronic GIS and GUS side effects compared to prostate only radiotherapy(PORT) in the treatment of high risk prostate cancer.

MATERIAL-METHOD: Two hundred and sixty-four patients who underwent RT with the diagnosis of high risk prostate cancer from three major centers in Istanbul between 01/01/2015-31/06/2021 were included in this study. The files of the patients who received PORT +/- WPRT with antiandrogen therapy(ADT) were included in the study. In the group of patients with high risk prostate cancer age, tumor stage, serum testosterone level, comorbid diseases, use of hormonotherapy, acute and chronic GIS and GUS toxicity, local recurrence, distant metastasis, the rate of pelvic lymph node involvement according to Roach formula was investigated. WPRT including the external-internal iliac, presacral and obturator lymph nodes.

Data analysis was performed using the SPSS 23.0. Characteristics of patients were compared using chi-square or Mann-Whitney tests. Kaplan-Meier curves for OS, DFS and DMFS were plotted. The P value was set at<0.05 for statistical significance.

RESULTS: There were 102 patients who underwent PORT and 162 patients whom added WPRT. ADT was applied for median of 29 months in the patients who received WPRT, and for a median of 24 months in the group that received PORT.ADT was started 3 months before radiotherapy as a neoadjuvant treatment and continued after then. The median age of the patients was 69 (50-86). The mean Roach score of the patients in the study was 34.7% and the distribution was similar in both groups. There was no statistically significant difference between the two groups in the incidence of acute and chronic GIS and GUS side effects. OS was significantly higher in the WPRT group of patients compared with PORT ($p<0.001$). The OS rates were 98%, 83.5% versus 31.6% and 99.3%, 96.6% and 89.4%, for WPRT group patients compared with PORT group for 2,5 and 10 years respectively.There was no statistically significant difference between the two groups in terms of DFS and DMFS ($p=0.326$, $p=0.817$).

CONCLUSION: Adding WPRT to PORT in high risk prostate cancer patients contributes positively to OS while not increasing acute and chronic GIS and GUS side effects. According to this result, it can be predicted that the addition of wide pelvic dissection will contribute positively to OS when radical surgery is performed in high risk prostate cancer cases.

Keywords: radiotherapy, pelvic nodal irradiation, hormone therapy

Tablo 1. Hastaların Demografik ve Klinik Bulgularının Dağılımı
Table 1. Distribution of Demographic and Clinical Findings of the Patients

Characteristics	Total (N=261) n (%) or Median (Min-Max)	PORT (n=102) n (%) or Median (Min-Max)	WPRT (n=159) n (%) or Median (Min-Max)	p-value
Age	69 (50-86)	71 (53-86)	68 (50-84)	0.051
PSA value before RT	25 (0-173)	25 (0-107)	24.6 (2.2-173)	0.661
Roach score	34.7 (3.3-104)	31.4 (4-94.7)	34.8 (3.3-104)	0.084
Roach (%)				0.540
≤34.7%	132 (50.6)	54 (52.9)	78 (49.1)	
>34.7%	129 (49.4)	48 (47.1)	81 (50.9)	
Gleason				0.099
Grade-1	39 (14.9)	17 (16.7)	22 (13.8)	
Grade-2	56 (21.5)	24 (23.5)	32 (20.1)	
Grade-3	34 (13)	16 (15.7)	18 (11.3)	
Grade-4	103 (39.5)	30 (29.4)	73 (45.9)	
Grade-5	29 (11.1)	15 (14.7)	14 (8.8)	
Tumor Stage				<0.001
T1	5 (1.9)	4 (3.9)	1 (0.6)	
T2a	26 (10)	17 (16.7)	9 (5.7)	
T2b	31 (11.9)	11 (10.8)	20 (12.6)	
T2c	120 (46)	32 (31.4)	88 (55.3)	
T3a	34 (13)	22 (21.6)	12 (7.5)	
T3b	39 (14.9)	11 (10.8)	28 (17.6)	
T4	6 (2.3)	5 (4.9)	1 (0.6)	
Additional illness				
HT	100 (38.3)	44 (43.1)	56 (35.2)	0.199
CAD	56 (21.5)	30 (29.4)	26 (16.4)	0.019
DM	52 (19.9)	13 (12.7)	39 (24.5)	0.030
Lymph Node Involvement				<0.001
LN involvement -	233 (89.3)	101 (99)	132 (83)	
LN involvement +	28 (10.7)	1 (1)	27 (17)	
Scanning				<0.001
MR	6 (2.3)	2 (2)	4 (2.5)	
PSMA	34 (13)	16 (15.7)	18 (11.3)	
MR+PSMA	71 (27.2)	12 (11.8)	59 (37.1)	
Scintigraphy	33 (12.6)	27 (26.5)	6 (3.8)	
MR+Scintigraphy	117 (44.8)	45 (44.1)	72 (45.3)	
HT duration, month	24 (0-74)	24 (0-74)	29 (6-73)	<0.001
HT type				<0.001
Eligard	116 (44.4)	56 (54.9)	60 (37.7)	
Zoladex	57 (21.8)	28 (27.5)	29 (18.2)	
Lucrin	7 (2.7)	5 (4.9)	2 (1.3)	
LHRH+Casodex	81 (31)	13 (12.7)	68 (42.8)	
RT technique				<0.001
VMAT	202 (77.4)	74 (72.5)	128 (80.5)	
IMRT	30 (11.5)	24 (23.5)	6 (3.8)	
Conformal	29 (11.1)	4 (3.9)	25 (15.7)	
RT dose	76 (70-80)	76 (70-80)	76 (70-78)	0.580
RT_SV	71 (46-78)	66 (50-78)	71 (46-78)	0.008
RectumV40	35 (6.9-99)	28 (6.9-67.3)	41.1 (19.2-99)	<0.001
RectumV65	12.5 (1.8-63)	13.3 (1.8-33.4)	12.2 (2-63)	0.602
BladderV40	37.6 (3.6-100)	20 (3.6-52)	45 (11.4-100)	<0.001
BladderV60	11.5 (2.1-62.1)	10 (2.1-34.9)	13 (3.2-62.1)	0.004
Penilbulb mean	1054.7 (3.9-8183.8)	37.3 (3.9-4445)	2167.5 (11-8183.8)	<0.001
Prostate volume	52 (15.7-279.2)	62.4 (17.2-279.2)	44.4 (15.7-181.9)	<0.001
CBCT				<0.001
No	0 (0)	0 (0)	0 (0)	
1 per week	156 (59.8)	18 (17.6)	138 (86.8)	
Every day	105 (40.2)	84 (82.4)	21 (13.2)	
Acute GUS side effects				0.557
No	130 (49.8)	48 (47.1)	82 (51.6)	
Grade 1-2	118 (45.2)	50 (49)	68 (42.8)	
Grade 3-4	13 (5)	4 (3.9)	9 (5.7)	
Acute GIS side effects				0.074
No	216 (82.8)	80 (78.4)	136 (85.5)	
Grade 1-2	39 (14.9)	21 (20.6)	18 (11.3)	
Grade 3-4	6 (2.3)	1 (1)	5 (3.1)	
Chronic GUS side effects				0.102
No	182 (69.7)	70 (68.6)	112 (70.4)	
Grade 1-2	69 (26.4)	31 (30.4)	38 (23.9)	
Grade 3-4	10 (3.8)	1 (1)	9 (5.7)	
Chronic GUS side effects				0.064
No	249 (95.4)	101 (99)	148 (93.1)	
Grade 1-2	5 (1.9)	1 (1)	4 (2.5)	
Grade 3-4	7 (2.7)	0 (0)	7 (4.4)	
Testesterone nadir value	0.1 (0-374)	7.5 (0-374)	0.1 (0-232)	<0.001
PSA nadir value	0 (0-46)	0 (0-46)	0 (0-0.9)	0.908

SS-123

Düşük Risk Prostat Kanserinde Aktif İzlem Deneyimlerimiz:Tek Merkez 10 Yıllık Sonuçlar

İsmail Evren, Ali Ayten, Ali Emre Fakir
Sağlık Bilimleri Üniversitesi, Bakırköy Dr. Sadi Konuk Eğitim ve Araştırma Hastanesi, Üroloji Kliniği, İstanbul

Amaç: Bu çalışmamızda düşük riskli lokalize prostat kanserli hastalardaki aktif izlem sonuçlarımızı değerlendirmeyi amaçladık.

Gereç ve Yöntemler: Temmuz 2011 - Temmuz 2021 yılları arasında; Düşük riskli lokalize prostat kanseri tanısı alan ve aktif izlem seçeneğini kabul ederek düzenli takip edilen 295 hastanın verileri retrospektif olarak incelendi. Aktif izleme dahil edilme kriterleri; PSA<10 ng/ml, Gleason skorları ≤ 6, maksimum pozitif kor sayısı ≤ 2, maksimum pozitif kor yüzdesi < %50, PİRADS skoru≤ 3 ve > 10 yıl yaşam beklentisi olması olarak belirlendi. Hastalar 3 ayda bir PSA ve parmakla rektal muayene (PRM), yılda bir multiparametrik magnetik rezonans görüntüleme (mp-MRG) ve prostat biyopsisi ile takip edildi. Hasta isteği veya risk artışı küratif tedaviye geçme kriteri olarak belirlendi.

Bulgular: Hastaların ortalama yaşı 63,1 ± 7,2/yıl olarak hesaplandı. Ortalama PSA değerleri: 5,8 ± 1,92/ng/ml olarak hesaplandı. Tanı anında 180 (%61) hastaya mp-MRG yapıldı. Tüm hastaların tanı anındaki Gleason skorları 3+3, klinik evreleri 222 (%75,2) hastanın T1 ve 73 (%24,8) hastanın T2a idi. Tanı anındaki biyopside 55 (%18,6) hastada adenokarsinoma ek patoloji saptandı. Ortalama 34,2±13,9 aylık takip sürecinde 102(%34,5) hasta aktif izlemden çıktı. Radikal prostatektomi yapılan hastaların histopatolojik incelemesinde 64 (%62,7) hastada Gleason skorunda upgrade tespit edildi. Aktif izlemden çıkarak tedavi alan hastaların 6 (%5,8)'ünde biyokimyasal nüks gözlendi. Takip süresi boyunca hastalığa bağlı ölüm gözlenmedi.

Sonuç: Aktif izlem düşük riskli hastalarda küratif tedavi şansını kaybetmeden, hastaların tedavi komplikasyonlarından mümkün olduğunca korunmasını sağlamaktadır.

Anahtar Kelimeler: lokalize, aktif izlem, küratif tedavi

Active surveillance in low-risk prostate cancer: 10 year follow-up results

İsmail Evren, Ali Ayten, Ali Emre Fakir
University of Health Sciences, Bakirkoy Dr. Sadi Konuk Training and Research Hospital, Department of Urology, Istanbul

Aim: In this study, we aimed to evaluate our results of active surveillance in patients with low-risk localized prostate cancer.

Materials and Methods: Between July 2011 - July 2021; The data of 295 patients who were diagnosed with low-risk localized prostate cancer and were followed up regularly by accepting the option of active follow-up were analyzed retrospectively. Active monitoring inclusion criteria; PSA <10 ng/ml, Gleason scores ≤ 6, maximum number of positive cores ≤ 2, maximum positive core percentage < 50%, PIRADS score ≤ 3, and life expectancy > 10 years. The patients were followed up with PSA and digital rectal examination (DRE) every 3 months, multiparametric magnetic resonance imaging (mp-MRI) and prostate biopsy every year. Patient willingness or increased risk was determined as the criterion for switching to curative treatment.

Results: The mean age of the patients was 63.1 ± 7.2/year. Mean PSA values were 5.8 ± 1.92/ng/ml. At the time of diagnosis, mp-MRI was performed in 180 (61%) patients. Gleason scores at the time of diagnosis of all patients were 3+3, clinical stages were T1 in 222 (75.2%) patients and T2a in 73 (24.8%) patients. In the biopsy at the time of diagnosis, additional pathology was found in 55 (18.6%) patients with adenocarcinoma. During the mean follow-up period of 34.2±13.9 months, 102 (34.5%) patients were excluded from active follow-up. In the histopathological examination of patients who underwent radical prostatectomy, an upgrade in Gleason score was detected in 64 (62.7%) patients. Biochemical recurrence was observed in 6 (5.8%) of the patients who left the active follow-up and received treatment. No disease-related death was observed during the follow-up period.

Conclusion: Active monitoring ensures that patients are protected from treatment complications as much as possible, without losing the chance of curative treatment in low-risk patients.

Keywords: localized, active surveillance, curative treatment

Klinik ve patolojik bulgular

Değişkenler	Ortalama ±ss; n (%)
Yaş (yıl)	63,1 ± 7,2
PSA (ng/ml)	5,8 ± 1,92
Prostat hacmi(cc)	52,4 ± 24,1
PIRADS skoru 2 3	98(33,2) 82 (27,7)
Gleason skoru 3+3	295(100)
Biyopsideki pozitif kor sayısı	1,2 ± 0,5
Biyopsideki pozitif kor yüzdesi	7,1 ± 2,7
Biyopsideki toplam kor sayısı	10,8 ± 2,3
Biyopside ek patoloji ASAP HGPIN	36(12,2) 17(5,7)
Klinik Evre T1 T2a	222(75,2) 73(24,7)

Clinical and pathological findings

Variables	Mean ±sd; n (%)
Age (years)	63,1 ± 7,2
PSA (ng/ml)	5,8 ± 1,92
Prostate volume(cc)	52,4 ± 24,1
PIRADS score 2 3	98(33,2) 82 (27,7)
Gleason Score 3+3	295(100)
Number of positive cores in biopsy	1,2 ± 0,5
Percentage of positive cores in biopsy	7,1 ± 2,7
Total number of cores in biopsy	10,8 ± 2,3
Additional pathology in biopsy ASAP HGPIN	36(12,2) 17(5,7)
Clinical Stage T1 T2a	222(75,2) 73(24,7)

SS-124

Lokalize prostat kanserinde volümetrik modülasyonlu ark terapisi sonrası biyokimyasal nüksün belirteçleri

Berrin Yalçın[1], Hikmet Köseoğlu[2], Tolga Eroğlu[3]
[1]Sağlık Bilimleri Üniversitesi, İstanbul Sağlık Uygulama ve Araştırma Merkezi, Radyasyon Onkolojisi Kliniği, İstanbul
[2]Sağlık Bilimleri Üniversitesi, İstanbul Sağlık Uygulama ve Araştırma Merkezi, Üroloji Kliniği, İstanbul
[3]Şemdinli Devlet Hastanesi, Üroloji Kliniği, Hakkari

AMAÇ: Lokalize prostat kanserinde volümetrik modülasyonlu ark terapisi (VMAT) sonrası biyokimyasal nüks için olası belirteçleri tespit etmeyi amaçladık.

MATERYAL-METOD: Ocak 2010 ve 2019 arasında lokalize prostat karsinomu için VMAT uygulanan hastalar için hastane hasta veri tabanımızı retrospektif olarak analiz ettik. Klinik verileri ve demografik özellikleriyle birlikte biyokimyasal nükslerini ve sağkalımlarını analiz ettik.

SONUÇLAR: Lokalize prostat adenokarsinomu için toplam 141 hastaya VMAT uygulandı.

Yaş ortalamaları 71.71±4.34 yıl idi.

Ortalama başlangıç PSA değerleri 21.16±25.94 (aralık 2-131) ng/dL idi.

Gleason toplam puanı %40'ta 7'den az, %46'da 7'ye (%29'da ISUP 2, %17'de ISUP 3) ve %14'te 7'den fazlaydı.

NCCN risk puanı %53'te yüksek, %37'de orta ve %11'de düşüktü.

VMAT sonrası ulaşılan ortalama en düşük PSA değeri 0,25±0,96 (aralık 0,00-9,80) idi.

Hastaların %12'sinde ortalama 38.00±20.68 ay nüks süresi ile biyokimyasal nüks mevcuttu.

VMAT hastaların %57'sinde sistit, %10'unda proktit, %6.4'ünde ishal ve %5'inde anemi ile sonuçlanmıştır.

Ortalama takip süresi 36.32±20.81 (aralık 4-72) aydı ve ortalama son PSA değeri 1.25±7.52 (aralık 0.01-80.80) ng/dL idi.

Ortalama 28.00±15.73 (aralık 9-54) aylık metastaz süresi ile takipte %6'sı metastatik hastalığa ilerledi.

Gleason toplamlarının, ISUP skorlarının veya NCCN risk sınıflandırmasının hiçbiri, biyokimyasal nüksün, metastazın yokluğu veya varlığı açısından farklı olmadığı görüldüğü

Ayrıca, başlangıç PSA değerleri veya en düşük PSA değerleri bu gruplar için istatistiksel olarak farklılık göstermedi.

SONUÇLAR: VMAT, lokalize prostat kanserli hastalar için etkili bir tedavidir.

Serimizde klinik parametrelerin hiçbirinin biyokimyasal nüks metastazı veya ölüm için net bir belirteç olmadığını belirledik.

Anahtar Kelimeler: prostat kanseri, volümetrik modülasyonlu ark terapisi, biyokimyasal nüks

Determinants for biochemical recurrence after volumetric modulated arc therapy in localized prostate cancer

Berrin Yalçın[1], Hikmet Köseoğlu[2], Tolga Eroğlu[3]
[1]Health Sciences University, Istanbul Health Practice and Research Center, Department of Radiation Oncology, Istanbul, Turkey
[2]Health Sciences University, Istanbul Health Practice and Research Center, Department of Urology, Istanbul, Turkey
[3]Şemdinli State Hospital, Department of Urology, Hakkari, Turkey

AIM: We aimed to determine the possible determinants for biochemical recurrence after volumetric modulated arc therapy (VMAT) in localized prostate cancer

MATERIAL-METHODS: We retrospectively analyzed our hospital patient database for patients who have undergone VMAT for localized prostate carcinoma between January 2010 and 2019. We analyzed their biochemical recurrence and survivals in association with their clinical data and demographics.

RESULTS: A total of 141 patients had undergone VMAT for localized prostate adenocarcinoma.

Their mean age was 71.71±4.34 years.

Their mean initial PSA value was 21.16±25.94 (range 2-131) ng/dL.

Gleason total score was less than 7 in 40%, equal to 7 in 46% (ISUP 2 in 29%, ISUP 3 in 17%) and more than 7 in 14%. NCCN risk score was high in 53%, medium in 37% and low in 11%.

After VMAT, mean reached nadir PSA value was 0.25±0.96 (range 0.00-9.80).

In 12% of the patients, biochemical recurrence was present with a mean time to recurrence of 38.00±20.68 months.

VMAT resulted cystitis in 57%, proctitis in 10%, diarrhea in 6.4% and anemia in 5% of the patients.

Mean follow-up period was 36.32±20.81 (range 4-72) months with a mean final PSA value of 1.25±7.52 (range 0.01-80.80) ng/dL.

During follow up 6% progressed to metastatic disease with a mean time to metastasis of 28.00±15.73 (range 9-54) months. None of the Gleason sums, ISUP scores or NCCN risk stratification seem to differ for absence or presence of biochemical recurrence, metastasis or exitus.

As well, initial PSA values or nadir PSA values did not statistically differ for these groups.

CONCLUSIONS: VMAT is an efficient treatment for patients with localized prostate cancer.

In our series we determined none of the clinical parameters to be a net marker for biochemical recurrence metastasis or death.

Keywords: prostate cancer, volumetric modulated arc therapy, biochemical recurrence

SS-125

Covid-19 Pandemisinde Prostat Kanserinde ertelenibilir cerrahinin güvenliği

Mecit Çelik, Muhammed Emin Polat, Mustafa Karaaslan, Sedat Tastemur, Rüştü Cankon Germiyanoğlu
Ankara Şehir Hastanesi, Üroloji Ana Bilim Dalı, Ankara

GİRİŞ: Covid-19 pandemisi tüm dünyada olduğu gibi Türkiye'de de sağlık hizmeti sunumun yeniden yapılandırılmasına neden olmuştur. Bu süreçte toplum sağlığını tehdit eden kanser gibi önde gelen sorunlarla mücadele, tanı ve tedavide gecikmeler yaşanmıştır. Prostat Kanseri ürolojik maligniteler arasında tüm dünya ve Türkiye'de en sık görülen kanser olup, bu çalışmamızda amacımız tek merkezli bu çalışmada pandemi döneminden önce ve pandemi sırasında prostat kanseri tanısı konulan ve tedavi olarak Radikal Prostatektomi işlemi yapılan hasta populasyonları arasındaki farklılıklar değerlendirmektir.

Metod ve Materyaller: Çalışmamız tek merkezli retrospektif olarak dizayn edilmiştir. Türkiye'de ilk Covid-19 vakasının görüldüğü 11.03.2020 tarihi ile 31.12.2020 tarihi arasında hastanemiz üroloji kliniğinde Radikal Prostatektomi operasyonu yapılan hastalarla, 11.03.2019 tarihi ile 31.12.2019 tarihleri arasında hastanemizde Radikal Prostatektomi operasyonu yapılan hastaların patolojik, klinik ve demografik özellikleri karşılaştırıldı.

SONUÇ: Çalışmamıza dahil edilme kriterlerimize uyan Covid öncesi dönemde Radikal Prostatektomi operasyonu yapılan 202 hasta, covid döneminde yapılan 125 toplamda 327 hasta dahil edilmiştir. Covid öncesi dönemdeki hastaların biyopsi ile radikal prostatektomi operasyonuna kadar geçen ortalama süre 82 gün, Covid döneminde ortalama 97 gündür(p=0,04) Covid dönemindeki hastalarda biyopsi ile definitif cerrahi işlem arasında anlamlı miktarda süre olmasına rağmen iki grubun karşılaştırıldığı bu çalışmamızda Gleason Score Upgrading, Upstaging, Biyokimyasal Rekürrens ve Lenf nodu tutulumunda anlamlı bir farklılık tespit edilmemiştir. Ayrıca Hastaları D'amico risk sınıflamasına göre yaptığımız gruplamada da her iki dönem arasında Gleason Skor Upgrading ve Upstaging yönünden anlamlı fark tespit edilmemiştir.

TARTIŞMA: Malignitelerde definitif tedavilerin geciktirilebilirliği, hasta sayısı göz önüne alındığında da sağlık sistemi yönetimi için önem arz eden bir konudur. Yaşanmakta olan pandemi süreci de bu konunun önemini artırmış ve ertelenecek operasyonlarla hastaların zarar görme oranının minimum düzeyde tutulması için doğru hasta seçimi yapmanın önemini göstermiştir. Bunun için belirli kriterler geliştirme arayışına girilmiştir. Prostat kanseri (PCa) için de daha önce yapılan çalışmalarda farklı görüşler ortaya konmuştur. PCa hastalarının çoğunlukla ileri yaş ve komorbiditerlerinin fazla olması sebebiyle COVID-19'dan zarar görme ihtimalleri de daha fazladır. Bu nedenle Prostat Kanserinde ertelenebilir cerrahi durumları tespit etmeliyiz

Anahtar Kelimeler: Covid-19 Pandemisi, Radikal Prostatektomi, Ertelenebilir Cerrahi

The Safety of Deferring operation for Prostate Carcinoma during the Covid-19 Period

Mecit Çelik, Muhammed Emin Polat, Mustafa Karaaslan, Sedat Tastemur, Rüştü Cankon Germiyanoğlu
Department of Urology, Ankara City Hospital, Ankara, Turkey

Introduction: The Covid-19 pandemic has led to the restructuring of health care delivery in Turkey as well as all over the world.In this process, there have been delays in the fight against leading problems such as cancer, which threatens public health, as well as it's diagnosis and treatment. Prostate cancer is the most common cancer among urological malignancies in the whole world and in Turkey, and our aim in this study is to evaluate the differences between patient populations who were diagnosed with prostate cancer before and during the pandemic period and underwent Radical Prostatectomy as a treatment in this single-center study.

Materials & Methods: Our study was designed retrospectively in a single center. The pathologic, clinic and demographic characteristics of patients who underwent radical prostatectomy between 11.03.2020,which is the first date of Covid-19 diagnosis in Turkey, and 21.12.2020 and also between 11.03.2019 and 31.12.2019 were compared.

Results: 327 patients included in this study were appropriate for our inclusion criteria. 125 of them were operated during pandemic and 202 of them before pandemic. The mean time between prostate biopsy and radical prostatectomy was 82 days before pandemic and 97 days during pandemic (p=0,04). Although there was a significantly longer time between biopsy and radical prostatectomy during Covid-19 pandemic, Gleason score upgrading, upstaging, Biochemical Recurrence and lymph node involvement were not found significantly different. In addition, in the grouping of the patients according to the D'amico risk classification, no significant difference was found between the two periods in terms of Gleason Score Upgrading and Upstaging.

Discussion: The deferrability of malignancy treatment is an important problem for the health system due to the high number of

oncology patients. The current pandemic has increased the importance of patient selection to minimize harmful effects of deferred operations. For this, certain criterias are being studied. There were different opinions about prostate cancer (PCa) according to the different researches. The older ages and high comorbidity rates of PCa patients are increasing the harmful effects of Covid-19. So we should define the deferrable operations for PCa correctly.

Keywords: Covid-19 Pandemic, Radical Prostatectomy, Deferrable operation

Covid-19 pandemisi ve Radikal Prostatektomi
covid-19 pandemic and radical prostatectomy

	Before Covid(202)	Covid Period(125)	p
Age	65 (46 - 79)	63 (48 - 75)	0,47
PSA	8,1 (3,4 - 72,39)	6,3 (3 - 55)	**0,01**
PSADT	0,17 (0,02 - 1,91)	0,16 (0,04 - 1,38)	0,84
Time from bx to op	82 (15 - 365)	97 (26 - 269)	**0,04**
Bx GS			0,56
6	105 (52)	66 (52,8)	
7	61 (30,2)	41 (32,8)	
8	26 (12,9)	14 (11,2)	
9	7 (3,5)	1 (0,8)	
10	3 (1,5)	3 (2,4)	
Pathology GS			0,21
6	60 (29,7)	46 (37,1)	
7	104 (51,5)	62 (50)	
8	23 (11,4)	6 (4,8)	
9	14 (6,9)	10 (8,1)	
10	1 (0,5)	0 (0)	
Bx ISUP			0,83
1	105 (52)	66 (52,8)	
2	43 (21,3)	26 (20,8)	
3	18 (8,9)	15 (12)	
4	26 (12,9)	14 (11,2)	
5	10 (5)	4 (3,2)	
Pathology ISUP			0,21
1	60 (29,7)	46 (37,1)	
2	74 (36,6)	40 (32,3)	
3	30 (14,9)	22 (17,7)	
4	23 (11,4)	6 (4,8)	
5	15 (7,4)	10 (8,1)	
pT			0,65
t2a-b	28 (13,9)	22 (17,6)	
t2c	94 (46,5)	56 (44,8)	
t3	80 (39,6)	47 (37,6)	
Upgrading			0,9
no	129 (63,9)	80 (64,5)	
yes	73 (36,1)	44 (35,5)	
Upstaging			0,92
no	125 (61,9)	78 (62,4)	
yes	77 (38,1)	47 (37,6)	
Biochemical Recurrence			0,24
no	164 (86,3)	99 (90,8)	
yes	26 (13,7)	10 (9,2)	
Lymph Node Involvement			0,49
no	98 (83,8)	50 (87,7)	
yes	19 (16,2)	7 (12,3)	

SS-126

Postop Radikal Prostatektomi Hastalarında Gelişen Üretral Darlık ve Diyabet İlişkisi

Furkan Güldibi, Ömer Faruk Çavdar, Nurullah Altınkaya, Yunus Emre Göger
Necmettin Erbakan Üniversitesi Meram Tıp Fakültesi Hastanesi Üroloji Ana Bilim Dalı, Konya

GİRİŞ: Prostat kanseri, günümüzde erkeklerde en sık görülen kanser türlerinden birisidir. Prostat kanseri tedavisi hastanın yaşına, sağlık durumuna, tümörün evresine ve histolojik sınıflamasına göre değişmekle birlikte, cerrahi tedavi erken evre ve lokalize prostat kanserlerinde en etkili yaklaşımlardan birisi olarak kabul edilmektedir. Radikal prostatektomi sonrası hayatı tehdit edici komplikasyonlar az gelişmesine rağmen, görülebilen çeşitli komplikasyonlar erkeklerin yaşam kalitesini önemli ölçüde etkilemektedir. Bu komplikasyonların başlıcaları inkontinans ve erektil disfonksiyondur(ED). ED ve inkontinans kadar insidansı yüksek olmasa da postoperatif gelişen üretral darlık hastaların hayat kalitesini düşüren önemli bir komplikasyondur. Hastalarda preop diyabet varlığı gelişebilecek postop komplikasyonlar açısından önemli predispozan faktördür. Diyabette bozulan glukoz metabolizması dokular üzerinde yıkıcı etkilere sahiptir.

Diyabetlilerde artan oksidatif stress, yara kontraksiyon hızının normale göre yavaşlaması ve anormal reepitelizasyon yara iyileşmesini bozup komplikasyonların gelişimine zemin hazırlar.

Bu çalışmada radikal prostatektomi sonrası cerrahi müdahale gerektirecek düzeyde darlık gelişiminin diyabet ile ilişkili olup olmadığını ortaya çıkarmak amaçlanmıştır.

MATERYEL VE METOT: Merkezimizde 2017-2022 yılları arasında radikal prostatektomi yapılan 240 hasta incelendi. Bu hastalardan 19'u postop takipsiz oldukları için çalışmaya dahil edilmedi. Geriye kalan hastalardan 221'i çalışmaya dahil edildi. Bu hastalardan diyabeti olanlar kendi içlerinde iyi glisemik kontrol ve kötü glisemik kontrol olmak üzere iki grupta incelendi. İyi glisemik kontrolde parametre olarak preop 3 HbA1c ortalaması kıstas alındı.Hastalardan HbA1c ortalama değeri 6.4'ün üzeride olanlar kötü glisemik kontrol; altında olanlar iyi glisemik kontrol olarak sınıflandırıldı. Hastalardan radikal prostatektomi sonrası internal üretrotomi ve üretra dilatasyonu yapılan hastalar tespit edildi. Müdahale gerektirecek darlığı olan hastalar postop darlık gelişmiş olarak değerlendirildi.

SONUÇLAR: Yaptığımız çalışma sonucunda merkezimizde 2017-2022 yılları arasında yapılan 221 radikal prostatektomi vakasının toplam 32'sinde postop üretral darlık geliştiği tespit edildi.

Bu oran 2017-2022 yılları arası için %14,4 olarak raporlandı.(Tablo 1) Diyabet hastası olan 49 hastanın 11'inde postop üretral darlık tespit edildi. Bu oran diyabetlilerde %22,4 ile seyredildi.(Tablo1, Grafik 1) Non-Diyabetik 172 hastasının 21'inde darlık geliştiği tespit edildi. Non- Diyabetiklerde üretral darlık gelişme oranı %12.2 olarak raporlandı. (Tablo1, Grafik 1) İyi glisemik kontrol ve kötü glisemik kontrol olarak iki grupta incelenen diyabetik hasta popülasyonunda diyabeti kontrol altında olan 35 hastanın 6'sında (%17,1), diyabeti kontrol altında olmayan 14 hastanın 5'inde(%35,7) postop darlık geliştiği tespit edildi. (Tablo1, Grafik 2). Bu çalışmada diyabetin darlık gelişmede duyarlılığı 0.43 iken, özgüllüğü 0.82 olarak hesaplandı.

ÇIKARIMLAR: Yaptığımız çalışma gösterdi ki diyabet varlığı post operatif üretral darlık gelişme oranını düşük oranda artırsa da, diyabeti kontrol altında olan hastalarda postoperatif darlık gelişme insidansı nondiyabetiklerle benzer oranlardadır. Kötü metabolik kontrolü olan hastalarda ise postop üretral darlık gelişme insidansı çok daha yüksek oranlara ulaşmaktadır. Fakat her ne kadar yaptığımız çalışma diyabetle darlığın ilişkilendirilebileceğini ortaya çıkarmış olsa da; hem diyabetik hem de non-diyabetik popülasyonda yara iyileşmesi üzerine negatif etkili yandaş hastalıkların (KOAH, HT …vb) mevcudiyeti çalışmanın doğruluğunu sınırlandıran faktörler oldu. Çalışmada sınırlı bir hasta grubunda bu sonuçlara ulaşılmıştır; daha geniş vaka serileri incelendiği takdirde benzer ya da farklı sonuçlara ulaşılabilmesi muhtemeldir.

Anahtar Kelimeler: Radikal Prostatektomi, Üretral Darlık, Diyabet

The Relationship Of Urethral Stricture and Diabetes in Postop Radical Prostatectomy Patients

Furkan Güldibi, Ömer Faruk Çavdar, Nurullah Altınkaya, Yunus Emre Göger
Necmettin Erbakan Universty Meram Medicine School Urology Department, Konya, Turkey

INTRUDUCTION: Prostate cancer is the most common cancer in men today is one of its types. Prostate cancer treatment depends on the age of the patient, health status, tumor stage and histological classification Although it varies according to the patient, surgical treatment is early stage and localized.

It is considered as one of the most effective approaches in prostate cancer. is being done. Life threatening after radical prostatectomy Although complications are less developed, various complications significantly affect men's quality of life. affects. The main of these complications are incontinence and is erectile dysfunction(ED). Incidence up to ED and incontinence Although not high, postoperative urethral stenosis patients It is an important complication that reduces the quality of life. in patients presence of preoperative diabetes, postoperative complications that may develop is an important predisposing factor. impaired in diabetes Glucose metabolism has devastating effects on tissues.

Increased oxidative stress in diabetics, wound contraction rate slowing to normal and abnormal reepithelialization scar impairs healing and paves the way for the development of complications.

In this study, surgical intervention after radical prostatectomy whether the development of stenosis at a level that requires It is intended to reveal that it is not.

RESULTS: As a result of the study we have done, in our center, the years 2017-2022 A total of 221 radical prostatectomy cases performed between Postop urethral stenosis was detected in 32 of them.

This rate is 14.4% for the years 2017-2022. (Table 1) In 11 of 49 patients with diabetes postoperative urethral stenosis was detected. This rate is 22.4% in diabetics. (Table1, Graphic 1) In 21 of 172 non-diabetic patients stenosis was detected. Urethral stricture in non-diabetic The improvement rate was reported as 12.2%. (Table1, Graphic 1) Good There are two groups as glycemic control and poor glycemic control. control diabetes in the diabetic patient population studied In 6 (17.1%) of 35 patients who were under control, diabetes was under control. It was determined that 5 (35.7%) of the 14 patients who did not have postoperative stenosis developed was done. (Table1, Graph 2). In this study, stenosis of diabetes Its sensitivity in development was 0.43, while its specificity was 0.82.

CONCULSIONS: Our study showed that the presence of diabetes post-operative urethral Although it increases the rate of development of stenosis at a low rate, it can control diabetes. The incidence of postoperative stenosis in patients under are in similar proportions. with poor metabolic control In patients, the incidence of postoperative urethral stricture development is much higher. reaches high rates. But although we did The study revealed that diabetes can be associated with stenosis. even though; wound in both diabetic and non-diabetic populations. Concomitant diseases (COPD, HT) with negative effects on recovery …etc) factors whose presence limits the accuracy of the study it happened. In this study, these results were obtained in a limited group of patients. reached; similar if larger case series are examined. or different results are possible.

Keywords: Radical Prostatectomy, Uretrhal Stricture, Diabetes

GRAFİK
Graphic

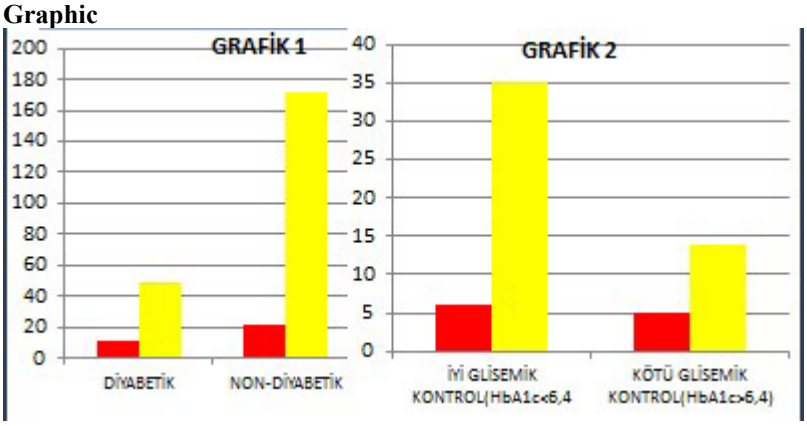

TABLO 1

	DARLIK(+)	DARLIK(-)	TOPLAM HASTA
DİYABETİK	11(%22,4)	38	49
İYİ GLİSEMİK KONTROL(HbA1c<6,4)	6(%17,1)	29	35
KÖTÜ GLİSEMİK KONTROL(HbA1c>6,4)	5(%35,7)	9	14
NON DİYABETİK	21(%12,2)	151	172
TOPLAM HASTA	32(%14,4)	189	221

TABLE 1

	DARLIK(+)	DARLIK(-)	TOPLAM HASTA
DİYABETİK	11(%22,4)	38	49
İYİ GLİSEMİK KONTROL(HbA1c<6,4)	6(%17,1)	29	35
KÖTÜ GLİSEMİK KONTROL(HbA1c>6,4)	5(%35,7)	9	14
NON DİYABETİK	21(%12,2)	151	172
TOPLAM HASTA	32(%14,4)	189	221

SS-127

Prostatın Lazer Enükleasyonu Sonrası Robotik Radikal Prostatektomi: Deneyim ve Teknik Detaylar

Kamil Gökhan Şeker[1], Anar Mammadov[1], Murat Tüken[1], Volkan Tuğcu[2]
[1]Liv Hospital Vadistanbul, Üroloji Kliniği, İstanbul
[2]İstinye Üniversitesi, Tıp Fakültesi, Üroloji Anabilim Dalı, İstanbul, Türkiye

GİRİŞ - AMAÇ: Daha önce prostatın lazer enükleasyonunun radikal prostatektominin sonuçları üzerindeki etkisi hala tartışmalıdır. Bu video sunumunda benign prostat hiperplazisi nedeniyle thulium (ThuLEP) ve thulium fiber lazer enüklasyon (ThuFLEP) operasyonu yapılan 4 hastada saptanan prostat kanseri nedeniyle gerçekleştirilen robotik radikal prostatektomi operasyonuna ait deneyimlerimizin sunulması amaçlandı.

OLGU: Olgu 1: BPH nedeniyle ThuLEP operasyonu olan hastanın patoloji sonucu Gleason 3+3 adenokanser (<%1) saptandı. Aktif izleme alınan hastanın PSA yüksekliği saptanması üzerine yapılan füzyon biyopside Gleason 4+4 adenokanser saptandı.

Olgu 2: BPH nedeniyle dış merkezde ThuFLEP operasyonu olan hastanın patoloji sonucu Gleason 3+4 adenokanser saptandı.

Olgu 3: BPH nedeniyle ThuFLEP operasyonu olan hastanın patoloji sonucu Gleason 3+3 adenokanser (<%1) saptandı. Olgu 4: BPH nedeniyle ThuFLEP operasyonu olan hastanın patoloji sonucu Gleason 3+3 adenokanser (<%1) saptandı. Tüm hastalara transperitoneal robotik radikal prostatektomi operasyonu planlandı.

BULGULAR: Hastaların ortalama yaşı 58 yıl, BMİ 26 kg/m2 idi. Ortalama PSA değeri:8 ng/dl, Prostat volumu: 50cc idi. İki ameliyat arası süre ortalama 6.5 ay idi. Ameliyat süreleri sırasıyla 200 dk,250 dk, 180, 150 dk idi. Tahmini kan kaybı sırasıyla 50 cc, 80 cc, 40cc, 30 cc idi. Hiçbir hastada peroperatif ve postoperatif komplikasyon izlenmedi. Nihahi patoloji sonucu dört hastada da cerrahi sınırlar negatif idi. Tüm hastalar sonda çekilmesi sonrası kontinandı. Postoperatif 1.yıl sonunda PDE5 ile yeterli penetrasyon sağlanacak ereksiyon mevcuttu. Hiç bir hastada postoperatif erken ve geç dönemde nüks saptanmadı.

SONUÇ: Prostatın lazer enükleasyonu sonrası robotik radikal prostatektomi tecrübeli ellerde başarı ile uygulanabilen minimal invaziv bir cerrahidir.

Anahtar Kelimeler: Bening prostat hiperplazisi, lazer enükleasyon, Thuflep, Thulep, Robotik Radical Prostatektomi

Robotic Radical Prostatectomy Following Laser Enucleation of the Prostate: Experience and Technical Details

Kamil Gökhan Şeker[1], Anar Mammadov[1], Murat Tüken[1], Volkan Tuğcu[2]
[1]Liv Hospital Vadistanbul, Urology Clinic, Istanbul, Turkey
[2]Istinye University, Faculty of Medicine, Department of Urology, Istanbul, Turkey

Introduction - AIM: The effect of previous laser enucleation of the prostate on the outcome of radical prostatectomy is still controversial. In this presentation, we present our experience of robotic radical prostatectomy for prostate cancer in 4 patients who underwent thulium (ThuLEP) and thulium fiber laser enucleation (ThuFLEP) operations for benign prostatic hyperplasia.

Cases: Case 1: The pathology result of the patient who had ThuLEP operation for BPH was Gleason 3+3 adenocarcinoma (<1%). Gleason 4+4 adenocarcinoma was detected in the fusion biopsy performed upon the detection of PSA elevation in the patient who was under active survelliance. Case 2: Gleason 3+4 adenocarcinoma was detected in the pathology result of the patient who had ThuFLEP operation in another center due to BPH. Case 3: The pathology result of the patient who had ThuFLEP operation due to BPH was found to be Gleason 3+3 adenocarcinoma (<1%). Case 4: The pathology result of the patient who had ThuFLEP operation due to BPH was found to be Gleason 3+3 adenocarcinoma (<1%). Transperitoneal robotic radical prostatectomy was planned for all patients.

RESULTS: The mean age of the patients was 58 years and BMI was 26 kg/m2. Mean PSA value was 8 ng/dl, Prostate volume was 50cc. The mean time between the two surgeries was 6.5 months. The operating times were 200 min, 250 min, 180 and 150 min, respectively. Estimated blood loss was 50cc, 80cc, 40cc, and 30cc, respectively. No perioperative and postoperative complications were observed in any of the patients. Surgical margins were negative in all four patients as a result of the final pathology. All patients were continent after catheter removal. At the end of the postoperative 1st year, there was an erection that would provide adequate penetration with the PDE5E. No recurrence was detected in any patient in the early or late postoperative period.

CONCLUSION: Robotic radical prostatectomy after laser enucleation of the prostate is a minimally invasive surgery that can be successfully performed in experienced hands.

Keywords: Bening prostatic hyperplasia, laser enucleation, Thuflep, Thulep, Robotic Radical Prostatectomy

SS-128

Lokalize Prostat Kanserinde ib-CAPRA Skorunun Biyokimyasal Nükse Etkisi

Ayberk İplikçi, Mehmet Çağlar Çakıcı, Burak Tüfekçi, Muhammed Köse, Özgür Efiloğlu, Meftun Çulpan, Asıf Yıldırım
İstanbul Medeniyet Üniversitesi, Üroloji Anabilim Dalı, İstanbul

AMAÇ: Prostat kanseri erkeklerde en çok görülen kanser türlerinden biridir ve sıklığı giderek artmaktadır. Tedavi kararı verirken; tümörün nüks, progresyon ve mortalite olasılıklarını tahmin etmek önemlidir. CAPRA (Cancer of the Prostate Risk Assessment) skoru hasta yaşı, PSA değeri, Gleason skoru, tümör klinik evresi ve iğne biyopsilerindeki tümör oranlarının birlikte ele alınarak değerlendirildiği bir risk skorlama sistemidir. Radikal prostatektomi sonrası biyokimyasal nüks (BKN) olmaksızın sağkalım, ikincil tedavi ihtiyacı, metastaz ve kansere bağlı ölüm oranları hesaplanır. Multiparametrik MR (mpMR) ise klinik değerlendirmede giderek daha fazla kullanılmaktadır, ancak henüz risk sınıflandırma modellerine entegre edilmemiştir. Bu çalışmada rektal tuşe ve görüntüleme temelli (ib-CAPRA) iki ayrı klinik evreleme yapılan hastalarda nüks ve sağkalım açısından karşılaştırma yapmak amaçlandı.

YÖNTEM: Merkezimizde Nisan 2015 – Nisan 2021 arasında radikal prostatektomi yapılan ve evre ≤pT3a olan 256 hasta retrospektif olarak değerlendirildi. Çalışmaya preoperatif dönemde mpMR çekilen ve prostat biyopsisi merkezimizde gerçekleştirilen hastalar dahil edildi. Radikal prostatektomi sonrası en az 12 ay düzenli poliklinik takibi olan hastalar çalışmaya alındı. Rektal tuşe ile (cT1-2) ve mpMR ile (cT2-3) klinik evrelemesi ayrı ayrı belirlendi. Radikal prostatektomi sonrası PSA değerinin iki kez 0,2 ng/ml ve üstünde saptanması BKN olarak tanımlandı. Hastalar BKN (-) (Grup-1) ve BKN (+) (Grup-2) olmak üzere ikiye ayrılarak karşılaştırıldı.

BULGULAR: Tablo 1'de iki grup demografik veriler, preoperatif/postoperatif klinik, radyolojik ve histopatolojik özellikler açısından karşılaştırılmıştır. İki grup arasında PSA, klinik T evreleri, CAPRA/ib-CAPRA skoru, PIRADS skoru, biyopside pozitif kor yüzdesi, pT evresi, EPE pozitifliği açısından istatistiksel anlamlı fark mevcuttu. 20 hastada ise (%7.8) ib-CAPRA ile klinik evre yükseldi. ROC eğrisi yapılarak CAPRA skorunun kestirim değeri (CAPRA > 4,5) belirlendi (AUC: 0.764 ve 0.766, sırasıyla grup 1 ve 2) (Şekil 1). Çok değişkenli Cox regresyonu analizinde ib-CAPRA skoru (HR 1.49; %95 GA 1.29-1.72, p <0,05) ve pN1 (HR 3.05; %95 GA 1.10-8.40, p=0.03) BKN için bağımsız risk faktörü olarak saptandı.

SONUÇ: Prostat kanseri yönetiminde nüksü öngörmek ve önleyebilmek en önemli hedeflerden biridir. Görüntüleme temelli CAPRA da rektal tuşe temelli CAPRA skoru ile benzer biyokimyasal nükssüz sağkalım sonuçlarına sahip olup mpMR'ın bu noktada ek bir avantaj sağlamadığı saptanmıştır. Radyolojik görüntüleme yöntemlerindeki yenilikler, giderek artan değerlendirme başarısı ve olası yeni PIRADS versiyonları düşünüldüğünde; ilerleyen yıllarda görüntüleme temelli klinik evreleme ile ilgili daha fazla sayıda çalışmaya ihtiyaç olacaktır.

Anahtar Kelimeler: Biyokimyasal Nüks, CAPRA, Prostat Kanseri, Prostat MR.

The Effect of ib-CAPRA Score on Biochemical Recurrence in Localized Prostate Cancer

Ayberk İplikçi, Mehmet Çağlar Çakıcı, Burak Tüfekçi, Muhammed Köse, Özgür Efiloğlu, Meftun Çulpan, Asıf Yıldırım
Department of Urology, Istanbul Medeniyet University, Istanbul

AIM: Prostate cancer is one of the most common types of cancer in men and its incidence is increasing. While making a treatment decision; It is important to estimate the probability of tumor recurrence, progression and mortality. CAPRA (Cancer of the Prostate Risk Assessment) score is a risk scoring system in which patient age, PSA value, Gleason score, tumor clinical stage and tumor rates in needle biopsies are evaluated together. In the post-radical prostatectomy period, survival without biochemical recurrence (BCR), need for secondary treatment, metastasis, and cancer-related death rates are calculated. Multiparametric MR (mpMR) is increasingly used in clinical assessment, but has not yet been integrated into risk stratification models. In this study, it was aimed to compare the recurrence and survival rates of patients who underwent two different clinical staging, rectal examination and imaging-based (ib-CAPRA).

METHODS: 256 patients who underwent radical prostatectomy in our center between April 2015 and April 2021 were evaluated retrospectively. Patients with stage ≤pT3a were included in the study. Patients who underwent mpMR in the preoperative period and whose prostate biopsy was performed in our center were included in the study. Patients with regular outpatient follow-up of

less than 12 months after radical prostatectomy were excluded from the study. Clinical staging was determined separately by rectal examination (cT1-2) and mpMR (cT2-3). BCR was defined as a PSA value of 0.2 ng/ml and above twice after radical prostatectomy. The patients were compared by dividing them into BCR (-) (Group-1) and BCR (+) (Group-2).

RESULTS: In Table 1, the two groups were compared in terms of demographic data, preoperative/postoperative clinical, radiological and histopathological features. There was a statistically significant difference between the two groups in terms of PSA, clinical T stages, CAPRA/ib-CAPRA score, PIRADS score, percentage of positive cores in biopsy, pT stage, and EPE positivity. In 20 patients (7.8%), the clinical stage increased with ib-CAPRA. The cut-off value of the CAPRA score (CAPRA > 4.5) was determined by constructing the ROC curve (AUC: 0.764 and 0.766, group 1 and 2, respectively) (Figure 1). In multivariate Cox regression analysis, ib-CAPRA score (HR 1.49; 95% CI 1.29-1.72, p <0.05) and pN1 (HR 3.05; 95% CI 1.10-8.40, p=0.03) were determined as independent risk factors for BCR.

CONCLUSION: Predicting and preventing recurrence is one of the most important goals in prostate cancer management. Imaging-based CAPRA also had similar biochemical recurrence-free survival results as the rectal examination-based CAPRA score, and mpMR did not provide an additional advantage at this point. Considering the innovations in radiological imaging methods, increasing evaluation success and possible new PIRADS versions; more studies on imaging-based clinical staging will be needed in the coming years.

Keywords: Biochemical recurrence, CAPRA, Prostate Cancer, Prostate MRI.

Şekil 1
Figure 1

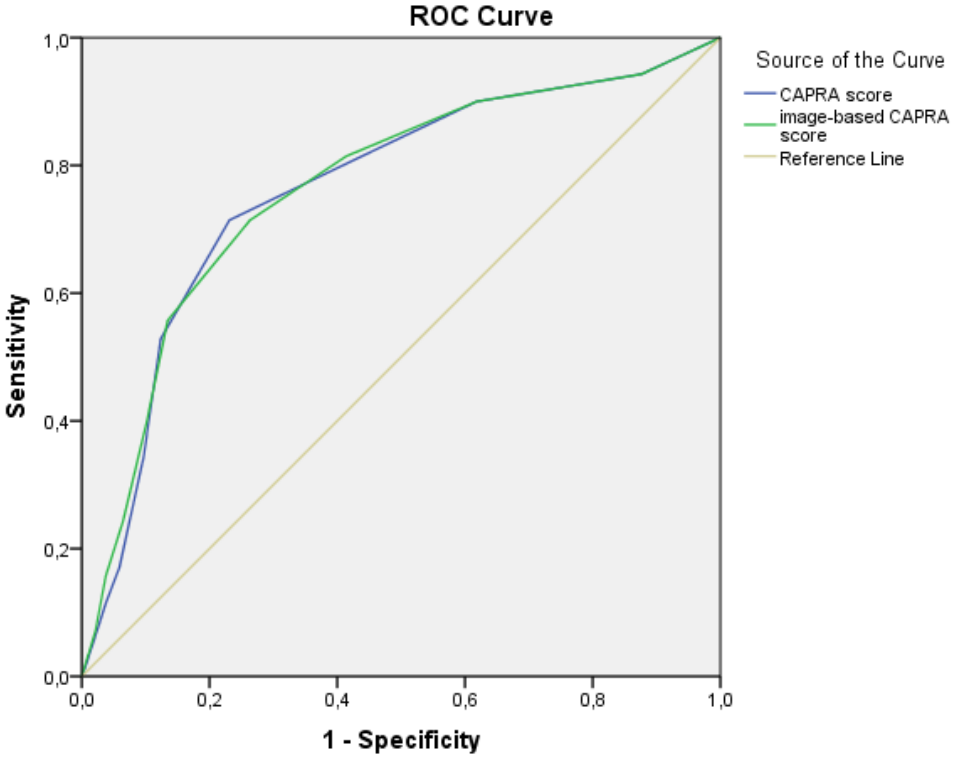

Tablo 1

	Group 1 (n=186)	Group 2 (n=70)	p value
Age	64.71±6.26	64.63±5.71	0.925
BMI (kg/m2)	27.1±3.1	27.8±3.1	0.146
PSA (ng/dl), n (%) < 6 6,1 – 10 10,1 – 20 20,1 – 30 > 30	54 (29) 75 (40.3) 40 (21.5) 10 (5.4) 7 (3.8)	10 (14.3) 19 (27.1) 17 (24.3) 10 (14.3) 14 (20)	<0.001
cT stage (DRE), n (%) cT1 cT2	97 (52.2) 89 (47.8)	18 (25.7) 52 (74.3)	<0.001
cT stage (MRI), n (%) cT1 cT2 cT3	12 (6.5) 157 (84.4) 17 (9.1)	4 (5.7) 43 (61.4) 23 (32.9)	<0.001
CAPRA score, mean±SD	3.46±1.99	5.53±2.21	<0.001
Image-based CAPRA score, mean±SD	3.53±2.08	5.80±2.43	<0.001
PIRADS score 4-5, n (%) (-) (+)	65 (34.9) 121 (65.1)	12 (17.1) 58 (82.9)	0.006
Percentage of positivity, n (%) < 34% > 34%	97 (52.2) 89 (47.8)	21 (30) 49 (70)	0.002
pT stage, n (%) pT2 pT3	110 (59.1) 76 (40.9)	11 (15.7) 59 (84.3)	<0.001
Extra-prostatic extension, n (%) (-) (+)	114 (61.3) 72 (38.7)	9 (12.9) 61 (87.1)	<0.001
Follow-up, mo, median (min-max)	60 (14-126)	56 (27-100)	0.585

Table 1

	Group 1 (n=186)	Group 2 (n=70)	p value
Age	64.71±6.26	64.63±5.71	0.925
BMI (kg/m2)	27.1±3.1	27.8±3.1	0.146
PSA (ng/dl), n (%) < 6 6,1 – 10 10,1 – 20 20,1 – 30 > 30	54 (29) 75 (40.3) 40 (21.5) 10 (5.4) 7 (3.8)	10 (14.3) 19 (27.1) 17 (24.3) 10 (14.3) 14 (20)	<0.001
cT stage (DRE), n (%) cT1 cT2	97 (52.2) 89 (47.8)	18 (25.7) 52 (74.3)	<0.001
cT stage (MRI), n (%) cT1 cT2 cT3	12 (6.5) 157 (84.4) 17 (9.1)	4 (5.7) 43 (61.4) 23 (32.9)	<0.001
CAPRA score, mean±SD	3.46±1.99	5.53±2.21	<0.001
Image-based CAPRA score, mean±SD	3.53±2.08	5.80±2.43	<0.001
PIRADS score 4-5, n (%) (-) (+)	65 (34.9) 121 (65.1)	12 (17.1) 58 (82.9)	0.006
Percentage of positivity, n (%) < 34% > 34%	97 (52.2) 89 (47.8)	21 (30) 49 (70)	0.002
pT stage, n (%) pT2 pT3	110 (59.1) 76 (40.9)	11 (15.7) 59 (84.3)	<0.001
Extra-prostatic extension, n (%) (-) (+)	114 (61.3) 72 (38.7)	9 (12.9) 61 (87.1)	<0.001
Follow-up, mo, median (min-max)	60 (14-126)	56 (27-100)	0.585

SS-129

Prostat Kanseri Aktif İzlem Kararında mpMR'ın Önemi

Ertürk Altun[1], Ural Oğuz[1], Doğan Sabri Tok[1], Serdar Arslan[2], Erhan Demirelli[1], Tümay Bekçi[2], Chingiz Ahmadlı[1], Birgül Tok[3], Ercan Öğreden[1]
[1]Giresun Üniversitesi, Üroloji Anabilim Dalı, Giresun
[2]Giresun Üniversitesi, Radyoloji Anabilim Dalı, Giresun
[3]Giresun Üniversitesi, Patoloji Anabilim Dalı, Giresun

AMAÇ: Düşük riskli lokalize prostat kanserinde aktif izlem için uygun olan hastalarda multiparametrik manyetik rezonans'ın(mpMR) önemini araştırmak.

YÖNTEM: Ocak 2017 – Eylül 2022 tarihleri arasında Açık ya da Laparoskopik Radikal Retropubik Prostatektomi(RRP) yapılmış ve preop. mpMR görüntülemesi olan 71 hastanın verileri retrospektif olarak incelendi. Biyopsi patolojisi, en fazla iki kadranda ISUP 1 olan ve serum PSA değeri 10 ng/ml nin altında olan 25 hastanın verileri incelendi. MR görüntüleri uygun olmayan 8 hasta çalışma dışı bırakıldı ve 17 hasta çalışmaya dahil edildi. Tüm mpMR görüntüleri en az 10 yıllık üroradyoloji tecrübesi olan iki radyoloji uzmanı tarafından değerlendirildi.

BULGULAR: mpMR sonuçlarına göre 17 hastanın 10'unda(%59) her iki lobda tümör saptanırken(cT2c), 7 hastada(%41) tek lobda tümör alanı saptandı(cT2a/b).

mpMR'da her iki lobda tümör saptanan 10 hastanın 6'sında(%60) Radikal Prostatektomi patolojisinde her iki lobda tümör saptandı(pT2c). Bu 6 hastanın 5'inin (%83) patolojisinde upgrade(ISUP 2 ve ISUP 3) saptandı. Diğer 4 (%40) hastada ise patolojide tek lobda tümör saptandı(pT2a/b). Bu dört hastanın RRP patolojisi ISUP 1 olarak raporlandı.

mpMR'da tek lobda tümör saptanan(cT2a/b) 7 hastanın4'ünde(%57) RRP patolojisinde de tek lobda tümör saptandı(pT2a/b). Üç (%43) hastada ise patolojide her iki lobda tümör saptandı (pT2c).

Özetle, PSA değeri ve ISUP skoru lokalize düşük riskli prostat kanseri ile uyumlu hastalarda mpMR görüntülerine göre cT2c olan hastaların %60 ında patolojik olarak da pT2c saptanmıştır ve bu hastaların %83 ünde ISUP 2 ya da 3 skoruna upgrade olduğu görülmüştür. Buna karşın mpMR görüntülerine göre cT2a/b olan hastaların %57 sinde patolojik olarak da pT2a/b saptanmıştır ve pT2c olanların hiçbirinde upgrade saptanmamıştır.

SONUÇ: PSA değeri ve ISUP skoru düşük riskli lokalize prostat kanseri ile uyumlu hastalarda klinik "T" evresinin saptanmasında ve aktif izlem ya da küratif tedavi kararının verilmesinde mpMR incelemesi çok önemli bir yere sahiptir.

Anahtar Kelimeler: Aktif izlem, mpMR, Prostat kanseri, Radikal Prostatektomi

The Importance of mpMR in the Decision of Active Surveillance of Prostate Cancer

Ertürk Altun[1], Ural Oğuz[1], Doğan Sabri Tok[1], Serdar Arslan[2], Erhan Demirelli[1], Tümay Bekçi[2], Chingiz Ahmadlı[1], Birgül Tok[3], Ercan Öğreden[1]
[1]Department of Urology, Giresun University, Giresun, Turkey
[2]Department of Radiology, Giresun University, Giresun, Turkey
[3]Department of Pathology, Giresun University, Giresun, Turkey

OBJECTİVE: To investigate the importance of multiparametric magnetic resonance (mpMR) in patients suitable for active surveillance in low-risk localized prostate cancer.

METHODS: The data of 71 patients who underwent Open or Laparoscopic Radical Retropubic Prostatectomy (RRP) between January 2017 and September 2022 and had preop. mpMR imaging were analyzed retrospectively. The data of 25 patients with biopsy pathology, ISUP 1 in at most two cores, and serum PSA < 10 ng/ml were analyzed. Eight patients whose MR images were unsuitable were excluded from the study and 17 patients were included in the study. All mpMR images were evaluated by two radiologists with at least 10 years of uroradiology experience.

RESULTS: According to mpMR results, tumors were detected in both lobes in 10 (59%) of 17 patients (cT2c), while tumor area was detected in one lobe in 7 patients (41%) (cT2a/b).

In 6 (60%) of 10 patients with tumors in both lobes in mpMR, tumors were detected in both lobes in Radical Prostatectomy pathology

(pT2c). Upgrade (ISUP 2 and ISUP 3) was detected in the pathology of 5 (83%) of these 6 patients. In the other 4 (40%) patients, a single lobe tumor was detected in the pathology (pT2a/b). The RRP pathology of these four patients was reported as ISUP 1.

In 4 (57%) of 7 patients with a tumor in a single lobe (cT2a/b) in mpMR, a single lobe tumor was also detected in RRP pathology (pT2a/b). Tumors were detected in both lobes in three (43%) patients (pT2c).

In summary, in patients with PSA value and ISUP score compatible with localized low-risk prostate cancer, 60% of patients with cT2c were found pathologically according to mpMR images, and 83% of these patients had an upgrade to ISUP 2 or 3. On the other hand, pT2a/b was found pathologically in 57% of patients with cT2a/b according to mpMR images, and no upgrade was detected in any of the patients with pT2c.

CONCLUSIONS: In patients with PSA value and ISUP score compatible with low-risk localized prostate cancer, mpMR examination has a very important role in determining the clinical "T" stage and making the decision for active follow-up or curative treatment.

Keywords: Aktive surveillance, mpMR, Prostate cancer, Radical Prostatectomy

Figür 1. Çalışma akış şeması
Figure 1. Study flow chart

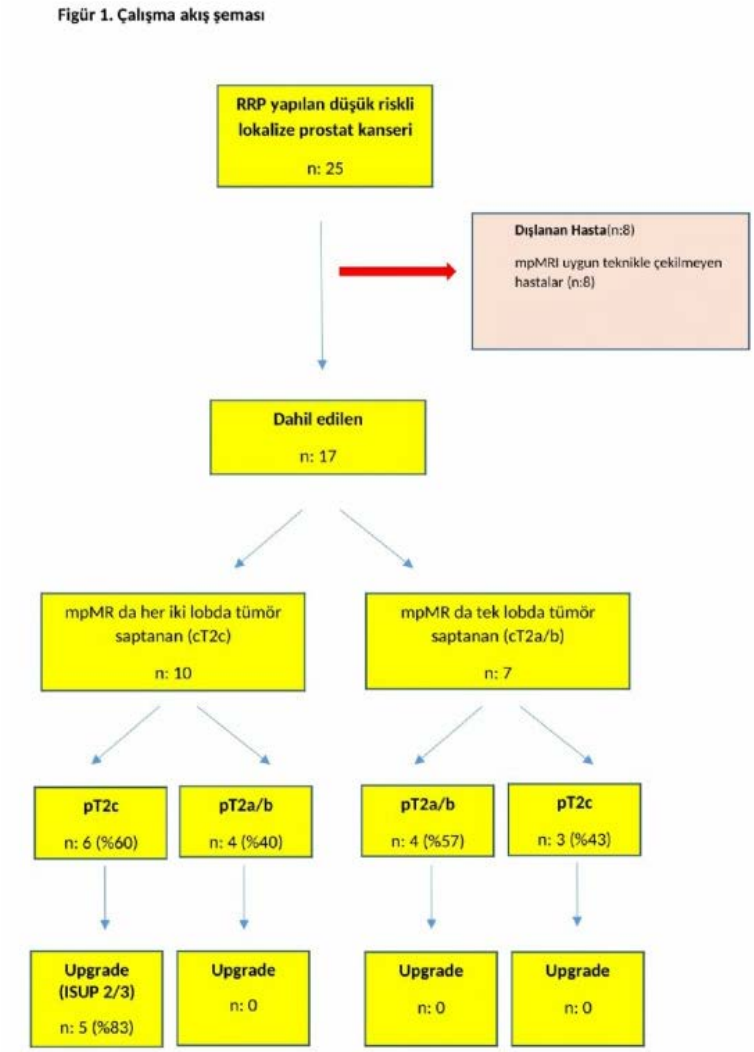

SS-130

Radikal prostatektomi sonrası erken dönem komplikasyonları öngörmede etkili bir parametre var mı?

Özgür Arıkan[1], Ayberk İplikçi[1], Özgür Efiloğlu[1], Mehmet Erkan Erbay[2], Asıf Yıldırım[1]
[1]İstanbul Medeniyet Üniversitesi, Üroloji Anabilim Dalı, İstanbul
[2]Okan Üniversitesi Hastanesi, Üroloji Kliniği, İstanbul

AMAÇ: Radikal prostatektomi lokalize prostat kanseri tedavisinde sık uygulanan küratif bir tedavi yöntemidir. İnkontinans ve erektil disfonksiyon gibi fonksiyonel komplikasyonların yanında erken dönemde idrar ekstravazasyonu, derin ven trombozu, ileus, hemoraji, üriner sistem enfeksiyonu, yara yeri enfeksiyonu gibi komplikasyonlar da görülebilmektedir. Bu çalışmada radikal prostatektomi sonrası erken dönem komplikasyonları ön görmede etkili bir parametre olup olmadığını değerlendirmeyi amaçladık.

MATERYAL-METOD: Ocak 2022 ile Eylül 2022 tarihleri arasında lokal evre prostat kanseri sebebiyle retropubik radikal prostatektomi (RRP) uygulanan 46 hasta çalışmaya dahil edildi. Hastaların demografik verileri, sigara kullanım öyküsü, vücut kitle indeksi, hemoglobin, eGFR, albümin, ALT sonuçları kaydedildi. Komorbiditeler için Charlson komorbidite indeksi (CCI) kullanıldı. Mini-nutrisyonel değerlendirme testi (MNA) operasyon öncesinde dolduruldu. 24 puanın altında olan hastalar malnütrisyon riski altında kabul edildi. Post-operatif 30 gün içindeki komplikasyonlar kaydedildi ve komplikasyon görülen hastalar ile görülmeyen hastalar karşılaştırıldı.

BULGULAR: Çalışmaya dahil edilen hastaların verileri Tablo 1'de özetlenmiştir. Tüm parametreler her iki grup arasında istatistiksel olarak benzer bulunmuştur. Çalışma grubunda (n:9, %19,5) erken dönem komplikasyon olarak 2 hastada makroskopik hematüri, 1 hastada akut epididim-orşit, 2 hastada yara yeri enfeksiyonu, 2 hastada hemoraji nedeniyle kan transfüzyonu ve 2 hastada üriner sistem enfeksiyonu sebebiyle parenteral antibiyoterapi kullanımı görüldü.

SONUÇ: Çalışmamızda erken dönem komplikasyon oranı güncel literatür ile uyumlu bulunmuştur. Bu komplikasyonları öngörmede araştırılan parametrelerde ise etkinlik görülmemiştir. Prediktif faktörleri bilmek; tedavi kararını vermede klinisyenlere yardımcı olabilir ve aynı zamanda RRP uygulanan hastaların risk sınıflamasına ayrılmasını sağlayabilir. Mevcut verilerimiz ile yapılan çalışmamız ön değerlendirme niteliğinde olup hasta sayısının artması ile yeniden bir değerlendirmeye ihtiyaç vardır.

Anahtar Kelimeler: Komplikasyon, prostat kanseri, radikal prostatektomi.

Is there an effective parameter in predicting early complications after radical prostatectomy?

Özgür Arıkan[1], Ayberk İplikçi[1], Özgür Efiloğlu[1], Mehmet Erkan Erbay[2], Asıf Yıldırım[1]
[1]Istanbul Medeniyet University, Department of Urology, Istanbul
[2]Okan University Hospital, Urology Clinic, Istanbul

AIM: Radical prostatectomy is a commonly used curative treatment for localized prostate cancer. In addition to functional complications such as incontinence and erectile dysfunction, complications such as urinary extravasation, deep vein thrombosis, ileus, hemorrhage, urinary system infection, and wound infection can also be seen in the early period. In this study, we aimed to evaluate whether it is an effective parameter in predicting early complications after radical prostatectomy.

MATERIALS-METHODS: Forty-six patients who underwent retropubic radical prostatectomy (RRP) for local stage prostate cancer between January 2022 and September 2022 were included in the study. Demographic data, smoking history, body mass index, hemoglobin, eGFR, albumin and ALT results of the patients were recorded. Charlson comorbidity index (CCI) was used for comorbidities. The mini-nutritional assessment test (MNA) was completed before the operation. Patients with a score below 24 were considered at risk of malnutrition. Post-operative complications within 30 days were recorded and patients with and without complications were compared.

RESULTS: The data of the patients included in the study are summarized in Table 1. All parameters were statistically similar between both groups. Early complications were seen in 9 patients (19.5%). Macroscopic hematuria was observed in 2 patients, acute epididym-orchitis in 1 patient, wound infection in 2 patients, blood transfusion due to hemorrhage in 2 patients, and parenteral antibiotic use in 2 patients due to urinary system infection.

CONCLUSION: In our study, the early complication rate was found to be compatible with the current literature. There was no

efficacy in the parameters investigated in predicting these complications. To know predictive factors; It can assist clinicians in making treatment decisions and also enable risk stratification of patients undergoing RRP. Our study, which was done with our current data, is a preliminary evaluation and a re-evaluation is needed with the increase in the number of patients.

Keywords: Complication, prostate cancer, radical prostatectomy.

Tablo 1
Table 1

Tablo 1

	Postop komplikasyon yok **(n:37)** (Mean±std dev)	***Postop komplikasyon var*** **(n:9)** (Mean±std dev)	**p**
Yaş (yıl)	65,95±6,2	66,67±4,9	0,75
VKİ (kg/m²)	28,06±3,5	28,10±4,3	0,97
Sigara Kullanımı			0,60
Var	5	2	
Yok	13	4	
Eski içici	19	3	
CCI	4,5±1,3	4,8±1,2	0,40
Hgb (g/dl)	14,85±1,1	14,06±1,7	0,10
eGFR (ml/dk/1.73m2)	85,46±11,2	73,11±20,9	0,10
ALT (U/L)	19,11±7,6	17,78±4,9	0,96
Albumin (g/dL)	4,43±0,33	4,27±0,24	0,08
MNA toplam skor	26,83±2,07	25,66±2,13	0,11
Malnütrisyon riski			0,24
Var	3	2	
Yok	34	7	

SS-131

Radikal Prostatektomi Patolojisi ISUP Grade 5 Olan Hastalarda Primer Gleason Derecesi Önemli mi?

Ferhat Keser[1], Selamettin Demir[2], Meftun Çulpan[1], Asıf Yıldırım[1]
[1]İstanbul Medeniyet Üniversitesi, Üroloji Anabilim Dalı, İstanbul
[2]Sağlık Bilimleri Üniversitesi Van Eğitim ve Araştırma Hastanesi, Üroloji Anabilim Dalı, Van

AMAÇ: Uluslararası Ürolojik Patoloji Derneği (ISUP) prostat kanserinde 5 grup belirlemiştir ve buna göre ISUP grade 5, Gleason skoru (GS) 4+5=9, GS 5+4=9 ve GS 5+5=10 olan hastalardan oluşan geniş bir grubu içermektedir. Bu çalışmanın amacı, radikal prostatektomi patolojisi ISUP grade 5 gelen hastalarda primer Gleason derecesi 4 olanlar ile primer Gleason derecesi 5 olanlar arasında onkolojik sonuçları karşılaştırmaktır.

MATERYAL-METOD: Kliniğimizde prostat kanseri tanısı ile radikal prostatektomi uygulanan ve patolojisi ISUP grade 5 gelen hastalar geriye dönük olarak tarandı ve çalışmaya dahil edildi. Hastalar, primer Gleason derecesi 4 olanlar (4+5) grup 1 ve primer Gleason derecesi 5 olanlar (5+4 ve 5+5) grup 2 olarak iki gruba ayrıldı. Hastaların demografik, histopatolojik verileri ve onkolojik sonuçları iki grup arasında karşılaştırıldı.

BULGULAR: Grup 1'de 62 hasta, grup 2'de 27 hasta olmak üzere toplam 89 hasta çalışmaya dahil edildi. Hastaların ortalama tanı yaşı, vücut kitle indeksi, Charlson komorbidite indeksi, tanı anında PSA değerleri, prostat boyutları ve PSA dansiteleri arasında fark görülmedi. Hastaların patoloji spesmenlerinde tümör yüzdeleri arasında belirgin fark görüldü (Grup 1'de %52 ± 29 vs Grup 2'de %70 ± 28, p=0,009). İki grup arasında postop radyoterapi alımı ve perinöral invazyon açısından fark görülmedi. Primer Gleason derecesi 5 olanlarda pT evresi istatistiksel olarak daha yüksekti ve patolojik lenf nodu pozitifliği daha fazlaydı. Yine Grup 2'de cerrahi sınır pozitifliği, persistan PSA oranı daha fazla, postop androjen deprivasyon tedavisi, kemoterapi alma oranı, enzalutamid, abirateron gibi ileri tedaviye gitme oranı ve metastaz gelişim oranı daha fazla görüldü. Biyokimyasal nüks gelişimi açısından iki grup arasında fark gözlenmezken nüks gelişim süresi 2. grupta daha kısa olarak gözlendi (sırasıyla 16,4 ± 13,3 ay vs 5,25 ± 2,06 ay, p=0,001). Kaplan-Meier sağkalım analizinde 5 yıllık kansere özgü sağkalım grup 1'de %95,9 iken grup 2'de %70,2 belirlendi (p=0,001). 5 yıllık genel sağkalım açısından iki grup arasında fark gözlenmedi (sırasıyla %82 vs %66,8, p=0,127).

SONUÇ: Radikal prostatektomi patolojisi ISUP grade 5 olan hastalarda primer Gleason derecesi 5 olanlar daha agresif seyir göstermektedir. Daha fazla hasta sayısı ve daha fazla merkez ile yapılacak retrospektif ve prospektif çalışmalara ihtiyaç vardır.

Anahtar Kelimeler: biyokimyasal nüks, Gleason skoru, ISUP 5, prostat kanseri, sağkalım

Is Primary Gleason Grade Important in Patients with Radical Prostatectomy Pathology ISUP Grade 5?

Ferhat Keser[1], Selamettin Demir[2], Meftun Çulpan[1], Asıf Yıldırım[1]
[1]Department of Urology, Istanbul Medeniyet University, Istanbul, Turkey
[2]Department of Urology, University of Health Sciences Van Training and Research Hospital, Van, Turkey

PURPOSE: The International Society of Urologic Pathology (ISUP) has defined 5 groups in prostate cancer and accordingly it includes a large group of patients with ISUP grade 5, Gleason score (GS) 4+5=9, GS 5+4=9, and GS 5+5=10. The aim of this study is to compare the oncological outcomes of patients with radical prostatectomy pathology with ISUP grade 5 between those with a primary Gleason grade of 4 and those with a primary Gleason grade of 5.

MATERIALS-METHODS Patients who underwent radical prostatectomy with the diagnosis of prostate cancer in our clinic and whose pathology was ISUP grade 5 were retrospectively screened and included in the study. The patients were divided into two groups as primary Gleason grade 4 (4+5) group 1 and primary Gleason grade 5 (5+4 and 5+5) group 2. Demographic, histopathological data and oncological outcomes of the patients were compared between the two groups.

RESULTS: A total of 89 patients, 62 patients in group 1 and 27 patients in group 2, were included in the study. There was no difference between the mean age at diagnosis, body mass index, Charlson comorbidity index, PSA values at the time of diagnosis, prostate sizes and PSA densities of the patients. There was a significant difference between the tumor percentages in the pathology specimens of the patients (52 ± 29% in Group 1 vs. 70 ± 28% in Group 2, p=0.009). There was no difference between the two groups in terms of postoperative radiotherapy and perineural invasion. In those with primary Gleason grade 5, pT stage and pathological lymph node positivity was statistically higher. In Group 2, surgical margin positivity and persistent PSA rate were higher, postoperative androgen deprivation therapy rate, the rate of receiving chemotherapy, the rate of taking advanced treatment such as enzalutamide and abiraterone, and the rate of metastasis development were higher. While no difference was observed between the two groups in terms of biochemical recurrence, the time to recurrence was shorter in the group 2 (16.4 ± 13.3 months vs. 5.25 ± 2.06 months, respectively, p=0.001). In the Kaplan-Meier survival analysis, the 5-year cancer-specific survival was 95.9% in group 1 and 70.2% in group 2 (p=0.001). There was no difference between the two groups in terms of 5-year overall survival (82% vs. 66.8%, respectively, p=0.127).

CONCLUSION In patients with radical prostatectomy pathology of ISUP grade 5, those with primary Gleason grade 5 show a more aggressive course. Retrospective and prospective studies with more patients and more centers are needed.

Keywords: biochemical recurrence, Gleason score, ISUP 5, prostate cancer, survival

Figür 1. Kansere özgü sağkalım ve genel sağkalım
Figure 1. Cancer specific survival and overall survival

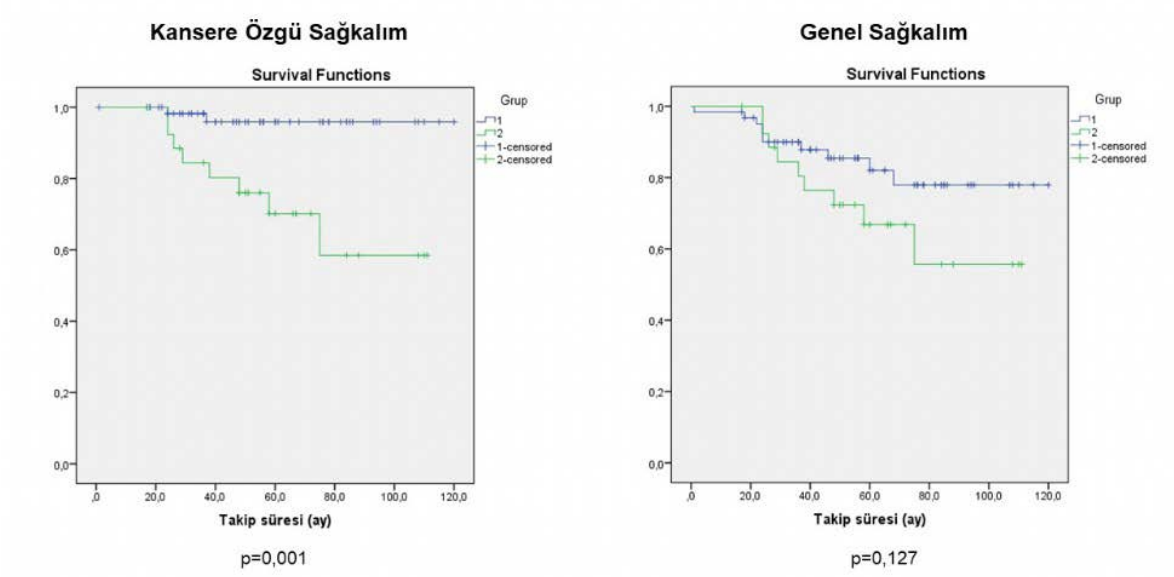

Grup 1: Primer Gleason skoru 4 Grup 2: Primer Gleason skoru 5
Group 1: Primary Gleason score 4 Group 2: Primary Gleason score 5

Tablo 1. Primer Gleason derecesi 4 ve primer Gleason derecesi 5 olanların karşılaştırılması

	Grup 1 (Primer Gleason skoru 4) (n=62)	Grup 2 (Primer Gleason skoru 5) (n=27)	p değeri
Tanı yaşı	66,27±5,67	64,37±6,25	0,16
VKİ	27,06±3,25	26,51±5,62	0,57
CCI	2,66±1,07	2,63±1,04	0,92
PSA (ng/ml)	28,81±34,98	25,51±34,74	0,68
PSA dansitesi (ng/ml2)	0,74±0,94	0,73±1,20	0,97
PNI varlığı (n) (TRUS biyopside)	19 (%31)	14 (%52)	0,076
PNI varlığı (n) (radikal prostatektomide)	60 (%97)	27(%100)	0,345
Tümör yüzdesi (radikal prostatektomide)	52,04±29,46	70,15±28,46	0,009
pT evresi (n) 1 2 3 4	7(%11) 22(%35) 32(%52) 1(%1,6)	0(%0) 5(%19) 20(%74) 2(%7,4)	0,040
Lenf nodu evresi (n) N0 N1 Nx	47(%76) 2(%3,2) 13(%21)	18(%67) 8(%29) 1(%3,7)	<0,001
Cerrahi sınır pozitifliği (n)	24 (%38,7)	19 (%70,3)	0,006
Postop ADT alımı (n)	49(%79)	26(%96.2)	0,029
Postop radyoterapi alımı (n)	38(%61)	21(%78)	0,087
Çıkarılan lenf nodu sayısı	7,55±5,42	8,31±5,03	0,56
Tümör multifokalitesi (n) (radikal prostatektomide)	12 (%19,4)	2 (%7,4)	0,155
Biyokimyasal nüks gelişimi (n)	15 (%24,2)	4 (%14,8)	0,273
Biyokimyasal nükse kadar geçen süre (ay)	16,40±13,32	5,25±2,06	0,007
Persistan PSA (n)	34 (%55)	22 (%81,5)	0,019
Kemoterapi (n)	6 (%9,7)	10 (%37)	0,001
Metastaz (n)	8 (%12,9)	12 (%44,4)	0,001
İleri tedavi (n)	5 (%8)	10 (%37)	0,002
Takip süresi (ay)	55,54±28,20	57,25±26,56	0,79

ADT: androjen yoksunluk tedavisi, CCI: Charlson komorbidite indeksi, PNI: perinöral invazyon, TRUS: transrektal ultrason, VKİ: vücut kitle indeksi

Table 1. Comparison of primary Gleason grade of 4 and primary Gleason grade of 5

	Group 1 (Primary Gleason Score 4) (n=62)	Group 2 (Primary Gleason Score 5) (n=27)	p value
Age at diagnosis	66.27±5.67	64.37±6.25	0.16
BMI	27.06±3.25	26.51±5.62	0.57
CCI	2.66±1.07	2.63±1.04	0.92
PSA (ng/ml)	28.81±34.98	25.51±34.74	0.68
PSA density (ng/ml2)	0.74±0.94	0.73±1.20	0.97
PNI (n) (TRUS biopsy)	19 (31%)	14 (52%)	0.076
PNI (n) (radical prostatectomy)	60 (97%)	27 (100%)	0.345
Tumor percentage (radical prostatectomy)	52.04±29.46	70.15±28.46	0.009
pT stage (n) 1 2 3 4	7 (11%) 22 (35%) 32 (52%) 1 (1.6%)	0 (0%) 5 (19%) 20 (74%) 2 (7.4%)	0.040
Lymph node (n) N0 N1 Nx	47 (76%) 2 (3.2%) 13 (21%)	18 (67%) 8 (29%) 1 (3.7%)	<0.001
Surgical margin positivity (n)	24 (38.7%)	19 (70.3%)	0.006
Postop ADT (n)	49 (79%)	26 (96.2%)	0.029
Postop radiotherapy (n)	38 (61%)	21 (78%)	0.087
Lymph node number	7.55±5.42	8.31±5.03	0.56
Tumor multifocality (n)	12 (19.4%)	2 (7.4%)	0.155
Biochemical recurrence (n)	15 (24.2%)	4 (14.8%)	0.273
Time to biochemical recurrence (months)	16.40±13.2	5.25±2.06	0.007
Persistent PSA (n)	34 (55%)	22 (81.5%)	0.019
Chemotherapy (n)	6 (9.7%)	10 (37%)	0.001
Metastasis (n)	8 (12.9%)	12 (44.4%)	0.001
Advanced therapy (n)	5 (8%)	10 (37%)	0.002
Follow-up time (months)	55.54±28.20	57.25±26.56	0.79

ADT: androgen deprivation therapy, BMI: body mass index, CCI: Charlson comorbidity index, PNI: perineural invasion, TRUS: transrectal ultrasound

SS-132

Robot Yardımlı Laparoskopik Prostatektomi Uygulanan Prostat Kanserli Hastalarda Tanıdan Cerrahiye Kadar Geçen Süre Upgrade ile İlişkili midir?

Hüseyin Gültekin, Serdar Başboğa, Yalçın Kızılkan, Burak Köseoğlu, Ali Yasin Özercan, Tanju Keten, Ünsal Eroğlu, Cüneyt Özden
Ankara Şehir Hastanesi, Üroloji Kliniği, Ankara

GİRİŞ: Kliniğimizde prostat kanseri (PK) nedeniyle yapılmış olan robot yardımlı laparoskopik radikal prostatektomi (RYLRP) ameliyatlarının nihai patolojileri ile preoperatif prostat biyopsisi patoloji sonuçları incelenerek, cerrahiyi bekleme süresi ile upgrade sonuçlarını değerlendirdik.

Gereç ve YÖNTEMLER: Ağustos 2019 - Mayıs 2022 tarihleri arasında kliniğimizde RYLRP yapılan 192 hastaya ait preoperatif prostat biyopsisi patoloji sonuçlarındaki ISUP grade sonuçları ile postoperatif nihai patoloji sonucundaki ISUP grade sonuçları verileri ile hastaların yaşı, tanıdan cerrahiye kadar geçen süre, preoperatif PSA (Prostat Spesifik Antijen) değeri kaydedildi. Hastalara, prostat biyopsisi sonrası cerrahiye kadar geçen sürenin 6-8 hafta olması gerektiği belirtildi. Açık cerrahi yerine robotik cerrahiyi tercih eden hastalar verilere kaydedildi. Veriler, upgrade olan (Grup 1) ve upgrade olmayan (Grup 2) olarak iki gruba ayrıldı.

BULGULAR: RYLRP yapılan 192 hastanın yaş ortalaması 63,69 (42-77) yıl idi. Hastaların 61'i (%31,7) upgrade olan (Grup 1), 131'i (% 68,3) upgrade olmayan grupta idi. Upgrade olan hastaların cerrahiyi bekleme süresi ortalaması 116,18 (40-316) gün, upgrade olmayan hastaların 115,45 (33-349) gün idi.

Upgrade olan hastaların 50'si (%81,9) ISUP Grade 1, 5'i (%8,2) ISUP Grade 2, 3'ü (%4,9) ISUP Grade 3, 3'ü (%4,9) ISUP Grade 4 idi. İki grup arasında yaş ve tanıdan cerrahiye kadar geçen süre açısından istatistiksel açıdan anlamlı fark görülmedi (p= 0,734 ve p=0,688). PSA değeri daha yüksek olan hastalarda ISUP grade'de upgrade oranı istatistiksel olarak anlamlı derecede daha yüksek saptandı (p=0,032) (Tablo 1).

SONUÇ: Günümüzde daha az morbidite içermesi ile daha yüksek hasta ve cerrah konforu sağlaması nedeniyle, robotik prostat kanseri cerrahisine gün geçtikçe hekimlerin ve hastaların ilgisi artmaktadır.

Robotik cerrahinin henüz tüm merkezlerde yaygın olarak uygulanamaması sebebiyle, hastaların tanı almasından cerrahiye kadar geçen süre uzamaktadır. Bu geçen sürede upgrade ihtimali ile ilgili literatürde çalışma bulunmamaktadır. Çalışmamızda robotik cerrahiyi bekleme süresinin prostat kanserinde upgrade oranını artırmadığını tespit ettik.

Anahtar Kelimeler: prostat kanseri, robotik radikal prostatektomi, upgrade

Is the time from prostate biopsy to Robot Assisted Radical Prostatectomy in Prostate Cancer Patients Associated with Pathological Upgrade?

Hüseyin Gültekin, Serdar Başboğa, Yalçın Kızılkan, Burak Köseoğlu, Ali Yasin Özercan, Tanju Keten, Ünsal Eroğlu, Cüneyt Özden
Ankara City Hospital, Department of Urology, Ankara

INTRODUCTION: In this study, we evaluated the preoperative prostate biopsy pathology results and Robot Assisted Radical Prostatectomy (RARP) specimen pathology results of prostate cancer (PCa) patients and assessed the relationship between time elapsed from diagnosis to surgery and upgrade.

MATERIALS-METHODS: Our study group was 192 patients who underwent RARP in our clinic between August 2019 and May 2022. Patients' preoperative prostate biyopsy ISUP grade results and postoperative specimen pathology ISUP grade results, age, preoperative prostate specific antigen (PSA) results, time from diagnosis to surgery were evaluated. Whenever a patient had to wait for more than 8 weeks for surgery, open radical prostatectomy was suggested as the recommended duration for surgical treatment is 6-8 weeks after prostate biopsy. Patients who preferred robotic surgery were included in the study. The study population was separated into two groups, patients with upgrade in postoperative pathology (Group 1) and patients without upgrade (Group 2).

RESULTS: Average age of our study population of 192 was 63,69 (42-77) years. 61 (%31,7) of the patients were in Group 1 and 131 (%68,3) of the patients were in Group 2. Group 1 had an average time from diagnosis to surgery of 116,18 (40-316) days. This duration was 115,45 (33-349) days for Group 2. Upgrade group was evaluated for their preoperative ISUP grades and 50 (%81,9) were ISUP Grade 1, 5 (%8,2) were ISUP Grade 2, 3 (%4,9) were ISUP Grade 3 and 3 (%4,9) were ISUP Grade 4. There was no statistically significant difference in age and time from diagnosis to surgery between the two groups (p= 0,734 and p=0,688). Patients with high preoperative PSA values had an increased risk for upgrade in ISUP grade (p=0,032) (Table 1).

CONCLUSION: The interest of surgeons and patients for robotic PCa surgery is increasing, with less morbidity and increased comfort of patients and surgeons. As robotic surgery is not available in many healthcare centers, time from PCa diagnosis to surgery is longer than before. There is no study in urology literature evaluating the relationship between time elapsed from prostate biopsy to robotic PCa surgery and pathological upgrade. In this study, results showed that upgrade is not related with this duration.

Keywords: prostate cancer, robot assisted radical prostatectomy, upgrade

Demografik veriler

Bulgular	Yaş (yıl)	PSA (ng/mL)	Tanıdan cerrahiye geçen süre (gün)
Grup 1	63,46	11,09	116,18
Grup 2	63,80	9,44	115,45
p değeri	0,734	0,032	0,688

Demographic data

Findings	Age (years)	PSA (ng/mL)	Time from diagnosis to surgery (days)
Group 1	63,46	11,09	116,18
Group 2	63,80	9,44	115,45
p value	0,734	0,032	0,688

SS-133

Robotik çağda parmak diseksiyonu ile yapılan açık radikal prostatektomi, robot yardımlı radikal prostatektomi ile eşit erken dönem sonuçlar göstermekte: karşılaştırmalı çalışma

Yavuz Tarık Atik[1], Deniz Gül[1], Hacı İbrahim Çimen[2], Anıl Erdik[3], Burak Uysal[2], Osman Köse[2], Hasan Salih Sağlam[2]
[1]Sakarya Üniversitesi Eğitim ve Araştırma Hastanesi, Üroloji Ana Bilim Dalı, Sakarya, Türkiye
[2]Sakarya Üniversitesi Tıp Fakültesi, Üroloji Ana Bilim Dalı, Sakarya, Türkiye
[3]Toyotasa Acil Yardım Hastanesi, Üroloji Kliniği, Sakarya, Türkiye

AMAÇ: Apikal diseksiyon, postoperatif fonksiyonel sonuçlar için radikal prostatektominin (RP) çok önemli bir adımıdır. Robot yardımlı laparoskopik RP(RALRP), bu aşama için iyi bir görüş alanı sağlamakta olup, dorsal ven kompleksinin (DVK) ligasyonu sırasındaki kanama, açık RP(ARP) için dezavantaj taşımaktadır. Kanama kontrolü için DVK'nın sütürasyonu açık cerrahide sıklıkla tercih edilmekle birlikte geçmiş yıllarda kanama miktarını azaltmak için parmak diseksiyon tekniği geliştirilmiştir. Çalışmamızda açık RP'de parmak diseksiyon tekniğinin sonuçları değerlendirilerek RALRP ile karşılaştırılmıştır.

MATERYAL-METOD: 2017-2021 yılları arasında üçüncü basamak merkezimizde klinik lokalize prostat kanseri nedeniyle RP uygulanan 184 hasta retrospektif olarak incelendi. Açık RP'de DVK ligasyonu için künt parmak diseksiyonu tekniği kullanıldı ve hastalar cerrahi yönteme göre iki gruba ayrıldı (Grup 1: RALRP; Grup 2: PD-ARP – Parmak diseksiyonu-ARP). Birincil hedef, kontinans durumlarını ve erektil fonksiyonlarını değerlendirilmesiydi. Demografik veriler, prostat spesifik antijen (PSA), operasyon süresi, tahmini kan kaybı, postoperatif transfüzyon durumu, hastanede yatış ve üretral kateterizasyon süresi kaydedildi. Ameliyat öncesi ve ameliyat sonrası patolojik veriler analiz edildi. Hastaların alt üriner sistem semptomları uluslararası prostat semptom skoru (IPSS) formu ile değerlendirildi. Preoperatif komorbidite durumunu analiz etmek için Charlson komorbidite indeksi (CCI) hesaplandı. Peri- ve postoperatif komplikasyonlar Clavien-Dindo sınıflamasına göre değerlendirildi. 1, 3, 6 ve 12. aylarda postoperatif kontinans durumu günlük ped sayısı ile değerlendirildi ve kontinan (0-güvenli ped), hafif (1-2 ped) ve şiddetli (>2 ped) inkontinans olarak sınıflandırıldı. Hastaların ameliyat öncesi ve ameliyat sonrası 1, 3, 6 ve 12. aylardaki erektil fonksiyonlarını değerlendirmek için uluslararası erektil fonksiyon indeksi (IIEF) kısa formu kullanıldı.

BULGULAR: Her grupta 92 olmak üzere toplam 184 hasta çalışmaya alındı. Yaş, prostat hacmi, PSA, IPSS ve CCI her iki grupta benzerdi (p>0.05). Ameliyat öncesi patolojik verilerde Gleason skoru ve klinik evre açısından gruplar arasında anlamlı fark yoktu (p>0.05) (Tablo 1). Perioperatif ve postoperatif veriler karşılaştırıldığında, operasyon süresi, kan kaybı, sinir koruyucu cerrahi uygulanma durumu, postoperatif transfüzyon ihtiyacı, hastanede kalış süresi ile peri- ve postoperatif komplikasyonlar her iki grupta benzerdi (p>0.05). Üretral kateterizasyon süresi PD-ARP'de daha yüksekti (p<0,001). PD-ARP'de daha yüksek olan lenfovasküler invazyon oranı (%8,7'ye karşı %19,6; p=0,034) dışında, gruplar arasında postoperatif patolojik verilerde anlamlı fark yoktu (p>0,05) (Tablo 1). İnkontinans oranları Tablo 1'de verildi ve postoperatif 1, 3, 6 ve 12. aylarda gruplar arasında anlamlı fark bulunmadı (sırasıyla p=0.529, 0.263, 0.532, 0.439). Erektil fonksiyonlar ameliyat öncesi ve ameliyat sonrası 1, 3, 6 ve 12. aylarda ve RALRP ile PD-ARP arasında değerlendirildi ancak IIEF skorlarında hiçbir ayda anlamlı farklılık saptanmadı (sırasıyla p=0.859, 0.100, 0.146, 0.143 ve 0.107).

SONUÇ: ARP sırasında DVK'nın parmak diseksiyonu, üretra üzerinde doğru düzlemin bulunmasını sağlayan basit ve uygulanabilir bir teknik olup etkili bir hemostaz ile daha iyi apikal diseksiyon sağlar. RALRP ile benzer erken fonksiyonel sonuçlar göstermekle birlikte daha fazla araştırmaya ihtiyaç vardır.

Anahtar Kelimeler: açık radikal prostatektomi, dorsal ven kompleksi, prostat kanseri, robot yardımlı radikal prostatektomi

Finger dissection open radical prostatectomy offers equal early functional results with robotic prostatectomy in the robotic era: a comparative study

Yavuz Tarık Atik[1], Deniz Gül[1], Hacı İbrahim Çimen[2], Anıl Erdik[3], Burak Uysal[2], Osman Köse[2], Hasan Salih Sağlam[2]
[1]Sakarya University Training and Research Hospital, Department of Urology, Sakarya, Turkey
[2]Sakarya University, Faculty of Medicine, Department of Urology, Sakarya, Turkey
[3]Toyotasa Emergency Hospital, Department of Urology, Sakarya, Turkey

AİM: Apical dissection is a crucial step in radical prostatectomy(RP) for postoperative functional outcomes. Robot-assisted laparoscopic RP(RALRP) provides a good visualization for this stage, and bleeding during ligation of the dorsal vein complex(DVC) is challenging problem in open RP(ORP). Although the suturing of the DVC is frequently preferred in ORP for bleeding control, the finger dissection technique has been developed to reduce the amount of bleeding in the past years. In our study, the results of finger dissection technique in open RP were evaluated and compared with RALRP.

MATERIAL-METHOD: We retrospectively analyzed 184 patients who underwent RP for clinically localized prostate cancer in our tertiary center between 2017-2021. Blunt finger dissection technique was used for DVC ligation in open RP and patients were divided into two groups according to the surgical method (Group 1: RALRP; Group 2: FD-ORP – Finger dissection-ORP). The primary outcomes were continence status and erectile functions. Demographic data, prostate specific antigen (PSA), operation time, estimated blood loss, postoperative transfusion status, hospital stay and urethral catheterization time were recorded. Preoperative and postoperative pathological data were analyzed. LUTS of the patients were evaluated with the international prostate symptom score (IPSS) form. The Charlson comorbidity index (CCI) was calculated to analyze the preoperative comorbidity status. Peri- and postoperative complications were evaluated according to the Clavien-Dindo classification. Postoperative continence status at 1, 3, 6 and 12th months were evaluated by daily ped count and classified as a continent (0-safety ped), mild (1-2 ped) and severe (>2 peds) incontinent. The international index of erectile function (IIEF) short form was used to evaluate erectile functions of patients before surgery and at 1, 3, 6 and 12th months postoperatively.

RESULTS: A total of 184 patients, 92 in each group, were enrolled in the study. Age, prostate volume, PSA, IPSS, and CCI were similar in both groups ($p>0.05$). In preoperative pathological data, there was no significant difference between groups in terms of Gleason score and clinical stage ($p>0.05$)(Table 1). According to the analysis of perioperative and postoperative data, operation time, estimated blood loss, nerve-sparing status, postoperative transfusion status, hospitalization time, and peri- and postoperative complications were similar in both groups ($p>0.05$). Urethral catheterization time was higher in FD-ORP ($p<0.001$). Except for the lymphovascular invasion rate, which was higher in FD-ORP (8.7% vs 19.6%; $p=0.034$), there was no significant difference in postoperative pathological data between the groups ($p>0.05$)(Table 1). Incontinence rates were given in Table 1, and no significant difference was found between groups at postoperative 1, 3, 6 and 12th months ($p=0.529$, 0.263, 0.532, 0.439, respectively). Erectile functions were evaluated before surgery, and at postoperative 1, 3, 6 and 12th months and between RALRP and FD-ORP, IIEF scores showed no significant difference at all months($p=0.859$, 0.100, 0.146, 0.143 and 0.107 respectively).

CONCLUSION: Finger dissection of the DVC during ARP is a simple and feasible technique that provides the correct plane on the urethra, resulting in better apical dissection with effective hemostasis. Although it shows similar early functional results as RALRP, more research is needed.

Keywords: dorsal vein complex, open radical prostatectomy, prostate cancer, robot-assisted radical prostatectomy

Resim 1 Parmak diseksiyon tekniğinin koronal ve sagital görünümü
Figure 1 Coronal and sagittal view of the finger dissection technique

A

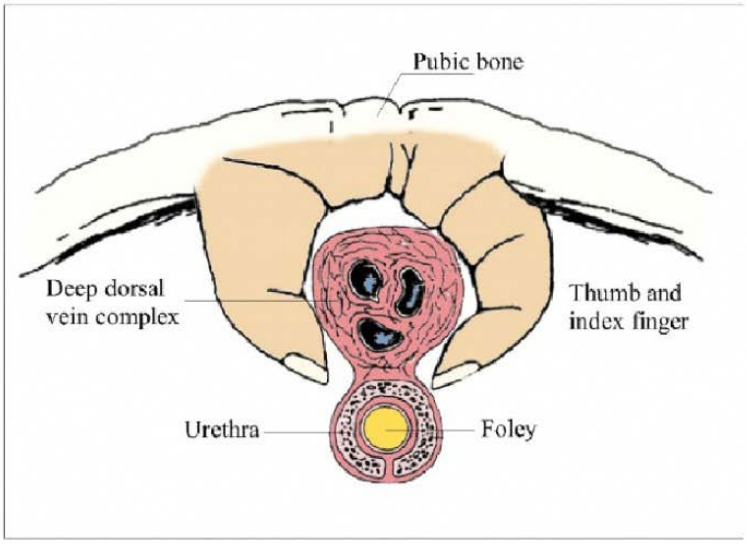

B

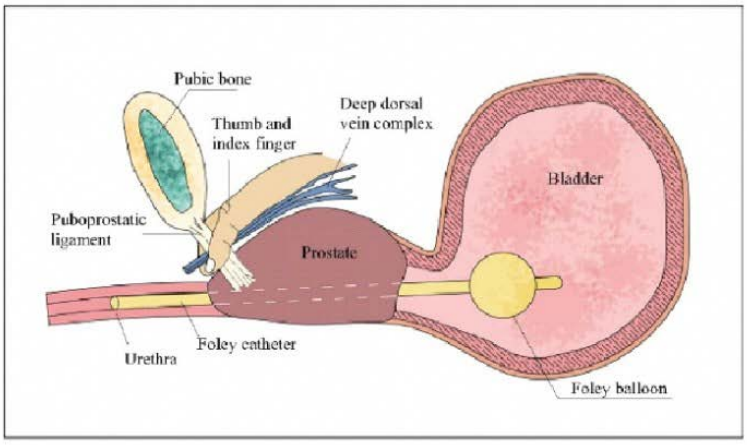

Tablo 1 Perioperatif verilerin ve postoperatif patolojik parametrelerin postoperatif kontinans durumu ile karşılaştırılması

		RALRP (n=92)	PD-ARP) (n=92)	p*
Yaş		63,88±6,19	63,89±5,55	0,990
Prostat hacmi (cc)		55 (22-120)	50 (30-126)	0,700
PSA (ng/dl) (min-max)		7,60 (1,21-39)	8,70 (1,20-100)	0,106
IPSS (min-max)		12 (1-29)	11 (4-32)	0,328
CCI (min-max)		2 (1-5)	2 (1-5)	0,604
Preoperatif gleason skoru (n) (%)	6	57 (62)	54 (58,7)	0,931
	7	31 (32,5)	34 (37)	
	8	4 (4,3)	4 (4,3)	
Klinik evre (n) (%)	T1b-c	19 (20,7)	19 (20,7)	0,651
	T2a-b	55 (59,8)	51 (55,4)	
	T2c	18 (19,6)	22 (23,9)	
Operasyon süresi (dk)(min-max)		200 (150-340)	200 (160-270)	0,140
Tahmini kan kaybı (min-max)		140 (20-320)	177 (50-380)	0,121
Postoperatif transfüzyon, (n) evet (%)		10 (10,9)	6 (6,5)	0,295
Kateterizasyon süresi		14 (10-21)	21 (14-21)	0,000
Kapsül invazyoonu, evet (n) (%)		28 (30,4)	39 (42,4)	0,092
Pozitif cerrahi sınır,evet (n)(%)		25 (27,2)	17 (18,5)	0,160
Ekstraprostatik uzanım, evet (n) (%)		30 (32,6)	33 (35,9)	0,641
Seminal vezikül invazyonu,evet (n) (%)		14 (15,2)	18 (19,6)	0,437
Lenfovasküler invazyon, evet(n) (%)		8 (8,7)	18 (19,6)	0,034
Perinöral invazyon, evet (n) (%)		65 (70,7)	56 (60,9)	0,162
1. ay	Kontinan	42 (45,6)	47 (51,1)	0,529
	Hafif inkontinan	31 (33,7)	24 (26,1)	
3. ay	Kontinan	63 (68,5)	65 (70.,)	0,263
	Hafif inkontinan	22 (23,9)	15 (16,3)	
6. ay	Kontinan	78 (84,8)	75 (81,5)	0,532
	Hafif inkontinan	9 (9,8)	8 (8,7)	
12. ay	Kontinan	82 (89,1)	76 (82,6)	0,439
	Hafif inkontinan	6 (6.5)	9 (9,8)	

Table 1 Comparison of perioperative data and postoperative pathological parameters with postoperative continence status

		RALRP (n=92)	FD-ORP) (n=92)	p*
Age (yr) (mean±SD)		63.88±6.19	63.89±5.55	0.990
Prostate volume (cc) (min-max)		55 (22-120)	50 (30-126)	0.700
PSA (ng/dl) (min-max)		7.60 (1.21-39)	8.70 (1.20-100)	0.106
IPSS (min-max)		12 (1-29)	11 (4-32)	0.328
CCI (min-max)		2 (1-5)	2 (1-5)	0.604
Preoperative gleason score (n) (%)	6	57 (62)	54 (58.7)	0.931
	7	31 (32.5)	34 (37)	
	8	4 (4.3)	4 (4.3)	
Clinical stage (n) (%)	T1b-c	19 (20.7)	19 (20.7)	0.651
	T2a-b	55 (59.8)	51 (55.4)	
	T2c	18 (19.6)	22 (23.9)	
Operation time (min-max)		200 (150-340)	200 (160-270)	0.140
Estimated blood loss (min-max)		140 (20-320)	177 (50-380)	0.121
Postoperative transfusion, yes (n) (%)		10 (10.9)	6 (6.5)	0.295
Urethral catheterization time (day) (min-max)		14 (10-21)	21 (14-21)	0,000
Capsular invasion, yes (n) (%)		28 (30.4)	39 (42.4)	0.092
Positive surgical margin, yes (n) (%)		25 (27.2)	17 (18.5)	0.160
Extraprostatic extension, yes (n) (%)		30 (32.6)	33 (35.9)	0.641
Seminal vesicle invasion, yes (n) (%)		14 (15.2)	18 (19.6)	0.437
Lymphovascular invasion, yes (n) (%)		8 (8.7)	18 (19.6)	0.034
Perineural invasion, yes (n) (%)		65 (70.7)	56 (60.9)	0.162
1. Month	Continent (n) (%)	42 (45.6)	47 (51.1)	0.529
	Mild incontinent (n) (%)	31 (33.7)	24 (26.1)	
3. Month	Continent (n) (%)	63 (68.5)	65 (70.7)	0.263
	Mild incontinent (n) (%)	22 (23.9)	15 (16.3)	
6. Month	Continent (n) (%)	78 (84.8)	75 (81.5)	0.532
	Mild incontinent (n) (%)	9 (9.8)	8 (8.7)	
12. Month	Continent (n) (%)	82 (89.1)	76 (82.6)	0.439
	Mild incontinent (n) (%)	6 (6.5)	9 (9.8)	

SS-134

Negatif mpMRG (PI-RADS 1-2) Prostat Kanseri Teşhisi İçin Biyopsiyi Güvenli Şekilde Önler Mi?

Mehmet Kaynar[1], Emre Altıntaş[1], Halil Özer[2], Kamuran Tavşan[1], Murat Gül[1], Özcan Kılıç[1], Serdar Göktaş[1]
[1]Selçuk Üniversitesi, Üroloji Ana Bilim Dalı, Konya
[2]Selçuk Üniversitesi, Radyoloji Ana Bilim Dalı, Konya

AMAÇ: Prostatın multiparametrik manyetik rezonans görüntülemesi (mpMRG), prostat kanserini (PCa) saptamada mükemmel bir duyarlılığa sahiptir. Bununla birlikte, negatif mpMRG'nin (nmpMRG) klinik faydası daha az açıktır. Prostat kanseri şüphesi nedeniyle mpMRG çekilen hastalara uygulanan MRG/TRUS füzyon ve sistematik biyopsi sonuçları değerlendirilmiştir.

YÖNTEM: Ocak 2020-Ağustos 2022 arasında PCa şüphesi ile kliniğimize başvuran 225 hastaya mpMRG (3 Tesla MRG, Siemens, Magnetom Aera) çekildi. mpMRG sonucu npMRG PI-RADS 1-2(grup 1) ve pozitif mpMRG PI-RADS≥3 (grup 2) olarak iki gruba ayrıldı. Biyopsi naive, mpMRG pozitif hastalara index lezyon için ≥3 kor füzyon biyopsi+12 kor, nmpMRG hastalara ise sadece 12 kor sistematik biyopsi yapıldı (LOGIQ S8-GE Healthcare/G.Kore).

BULGULAR: Hastaların yaşları, total PSA değerleri, prostat volümleri, PI-RADS v2.1 sınıflamasına göre skorları ve biyopsi sonrası patolojileri tablo-1'de verilmiştir. Patoloji sonuçları incelendiğinde; Grup 1'de hastaların %16'sında (8/49) PCa gözlendi. Patoloji sonucunun 7'sinde ISUP grade 1, 1 tanesinde ise ISUP grade 2 PCa saptandı. Grup 2'de PI-RADS 3 skorların %12'sinde (14/113),

PI-RADS 4'lerin %27'sinde (23/85) ve PI-RADS 5'lerin %84'ünde (39/46) PCa saptandı. PI-RADS 3 olup PCa saptanan sonuçların 8'i ISUP grade 1, 5'i ISUP grade 2 ve 1'i ISUP grade 3 olarak sınıflandırıldı. PI-RADS 4'lerin 8'inin patoloji sonucu ISUP grade 1, 7'si ISUP grade 2, 5'i ISUP grade 3 ve 3'ü ISUP grade 4 olarak sınıflandırıldı. PI-RADS 5 skorların 12'sinin patoloji sonucu ISUP grade 1, 5'i ISUP grade 2, 7 'si ISUP grade 3, 7'si ISUP grade 4 ve 8'i ISUP grade 5 olarak sınıflandırıldı.

SONUÇ: mpMRG prostat kanserini dışlamak için oldukça güvenli olmakla birlikte negatif mpMRG (PIRADS 1-2)'si olup prostat kanseri şüphesi devam eden özellikle genç hastalara sistematik biyopsi önerilmelidir.

Anahtar Kelimeler: MRG/US Füzyon Biyopsi, Multiparametrik MRG, PI-RADS, Prostat Kanseri

Does Negative mpMRI (PI-RADS 1-2) Safely Prevent Biopsy for Prostate Cancer Diagnosis?

Mehmet Kaynar[1], Emre Altıntaş[1], Halil Özer[2], Kamuran Tavşan[1], Murat Gül[1], Özcan Kılıç[1], Serdar Göktaş[1]
[1]Selcuk University, Department of Urology, Konya
[2]Selcuk University, Department of Radiology, Konya

OBJECTIVE: Multiparametric magnetic resonance imaging (mpMRI) of the prostate has excellent sensitivity in detecting prostate cancer (PCa). However, the clinical utility of negative mpMRI (nmpMRI) is less clear. MRI/TRUS fusion and systematic biopsy results of patients who underwent mpMRI for suspected prostate cancer were evaluated.

METHODS: MpMRI (3 Tesla MRI, Siemens, Magnetom Aera) was performed on 225 patients who applied to our clinic with suspected PCa between January 2020 and August 2022. The mpMRI result was divided into two groups as npMRI PI-RADS 1-2 (group 1) and positive mpMRI PI-RADS≥3 (group 2). Biopsy-naive, mpMRG positive patients underwent ≥3 core fusion biopsy+12 cores for index lesion, and only 12 cores systematic biopsy was performed in nmpMRG patients (LOGIQ S8-GE Healthcare/G.Korea).

RESULTS: The patients' ages, total PSA values, prostate volumes, scores according to PI-RADS v2.1 classification and post-biopsy pathologies are given in Table-1. When the pathology results are examined; PCa was observed in 16% (8/49) of patients in Group 1. ISUP grade 1 PCa was detected in 7 of the pathology results, and ISUP grade 2 PCa was found in 1 patient. In Group 2, 12% (14/113) of PI-RADS 3 scores, 27% (23/85) of PI-RADS 4s, and 84% (39/46) of PI-RADS 5s PCa was detected. Among the PI-RADS 3 and PCa results, 8 were classified as ISUP grade 1, 5 as ISUP grade 2 and 1 as ISUP grade 3. The pathology results of 8 of the PI-RADS 4s were classified as ISUP grade 1, 7 as ISUP grade 2, 5 as ISUP grade 3 and 3 as ISUP grade 4. The pathology results of 12 of the PI-RADS 5 scores were classified as ISUP grade 1, 5 as ISUP grade 2, 7 as ISUP grade 3, 7 as ISUP grade 4 and 8 as ISUP grade 5.

CONCLUSION: Although mpMRI is quite safe to exclude prostate cancer, systematic biopsy should be offered to patients with negative mpMRI (PIRADS 1-2), especially young patients with continuing suspicion of prostate cancer.

Keywords: MRI/US Fusion Biopsy, Multiparametric MRI, PI-RADS, Prostate Cancer

Tablo-1
Table-1

Tablo-1: Hastaların Özellikleri ve İndeks Lezyonları

		Grup 1 (PI-RADS 1-2)	Grup 2 (PI-RADS≥3)
Hasta sayısı (n)		45	180
Yaş		65 (43-79)	64,7 (42-82)
PSA (ng/ml)		10,7 (2-33,2)	12,23 (1,17-210)
Prostat Volümü (cc)		94,3 (20-180)	71,7 (25-280)
PI-RADS sınıflamasına göre lezyon sayıları		PI-RADS 1=4 PI-RADS 2=49	PI-RADS 3=113 PI-RADS 4=85 PI-RADS 5=46
Patoloji Sonucu	Prostat Ca	8	76
	ASAP	2	7
	BPH	23	60
	Kronik inflamasyon, prostatit vb.	12	37

Hastaların Özellikleri ve İndeks Lezyonları
Characteristics of Patients and Index Lesions

SS-135

PI-RADS 3 lezyonu olan hastaların füzyon prostat biyopsi sonucu ile sistemik immun inflamasyon indeksi(SII) arasındaki ilişki

Ufuk Çağlar, Mücahit Gelmiş, Ali Ayrancı, Çağlar Dizdaroğlu, Hüseyin Burak Yazılı, Oğuzhan Yıldız, Faruk Özgör, Ömer Sarılar
Sağlık Bilimleri Üniversitesi, Haseki Eğitim ve Araştırma Hastanesi, Üroloji Kliniği, İstanbul, Türkiye

AMAÇ: Multiparametrik Prostat Manyetik Rezonans Görüntüleme (MpMR)'de PI-RADS 3 lezyonu olup füzyon prostat biyopsisi yapılan hastalarda prostat kanserinde (PCa) sistemik immün yanıtın (SII) tanısal etkinliğini araştırmak.

YÖNTEM: Retrospektif olarak yapılan çalışma kliniğimizde Haziran 2020-Haziran 2022 tarihleri arasında daha önce biyopsi olsun veya olmasın PI-RADS 3 lezyonu olan ve füzyon prostat biyopsi yapılan hastaları içermiştir. Tüm hastalara hedefli biyopsiyi (kombine biyopsi) takiben 12 kor standart transrektal prostat biyopsisi uygulandı. Biyopsi öncesi tam kan sayımı parametrelerine dayalı olarak SII, aşağıdaki formül kullanılarak hesaplandı: SII = trombosit x nötrofil/lenfosit oranı. Hastaların yaş, vücut kitle endeksi, trombosit/lenfosit oranı (PLR), nötrofil/lenfosit oranı (NLR), PSA, prostat volümü, PSA dansitesi, MpMR lezyon boyutu, SII değerleri kaydedildi. Biyopsi sonucu benign sonuçlanan ve prostat kanseri saptanan hastalar karşılaştırıldı. Prostat kanseri saptanan hastalar da kendi arasında ISUP evrelerine göre ikiye ayrılıp PSA dansitesi, NLR, SII, PLR değerleri karşılaştırıldı.

BULGULAR: Toplam 260 hasta değerlendirildi. Bu hastaların 215'inin patoloji sonucu benign iken 45 hastada prostat kanseri saptanmıştır. Biyopsi sonucu benign gelen hastaların yaş ortalaması 61.2 iken prostat kanseri yaş ortalaması 62.6'dır (0.139). Vücut kitle indeksi, PSA, prostat volümü, lezyon boyutu ve lezyonun lokalizasyonu iki grupta benzer bulunmuştur (p>0.05). PSA dansitesi, NLR, SII, PLR değerleri prostat kanseri hastalarında istatisksel olarak anlamlı derecede yüksek bulunmuştur (sırasıyla p:0.006, p:0.027, p:0.016 ve p:0.033). Prostat kanseri olan 45 hasta ISUP derecelerine göre 2 gruba ayrılmıştır. 30 hasta ISUP derece 1 iken 15 hastada ISUP derece 2-5 saptanmıştır. PSA dansitesi, SII ve PLR değerleri iki grupta benzer bulunmuştur (p>0.05). NLR değeri ise ISUP derece 2-5 olan grupta istatiksel olarak anlamlı derecede yüksektir (p:0.003).

SONUÇ: PSA dansitesi, SII, NLR ve PLR değerleri PIRADS-3 lezyonu olup füzyon biyopsi uygulanan hastalarda prostat kanseri açısından benign malign ayrımı için önemli bir tanısal belirteç gibi görünmektedir. NLR değeri ayrıca prostat kanseri evresini öngörmede kullanılabilecek bir belirteç olabilir.

Anahtar Kelimeler: Füzyon biyopsi, Prostat Kanseri, SII indeksi

The relationship between fusion prostate biopsy results of patients with PI-RADS 3 lesions and systemic immune inflammation index (SII)

Ufuk Çağlar, Mücahit Gelmiş, Ali Ayrancı, Çağlar Dizdaroğlu, Hüseyin Burak Yazılı, Oğuzhan Yıldız, Faruk Özgör, Ömer Sarılar
University of Health Sciences, Haseki Training and Research Hospital, Department of Urology, Istanbul, Turkey

PURPOSE: To investigate the diagnostic effectiveness of systemic immune response (SII) in prostate cancer (PCa) in patients with PI-RADS 3 lesion on Multiparametric Prostate Magnetic Resonance Imaging (MpMR) who underwent fusion prostate biopsy.

METHOD: The retrospective study included patients with PI-RADS 3 lesions and fusion prostate biopsy performed in our clinic between June 2020 and June 2022, with or without previous biopsy. All patients underwent targeted biopsy (combined biopsy) followed by 12 core standard transrectal prostate biopsy. Based on pre-biopsy complete blood count parameters, SII was calculated using the following formula: SII = platelet x neutrophil/lymphocyte ratio. Age, body mass index, platelet/lymphocyte ratio (PLR), neutrophil/lymphocyte ratio (NLR), PSA, prostate volume, PSA density, MpMR lesion size, SII values of the patients were recorded. Patients with benign biopsy results and those with prostate cancer were compared. Patients with prostate cancer were also divided into two according to ISUP stages, and their PSA density, NLR, SII, and PLR values were compared.

RESULTS: A total of 260 patients were evaluated. While the pathology results of 215 of these patients were benign, prostate cancer was detected in 45 patients. The mean age of patients with benign biopsy results is 61.2, while the mean age of prostate cancer is 62.6 (0.139). Body mass index, PSA, prostate volume, lesion size and localization of the lesion were similar in the two groups (p>0.05). PSA density, NLR, SII, PLR values were found to be statistically significantly higher in prostate cancer patients (p:0.006, p:0.027, p:0.016 and p:0.033, respectively). Forty-five patients with prostate cancer were divided into 2 groups according to their ISUP grade. While 30 patients were found to be ISUP grade 1, ISUP grade 2-5 was found in 15 patients. PSA density, SII and PLR values were similar in the two groups (p>0.05). NLR value was statistically significantly higher in the group with ISUP grade 2-5 (p:0.003).

CONCLUSION: PSA density, SII, NLR and PLR values seem to be an important diagnostic marker for the differentiation of

benign and malignant prostate cancer in patients with PIRADS-3 lesion who underwent fusion biopsy. NLR value can also be a marker that can be used to predict prostate cancer stage.

Keywords: Fusion biopsy, Prostate Cancer, SII index

İşlem öncesi hasta demografik verilerin karşılaştırılması

	Benign (n=215)	Prostat Kanseri (n=45)	P değeri
Yaş(Yıl)	61.2±5.8	62.6±5.5	0.139
Vücut Kitle İndeksi	27.8±3.5	26.9±2.9	0.101
PSA	7.5±4.2	8.1±6.4	0.432
Prostat Volümü	62.4±28.7	56.7±25.5	0.220
PSA Dansitesi	0.13±0.07	0.18±0.24	0.006
Lezyon Boyutu	8.6±3.8	8.2±3.7	0.361
NLR	2.5±1.5	3.0±1.3	0.027
SII	534.2±184.1	606.5±171.2	0.016
PLR	166.8±62.6	188.2±52.6	0.033
	ISUP 1 (n:30)	ISUP 2-5 (n:15)	
PSA Dansitesi	0.15±0.07	0.20±0.29	0.500
NLR	2.6±1.2	3.8±1.1	0.003
SII	585.0±160.2	649.5±189.7	0.237
PLR	187.0±56.4	190.6±45.8	0.833

Comparison of patient demographic data before the procedure

	Benign (n=215)	Prostate Cancer(n=45)	P value
Age	61.2±5.8	62.6±5.5	0.139
Body Mass İndex	27.8±3.5	26.9±2.9	0.101
PSA	7.5±4.2	8.1±6.4	0.432
Prostate Volüme	62.4±28.7	56.7±25.5	0.220
PSA Density	0.13±0.07	0.18±0.24	0.006
Lesion Size	8.6±3.8	8.2±3.7	0.361
NLR	2.5±1.5	3.0±1.3	0.027
SII	534.2±184.1	606.5±171.2	0.016
PLR	166.8±62.6	188.2±52.6	0.033
	ISUP 1 (n:30)	ISUP 2-5 (n:15)	
PSA Density	0.15±0.07	0.20±0.29	0.500
NLR	2.6±1.2	3.8±1.1	0.003
SII	585.0±160.2	649.5±189.7	0.237
PLR	187.0±56.4	190.6±45.8	0.833

SS-136

40 yaş altı bazal prostat spesifik antijen (PSA) durumu nedir? Bir ön çalışma

Yasin Yitgin, Ayhan Karaköse
İstinye Üniversitesi, Üroloji Anabilim Dalı, İstanbul

Giriş: Prostat spesifik antijen (PSA), prostat dokusunun kolumnar epiteli tarafından üretilen bir serin proteaz enzimidir. Üretimi takiben sistemik dolaşıma girmek için bazal hücre tabakası, endotel hücreleri ve kapiller membranlardan geçer. PSA molekülünü kodlayan gen 19. kromozomda yer alır ve meninin sıvılaşmasından sorumludur. PSA, prostat kanseri geliştirme riski yüksek olan hastaları tespit etmek için olası bir belirteç olarak önerilmiştir. PSA düzeylerinin yükselmesi sadece prostat kanserinde değil, prostat bezi manipilasyonu, BPH, prostatit ve kronik pelvik sendrom gibi birçok durumda da ortaya çıkabilir. 40 yaşından önce PSA tespiti ilginç görünmektedir çünkü önceki çalışmalarda PSA düzeyleri yaşa göre incelenmiş ve bu çalışmalara genç erkekler dahil edilmemiştir. Bazal PSA, gelecekte hastalarda potansiyel prostat kanseri için olası bir belirteç olabilir.

Yöntem: Çalışmamız kliniğimize Mayıs 2021-Haziran 2022 tarihleri arasında checkup amacı ile başvuran 40 yaş altı 213 hastanın verileri incelenerek geriye dönük olarak tasarlanmıştır. Çalışmaya 40 yaşından önce PSA'sı olan tüm hastalar dahil edildi. Dışlama kriterleri; aktif idrar yolu enfeksiyonu ve önceki prostatit öyküsü idi.

Sonuçlar: Hastaların ortalama yaşı 32,3±5,3(18-39) yıldı. Yaşları 18-25 olan 27 hasta vardı ve bu hastaların ortalama PSA değeri 0,66±0,36 (0,27-1,94) ng/ml idi. Yaşları 26-30 olan 41 hasta vardı ve bu hastaların ortalama PSA değeri 0.65±0.36 (0.15-1.8) ng/ml idi. Yaşları 31-35 arasında değişen 65 hasta vardı ve bu hastaların ortalama PSA değeri 0,69±0,45 (0,16-2,6) ng/ml idi. Yaşları 35-39 arasında değişen 80 hasta vardı ve bu hastaların ortalama PSA değeri 0,80±0,59 (0,19-3,9) ng/ml idi. Avrupa Randomize Prostat Kanseri Taraması çalışmasının (ERSPC) bir alt grubunda, başlangıç PSA > 1.0 ng/mL ve > 2.0 ng/mL olan hastalar, < 1.0 ng/mL olanlara kıyasla prostat kanserine özgü mortalite için daha yüksek bir risk oranına sahip olduğu belirtilmiştir. Çalışmamızda 34 (%16) hastanın PSA değeri 1.0 ng/mL'den yüksek iken, bu hastaların 6'sının (%2.8) PSA değeri 2 ng/mL'nin üzerindeydi. Tüm hastaların genel ortalama psa değeri 0.85±0.65(0.22-2.6) ng/ml idi. Bu dönemde yapılan PSA başlangıç değerini temsil edebilir ve gelecekte hastalar için iyi bir referans sağlayabilir.

Anahtar Kelimeler: Prostat spesifik antijen, prostat kanseri, 40 yaş altı

What is the situation of basal prostate specific antigen (PSA) under 40 years of age? A preliminary study

Yasin Yitgin, Ayhan Karaköse
Department of Urology, Istinye University, Istanbul, Turkey

Introduction: Prostate specific antigen (PSA) is a serine protease enzyme produced by the columnar epithelium of prostatic tissue. Following production, it passes through the basal cell layer, endothelial cells, and capillary membranes to enter the systemic circulation. The gene encoding the PSA molecule is located on the 19th chromosome. It is being responsible for the liquefaction of semen.

PSA has been proposed as a possible marker to detect those who would be at increased risk for developing prostate cancer. Increasing of the PSA levels not only prostate cancer but also may occure to several situations including prostate gland manipilaton, BPH, prostatitits and cronic pelvic syndrome. PSA determination before 40 years seems interesting because previous studies have examined PSA levels according to age and young men were not included. The basal PSA may be a possible marker for potential prostate cancer in patients in the future.

Methods: The study was retrospectively designed by examining the data of 213 patients under the age of 40 who applied to our clinic center between May 2021 and June 2022 for control purposes. All subjects with a PSA before 40 years were included. Exclusion criteria were active urinary tract infection and previous history of prostatitis.

Results: Mean age of the patients was 32.3±5.3(18-39) years. There were 27 patients aged 18-25 years and the mean psa of these patients was 0.66±0.36 (0.27-1.94) ng/ml. There were 41 patients aged 26-30 years and he mean psa of these patients was 0.65±0.36 (0.15-1.8) ng/ml. There were 65 patients aged 31-35 years and the mean psa of these patients was 0.69±0.45 (0.16-2.6) ng/ml. There were 80 patients aged 35-39 years and the mean psa of these patients was 0.90±0.59 (0.19-3.9) ng/ml. In a subgroup of The European Randomized study of Screening for Prostate Cancer (ERSPC), subjects with baseline PSA > 1.0 ng/mL and > 2.0 ng/mL had an increased hazard ratio for prostate cancer specific mortality compared with those who had < 1.0 ng/mL levels. While the PSA value of 34 (%16) patients was higher than 1.0 ng/mL, 6 (%2.8) of these patients had PSA values higher than 2 ng/mL.The overall mean psa of all patients was 0.86±0.65(0.22-2.6) ng/ml. PSA performed in this period could represent the baseline value and it can provide a good reference in the future for patients.

Keywords: Prostate specific antigen, prostate cancer, under 40 years age

SS-137

Multiparametrik Prostat MR görüntülemede PIRADS-3 lezyon saptanan hastalarda PSA dansitesi ve lezyon volümü ile biyopsi sonuçları arasındaki ilişki

Ali Ayrancı, Hüseyin Burak Yazılı, Nazım Furkan Günay, Sami Şekkeli, Oğuzhan Yıldız, Arda Meriç, Faruk Özgör, Ömer Sarılar
Sağlık Bilimleri Üniversitesi, Haseki Eğitim ve Araştırma Hastanesi, Üroloji Kliniği, İstanbul, Türkiye

AMAÇ: Prostat biyopsisi öncesinde Multiparametrik prostat MR (MPMRI) imkan olduğu koşullarda çekilmesi son Avrupa Üroloji Kılavuzlarına göre önerilmektedir. MPMRI raporlanması PIRADS skorlamasına göre yapılmakta olup, PİRADS 3-4-5 lezyonlarda MR-USG füzyon prostat biyopsisi önerilmektedir. PIRADS 3 lezyonların klinik anlamlı kanser yakalama oranı PIRADS 4 ve PIRADS 5'e oranla düşük olduğundan, bu lezyonlarda MR Füzyon biyopsi gerekliliği tartışmalı bir konudur. Çalışmamızda PIRADS-3 lezyonlarda PSA dansitesi ve index lezyon volümleri incelenerek biyopsi gerekliliğini değerlendirmek amaçlanmıştır.

GEREÇ-YÖNTEM: Eylül 2016- Mayıs 2022 tarihleri arasında MPMRI'da PIRADS-3 lezyon saptadığımız hastaların verileri retrospektif olarak incelendi. Toplam 175 hastaya MR-USG füzyon biyopsi uygulandı, hedef lezyonlardan her 2-3 mm'de bir olmak üzere biyopsi alındı, ardından 12 kadran sistemik biyopsi yapıldı. Çalışmaya yalnızca PIRADS-3 lezyonu saptanan MR Füzyon biyopsi yapılan hastalar dahil edildi. TRUS biyopsi yapılan, PIRADS-3 dışında lezyonu bulunan, kognitif biyopsi yapılan hastalar çalışmaya dahil edilmedi. Patoloji sonuçları benign ve prostat kanseri olarak ikiye ayırıldı. Tüm hastaların yaşı, vücut kitle indeksi, PSA değeri, prostat volümü, PSA dansitesi, lezyon volümü, lezyon lokalizasyonu, lezyondan alınan biyopsi sayısı ve lezyon tarafı not edildi, patoloji sonucuna göre değerlendirildi.

BULGULAR: Hastaların yaş ortalaması benign grupta 61,4, malign grupta 63,4 idi (p: 0.123). Her iki grupta vücut kitle indeksi, PSA değeri, prostat volümü, lezyondan alınan biyopsi sayısı ve lezyon tarafı açısından anlamlı bir fark yoktu. PSA dansitesi, prostat kanseri grubunda istatistiksel olarak anlamlı olacak şekilde daha yüksekti. (0.17 - 0.13, p: 0.042). Lezyon boyutu açısından incelendiğinde her iki grup açısından anlamlı bir fark görülmedi (p: 0.599). PSA dansitesi x lezyon volümü değeri gruplar arasında benzerdi (p: 0.504). Patoloji sonucu prostat kanseri olarak sonuçlanan grupta, İSUP evresi ile PSA dansitesi arasındaki ilişki incelendiğinde ise, İSUP-1 ve İSUP 2-5 grupları arasında istatistiksel olarak anlamlı bir sonuca ulaşılamadı (p: 0,991).

SONUÇ: MR-USG füzyon biyopsi, PIRADS 3-4-5 lezyonlarda başarıyla tüm hastalarda genel anestezi gerekliliği olmadan uygulanabilmektedir. PIRADS 3 lezyonlarda klinik anlamlı prostat kanseri saptanma olasılığının düşük olduğu göze alındığında, gereksiz biyopsilerden kaçınmak şüphesiz hasta konforu ve maliyet açısından önemli bir yere sahiptir. PSA dansitesi bu hasta grubunda, klinik tecrübe de ele alınarak değerlendirilmesi durumunda, gereksiz biyopsilerden kaçınma açısından önemli bir yere sahip görünmektedir. PSA dansitesi, prostat kanseri İSUP derecesi açısından bu hasta grubunda anlamlı bir sonuç vermemektedir.

Anahtar Kelimeler: Lezyon volümü, MR Füzyon biyopsi, Pirads-3, Psa dansitesi

The relationship between PSA density and lesion volume and biopsy results in patients with PIRADS-3 lesions in multiparametric prostate MR imaging

Ali Ayrancı, Hüseyin Burak Yazılı, Nazım Furkan Günay, Sami Şekkeli, Oğuzhan Yıldız, Arda Meriç, Faruk Özgör, Ömer Sarılar
University of Health Sciences, Haseki Training and Research Hospital, Department of Urology, Istanbul, Turkey

OBJECTIVE: Multiparametric prostate MRI (MPMRI) prior to prostate biopsy is recommended, when possible, according to the latest European Urology Guidelines. MPMRI reporting is based on PIRADS scoring, and MR-USG fusion prostate biopsy is recommended in PIRADS 3-4-5 lesions. Since the clinically significant cancer detection rate of PIRADS 3 lesions is lower than that of PIRADS 4 and PIRADS 5, the necessity of MR Fusion biopsy in these lesions is a controversial issue. In our study, it was aimed to evaluate the biopsy requirement by examining the PSA density and index lesion volumes in PIRADS-3 lesions.

Materials-METHODS: The data of patients in whom we detected PIRADS-3 lesions in MPMRI between September 2016 and May 2022 were analyzed retrospectively. A total of 175 patients underwent MR-USG fusion biopsy, biopsy was taken every 2-3 mm from the target lesions, followed by 12 quadrant systemic biopsies. Only patients who underwent MR Fusion biopsy with PIRADS-3 lesions were included in the study. Patients who underwent TRUS biopsy, had lesions other than PIRADS-3, and underwent cognitive biopsy were not included in the study. Pathology results were divided into benign and prostate cancer. The age, body mass index, PSA value, prostate volume, PSA density, lesion volume, lesion localization, the number of biopsies taken from the lesion and the lesion side of all patients were noted and evaluated according to the pathology result.

RESULTS: The mean age of the patients was 61.4 in the benign group and 63.4 in the malignant group (p: 0.123). There was no significant difference in body mass index, PSA value, prostate volume, number of biopsies taken from the lesion and lesion side in both groups. PSA density was statistically significantly higher in the prostate cancer group. (0.17 - 0.13, p: 0.042). When examined in terms of lesion size, no significant difference was observed for both groups (p: 0.599). PSA density x lesion volume value was similar between groups (p: 0.504). When the relationship between İSUP stage and PSA density was examined in the group whose pathology result was prostate cancer, no statistically significant result could be reached between İSUP-1 and İSUP 2-5 groups (p: 0.991).

CONCLUSION: MR-USG fusion biopsy can be successfully performed in PIRADS 3-4-5 lesions in all patients without the need for general anesthesia. Considering the low probability of detecting clinically significant prostate cancer in PIRADS 3 lesions, avoiding unnecessary biopsies undoubtedly has an important place in terms of patient comfort and cost. If PSA density is evaluated in this patient group by considering clinical experience, it seems to have an important place in avoiding unnecessary biopsies. PSA density does not give a significant result in this patient group in terms of prostate cancer ISUP degree.

Keywords: Lesion volume, MR Fusion biopsy, Pirads-3, Psa density

Tablo 1: İşlem öncesi hasta demografik verilerin ve patoloji sonuçlarının karşılaştırılması

	Benign n=175	Prostat Kanseri n=39	P değeri
Yaş (Yıl)	61.4±5.8	63.4±5.7	0.123
Vücut kitle indeksi	27.8±3.5	26.9±3.0	0.148
PSA	7.5±4.3	7.7±5.4	0.813
Prostat volümü	63.3±29.0	57.6±26.2	0.264
PSA dansitesi	0.13±0.07	0.17±0.19	0.042
Lezyon boyutu	8.6±3.8	8.2±3.5	0.599
PSA dansitesi x lezyon volümü	1.1±0.8	1.2±1.1	0.504
Lezyon lokalizasyonu Periferik zon Transizyonel zon Santral zon	52 115 8	19 18 2	0.060
Lezyondan alınan biyopsi sayısı	4.1±1.3	4.1±1.2	0.918
	Sayı	Psa dansitesi	P değeri
Prostat Kanseri	39	0.17±0.19	0.991
ISUP 1	30	0.16±0.12	
ISUP 2-5	9	0.18±0.12	

Tablo 1: İşlem öncesi hasta demografik verilerin ve patoloji sonuçlarının karşılaştırılması

	Benign n=175	Prostat Kanseri n=39	P değeri
Yaş (Yıl)	61.4±5.8	63.4±5.7	0.123
Vücut kitle indeksi	27.8±3.5	26.9±3.0	0.148
PSA	7.5±4.3	7.7±5.4	0.813
Prostat volümü	63.3±29.0	57.6±26.2	0.264
PSA dansitesi	0.13±0.07	0.17±0.19	0.042
Lezyon boyutu	8.6±3.8	8.2±3.5	0.599
PSA dansitesi x lezyon volümü	1.1±0.8	1.2±1.1	0.504
Lezyon lokalizasyonu Periferik zon Transizyonel zon Santral zon	52 115 8	19 18 2	0.060
Lezyondan alınan biyopsi sayısı	4.1±1.3	4.1±1.2	0.918
	Sayı	Psa dansitesi	P değeri
Prostat Kanseri	39	0.17±0.19	0.991
ISUP 1	30	0.16±0.12	
ISUP 2-5	9	0.18±0.12	

Table 1: Comparison of patients demographic data and pathology results before the procedure

	Benign n=175	Prostate Cancer n=39	P value
Age (Year)	61.4±5.8	63.4±5.7	0.123
Body Mass İndex	27.8±3.5	26.9±3.0	0.148
PSA	7.5±4.3	7.7±5.4	0.813
Prostate volume	63.3±29.0	57.6±26.2	0.264
PSA density	0.13±0.07	0.17±0.19	0.042
Lesion volume	8.6±3.8	8.2±3.5	0.599
PSA density x Lesion volume	1.1±0.8	1.2±1.1	0.504
Lesion Localisations Peripheral zone Transitional zone Central zone	52 115 8	19 18 2	0.060
Number of biopsies taken from the lesion	4.1±1.3	4.1±1.2	0.918
	Number	PSA density	P value
Prostate Cancer	39	0.17±0.19	0.991
ISUP 1	30	0.16±0.12	
ISUP 2-5	9	0.18±0.12	

SS-138

PIRADS 3 lezyonu olan prostat biyopsisi yapılan hastalarda sistemik inflamatuar yanıt belirteçlerinin prostat kanseri öngörüsü

Mehmet Erhan Aydın, Aykut Aykaç
Eskişehir Şehir Hastanesi, Üroloji Kliniği, Eskişehi

Giriş: Prostat kanseri (PKa), dünya genelinde erkeklerde en sık görülen ikinci kanser ve kansere bağlı ölümlerin en sık beşinci nedenidir (1). PSA, bu kanser için bir biyobelirteç olarak yaygın olarak kullanılmaktadır ancak düşük özgüllüğü nedeniyle gereksiz biyopsilere neden olmaktadır.

Son zamanlarda, manyetik rezonans görüntüleme (MRG), PKa'nın teşhisi ve tedavisi için önemli bir araç haline gelmiştir (2,3). Prostat Görüntüleme-Raporlama ve Veri Sistemi sürüm 2 (PI-RADS v2) en sık kullanılan şemadır ve MRG raporlamasında standardizasyon oluşturmuştur (4). Klinik olarak, üroloji kılavuzlarında PI-RADS ≥3 lezyonu olan hastalara MRG hedefli ve sistematik biyopsi yapılması önerilmektedir (2,4). Ancak yakın zamanda yapılan bir meta-analizde prostat kanseri saptama oranı; PI-RADS 3 için %17, PI-RADS 4 için %46 ve PI-RADS 5 için %75 olarak bulunmuştur (5). Bu sonuçlara göre, prostat MRG'de şüpheli lezyonları olan hastaların %25-83'ünün gereksiz biyopsilere maruz kaldığı görülmektedir.

Güncel çalışmalarda, sistemik inflamasyonun kanserin gelişmesinde ve ilerlemesinde önemli bir rol oynadığı saptanmıştır. Sistemik inflamatuar yanıtın belirteçleri genellikle lenfoid/miyeloid dokudan gelişen dolaşımdaki farklı beyaz kan hücrelerinin bileşik oranlarına veya kümülatif puanlarına dayanır.

Bu çalışmada, MRG'de PIRADS 3 lezyonları olan hastalarda biyopsi öncesi sistemik inflamatuar yanıt belirteçlerinin histolojik sonuçları tahmin etmedeki rolünü araştırmayı amaçladık.

Gereç ve Yöntem: Ocak 2019-Ağustos 2022 tarihleri arasında prostat biyopsisi yapılan hastalar HBYS'den tarandı. MRG'de PIRADS 3 lezyonu olan ve biyopsi öncesi son 1 ayda tam kan sayımı olan hastalar çalışmaya alındı. Aktif enfeksiyonu olan, başka malignite tanısı olan ve sistemik hastalığı olan hastalar çalışma dışı bırakıldı. Hastaların yaş, serbest ve total PSA, nötrofil, lenfosit, monosit, platelet, prostat hacmi ve patoloji sonucu bilgileri kaydedildi.

Hastalar patoloji sonucuna göre PKa olmayanlar ve olanlar olarak 2 gruba ayırıldı. Gruplar arasında kaydedilen bilgiler ve nötrofil/lenfosit oranı (NLO), lenfosit/monosit oranı (LMO), platelet lenfosit orası (PLO), sistemik inflamatuar indeks (SSI) (nötrofil*platelet/lenfosit) karşılaştırıldı.

Bulgular: Çalışmaya 45 hasta alındı. PKa olmayan 38 (%84,5) hasta, PKa olan 7 (%15,5) hasta idi. Hastalar arasında serbest/total PSA ve PSA dansitesi karşılaştırıldığında istatistiksel anlamlı farklılık saptandı. İnflamatuar belirteçler arasında anlamlı farklılık saptanmadı (Tablo-1).

Sonuç: Çalışmamızda PIRADS 3 lezyonu olan, PKa olmayanlar ve olanlar arasında NLO, LMO, PLO VE SII karşılaştırıldığında anlamlı farklılık saptanmamıştır. Daha geniş kapsamlı ve büyük çalışmalar yapılarak değerlendirmek gerekmektedir.

Referanslar

1. Bray.F,Ferlay.J,Soerjomataram.I,Siegel.RL,Torre.LA,Jemal.A..Global.cancer.statistics.2018:.GLOBOCAN.estimates.of.incidence.and.mortality.worldwide.for.36.cancers.in.185.countries..CA.Cancer.J.Clin..2018.Nov;68(6):394-424..

2. Rajwa.P,Pradere.B,Quhal.F,Mori.K,Laukhtina.E,Huebner.NA,D'Andrea.D,Krzywon.A,Shim.SR,Baltzer.PA,Renard-Penna.R,Leapman.MS,Shariat.SF,Ploussard.G..Reliability.of.Serial.Prostate.Magnetic.Resonance.Imaging.to.Detect.Prostate.Cancer.Progression.During.Active.Surveillance:.A.Systematic.Review.and.Meta-analysis..Eur.Urol..2021.Nov;80(5):549-563.

3. Ahdoot.M,Wilbur.AR,Reese.SE,Lebastchi.AH,Mehralivand.S,Gomella.PT,Bloom.J,Gurram.S,Siddiqui.M,Pinsky.P,Parnes.H,Linehan.WM,Merino.M,Choyke.PL,Shih.JH,Turkbey.B,Wood.BJ,Pinto.PA..MRI-Targeted,Systematic,and.Combined.Biopsy.for.Prostate.Cancer.Diagnosis..N.Engl.J.Med..2020.Mar.5;382(10):917-928.

4. Padhani.AR,Weinreb.J,Rosenkrantz.AB,Villeirs.G,Turkbey.B,Barentsz.J..Prostate.Imaging-Reporting.and.Data.System.Steering.Committee:.PI-RADS.v2.Status.Update.and.Future.Directions..Eur.Urol..2019.Mar;75(3):385-396.

5. Park.KJ,Choi.SH,Lee.JS,Kim.JK,Kim.MH,Jeong.IG..Risk.Stratification.of.Prostate.Cancer.According.to.PI-RADS®.Version.2.Categories:.Meta-Analysis.for.Prospective.Studies..J.Urol..2020.Dec;204(6):1141-1149.

Anahtar Kelimeler: prostat, biyopsi, nötrofil, lenfosit, platelet, PIRADS

Prediction of systemic inflammatory response markers for prostate cancer in prostate biopsy patients with PIRADS 3 lesions

Mehmet Erhan Aydın, Aykut Aykaç
Eskisehir City Hospital, Urology Clinic, Eskisehir

Introduction: Prostate cancer (PCa) is the second most common cancer in men and the fifth most common cause of cancer-related death worldwide (1). PSA is widely used as a biomarker for this cancer, but its low specificity causes unnecessary biopsies. Recently, magnetic resonance imaging (MRI) has become an important tool for the diagnosis and treatment of PCa (2,3). The Prostate Imaging-Reporting and Data System version 2 (PI-RADS v2) is the most commonly used scheme and has standardized on MRI reporting (4) Clinically, MRI-targeted and systematic biopsy is recommended for patients with PI-RADS ≥3 lesions in urology guidelines (2,4). However, in a recent meta-analysis, the prostate cancer detection rate; 17% for PI-RADS 3, 46% for PI-RADS 4 and 75% for PI-RADS 5 (5). According to these results, 25-83% of patients with suspicious lesions in prostate MRI were exposed to unnecessary biopsies.

Recent studies have shown that systemic inflammation plays an important role in the development and progression of cancer. Markers of systemic inflammatory response are usually based on composite ratios or cumulative scores of different circulating white blood cells derived from lymphoid/myeloid tissue.

In this study, we aimed to investigate the role of pre-biopsy systemic inflammatory response markers in predicting histological outcomes in patients with PIRADS 3 lesions on MRI.

Materials and Methods: Patients who underwent prostate biopsy between January 2019 and August 2022 were scanned from the hospital information system. Patients with PIRADS 3 lesions on MRI and complete blood count in the last 1 month before biopsy were included in the study. Patients with active infection, other malignancies, and systemic disease were excluded from the study. Patients' age, free and total PSA, neutrophils, lymphocytes, monocytes, platelets, prostate volume and pathology results were recorded.

According to the pathology results, the patients were divided into 2 groups as those without and those with PCa. Information recorded between the groups and neutrophil/lymphocyte ratio (NLR), lymphocyte/monocyte ratio (LMR), platelet lymphocyte ratio (PLR), systemic inflammatory index (SSI) (neutrophil*platelet/lymphocyte) were compared.

Results: 45 patients were included in the study. There were 38 (84.5%) patients without PCa and 7 (15.5%) patients with PCa. When the free/total PSA and PSA density were compared between the patients, a statistically significant difference was found. There was no significant difference between inflammatory markers (Table-1).

Conclusion: In our study, when NLR, LMO, PLO, and SII were compared, no significant difference was found between those without and those with PCa in patients with PIRADS 3 lesions. It is necessary to evaluate it by conducting more comprehensive and large studies.

References
Referanslar

1. Bray.F,Ferlay.J,Soerjomataram.I,Siegel.RL,Torre.LA,Jemal.A..Global.cancer.statistics.2018:.GLOBOCAN.estimates. of.incidence.and.mortality.worldwide.for.36.cancers.in.185.countries..CA.Cancer.J.Clin..2018.Nov;68(6):394-424..
2. Rajwa.P,Pradere.B,Quhal.F,Mori.K,Laukhtina.E,Huebner.NA,D'Andrea.D,Krzywon.A,Shim.SR,Baltzer.PA,Renard-Penna.R,Leapman.MS,Shariat.SF,Ploussard.G..Reliability.of.Serial.Prostate.Magnetic.Resonance.Imaging.to.Detect.Prostate. Cancer.Progression.During.Active.Surveillance:.A.Systematic.Review.and.Meta-analysis..Eur.Urol..2021.Nov;80(5):549-563.
3. Ahdoot.M,Wilbur.AR,Reese.SE,Lebastchi.AH,Mehralivand.S,Gomella. PT,Bloom.J,Gurram.S,Siddiqui.M,Pinsky.P,Parnes.H,Linehan.WM,Merino.M,Choyke.PL,Shih.JH,Turkbey.B,Wood.BJ,Pinto.PA.. MRI-Targeted,Systematic,and.Combined.Biopsy.for.Prostate.Cancer.Diagnosis..N.Engl.J.Med..2020.Mar.5;382(10):917-928.
4. Padhani.AR,Weinreb.J,Rosenkrantz.AB,Villeirs.G,Turkbey.B,Barentsz.J..Prostate.Imaging-Reporting.and.Data.System. Steering.Committee:.PI-RADS.v2.Status.Update.and.Future.Directions..Eur.Urol..2019.Mar;75(3):385-396.
5. Park.KJ,Choi.SH,Lee.JS,Kim.JK,Kim.MH,Jeong.IG..Risk.Stratification.of.Prostate.Cancer.According.to.PI-RADS®. Version.2.Categories:.Meta-Analysis.for.Prospective.Studies..J.Urol..2020.Dec;204(6):1141-1149.

Keywords: prostate, biopsy, neutrophil, lymphocyte, platelet, PIRADS

Tablo-1: PKa olanlar ve olmayanlar arasında demografik özelliklerin ve inflamatuar belirteçlerin karşılaştırılması

	PKa olmayanlar (n:38)	PKa olanlar (n:7)	p
YAŞ (ortanca,min-maks)	66 (42-76)	59 (49-75)	0,187*
PROSTAT HACMİ (gr) (ort ± ss)	66,84 ± 25,71	47,57 ± 16,81	0,057*
SERBEST PSA (ng/ml) (ort ± ss)	1,909 ± 0,99	1,29 ± 0,57	0,129*
TOTAL PSA (ng/ml) (ort ± ss)	8,23 ± 3,89	11,38 ± 0,14	0,316*
SERBEST/TOTAL PSA (ort ± ss)	0,24 ± 0,07	0,14 ± 0,07	0,012*
PSA DANSİTESİ (PSA/HACİM) (ort ± ss)	0,14 ± 0,09	0,26 ± 0,22	0,042*
PLATELET (10^3/µL) (ort ± ss)	232,34 ± 80,06	220,4 ±60,23	0,982*
NÖTROFİL (10^3/µL) (ort ± ss)	4,89 ± 2,04	4,26 ± 1,1	0,706*
LENFOSİT (10^3/µL) (ort ± ss)	2,18 ± 0,922,39 ±1,01	2,39 ±1,01	0,491*
MONOSİT (10^3/µL) (ort ± ss)	0,59 ±0,17	0,67 ±0,24	0,411*
NLO (ort ± ss)	2,93 ± 2,74	2,07 ± 0,96	0,722*
LMO (ort ± ss)	3,88 ± 1,49	3,6 ±1,54	0,657*
PLO (ort ± ss)	122,88 ± 57,34	103,65 ± 36,96	0,505*
SII (ort ± ss)	651,24 ± 529,74	412,47 ± 58,47	0,399*

*(ort: ortalama, ss: standart sapma, NLO: nötrofil/lenfosit oranı, LMO: lenfosit/monosit oranı, PLO: platelet/lenfosit oranı, SII: sistemik inflamatuar indeks) * Mann-Whitney U*

Table-1: Comparison of demographic characteristics and inflammatory markers between those with and without PCa

	Without PCa (n:38)	With PCa (n:7)	p
AGE (median,min-max)	66 (42-76)	59 (49-75)	0,187*
PROSTATE VOLUME (gr) (mean ± sd)	66,84 ± 25,71	47,57 ± 16,81	0,057*
FREE PSA (ng/ml) (mean ± sd)	1,909 ± 0,99	1,29 ± 0,57	0,129*
TOTAL PSA (ng/ml) (mean ± sd)	8,23 ± 3,89	11,38 ± 0,14	0,316*
FREE/TOTAL PSA (mean ± sd)	0,24 ± 0,07	0,14 ± 0,07	0,012*
PSA DENSITY (PSA/VOLUME) (mean ± sd)	0,14 ± 0,09	0,26 ± 0,22	0,042*
PLATELET (10^3/µL) (mean ± sd)	232,34 ± 80,06	220,4 ±60,23	0,982*
NEUTROPHIL (10^3/µL) (mean ± sd)	4,89 ± 2,04	4,26 ± 1,1	0,706*
LYMPHOCYTE (10^3/µL) (mean ± sd)	2,18 ± 0,92	2,39 ±1,01	0,491*
MONOCYTE (10^3/µL) (mean ± sd)	0,59 ±0,17	0,67 ±0,24	0,411*
NLR (mean ± sd)	2,93 ± 2,74	2,07 ± 0,96	0,722*
LMR (mean ± sd)	3,88 ± 1,49	3,6 ±1,54	0,657*
PLR (mean ± sd)	122,88 ± 57,34	103,65 ± 36,96	0,505*
SII (mean ± sd)	651,24 ± 529,74	412,47 ± 58,47	0,399*

*(sd: standard deviation, NLR: neutrophil/lymphocyte ratio, LMR: lymphocyte/monocyte ratio, PLR: platelet/lymphocyte ratio, SII: systemic inflammatory index) *Mann-Whitney U*

SS-139

Veziküla seminalisin özel konuğu: Lokalize amiloidozis

Selma Şengiz Erhan[1], Selvi Dinçer Tabak[2]
[1]Sağlık Bilimleri Üniversitesi, Prof. Dr. Cemil Taşçıoğlu Şehir Hastanesi, Patoloji Bölümü, İstanbul, Türkiye
[2]Sağlık Bilimleri Üniversitesi, Prof. Dr. Cemil Taşçıoğlu Şehir Hastanesi, Radyasyon Onkoloji Bölümü, İstanbul, Türkiy

AMAÇ: Radikal prostatektomi materyallerinde, seminal vezikul amiloidoz insidansı ve klinikopatolojik ozelliklerinin araştırılması amaclanmıştır.

GEREÇ-YÖNTEM: Prostat karsinomu nedeniyle opere edilen 430 radikal prostatektomi materyalinin vezikulo seminalisleri amiloid birikimi açısından değerlendirilmiştir. Amiloid birikimi olduğu düşünülen kesitlere histolojik olarak Kongo kırmızısı boyama uygulanmış ve saptanan birikimler polarizasyon mikroskobu ile doğrulanmıştır. Amiloid birikiminin ortalama kalınlığı ölçülmüş ve klinikopatolojik verilerle korelasyonu değerlendirilmiştir.

BULGULAR: Cerrahi materyallerin 30'unda (%6,97) vezikülo seminalisde amiloidoz saptanmıştır. Amiloidoz saptanan olguların ortalama yaşı saptanmayan olgulara göre daha yüksektir (medyan 71 vs 65) ($p<0.01$). Epitelaltı bölgede bant tarzında izlenen amiloid birikimi iki olgu dışında bilateral olma eğilimindedir (n=28, 93.3%). Epitelaltı bölge dışında vezikülo seminalis kan damarları ve prostat parankiminde amiloidoz saptanmamıştır. Amiloidoz saptanan olgularda pT2a/pT2b patolojik evre diğer evrelere göre ($p=0.038$) ve 3+3 gleason skoru diğer skorlara göre daha fazla ($p=0.003$) izlenmiştir. Ancak ölçülen bant tarzındaki amiloid kalınlığının yaş, gleason skoru ve patolojik evre ile ilişkisi bulunmamıştır. Ekstraprostatik yayılım ve vezikülo seminalis invazyonu, amiloidoz saptanan ve saptanmayan grupta benzer oranda izlenmiştir.

TARTIŞMA ve SONUÇ: Amiloidozlar en az 26 farklı amiloid proteinin hücre dışında biriktiği, farklı etyolojileri olan nadir hastalıklardır. Lokalize amiloidozis, amiloid birikiminin tek bir dokuya sınırlı kalması sonucu gelişen ve lokalize kitle oluşturması nedeniyle klinik olarak da maligniteleri taklit edebilen non-neoplastik bir hastalıktır. Daha çok mediasten ve retroperitonda saptanan lokalize amiloidozis, ürogenital sistemde daha az sıklıkta izlenmektedir. Ürogenital sistemde de başta mesane olmak üzere sıklık sırasına göre prostat, renal pelvis, veziküla seminalis, duktus deferens ve üreter tutulumu gözlenmektedir. Hiperplazi veya karsinom nedeniyle cıkarılan prostatların vezikülo seminalislerinde % 2-10 oranında amiloidoz saptanabilir. Bu durum sistemik amiloidozlar veya klinik semptomları ile birlikte değildir. Çalışmamızda saptanan amiloidoz oranı, literatür ile uyumludur. Radyolojik incelemede vezikülo seminalislerin tutuluma bağlı olarak kalınlaşması prostat karsinom invazyonu olarak yanlış yorumlanabilir. Çalışmamızda erken patolojik evre ve düşük gleason skoru olan olgularda daha yüksek oranda saptanmış olmasına rağmen, her evre ve gleason skorlu olguda karsinoma eşlik ettiği gözlenmiştir. Sonuç olarak vezikülo seminalis amiloidozun farkında olmak, amiloidozların diğer formlarından ayrımında ve prostat karsinomlarının vezikülo seminalis invazyonuna benzer bulgular verebileceğini bilmek açısından önemlidir.

Anahtar Kelimeler: Amiloidoz, prostat kanseri, vezikülo seminalis

Special guest of the seminal vesicles: Localized amyloidosis

Selma Şengiz Erhan[1], Selvi Dinçer Tabak[2]
[1]University of Health Sciences, Prof. Dr. Cemil Tascioglu City Hospital, Department of Pathology, Istanbul, Turkey
[2]University of Health Sciences, Prof. Dr. Cemil Tascioglu City Hospital, Department of Radiation Oncology, Istanbul, Turkey

AIM: We aimed to investigate the incidence and clinicopathological features of seminal vesicles amyloidosis in radical prostatectomy materials.

MATERIAL-METHODS: Amyloid deposition in the seminal vesicles was evaluated of 430 radical prostatectomy materials that operated for localized prostate carcinoma. Amyloid depositions were confirmed with Congo red staining and polarization microscope. The mean thickness of amyloid deposition was measured and its correlation with clinicopathological findings was investigated.

RESULTS: Amyloidosis of seminal vesicles was detected in 30 (6.97%) of the patients. The mean age of patients with amyloidosis is higher than those without amyloidosis (median 71 vs 65) ($p<0.01$). Band-like amyloid deposition in the subepithelial region tends to be bilateral, except for two patients (n=28, 93.3%). Amyloid depositions were not detected in blood vessels in seminal vesicles and prostate parenchyma. In patients with amyloidosis detected, pT2a/pT2b pathological stage was observed more than other stages ($p=0.038$) and 3+3 Gleason score was observed more than other scores ($p=0.003$). However, the measured band amyloid thickness was not associated with age, Gleason score and pathological stage. Extraprostatic spread and seminal vesicles invasion were observed at a similar rate in the group with or without amyloidosis.

DISCUSSION and CONCLUSION: Amyloidoses are rare diseases with different etiologies in which at least 26 different amyloid proteins accumulate extracellulary. Localized amyloidosis is a non-neoplastic disease that develops as a result of amyloid deposition confined to a single tissue and can mimic malignancies clinically due to localized mass formation. Localized amyloidosis, which is mostly detected in the mediastinum and retroperitoneum, is less frequently observed in the urogenital system. In the urogenital system, the bladder, prostate, renal pelvis, seminal vesicles, ductus deferens and ureter involvement are seen in order of frequency. Amyloid may be detected in 2-10% of prostates that have been removed because of hyperplasia or carcinoma and it is not accompanied by systemic amyloidosis or clinical symptoms. The rate of amyloidosis detected in our study is consistent with the literature. In the radiological examination, thickening of the seminal vesicles due to involvement may be misinterpreted as prostate carcinoma invasion. Although it was detected at a higher rate in patients with early pathological stage and low Gleason score in our study, it was observed that carcinoma accopanied with in all stages and Gleason score. As a result, it is important to be aware of seminal vesicles amyloidosis, to distinguish it from other forms of amyloidosis and to know that prostate carcinomas may give similar findings to seminal vesicles invasion.

Keywords: Amyloidosis, prostate carcinoma, seminal vesicle

SS-140

Kombine (transperineal ve transrektal) MR füzyon prostat biyopsi deneyimlerimiz

Kubilay Sabuncu, Mustafa Soytaş, Mehmet Çağrı Kaçtan, Osman Ermiş, Rahim Horuz, Selami Albayrak
Medipol Üniversitesi, Üroloji Ana Bilim Dalı, İstanbul

Amaç Prostat kanseri şüphesi ile başvuran ve prostat anterior lezyonu bulunan hastalarda kombine (transperineal ve transrektal) MR füzyon biyopsi hastalarının ağrı skorlarının, komplikasyon oranlarının ve tümör saptama oranlarının değerlendirilmesi.

Hastalar ve METOD: Kasım 2021 ile Haziran 2022 arasında tek merkezde kombine (transperineal ve transrektal) MR füzyon biyopsi yapılan 5 hasta çalışmaya dahil edildi. Multiparametrik MR görüntülemelerinde anterior lezyonu bulunan ve transrektal olarak ulaşılması zor olan hastaların verileri retrospektif olarak değerlendirildi. Daha önce sistematik biyopsi öyküsü bulunan, kanama diatezi bulunan, perineal girişimi kabul etmeyen ve perineal bölgede cilt lezyonu bulunan hastalar çalışmaya dahil edilmedi. Tüm hastalara lezyona yönelik biyopsi haricinde sistematik biyopsi (≥12 kadran) yapıldı. Litotomi pozisyonunda görüntüleme transrektal ultrason probu ile yapılarak, perineye yerleştirilen 20G kanül içerisinden anterior yerleşimli lezyonlardan Tru-cut biyopsiler alındı. Füzyon biyopsiler için Invivo Uronav sistemi kullanıldı. Sistematik biyopsiler transrektal olarak alındı. Hastaların ağrı skorları (VAS:visual analog scale), postoperatif dönemde gelişen komplikasyonlar ve patolojileri değerlendirildi.

SONUÇLAR: Çalışmaya dahil edilen hastaların median yaşı 64 olarak saptandı. 3 hastada PIRADS 3 lezyon (%60), 2 hastada PIRADS 4 lezyon (%40) mevcuttu. Ortalama prostat volümü 47±11ml olarak bulundu. Hastaların ortalama ağrı (VAS) skoru 4±2 olarak bulundu. 3 hastada (%60) postoperatif üretroraji, 1 hastada (%20) postoperatif ateş gelişti. Hiçbir hastada postoperatif dönemde akut prostatit gelişmedi. 2 hastada (%40) perineal ekimoz izlendi. Şüpheli lezyondan yapılan biyopsilerin 2'sinde (%40) ISUP Grade 1, 1 hastada (%20) ISUP Grade 2, 1 hastada (%10) ISUP Grade 4 prostatik adenokarsinom saptandı. 1 hastada (%10) prostat kanseri saptanmadı.

TARTIŞMA: Transrektal olarak ulaşılması zor anterior prostat lezyonlarında transperineal erişim güvenli ve etkili bir yöntem olarak kullanılabilir.

Anahtar Kelimeler: biyopsi, füzyon, MR, prostat, transperineal

Our experience with combined (transperineal and transrectal) MR fusion prostate biopsy

Kubilay Sabuncu, Mustafa Soytaş, Mehmet Çağrı Kaçtan, Osman Ermiş, Rahim Horuz, Selami Albayrak
Department of Urology, Medipol University, Istanbul, Turkey

PURPOSE: To evaluate the pain scores, complication rates and tumor detection rates of combined (transperineal and transrectal) MR fusion biopsy patients admitted with suspected prostate cancer and having prostate anterior lesion.

Patients and METHODS: Five patients who underwent combined (transperineal and transrectal) MR fusion biopsy in a single center between November 2021 and June 2022 were included in the study. The data of patients with anterior lesions and difficult to reach transrectally on multiparametric MR imaging were evaluated retrospectively. Patients who had a previous history of systematic biopsy, had bleeding diathesis, did not accept perineal intervention, and had skin lesions in the perineal region were not included in the study. Systematic biopsy (≥12 quadrants) was performed in all patients, except for the lesion-directed biopsy. Imaging in the lithotomy position was performed with a transrectal ultrasound probe, and Tru-cut biopsies were taken from anterior lesions through a 20G cannula placed in the perineum. The Invivo Uronav system was used for fusion biopsies. Systematic biopsies were taken transrectally. Pain scores (VAS:visual analog scale), postoperative complications and pathologies of the patients were evaluated.

RESULTS: The median age of the patients included in the study was 64. 3 patients had PIRADS 3 lesions (60%), 2 patients had 4 PIRADS lesions (40%). The mean prostate volume was 47±11ml. The mean pain (VAS) score of the patients was 4±2. Postoperative urethroragia developed in 3 patients (60%), and postoperative fever developed in 1 patient (20%). Acute prostatitis did not develop in any patient in the postoperative period. Perineal ecchymosis was observed in 2 patients (40%). ISUP Grade 1 prostatic adenocarcinoma was detected in 2 (40%) of the biopsies performed from the suspicious lesion, ISUP Grade 2 prostatic adenocarcinoma in 1 patient (20%), and ISUP Grade 4 prostatic adenocarcinoma in 1 patient (10%). Prostate cancer was not detected in 1 patient (10%).

DISCUSSION: Transperineal access can be used as a safe and effective method in anterior prostate lesions that are difficult to

reach transrectally.

Keywords: biopsy, fusion, MRI, prostate, transperineal

Teknik
Technique

SS-141

Vücut kitle indeksinin prostat biyopsisi sonuçları ve komplikasyonları üzerine etkisi

Muhammet Bilal Nart, Murat Şahan, Mahmut Çınar, Serkan Yarımoğlu, Gürkan Cesur, Kağan Türker Akbaba, Onur Erdemoğlu, İbrahim Halil Bozkurt, Tansu Değirmenci
Sağlık Bilimleri Üniversitesi, İzmir Bozyaka Sağlık Uygulama ve Araştırma Merkezi, Üroloji Anabilim Dalı

Amaç: Prostat spesifik antijen (PSA) yüksekliği olan hastalarda vücut kitle indeksinin (VKİ) ISUP sınıflaması ve postoperatif komplikasyonlar üzerine etkisinin değerlendirilmesi amaçlanmıştır.

Gereç ve Yöntem: Çalışmamızda hastanemiz üroloji polikliniğine 2014-2020 yılları arasında başvuran ve PSA değerleri 4-10 ng/ml arasında olup transrektal ultrason eşliğinde prostat biyopsisi yapılan hastalar retrospektif olarak taranmıştır. Toplam 658 hasta çalışmaya dahil edilmiştir. Hastaların vücut kitle indeksleri 30 üzeri ve 30 altı olarak sınıflandırılmıştır. Hastalar patoloji sonuçları ve 1 aylık süreçte gelişebilecek komplikasyonlar açısından değerlendirilmiştir.

Bulgular: Vücut kitle indeksi 30 altında olan gruptakilerin (grup 1) median yaşı 64.3±6.9, ortalama PSA değeri 6.2±1.6. vücut kitle indeksi 30 üzerinde olan gruptakilerin (grup 2) median yaşı 63.4±6.5, ortalama PSA değeri 6.1±1.5 olarak saptandı. Her iki grup arasında anlamlı fark saptanmadı (p=0.239, p=0.465). Grup 1 de malignite saptanma oranı grup 2 ye göre anlamlı olarak daha fazlaydı (p= 0.037). Her iki grup arasında ISUP derecelendirmesine göre anlamlı fark yoktur (p=0.646). Her iki grup arasında minör ve major komplikasyonlar arasında anlamlı fark saptanmamıştır. Total komplikasyon oranları benzer bulunmuştur (p=0.488).

Sonuç: Çalışmamızda VKİ<30 olan hastalarda malignite saptanma oranı anlamlı olarak daha yüksek saptanırken, komplikasyon oranları her iki grupta benzer saptanmıştır.

Anahtar Kelimeler: biyopsi, komplikasyon, patoloji, PSA, VKİ

The effect of body mass index on prostate biopsy results and complications

Muhammet Bilal Nart, Murat Şahan, Mahmut Çınar, Serkan Yarımoğlu, Gürkan Cesur, Kağan Türker Akbaba, Onur Erdemoğlu, İbrahim Halil Bozkurt, Tansu Değirmenci
University of Health Sciences, İzmir Bozyaka Health Practice and Research Center, The Department Of Urology

Aim: It was aimed to evaluate the effect of body mass index (BMI) on ISUP classification and postoperative complications in patients with elevated prostate specific antigen (PSA).

Materials and Methods: In our study, patients who applied to the urology outpatient clinic of our hospital between 2014 and 2020 and whose PSA values were between 4-10 ng/ml and underwent transrectal ultrasound guided prostate biopsy were retrospectively screened. A total of 658 patients were included in the study. Body mass indexes of the patients were classified as above 30 and below 30. The patients were evaluated in terms of pathology results and complications that may develop in the 1-month period.

Results: In the group with a body mass index below 30 (group 1), the median age was 64.3±6.9, and the mean PSA value was 6.2±1.6. In the group with a body mass index above 30 (group 2), the median age was 63.4±6.5, and the mean PSA value was 6.1±1.5. There was no significant difference between the two groups (p=0.239, p=0.465). The rate of detection of malignancy in group 1 was significantly higher than in group 2 (p= 0.037).

There was no significant difference in ISUP grade between the two groups (p=0.646). There was no significant difference between minor and major complications between the two groups. Total complication rates were similar (p=0.488).

Conclusion: In our study, malignancy detection rate was found to be significantly higher in patients with BMI <30, while complication rates were found to be similar in both groups.

Keywords: biopsy, BMI, complication, pathology, PSA

Vücut Kitle İndeksine Göre Gruplar Arasında Demografik Verilerin, ISUP Derecelendirmesine Göre Patoloji Sonuçlarının ve Postoperatif Komplikasyonların Karşılaştırılması

	VKİ< 30 (N=562)	VKİ ≥ 30 (N=96)	P Değeri
Yaş(yıl)	64.3±6.9	63.4±6.5	0.239
Prostat Spesifik Antijen (Ng/Ml)	6.2±1.6	6.1±1.5	0.465
Prostat Volümü(cc)	51.1±20.6	51.5±17.4	0.841
Hipertansiyon	78 (%13.9)	12 (%12.5)	0.716
Diyabetes Mellitus	66 (%11.7)	15 (%15.6)	0.285
Koroner Arter Hastalığı	37 (%6.6)	4 (%4.2)	0.365
Patoloji Benign Malign	419 (%74.6) 143 (%25.4)	81 (%84.4) 15 (%15.6)	0.037
	VKİ< 30 (N=143)	VKİ ≥ 30 (N=15)	P Değeri
ISUP Derece Derece 1 Derece 2 Derece 3 Derece 4 Derece 5	82 (%57.3) 31 (%21.7) 14 (%9.8) 11 (%7.7) 5 (%3.5)	11 (%73.3) 3 (%20.0) 1 (%6.7) - -	0.646
	VKİ< 30 (N=562)	VKİ ≥ 30 (N=96)	P Değeri
Komplikasyonlar	84 (%14.9)	17 (%17.7)	0.488
Minör Ateş Makroskopik Hematüri Akut Üriner Retansiyon Rektal Kanama Orşit	14 (%2.5) 63 (%11.2) 7 (%1.2) 4 (%0.7) 3 (%0.5)	4 (%4.2) 10 (%10.4) 3 (%3.1) 3 (%3.1) 2 (%2.1)	0.317 0.819 0.168 0.068 0.157
Major Sepsis Ciddi Hematüri	3 (%0.5) 3 (%0.5)	1 (%1.0) 1 (%1.0)	0.469 0.469
Hastane Yatışı Gerekliliği	8 (%1.4)	2 (%2.1)	0.646

Comparison of Demographic Data Between Groups by Body Mass Index, Pathology Outcomes by ISUP Ranking, and Postoperative Complications

	BMI< 30 (N=562)	BMI ≥ 30 (N=96)	P Value
Age (years)	64.3±6.9	63.4±6.5	0.239
Prostate specific antigen (ng/ml)	6.2±1.6	6.1±1.5	0.465
Prostate volume (cc)	51.1±20.6	51.5±17.4	0.841
Hypertension	78 (13.9%)	12 (12.5%)	0.716
Diabetes mellitus	66 (11.7%)	15 (15.6%)	0.285
Coronary artery disease	37 (6.6%)	4 (4.2%)	0.365
Pathology Benign Malign	419 (74.6%) 143 (25.4%)	81 (84.4%) 15 (15.6%)	0.037
	BMI < 30 (N=143)	BMI ≥ 30 (N=15)	P value
ISUP grade Grade 1 Grade 2 Grade 3 Grade 4 Grade 5	2 (57.3%) 31 (21.7%) 14 (9.8%) 11 (7.7%) 5 (3.5%)	11 (73.3%) 3 (20.0%) 1 (6.7%) - -	0.646
	BMI < 30 (N=562)	BMI ≥ 30 (N=96)	P value
Complications	84 (14.9%)	17 (17.7%)	0.488
Minor Fever Macroscopic hematuria Acute urinary retention Rectal bleeding Orchid	14 (2.5%) 63 (11.2%) 7 (1.2%) 4 (0.7%) 3 (0.5%)	4 (4.2%) 10 (10.4%) 3 (3.1%) 3 (3.1%) 2 (2.1%)	0.317 0.819 0.168 0.068 0.157
Major Sepsis Severe hematuria	3 (0.5%) 3 (0.5%)	1 (1.0%) 1 (1.0%)	0.469 0.469
Hospitalization requirement	8 (1.4%)	2 (2.1%)	0.646

SS-142

Prostat Kanseri Taramaları, Kanser Kılavuzlarına Uygun Olarak Yapılıyor mu?

İsmail Nalbant[1], Erdal Benli[2], Abdullah Çırakoğlu[2], Mevlüt Keleş[2], İbrahim Yazıcı[2], Ahmet Anıl Acet[2]
[1]Lokman Hekim Üniversitesi, Üroloji Kliniği, Ankara, Türkiye
[2]Ordu Üniversitesi Üroloji Ana Bilim Dalı, Ordu,Türkiye

AMAÇ: Bu çalışmanın amacı, bölgemizde Prostat Kanseri (PCa) tarama programlarının Avrupa Üroloji Derneği (EAU) Kılavuzlarına uygun olup olmadığını incelemektir.

MATERYAL-METOD: Bu çalışma Nisan 2014 ile Temmuz 2022 yılları arasında retrospektif, kesitsel bir çalışma olarak yapıldı. Çeşitli nedenlerle kliniğimize başvuran ve PCa tanısı alan 270 hasta çalışmaya dahil edildi. Hastaların tanı yaşları, ek hastalıkları, ilk PSA (Prostat Spesifik Antijen) bakılma yaşları, PSA (Prostat Spesifik Antijen) değerleri gibi özellikleri kaydedildi. BULGULAR: Hastaların kanser tanısı sırasında yaş ortalaması 67.42±8.64 (43-91) yıl, PSA değeri (median±IQR) 9.58±19.43 (1.83-3437) ng/ml olarak izlendi. İlk ürolojik muayene yaşı 63.14±8.31 (40-91) yıldı. Hastaların sadece %31.3 ü belli bir üroloji doktoru tarafından düzenli takip edilmişti. Dekadlara göre kanserin dağılımına bakıldığında 40-50 yaş aralığında 5 (%1.8), 50-60 yaş aralığında 44 (%16.1), 60-70 yaş aralığında 111 (%40.7), 70-80 yaş aralığında 86 (%31.5), 80 yaş sonrası 24 (%8.8) hasta vardı. 138 hasta (%51.1) lokal ve iyi tümör özelliklerine sahipken, 59 (%21.9) hasta metastatik bulgularla tanı aldı.

SONUÇ: Prostat kanseri taramalarının kılavuzlara uygun olarak yapılmadığı ve bunun sonucu olarak tanı ve tedavinin geciktiği saptandı. Bu gecikme birçok hastanın küratif tedavi şansını kaybetmesi ile sonuçlandı. Erkeklerin kılavuzlara uygun olarak takip edilmesi, etkin tedavi ve hayat kalitesinin korunması için önemli olduğunu düşünüyoruz. Bu konu ile ilgilenen tüm sağlık çalışanlarının belli aralıklarla eğitim ve takiplerinin yapılması faydalı olabilir.

Anahtar Kelimeler: EAU Kılavuzları, Prostat kanseri, Yaş, Prostat Kanseri Tarama Programları

Are Prostate Cancer Screenings Performed in Compliance with Prostate Cancer Guidelines?

İsmail Nalbant[1], Erdal Benli[2], Abdullah Çırakoğlu[2], Mevlüt Keleş[2], İbrahim Yazıcı[2], Ahmet Anıl Acet[2]
[1]Department of Urology, Lokman Hekim University, Ankara, Turkey
[2]Department of Urology, Ordu University, Ordu, Turkey

AIM: The aim of this study is to examine whether the Prostate Cancer (PCa) screening programs in our region comply with the European Association of Urology (EAU) Guidelines.

METHOD: This study was conducted between April 2014 and July 2022 as a retrospective, cross-sectional study. 270 patients who applied to our clinic for various reasons and were diagnosed with PCa were included in the study. Characteristics of the patients, such as age at diagnosis, comorbidities, age at first PSA(prostate specific antigen) examination, and PSA(prostate specific antigen) values were recorded.

RESULTS: At the time of diagnosis of cancer, the mean age of the patients was 67.42±8.64 (43-91) years, and the PSA value (median±IQR) was 9.58±19.43 (1.83-3437) ng/ml. The age of the first urological examination was 63.14±8.31 (40-91) years. Only 31.3% of the patients were regularly followed up by a specific urology doctor. When the distribution of cancer was investigated, there were in the 40-50 age range 5(%1,8), 50-60 age range 44(%16,1), 60-70 age range 111(%40,7), 70-80 age range 86(%31,5) and over the 80 age 24(%8,8) patients. While 138(51.1%) patients had local and good tumor characteristics, 59(21.9%) patients were diagnosed with metastatic findings.

Concluion: It was determined that prostate cancer screenings were not performed in appropriate with the guidelines, and consequently, diagnosis and treatment were delayed. This delay resulted in many patients losing their chance of curative treatment. We think important that men to be followed up in accordance with the guidelines, for effective treatment and to maintain their quality of life. It may be beneficial to periodically train and follow-up all health care professionals dealing with this issue.

Keywords: EAU Guidelines, Prostate cancer, Age, Prostate Cancer Screening Programs

SS-143

Urakus Yerleşimli Tümörler-Klinik Deneyimlerimiz

Muzaffer Tansel Kılınç[1], Mehmet Serkan Özkent[1], Mehmet Balasar[2], Arif Aydın[2], Yunus Emre Göger[2]
[1]Konya Şehir Hastanesi
[2]Necmettin Erbakan Üniversitesi Meram Tıp Fakültesi

GİRİŞ: Urakus fetal mesane ve allantoisi bağlayan tübüler, embriyonik yapıdır. Urakusta lokalize tümörler çok nadir görülür ve mesane kanserlerinin %0.35-0.70'ini oluşturur. Histolojik olarak en sık Adenokarsinomlar görülürken; Transizyonel hücreli kanserler, mezenkim kaynaklı tümörler de görülebilir.

Tanısal kriterler net olarak tanımlanmasa da urakus yerleşimli tümörlerde tümörün mesane kubbesi yerleşimli olması, mesane duvarı ile bağlantılı olması, mesanede Sistitis sistika ve Sistitis glandülaris olmaması ve başka primer Adenokarsinom olmaması gerekir.

Bu tümörler Sheldon veya Mayo evreleme sistemlerine göre evrelenir. Tedavide lokalize tümörlerde cerrahi ön planda olsa da evreye ve tümörün histolojisine göre multidisipliner tedaviler gerekebilir.

Sunumumuzda urakus yerleşimli tümörlerle alakalı klinik deneyimlerimizi sunmayı amaçladık.

MATERYAL-METOD: Ocak 2018- Ağustos 2022 arasında kliniğimizde urakus yerleşimli tümörler nedeniyle takip edilen hastaların verileri retrospektif olarak incelendi. Primer tümör yerleşimi urakus olan, takip verileri eksiksiz olan, başka primer kanseri olmayan 3 hasta çalışmaya dahil edildi. 18 yaş altı ve urakus dışı primer kanseri olan hastalar çalışma dışı bırakıldı. Hastaların demografik verileri, başvuru semptomları, uygulanan medikal ve cerrahi tedaviler, takip verileri kaydedildi.

BULGULAR:

Olgu 1: 64 yaşında erkek hasta kanlı idrar nedeniyle başvurdu. Tetkiklerinde mesane kubbesi ve urakus yerleşimli 25 mm tümör saptanan hastaya transüretral rezeksiyon yapıldı. Patoloji perivezikal yayılımı olan Adenokarsinom raporlandı. Görüntülemede metastaz saptanmayan hastaya umblikus ve urakus eksizyonuyla birlikte parsiyel sistektomi ve pelvik lenf nodu diseksiyonu yapıldı. Tıbbi Onkoloji tarafından adjuvan kemoterapi verilen hasta tanı sonrası 21. ayda uzak metastaz nedeniyle kaybedildi.

Olgu 2: 54 yaşında erkek hasta karın ağrısı sonrası çekilen tomografide mesane kubbesine komşu urakus yerleşimli 20 mm kitle saptanması üzerine hastanemize refere edildi. Mesane lümenine invazyonu olmayıp ekstravezikal yerleşen kitlesi mevcut hastaya tanısal sistoskopi, umblikus ve urakus eksizyonuyla birlikte parsiyel sistektomi yapıldı. Patoloji sonucu Leiomyom raporlanan hastanın 18 aylık takibinde nüks veya metastaz saptanmadı.

Olgu 3: 57 yaşında erkek hasta kanlı idrar nedeniyle başvurdu. Tetkiklerinde mesane kubbesinden başlayıp urakusa uzanan 90 mm lik tümör saptanan hastaya transüretral rezeksiyon yapıldı. Patoloji kas invaziv yüksek dereceli Ürotelyal karsinom raporlandı. Görüntülemede metastaz saptanmayan hastaya masif hematüri nedeniyle umblikus ve urakus eksizyonuyla birlikte radikal sistektomi ve pelvik lenf nodu diseksiyonu yapıldı. Tıbbi Onkoloji tarafından adjuvan kemoterapi verilen hastada tanı sonrası 30 aydır nüks veya metastaz gelişmedi.

SONUÇ: Urakus yerleşimli tümörler nadir görülür. Farklı histolojik tipte tümörler görülebilir. Lokalize tümörlerde cerrahi ön planda olup multidisipliner yaklaşım tedavi ve takipte önemlidir.

Anahtar Kelimeler: Adenokarsinom, Multidispliner Tedavi, Urakus Tümörü

Uracus Located Tumors-Our Clinical Experiences

Muzaffer Tansel Kılınç[1], Mehmet Serkan Özkent[1], Mehmet Balasar[2], Arif Aydın[2], Yunus Emre Göger[2]
[1]Konya City Hospital
[2]Necmettin Erbakan University Meram Faculty of Medicine

INTRODUCTION: The urachus is the tubular, embryonic structure that connects the fetal bladder and allantois. Tumors localized in the urachus are very rare and constitute 0.35-0.70% of bladder cancers. Adenocarcinoma is the most common urachal carcinoma. Transitional cell cancers and mesenchymal tumors can also be seen.

The diagnostic criteria are not clearly defined. In urachal tumors, the tumor must be located in the bladder dome and connected to the bladder wall. There should be no Cystitis cystica and Cystitis glandularis or other primary Adenocarcinoma.

These tumors are staged according to the Sheldon or Mayo staging systems. Surgery is the first choise method in the treatment of localized tumors. Multidisciplinary treatments may be required depending on the stage and the histology of the tumor.

In this presentation, we aimed to present our clinical experiences related to uracus located tumors.

MATERIAL-METHOD: The data of patients who were follow-up in our clinic between January 2018 and August 2022 for tumors located in the urachus were retrospectively analyzed. Three patients with primary tumor localization of the urachus, have clear follow-up data, and no other primary cancer were included in the study. Patients under 18 years of age and with another primary cancer were excluded from the study. Demographic data of the patients, symptoms, medical and surgical treatments, and follow-up data were recorded.

RESULTS:

Case 1: A 64-year-old male patient examined for hematuria. Transurethral resection was performed in the patient with a 25 mm tumor located in the bladder dome and urachus. Adenocarcinoma was detected. No metastasis was detected and umbilicus and urachus excision together with partial cystectomy and pelvic lymph node dissection were performed. The patient, who was given adjuvant chemotherapy by Medical Oncology, died 21 months after diagnosis due to distant metastasis.

Case 2: A 54-year-old male patient was referred to our hospital after a 20 mm mass detected in the urachus and the bladder dome. Diagnostic cystoscopy, partial cystectomy, excision of the umbilicus and urachus was performed in the patient who did not have invasion into the bladder lumen and had an extravesically located mass. The pathology was reported as Leiomyoma. No recurrence or metastasis was detected in the 18-month follow-up period.

Case 3: A 57-year-old male patient examined for hematuria. A 90 mm tumor detected the bladder dome which was extending to the urachus. Transurethral resection was performed. Muscle-invasive high-grade urothelial carcinoma was detected. No metastasis was detected and umbilicus, urachus excision together with radical cystectomy and pelvic lymph node dissection were performed. The patient was given adjuvant chemotherapy. No metastases developed at 30-month follow-up.

CONCLUSIONS: Urachus localised tumors are rare. Different histological types of tumors can be seen. Surgery is at the forefront in localized tumors, and a multidisciplinary approach is important in treatment and follow-up.

Keywords: Adenocarcinoma, Multidisciplinary Treatment, Uracus Tumor

Hastaların Preoperatif Görüntüleri
Patient's Preoperative Images

SS-144

Böbrek Taşı Olan Hastalarda Cambridge Böbrek Taşı Hasta Bildirilen Sonuç Ölçütü (CReSP) Türkçe Versiyonunun Geçerliliği ve Güvenilirliği

Ahmet Tahra[1], Burak Tüfekçi[1], Muhammed Enes Bulut[1], Narmina Khanmammadova Önder[2], Deniz Doğan[2], Meftun Çulpan[1], Özgür Efiloğlu[3], Mehmet Çağlar Çakıcı[3], Ramazan Gökhan Atış[1], Mostafa Ragab[4], Asıf Yıldırım[1]
[1]İstanbul Medeniyet Üniversitesi, Tıp Fakültesi, Üroloji Anabilim Dalı, İstanbul
[2]İstanbul Medeniyet Üniversitesi Tıp Fakültesi
[3]Göztepe Prof.Dr. Süleyman Yalçın Şehir Hastanesi, Üroloji Kliniği, İstanbul
[4]Cambridge Üniversite Hastanesi, NHS Foundation Trus

AMAÇ: Cambridge Renal Stone hasta tarafından bildirilen sonuç ölçüsünün (CReSP) Türkçe Versiyonunun geçerliliğini ve güvenilirliğini değerlendirmek amaçlandı.

YÖNTEM: 2021-2022 yılları arasında 18 yaş üstü böbrek taşı olan hastalar bu çalışmaya dahil edildi. Hastaların yaş, cinsiyet, eğitim düzeyi, taş boyutu lokasyonu vb. demografik bilgileri kaydedildi. CreSP'nin Türkçe versiyonu böbrek taşı olan tüm hastalara iki kez uygulandı. CReSP'nin ağrı, üriner semptomlar, gastrointestinal sistem semptomları, iş, günlük aktiviteler ve seyahat planları, anksiyete ve diyet değişiklikleri alanlarında iç tutarlılık için Cronbach's α kullanıldı. Korelasyon için Pearson ve Spearman testi kullanıldı.

BULGULAR: Test-tekrar test anketini tamamlayan toplam 88 hasta çalışmaya dahil edildi. Test-tekrar test sınıf içi korelasyonu ağrı için 0.77, üriner semptomlar için 0.75, gastrointestinal sistem semptomları için 0.82, iş, günlük aktiviteler ve seyahat planları için 0.80, anksiyete için 0.73, diyet değişiklikleri alanları için 0.85 ve toplam CReSP puanı için 0.83 idi. Cronbach α ağrı alanı için 0.87, idrar semptomları alanı için 0.85, gastrointestinal sistem semptomları alanı için 0.9, iş, günlük aktiviteler ve seyahat planları alanı için 0.88, anksiyete alanı için 0.73, diyet değişiklikleri alanı 0.85 ve toplam CReSP puanları için 0.90 olarak hesaplandı. Tüm alanlar için Pearson's ve Spearmen korelasyonları anlamlıydı ($p<0.001$).

SONUÇ: CReSP'nin Türkçe versiyonu geçerli ve güvenilir bir ölçümdür ve böbrek taşı olan erişkin hastalarda kullanılabilir.

Anahtar Kelimeler: Böbrek taşı, hasta tarafından bildirilen sonuç ölçütü, Validasyon, Yaşam kalitesi,

Validity and Reliability of Turkish Version of the Cambridge Renal Stone Patient-Reported Outcome Measure (CReSP) in Patients with Renal Stones

Ahmet Tahra[1], Burak Tüfekçi[1], Muhammed Enes Bulut[1], Narmina Khanmammadova Önder[2], Deniz Doğan[2], Meftun Çulpan[1], Özgür Efiloğlu[3], Mehmet Çağlar Çakıcı[3], Ramazan Gökhan Atış[1], Mostafa Ragab[4], Asıf Yıldırım[1]
[1]Department of Urology, Istanbul Medeniyet University, Faculty of Medicine, Istanbul, Turkey
[2]Istanbul Medeniyet University, Faculty of Medicine
[3]Department of Urology, Istanbul Goztepe Prof. Dr. Suleyman Yalcin City Hospital, Istanbul, Turkey
[4]Cambridge University Hospitals NHS Foundation Trust

AIM: To evaluate the validity and reliability of the Turkish Version of the Cambridge Renal Stone patient-reported outcome measure (CReSP).

METHODS: Patients with renal stones, over >18 years of age, were included in this study between 2021 and 2022. Patients' demographics including age, gender, education level, stone size and l location were recorded. The Turkish version of CreSP was administered to all patients with renal stones twice. Cronbach's α was used for internal consistency for pain, urinary symptoms, gastrointestinal tract symptoms, work, daily activities and travel plans, anxiety and dietary changes domains of CReSP. Pearson and Spearmen test was used for correlations.

RESULTS: A total of 88 patients who had completed the test-retest questionnaire were included. The test-retest intraclass correlation was 0.77 for pain, 0.75 for urinary symptoms, 0.82 for gastrointestinal tract symptoms, 0.80 for work, daily activities and travel plans, 0.73 for anxiety, 0.85 for dietary changes domains and 0.83 for the total CReSP scores. Cronbach's α for internal consistency of pain domain 0.87, of urinary symptoms domain 0.85, of gastrointestinal tract symptoms domain 0.9, of work, daily activities and travel plans domain 0.88, of anxiety domain 0.73, of dietary changes domain 0.85 and of the total CReSP scores 0.90. For all domains Pearson's and Spearmen correlations were significant($p<0.001$).

CONCLUSION: Turkish version of CReSP is a valid and reliable measurement and can be used for adult patients with renal stones.

Keywords: Renal stone, Patient-reported outcome measure, Quality of life, Validation

SS-145

Retrograd intrarenal cerrahi öncesi üreteral giriş kılıfı yerleştirilebilmesi öngörülebilir mi?

Anıl Erkan, Akif Koç, Muhammet Güzelsoy, Ali Rıza Türkoğlu, Soner Çoban, Atilla Satır, Mehmet Hakan Üstün, Metin Kılıç, Çağlar Boyacı, Murat Demirbaş
Bursa Yüksek İhtisas Eğitim ve Araştırma Hastanesi

Giriş: Retrograd intrarenal cerrahi (RIRC) ameliyatı sırasında, taş fragmanlarını toplamaya olanak sağlaması, kalisiyel sistemden reflüyü azaltması, temiz görüntünün idamesine olanak vermesi gibi birçok avantajı dolayısıyla üreteral giriş kılıfı (ÜGK) kullanılmaktadır. Çalışmamızda ÜGK yerleştirilmesini etkileyen faktörleri araştırmayı amaçladık.

Materyal metod: Haziran 2021-Haziran 2022 tarihleri arasında kliniğimizde gerçekleştirilen 144 RIRC ameliyatı incelendi. Uç çapı 9,3 fr olan fleksibl üreterorenoskop (f-URS) için, 11/13 fr ÜGK, uç çapı 7,5 fr olan f-URS için 9,5/11,5 fr ÜGK kullanıldı. ÜGK takılabilen ve takılamayan hastaların demografik özellikleri, taş özellikleri ve renal ünite özellikleri karşılaştırıldı.

Sonuçlar: Yüz kırk dört RIRC ameliyatında 98 (%68) hastaya ÜGK yerleştirilmiştir. 98 hastanın 30' unda (%30,6) ameliyat öncesi dönemde çeşitli nedenlerle DJ stent takılmış olup bu hastaların tamamında ÜGK yerleştirilebildi. Ameliyat öncesi DJ stenti varlığında ÜGK yerleştirilme ihtimali DJ stent olamayanlarla karşılaştırıldığında istatistiksel açıdan anlamlı olarak yüksek bulundu (p<0,001). Ameliyat öncesi DJ stenti olup ÜGK yerleştirilebilen hastalar dışlandığında geriye kalan 68 hasta, ÜGK yerleştirilemeyen 46 hasta ile karşılaştırıldı. Bu hastaların verileri tablo 1'de özetlenmiştir. DJ stentsiz ÜGK yerleştirilen hastalar ile yerleştirilemeyenler karşılaştırıldığında cinsiyet ve yaş ortalaması açısından istatistiksel açıdan anlamlı fark saptanmadı (p=0,78, p=0,39). 11/13 fr ÜGK kullanılan hastalar 9,5/11,5 fr ÜGK kullanılan hastalar ile kıyaslandığında istatistiksel açıdan anlamlı olarak daha az sayıda ÜGK yerleştirilebildiği bulundu (p=0,02). Ameliyat öncesi hidronefroz varlığı ve tam idrar tetkikinde lökositüri varlığı ile ÜGK yerleştirilebilme arasında istatistiksel açıdan fark saptanmadı (p=0,79, p=0,23). Yine üriner sistem anomalisi olanlar ile olmayanlar karşılaştırıldığında ÜGK yerleştirilmesi açısından aralarında istatistiksel fark saptanmadı (p=0,16).

Tartışma: Çalışmamızda ÜGK yerleştirilebilmesini ön görebilmede ameliyat öncesi dönemde DJ stent varlığı ve ince ÜGK kullanımı etkili faktörler olarak bulundu. Hastanın cinsiyeti, yaşı, hidronefroz varlığı, lökositüri varlığı ve üriner sistem anomalisi varlığının ise etkili olmadığı tespit edildi.

Anahtar Kelimeler: retrograd intrarenal cerrahi, rirc, ürolitiazis

Is it predictable to place a ureteral access sheath before retrograde intrarenal surgery?

Anıl Erkan, Akif Koç, Muhammet Güzelsoy, Ali Rıza Türkoğlu, Soner Çoban, Atilla Satır, Mehmet Hakan Üstün, Metin Kılıç, Çağlar Boyacı, Murat Demirbaş
Bursa Yuksek Ihtisas Training and Research Hospital

Introduction: Ureteral access sheath (UAS) is used during retrograde intrarenal surgery (RIRC) due to its many advantages such as allowing the collection of stone fragments, reducing reflux from the calyceal system, and maintaining a clean image. In our study, we aimed to investigate the factors affecting the placement of UAS.

Material and method: 144 RIRS performed in our clinic between June 2021 and June 2022, were examined. We used 11/13 fr UAS for the flexible ureterorenoscope (f-URS) with a tip diameter of 9.3 fr, and 9.5 / 11.5 fr UAS, for the f-URS with a tip diameter of 7.5 fr. Demographic characteristics, stone characteristics and renal unit characteristics of patients with and without UAS were compared.

Results: Ureteral access sheath was placed in 98 (68%) of 144 RIRS operation. DJ stent was placed for various reasons in 30 (30.6%) of 98 patients before operation, and UAS could be placed in all of these patients. In the presence of a DJ stent preoperatively, the probability of UAS placement was found to be statistically significantly higher when compared to those without a DJ stent (p<0.001). Excluding the patients who had a DJ stent before surgery and could be placed in UAS, the remaining 68 patients were compared with 46 patients who could not be placed in UAS. The data of these patients are summarized in Table 1. When the patients who were placed in UAS without preopertaively placed DJ stent were compared with those who could not be placed, no statistically significant difference was found in terms of gender and mean age (p=0.78, p=0.39). It was found that statistically significantly less number of UAS could be placed in patients using 11/13 fr UAS compared to patients using 9.5/11.5 fr UAS (p=0.02). There was no statistical difference to place UAS between the presence of preoperative hydronephrosis and the presence of leukocyturia in the complete urinalysis (p=0.79, p=0.23). When those with and without urinary system anomalies were compared, no statistical

difference was found between them in terms of UAS placement (p=0,16).

Discussion: In our study, the presence of DJ stent in the preoperative period and the use of thin UAS were found to be effective factors in predicting UAS placement. It was observed that the patient's gender, age, presence of hydronephrosis, presence of leukocyturia and urinary system anomaly were not associated.

Keywords: retrograde intrarenal surgery, rirs, urolithiasis

Tablo 1: Üreteral giriş kılıfı yerleştirilen ve yerleştirilemeyen hastaların özellikleri

	ÜGK yerleştirilen (n=68)	ÜGK yerleştirilemeyen (n=46)	p değeri
Cinsiyet (E/K)	47/21	31/15	0,78
Yaş ortalaması	49,3±16	51,4±16	0,39
ÜGK çapı (11-13/9,5-11,5 fr)	18/50	21/25	0,02*
Hidronefroz varlığı	52/68(%76)	33/46(%72)	0,79
Lökositüri varlığı	54/68(%79)	33/46(%72)	0,23
Üriner sistem anomalisi varlığı	5/68(%7)	7/46(%15)	0,16

ÜGK; Üreteral giriş kılıfı

Table 1: Characteristics of patients with and without ureteral access sheath

	RIRS with UAS (n=68)	RIRS without UAS (n=46)	p value
Gender (M/F)	47/21	31/15	0,78
Mean age	49,3±16	51,4±16	0,39
UAS diameter (11-13/9,5-11,5 fr)	18/50	21/25	0,02*
Presence of hydronephrosis	52/68(%76)	33/46(%72)	0,79
Presence of leukocyturia	54/68(%79)	33/46(%72)	0,23
Urinary system anomaly	5/68(%7)	7/46(%15)	0,16

UAS; ureteral access sheet, RIRS;retrograde intrarenal surgery

SS-146

Supin pozisyonda perkütan nefrolitotomi de üst kaliks girişi güvenilir mi ? Tek merkez sonuçları

Taner Kargı
Sağlık Bilimleri Üniversitesi, Bakırköy Dr. Sadi Konuk Eğitim ve Araştırma Hastanesi Üroloji Kliniği, İstanbul, Türkiye

AMAÇ: Supin pozisyonda perkütan nefrolitotomi de (SPNL) üst kaliks girişini etkinlik ve güvenlik açısından değerlendirmek

HASTALAR ve YÖNTEMLER: Kliniğimizde Aralık 2019 ile Ocak 2022 tarihleri arasında SPNL uygulanan ve sadece üst kaliks girişi yapılan 38 hasta çalışmaya dahil edildi. Mutiple kaliks girişi yapılan hastalar çalışma dışı bırakıldı. Preoperatif dönemde hastalar intravenöz piyelografi ve/veya kontrastlı spiral bilgisayarlı tomografi ile değerlendirildi. Modifiye Galdakao Valdivia pozisyonunda üreteral kateter ile kaliksiel dilatasyon sonrası floroskopi ve ultrason (USG) yardımıyla üst kaliks girişi yapıldı. Hastaların hepsinde Amplatz plastik dilatatörler kullanıldı. Toplayıcı sisteme 19F Nefroskopla girilip taşlar pnömotik litotriptörlerle kırıldı.

BULGULAR: Hastalara taşsızlık değerlendirilmesi için postoperatif 2.gün ve 3.ayda Direkt Üriner Sistem Grafisi ve/veya kontrastsız Bilgisayarlı Tomografi uygulandı. Ortalama operasyon süresi 98,1 ± 20,9 dakika, hastanede kalış süreleri ise 2,9 ± 1,1 gün olarak izlendi. Postoperatif 2. gün taşsızlık değerlendirilmesinde başarı oranı %73,8(28) olarak izlendi (Rest taş > 4mm). 1(%2,6) hastaya ikinci defa PNL, 2(%5,3) hastaya URS ve 5(%13,1) hastaya ESWL olmak üzere toplam 8(%21) hastaya ek tedavi uygulandı Postoperatif 3.aydaki nihai taşsızlık başarı oranı %87(33) olarak izlendi. Clavien derece I ve II komplikasyonlar minör, Clavien derece III, IV ve V komplikasyonlar majör komplikasyon olarak kabul edildiğinde 6(%15,8) hastada minör, 2(%5,3) hastada majör komplikasyon izlendi. 1(%3,5) hastada kan tranfüzyon ihtiyacı oldu. Sadece 1 hastada solid organ yaralanması (karaciğer) izlendi.

SONUÇ: Supin pozisyonda perkütan nefrolitotomi de (SPNL) üst kaliks girişi etkili ve güvenilir bir yöntemdir. Fakat üst kaliks girişi öncesi böbreğin süperior komşuluğundaki dalak veya karaciğer ile konumunu belirlemek için preoperatif bir BT ile değerlendirme yapılması önemlilik arz eder. Yakın komşuluk durumlarında ise floroskopiye ek olarak USG yardımı ile giriş sağlanması solid komşu organ yaralanması riskini minimalize eder.

Anahtar Kelimeler: perkütan nefrolitotomi, supine pozisyon, üst kaliks

Is upper calyx access reliable in percutaneous nephrolithotomy in the supine position? Single center results

Taner Kargı
University of Health Sciences, Dr. Sadi Konuk Training and Research Hospital, Department of Urology, Istanbul, Turkey

AIM: To evaluate the efficacy and safety of the upper calyx inlet in percutaneous nephrolithotomy in the supine position.

PATIENTS and METHODS: Thirty-eight patients who underwent SPNL in our clinic between December 2019 and January 2022 and who had only upper calyx access were included in the study. Patients who had multiple calyx access were excluded from the study. In the preoperative period, patients were evaluated with IVP and/or spiral computed tomography (CT) with contrast. After calyx dilatation with a ureteral catheter in the modified Galdakao Valdivia position, upper calyceal access was performed with the help of fluoroscopy and USG. Amplatz plastic dilators were used in all patients. The collecting system was entered with a 19F nephroscope and the stones were broken with pneumatic lithotripters.

RESULTS: Direct urinary system radiography and/or non-contrast CT were performed on the postoperative 2nd day and 3rd month for the evaluation of stone-freeness. The mean operation time was 98.1 +- 20.9 minutes, and the hospital stay was 2.9 +- 1.1 days. The success rate was 73.8% (28) in the evaluation of stone-free on the 2nd postoperative day (rest stone > 4 mm). Additional treatment was applied to 8 (21%) patients, including 1 (2.6%) patient with second look PNL, 2 (5.3%) patients with URS and 5 (13.1%) patients with ESWL. The final stone-free success rate at the postoperative 3rd month was 87% (33). When Clavien grade 1 and 2 complications were considered as minor and Clavien grade 3, 4 and 5 complications were considered as major complications, 6 (15.8%) patients had minor complications and 2 (5.3%) patients had major complications. Blood transfusion was required in 1 (3.5%) patient. Solid organ injury (liver) was observed in only 1 patient.

CONCLUSION: In supine position percutaneous nephrolithotomy (SPNL), upper calyceal access is an effective and safe method. However, it is important to evaluate with a preoperative CT to determine the position of the kidney with the spleen or liver in its superior neighborhood before the upper calyx entrance. In close neighborhood situations, providing access with the help of USG in addition to fluoroscopy minimizes the risk of solid adjacent organ injury.

Keywords: percutaneous nephrolithotomy, supine position, upper calyx

SS-147

Üreteroskopi Sonrası Sistemik İnflamatuar Yanıt Sendromu Gelişiminde Preoperatif Sistemik İmmün-İnflamasyon İndexinin Önemi

Sedat Yahşi, Kazım Ceviz
Sağlık Bilimler Üniversitesi, Ankara Şehir Hastanesi, Üroloji Bölümü, Ankara

GİRİŞ-AMAÇ: Üreter taşlarının tedavisi için güncel üroloji kılavuzlarında üreteroskopi (URS) önerilmektedir. URS sonrası enfektif komplikasyonlar %25'e kadar çıkabilmektedir. Asemptomatik bakteriüriden ürosepsise kadar farklı kliniklerle karşılaşılabilir. İnflamasyon belirteçlerinin bakteriyemi ve ürosepsis ile ilişkisini gösteren pek çok kanıt vardır. Bu çalışmanın amacı, URS sonrası sistemik inflamatuar yanıt sendromunu (SİYS) öngörmede preoperatif sistemik immün-inflamasyon indeks (Sİİ) değerini araştırmaktı.

MATERYAL-METOD: Kliniğimizde Ocak 2021 ile Eylül 2022 arasında URS ameliyatı yapılan hastalar retrospektif olarak araştırıldı. İnflamasyon yanıtı yanıltıcı olabilecek onkoloji hastaları, immunsupresif hastalar, hematolojik hastalıkları olanlar, önceden üreteral stent ya da nefrostomi tüpü olan hastalar çalışma dışında bırakıldı. Dahil edilme kriterlerini sağlayan 495 hasta çalışmaya alındı. Hastaların demografik ve klinik verileri toplandı. İki veya daha fazla SİYS kriterine (vücut ısısı < 36°C ya da > 38°C olması, nabız > 90/dk, solunum sayısı > 20/dk veya PaCO2 > 32 mmHg, lökosit sayısı < $4x10^6$/mL veya > 12 $x10^6$/mL) sahip olanlar SİYS pozitif hasta grubuna, bu kriterleri karşılamayanlar SİYS negatif hasta grubuna alındı. Gruplar demografik veriler ve preoperatif inflamatuar belirteçler açısından istatistiksel olarak karşılaştırılarak anlamlı ilişki olup olmadığı değerlendirildi.

BULGULAR: URS uygulanan 495 hastanın 105'inde (%21,2) ameliyat sonrası SİYS gelişti. SİYS'nun preoperatif risk faktörleri ile ilişkisi değerlendirildi. İleri yaş, diyabetes mellitus, preoperatif üriner sistem enfeksiyonu tedavisi almış olmak SİYS için bağımsız risk faktörleri olarak belirlendi. Ayrıca preoperatif inflamatuar belirteçler Sİİ, nötrofil/lenfosit oranı (NLO), lenfosit/monosit oranı (LMO) ve trombosit/lenfosit oranı (TLO) URS sonrası SİYS için bağımsız öngörücüler olarak bulundu (sırasıyla; p<0,001; p<0,001; p<0,001). Yapılan ROC analizinde SİYS gelişimini öngörmede Sİİ için eğri altında kalan alan (0,763), NLO ve TLO için saptanan değerlere benzer (sırasıyla; 0,775 ve 0,665) saptanmıştır. Sİİ için 715,6 eşik değer olarak alınırsa %72,4 duyarlılık ve %70,3 özgüllükle postoperatif SİYS gelişimini öngörebilir.

SONUÇ: URS sonrası SİYS'nu öngörmek için yeni bir inflamasyon belirteçi olarak Sİİ, önceki çalışmalarla saptanan diğer inflamasyon belirteçlerine benzer prediktif değere sahip olduğunu gösterdi. Bildiğimiz kadarıyla çalışmamız preoperatif Sİİ'in URS sonrası SİYS üzerindeki prediktif değerini araştıran ilk çalışmadır.

Anahtar Kelimeler: Biyobelirteç, Sistemik İmmün-İnflamasyon İndeksi, Sistemik İnflamatuar Yanıt Sendromu, Üreteroskopi

Significance of Preoperative Systemic Immune-Inflammation Index in the Development of Systemic Inflammatory Response Syndrome After Ureterorenoscopy

Sedat Yahşi, Kazım Ceviz
Health Sciences University, Ankara City Hospital, Department of Urology, Ankara

AIM: For the treatment of ureteral stones, ureteroscopy (URS) is recommended in current urology guidelines. Infective complications after URS can be up to 25%. Different clinics can be encountered, from asymptomatic bacteriuria to urosepsis. There is a lot of evidence showing the association of inflammation markers with bacteremia and urosepsis. The aim of this study was to investigate the preoperative systemic immune-inflammation index (SII) value in predicting post-URS systemic inflammatory response syndrome (SIRS).

MATERIAL-METHOD: Patients who underwent URS surgery in our clinic between January 2021 and September 2022 were retrospectively investigated. Oncology patients, immunosuppressive patients, patients with hematological diseases, and patients with a previous ureteral stent or nephrostomy tube whose inflammatory response may be misleading were excluded from the study. A total of 495 patients who met the inclusion criteria were included in the study. Demographic and clinical data of the patients were collected. Two or more SIRS criteria (body temperature < 36 C or > 38 C, heart rate > 90/min, respiratory rate > 20/min or PaCO2 > 32 mmHg, leukocyte count < 4x106/mL or > 12 x106/ mL) were included in the SIRS positive patient group, and those who did not meet these criteria were included in the SIRS negative patient group. The groups were statistically compared in terms of demographic data and preoperative inflammatory markers, and it was evaluated whether there was a significant relationship.

RESULTS: Postoperative SIRS developed in 105 (21.2%) of 495 patients who underwent URS. The relationship between SIRS and preoperative risk factors was evaluated. Advanced age, diabetes mellitus, and being treated for preoperative urinary tract infection were determined as independent risk factors for SIRS. In addition, preoperative inflammatory markers SII, neutrophil/lymphocyte ratio (NLR), lymphocyte/monocyte ratio (LMR), and platelet/lymphocyte ratio (PLR) were found to be independent predictors for SIRS after URS (respectively; p<0,001; p<0,001; p<0,001). In the ROC analysis, the area under the curve (0.763) for SSI in predicting the development of SIRS was found to be similar to the values found for NLR and TLR (0.775 and 0.665, respectively). If the value 715.6 is the cut-off value for SII, it can predict the development of postoperative SIRS with 72.4% sensitivity and 70.3% specificity.

CONCLUSION: SII as a new marker of inflammation to predict postoperative SIRS showed that it has similar predictive value to other inflammation markers found in previous studies. To the best of our knowledge, our study is the first to investigate the predictive value of preoperative SII on SIRS after URS.

Keywords: Biomarkers, Systemic Immuno-Inflammation Index, Systemic Inflammatory Response Syndrome, Ureteroscopy

SS-148

Üriner Sistem Taş Hastalığının Cerrahi Tedavisinde Başarıyı ve Komplikasyonları Öngörmede Yapay Zekâ Uygulamalarının Kullanımı

Ferhat Çoban[1], Ali Çift[1], Hüseyin Kutlu[2], Can Benlioğlu[1], Bedreddin Kalyenci[1], Sait Sever[1], Mehmet Özgür Yücel[1]
[1]Adıyaman Üniversitesi, Üroloji Ana Bilim Dalı, Adıyaman
[2]Adıyaman Üniversitesi, Besni Meslek Yüksek Okulu Bilgisayar Teknolojileri Bölümü, Adıyaman

AMAÇ: Üriner sistem taş hastalığı' nın (ÜSTH) tedavisindeki başarı oranı ve komplikasyon gelişimi pek çok değişkene bağlıdır. Seçilecek tedavi yönteminin sonucunu tahmin etmek yüksek taşsızlık oranları, düşük morbidite ve hızlı iyileşme ile sonuçlanabilir. Yapay zekâ sistemleri neden-sonuç ilişkisi içerisinde hasta verileriyle çıkarım yapan ve doktora önerilerde bulunan sistemlerdir. Çalışmamızda ÜSTH' nın tedavisinde kullanılacak prosedürlerin operasyon öncesi dönemde operasyon sonrası sonuçlarını tahmin etmek için yapay zekâ tabanlı için bir uzman sistemi geliştirilmesini amaçladık.

MATERYAL-METOD: Ocak 2018 – Ocak 2022 yılları arasında kliniğimizde ÜSTH nedeniyle URS, RİRC ve PNL girişimi uygulanan 917 hastanın operasyon öncesi, esnası ve sonrası değişkenleri retrospektif olarak değerlendirildi. Hastalar uygulanan cerrahi tipine göre 3 gruba ayrıldı. Her bir grup için ayrı ayrı kaydedilmiş öznitelikler hem başarıyı hem de komplikasyon gelişimini tahmin etmek için farklı sınıflandırma algoritmaları ile sınıflandırıldı. Model performans metriği olarak karışıklık matrisi kullanıldı. Modelin açıklanabilmesi için LIME ve SHAP algoritmaları kullanıldı. Bir hastanın ameliyatının başarılı ya da başarısız geçme ihtimali ve komplikasyon gelişip gelişmeyeceği ihtimali LIME algoritması ile hesaplandı. Veri kümeleri; Hold-out ve 10 katlı çapraz doğrulama yöntemleri kullanılarak sınıflandırıcı modeller oluşturuldu. Veri kümesindeki dengesizliği çözmek için SMOTE algoritması kullanıldı.

BULGULAR: PNL hastalarında başarıyı tahmin etmede en yüksek doğruluk oranına XGBoost (%89,13)(TABLO 1), komplikasyon gelişimini ön görmede ise Rastgele Orman algoritmasıyla (%93,81) ulaşıldı. LIME ve SHAP algoritmalarına göre; yüksek taş boyutu, yüksek hidronefroz derecesi, erkek cinsiyet, yüksek taş cilt mesafesinin başarısızlığa katkı sağladığı, yüksek ortalama trombosit hacmi değerlerinin ise başarıya katkı sağladığı saptandı(Şekil 1A). Aynı algoritmalara göre; taşın pelvis lokalizasyonu, yüksek hounsfield unit değeri, yüksek taş boyutu, düşük lökosit değerleri ve yüksek nötrofil değerlerinin komplikasyon gelişme ihtimalini arttırdığı saptandı.

URS hastalarında başarıyı tahmin etmede en yüksek doğruluk oranına Multi Layer Perceptron (%85,09), komplikasyon gelişimini tahmin etmede ise Rastgele Orman (%96,35) algoritmasıyla ulaşıldı. LIME ve SHAP algoritmalarına göre; proksimal üreter lokalizasyonu başarıyı azaltırken, düşük ortalama trombosit hacmi değerleri ve erkek cinsiyetin başarıyı arttırdığı saptandı(Şekil 1B). Yüksek nötrofil/lenfosit oranı ve monosit/lenfosit oranının 0,2-0,35 arasındaki değerlerinde komplikasyon ihtimalinin arttığı, distal üreter lokalizasyonunda komplikasyon ihtimalinin azaldığı saptandı.

RİRC hastalarında başarıyı tahmin etmede en yüksek doğruluk oranına Multi Layer Perceptron (%91,17), komplikasyon gelişimini ön görmede ise Multi Layer Perceptron ve Rastgele Orman (%97,67) algoritmalarıyla ulaşıldı. LIME ve SHAP algoritmalarına göre; nitrit pozitifliği, taşın üst kaliks ve üreteropelvik bileşke lokalizasyonunda olması, yüksek taş boyutu, yüksek eritrosit dağılım genişliği, yüksek monosit sayısının başarıyı azalttığı(Şekil 1C), operasyon öncesi idrar kültüründe nadir görülen mikroorganizmaların üremesi, operasyon öncesi ateş yüksekliği, yüksek hidronefroz derecesi ve yüksek monosit sayısının komplikasyon gelişme ihtimalini arttırdığı saptandı.

Anahtar Kelimeler: Üriner sistem taş hastalığı, yapay zekâ, başarı tahmini, komplikasyon tahmini

The Use of Artificial Intelligence Applications in Predicting Success and Complications in the Surgical Treatment of Urinary System Stone Disease

Ferhat Çoban[1], Ali Çift[1], Hüseyin Kutlu[2], Can Benlioğlu[1], Bedreddin Kalyenci[1], Sait Sever[1], Mehmet Özgür Yücel[1]
[1]Adıyaman University, Department of Urology, Adıyaman
[2]Adıyaman University, Besni Vocational School Computer Technologies Department, Adıyaman

OBJECTIVE: The success rate and complication development in the treatment of urinary system stone disease (ÜSTH) depend on many variables. Predicting the outcome of the chosen treatment may result in high stone-free rates, low morbidity, and rapid recovery. Artificial intelligence systems are systems that make inferences with patient data in a cause-effect relationship and make recommendations to the doctor. In our study, we aimed to develop an artificial intelligence-based expert system to predict the post-operative results of the procedures to be used in the treatment of ÜSTH in the pre-operative period.

MATERIALS-METHODS: The preoperative, intra and postoperative variables of 917 patients who underwent URS, RIRC and PNL due to ÜSTH in our clinic between January 2018 and January 2022 were evaluated retrospectively. The patients were divided into 3 groups according to the type of surgery performed. Separately recorded features for each group were classified with different classification algorithms to predict both success and complication development. Confusion matrix was used as model performance metric. LIME and SHAP algorithms were used to explain the model. The probability of a patient's surgery to be successful or unsuccessful and whether or not to develop complications were calculated with the LIME algorithm. datasets; Classifier models were created using hold-out and 10-fold cross-validation methods. The SMOTE algorithm was used to resolve the imbalance in the dataset.

RESULTS: XGBoost (89.13%) had the highest accuracy in predicting success in PNL patients (TABLE 1), and the Random Forest algorithm (93.81%) in predicting the development of complications. According to LIME and SHAP algorithms; It was determined that high stone size, high hydronephrosis grade, male gender, high stone-to-skin distance contributed to failure, while high mean platelet volume values contributed to success (Figure 1A). According to the same algorithms; Pelvic location of the stone, high Hounsfield unit value, high stone size, low leukocyte values and high neutrophil values were found to increase the possibility of developing complications.

The highest accuracy rate in predicting success in URS patients was achieved with the Multi Layer Perceptron (85.09%) algorithm, and in predicting the development of complications, the Random Forest algorithm (96.35%). According to LIME and SHAP algorithms; While proximal ureter localization decreased success, low mean platelet volume values and male gender increased success (Figure 1B). High neutrophil/lymphocyte ratio and monocyte/lymphocyte ratio values between 0.2 and 0.35 were found to increase the probability of complications, and decrease in the distal ureter localization.

The highest accuracy rate in predicting success in RIRC patients was achieved with Multi Layer Perceptron (91.17%), while in predicting the development of complications, Multi Layer Perceptron and Random Forest (97.67%) algorithms were used. According to LIME and SHAP algorithms; Nitrite positivity, location of the stone in the upper calyx and ureteropelvic junction, high stone size, high erythrocyte distribution width, high monocyte count reduces success (Figure 1C), growth of rare microorganisms in preoperative urine culture, high preoperative fever, high hydronephrosis degree and high it was determined that the number of monocytes increased the probability of developing complications.

Keywords: Urinary system stone disease, artificial intelligence, success prediction, complication prediction

ŞEKİL 1
FIGURE 1

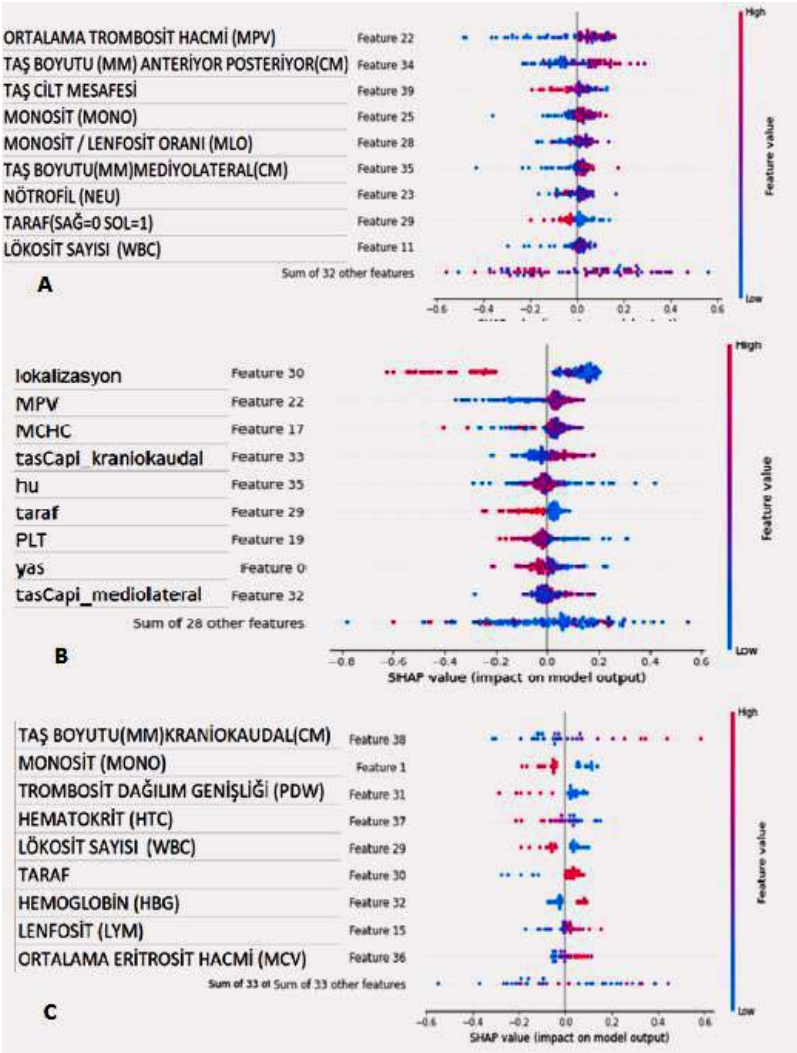

A)PNL yapılan hastalarda başarıyı tahmin etmede SHAP değer grafiği B)URS yapılan hastalarda başarıyı tahmin etmede SHAP değer grafiği C)RİRC yapılan hastalarda başarıyı tahmin etmede SHAP değer grafiği (yüksek kırmızı değerler başarıya katkı sağlar, düşük mavi değerler başarısızlığa katkı sağlar)
A) SHAP value graph in predicting success in patients who underwent PNL B) SHAP value graph in predicting success in patients who underwent URS C) SHAP value graph in predicting success in patients who underwent RIRC (high red values contribute to success, low blue values contribute to failure)

TABLO 1

Sınıflandırma Yöntemi	Doğruluk (%)	Kesinlik (%)	Duyarlılık (%)	F1 Score (%)	Sınıflandırma Parametreleri
Lojistik Regresyon	72.82	73.46	75.00	74.22	Varsayılan
SVM	69.56	68.51	77.08	72.54	Varsayılan
Multi Layer Perceptron	88.04	87.75	89.58	88.65	Gizli katman (250,200,100), iterasyon=300, relu, adam
XGBoost	89.13	83.92	97.91	90.38	Varsayılan
Gaussian Naive Bayes	54.34	53.57	93.75	0.68	Varsayılan
Gradient Boosting	66.03	66.03	72.91	69.30	Varsayılan
Decision Tree	58.69	58.62	70.83	64.15	Varsayılan
Ada Boost	64.13	77.77	43.75	56.00	n_estimators=50, base_estimator=svc, learning_rate=1
LightGBM	82.60	80.76	87.50	84.00	Varsayılan
Rastgele Orman	80.43	80.00	83.33	81.67	Varsayılan

PNL Hastalarının Başarı Tahmininde Sınıflandırma Metrikleri

Table 1

Classification Metric	Accuracy (%)	Precision (%)	Recall (%)	F1 Score	Classification Parameters
Logistic Regression	72.82	73.46	75.00	74.22	Default
SVM	69.56	68.51	77.08	72.54	Default
Multi Layer Perceptron	88.04	87.75	89.58	88.65	Gizli katman (250,200,100), iterasyon=300, relu, adam
XGBoost	89.13	83.92	97.91	90.38	Default
Gaussian Naive Bayes	54.34	53.57	93.75	0.68	Default
Gradient Boosting	66.03	66.03	72.91	69.30	Default
Decision Tree	58.69	58.62	70.83	64.15	Default
Ada Boost	64.13	77.77	43.75	56.00	n_estimators=50, base_estimator=svc, learning_rate=1
Light GBM	82.60	80.76	87.50	84.00	Default
Random Forest	80.43	80.00	83.33	81.67	Default

Classification Metrics in Estimating Success of PNL Patients

SS-149

Renal Anomalili Hastalarda Supin ve Pron Perkütan Nefrolitotomi: 41 Hastalık Deneyimimiz

Ahmet Emre Cinislioglu[1], Şaban Oğuz Demirdöğen[2]
[1]Sağlık Bilimleri Üniversitesi Erzurum Bölge Eğitim ve Araştırma Hastanesi, Üroloji Anabilim Dalı, Erzurum
[2]Atatürk Üniversitesi Tıp Fakültesi, Üroloji Anabilim Dalı, Erzurum

AMAÇ: At nalı böbrek, çapraz (kros) ektopik böbrek, basit ektopik böbrek, pelvik ektopik böbrek, dupleks sistemli böbrek ve malrote böbrek gibi çeşitli anormal böbrekler sıklıkla taş hastalığı ile ilişkilidir. Böbreğin anormal oryantasyonu nedeniyle bu hastalarda perkütan nefrolitotomi (PNL); erişilemezlik, vasküler, kolon ve splenik yaralanma korkusu nedeniyle zorlu bir prosedürdür. Biz bu raporda böbrek anomalisi olan ve böbrek taşı sebebi ile PNL işlemi gerçekleştirdiğimiz hastaların tedavi ve takip sonuçlarını değerlendirip sunmayı amaçladık.

MATERYAL-METOD: Bu çalışmaya Ocak 2018 ile Temmuz 2022 tarihleri arasında Erzurum Bölge Eğitim ve Araştırma Hastanesi ve Atatürk Üniversitesi Tıp Fakültesi Üroloji Bölümlerinde renal anomali olan ve renal taş sebebi ile supin veya pron pozisyonda PNL işlemi uygulanan hastalar dahil edildi. Hastaların demografik özellikleri (yaş, cinsiyet, vücut kitle indeksi), taş özellikleri (taraf, boyut, lokalizasyon), üriner sistem özellikleri (renal anomali varlığı ve tipi), operasyon parametreleri (operasyon süresi, skopi süresi, giriş sayısı, giriş yeri, transfüzyon, komplikasyon), operasyon sonrası bulguları (hastanede kalış süresi, transfüzyon, komplikasyon, taşsızlık) geriye dönük olarak incelendi. Tüm hastalar ameliyat öncesi klinik öykü, muayene, hemogram, böbrek fonksiyon testi, karaciğer fonksiyon testi ve idrar analizi ile değerlendirildi. Görüntüleme yöntemi olarak hastalar, üriner sistem ultrasonu ve böbrek, üreter ve mesanenin (KUB) röntgeni ve bilgisayarlı tomografi ile değerlendirildi. Tüm hastalara operasyon öncesinde retrograd pyelografi (RGP) yapıldı ve operasyon bu değerlendirmeler sonrasında planlandı.

BULGULAR: Toplam 41 hasta çalışmaya dahil edildi. Hastaların yaş ortalaması 38.6±12.5 yıl ve ortalama vücut kitle indeksi (VKİ) 25,6±3.1 kg/m2 idi. Ortalama taş boyutu 26.2±3.3 mm olarak ölçüldü. 32 hastaya pron pozisyonunda 9 hastaya ise supin pozisyonda PNL işlemi gerçekleştirildi. Onyedi hastada malrotasyona uğramış böbrek, 11 hastada tam veya tam olmayan çift üreterli bifid renal pelvis, 8 hastada hipoplastik böbrek, 3 hastada at nalı böbrek, 2 hastada çapraz kaynaşmış ektopi böbrek olduğu tespit edildi (Şekil 1). PNL sonrası 32 hastada (%78.0) tam taş temizliği sağlandı. İki hastada birden fazla trakt girişimi gerçekleştirildi. Hastaların tümüne DJ stent ve nefrostomi tüpü yerleştirildi. Hastaların hastanede ortalama kalış süresi 5.3±2.4 gündü. Hastaların 1'inde perop, 3'ünde ise postop dönemde kan transfüzyonu gerekti. 4 hastada operasyon sonrası dönemde ateş 3 hastada ise hematüri izlendi. Hiçbir hastada bağırsak, vasküler ve splenik hasar izlenmedi. Hastaların demografik bulguları, taş özellikleri ile operasyon verileri tablo 1'de gösterildi.

SONUÇ: Pron veya supin PNL, renal füzyon, renal ektopi, renal malrotasyon, renal hipoplazi ve pelvikalisiyel varyasyonlar gibi tüm farklı durumlara sahip taş hastalığında kesin çözümün bir parçasıdır. Renal anomalili hastalarda PNL, normal yerleşimli böbreğe benzer güvenli ve uygulanabilir bir prosedür olup iyi bir ameliyat öncesi planlama ve ameliyat sırasında ve sonrasında dikkat gerektirir.

Anahtar Kelimeler: percutaneous nephrolithotomy, prone, renal anomaly, supine

Supine and Prone Percutaneous Nephrolithotomy in Patients with Renal Anomaly: Our Experience with 41 Diseases

Ahmet Emre Cinislioglu[1], Şaban Oğuz Demirdöğen[2]
[1]University of Health Sciences Erzurum Regional Training and Research Hospital, Department of Urology, Erzurum
[2]Ataturk University Faculty of Medicine, Department of Urology, Erzurum

OBJECTIVE: Various abnormal kidneys, such as horseshoe kidney, crossed (cross) ectopic kidney, simple ectopic kidney, pelvic ectopic kidney, duplex kidney, and malrote kidney, are often associated with stone disease. Due to the abnormal orientation of the kidney, percutaneous nephrolithotomy (PNL) in these patients is a challenging procedure due to fear of inaccessibility vascular colon and splenic injury. In this report, we aimed to evaluate and present the treatment and follow-up results of patients with kidney anomaly and for whom PNL procedure was performed due to kidney stones.

MATERIAL-METHOD: Patients who had renal anomaly and underwent PNL in the supine or prone position due to renal stones in Erzurum Regional Training and Research Hospital and Atatürk University Faculty of Medicine, Department of Urology between January 2018 and July 2022 were included in this study. Demographic characteristics (age, gender, body mass index), stone characteristics (side, size, localization), urinary system characteristics (presence and type of renal anomaly), operation parameters (operation time, fluoroscopy time, number of entries, entry site, transfusion, complication) and postoperative findings (length of hospital stay, transfusion, complication, stone-free) of the patients were reviewed retrospectively. All patients were evaluated with preoperative clinical history, examination, hemogram, kidney function test, liver function test and urinalysis. As imaging modalities, patients were evaluated with urinary system ultrasound, X-ray of kidney, ureter and bladder (KUB) and computed tomography. All patients underwent retrograde pyelography (RGP) before the operation and the operation was planned after these evaluations.

RESULTS: A total of 41 patients were included in the study. The mean age of the patients was 38.6±12.5 years and the mean body mass index (BMI) was 25.6±3.1 kg/m2. The mean stone size was 26.2±3.3 mm. PNL was performed in 32 patients in the prone position and 9 in the supine position. Malrotated kidney was found in 17 patients, bifid renal pelvis with complete or incomplete double ureter in 11 patients, hypoplastic kidney in 8 patients, horseshoe kidney in 3 patients, and cross-fused ectopia kidney in 2 patients (Figure 1). Complete stone clearance was achieved in 32 patients (78.0%) after PNL. More than one tract attempt was performed in two patients. DJ stent and nephrostomy tube were placed in all patients. The mean hospital stay of the patients was 5.3±2.4 days. Blood transfusion was required in 1 of the patients in the perioperative period and in the postoperative period in 3 patients. Postoperative fever was observed in 4 patients and hematuria was observed in 3 patients. Intestinal, vascular and splenic damage was not observed in any patient. The demographic findings, stone characteristics and operation data of the patients are shown in Table 1.

CONCLUSION: Prone or supine PNL is part of the definitive solution for stone disease with all different conditions such as renal fusion, renal ectopia, renal malrotation, renal hypoplasia and pelvicalyceal variations. In patients with renal anomalies, PNL is a safe and feasible procedure similar to a normally located kidney and requires good preoperative planning and attention during and after surgery.

Keywords: perkütan nefrolitotomi, pron, renal anomali, supin

Böbrek anomalisi olan hastaların perkütan nefrolitotomi öncesi retrograd pyelografi (RGP) görüntü örnekleri
Retrograde pyelography (RGP) image samples before percutaneous nephrolithotomy of patients with kidney anomalies

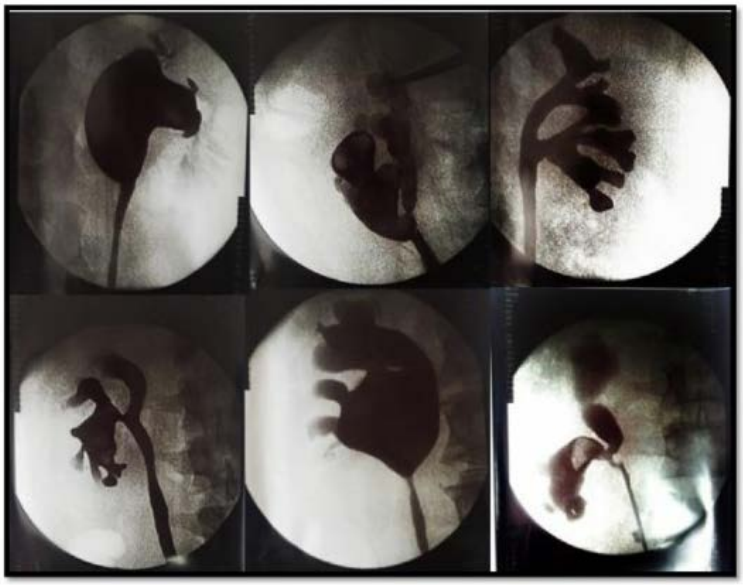

Perkütan nefrolitotomi uygulanan renal anomalili hastaların demografik ve operasyon özellikleri

	Mean ± SD, n (%)
Hasta Sayısı	41
Yaş (yıl)	38.6±12.5
Kadın/Erkek	11 (26.8)/30 (73.2)
VKİ (kg/m2)	25,6±3.1
Taş özellikleri	
Boyut (en büyük aksiyel çap) (mm)	26.2±3.3
Sağ böbrek/ Sol böbrek	28 (68.2)/13 (31.8)
Anomali Tipi	
Malrote böbrek	17 (41.5)
Bifid renal pelvis	11 (26.9)
Hipoplastik böbrek	7 (19.5)
Atnalı böbrek	3 (7.3)
Çapraz ektopi	2 (4.8)
Operasyon özellikleri	
Operasyon şekli	
Yüzüstü (pron)/ Sırtüstü (supin)	32 (78.1)/9 (21.9)
Operasyon süresi (dk)/Skopi süresi (sn)	144.2±28.1/152.1±31.1
Giriş yeri	
Alt kalisiyel	29
Orta-arka kalisiyel	6
Üst kalisiyel	4
Multiple kalisiyel	2
Operasyon Sonrası Bulgular	
Hastanede kalış süresi (gün)	5.3±2.4
Transfüzyon	3 (7.3)

Ateş	4 (16.4)
Hematüri	3 (7.3)
Taşsızlık	32 (78.0)

Demographic and operative characteristics of patients with renal anomaly who underwent percutaneous nephrolithotomy

	Mean ± SD, n (%)
Number of patients	
Age (years)	38.6±12.5
Woman/Male	11 (26.8)/30 (73.2)
BMI (kg/m2)	25,6±3.1
Stone characters	
Size (largest axial diameter) (mm)	26.2±3.3
Right kidney/Left kidney	28 (68.2)/13 (31.8)
Anomaly type	
Malrote kidney	17 (41.5)
Bifid renal pelvis	11 (26.9)
Hypoplastic kidney	7 (19.5)
Horseshoe kidney	3 (7.3)
Cross ectopia	2 (4.8)
Operational Features	
Mode of operation	
Prone/Supine	32 (78.1)/9 (21.9)
Operation time (min)/ Fluroscopy time (sec)	144.2±28.1/152.1±31.1
Entry place	
Lower calyceal	29
Mid-posterior calyceal	6
Upper calyceal	4
Multiple calyceal	2
Postoperative Findings	
Length of stay in hospital (days)	5.3±2.4
Transfusion	3 (7.3)
Fire	4 (16.4)
Hematuria	3 (7.3)
Stone free	32 (78.0)

SS-150

1453 percutaneous nephrolithotomy: our preliminary report

Emil Mukhtarov, Niyameddin Aliyev, Gardashkhan Mamedov
Department of Urology, Baku Health Center, Baku, Azerbaijan

AIM: To study and analyze the results of percutaneous nephrolithotomies (PNL) used in the Baku Health Center (BHC) for kidney stones

MATERIAL-METHOD: In 2020-2022, 1453 PNL were performed in patients who applied to the BSM due to kidney stones. 52.3% of them were men, 47.7% were women.

RESULTS: 347 (23.89%) patients had alone (pelvic or calyx), 508 (34.96%) patients - complex, 598 (41.15%) patients - staghorn stone. The stone-free ratio for the groups was 100%, 98.4% and 84.1%, respectively, for a total of 92.9%. Significant residual stones were recorded in 28 (1.9%) patients and treated with ESWL.

Different complications were registered in 247 (17.0%) patients: bleeding - 84 (5.78%), perforation - 61 (4.2%), infections including sepsis - 101 (6.95%), of which 10 (0.69%) patients were treated in the intensive care unit. AV fistulas were reported in 3 (0.2%) patients. No deaths were reported.

CONCLUSION: The results of minimally invasive kidney stone surgical methods performed in our clinic confirm that these methods are reliable and very effective.

Keywords: kidney stone, percutaneous nephrolithotomy, PNL

SS-151

Renal pelvisin spontan rüptürü: Obstrüktif üreter taşında medikal ekspulsif tedavi masum mu?

Abdullah Akdağ, Yavuz Balaban
Söke Fehime Faik Kocagöz Devlet Hastanesi

GİRİŞ: Üreter taşına bağlı obstruksiyon sonrası spontan renal pelvis/üreter rüptürü nadir görülen bir komplikasyondur. Oluşum mekanizması; intrapelvik basınçta ani artış ve pelvis/üreter dokusundaki gerilime dayanma gücünün aşılması ve buna bağlı oluşan defektten üriner ektravazasyon olarak tanımlanmıştır. Distal üreter taşlarında medikal ekspulsif tedavi hala yaygın kullanılan bir yöntemdir. İlk başvuruda spontan rüptür olan ve medikal ekspulsif tedavi sonrası üreter rüptürü ile prezente olan 2 adet vakaya yaklaşımımızı sunmayı amaçladık.

OLGU SUNUMLARI: Olgu 1: 40 yaşında kadın hasta 2 gündür olan sağ yan ağrısı şikayetiyle başvurdu. Hastada kostovertebral açı hassasiyeti dışında fizik muayene bulgusu yoktu. Tam kan sayımında anormallik yoktu ancak CRP değeri 122 mg/L saptandı. Hastanın idrar kültüründe üreme saptanmadı. Çekilen bilgisayarlı tomografi (BT) ‘ de sağ distal üreterde 4 mmlik taş ve sağ renal pelviste grade 2 hidronefroz ve renal pelvis etrafında sıvı dansiteleri ve heterojenite görüldü. Bunun üzerine intravenoz piyelografi çekildi. Sağ proximal üreter seviyesinde minimal kontrast ekstravazasyonu görüldü (Şekil 1a). Hastaya sağ üreterorenoskopi yapıldı distal üreter taşı kırılarak çıkarıldı ve double J stent takıldı. Olgu 2: 51 yaşında erkek hasta 3 gündür süren kasığa vuran sol yan ağrısı şikayetiyle başvurdu. Hastanın fizik muayenesinde ve laboratuar sonuçlarında anormallik yoktu. Çekilen BT‘ de sol distal üreterde 3 mmlik taş ve renal pelviste grade 2 hidronefroz saptandı. Hastaya alfa blokor, nonsteroid anti enflamatuvar ilaç, bol hidrasyon önerilerek medikal ekspulsif tedavi uygulandı ve 10 gün sonra kontrol planlandı. Ancak hasta 7 gün sonra şiddetli sol yan ağrısı şikayetiyle tekrar başvurduğunda çekilen BT’de sol böbrek grade 2-3 hidronefroz ve sol böbrek çevresinde 20 mm’ye ulaşan sıvı koleksiyonları saptandı (Şekil 1b). Hastanın kreatinin değeri 1,5 mg/dl, CRP:123 mg/L saptandı. Hastaya sol üreterorenoskopi yapılarak distal üreter taşı kırılarak çıkarıldı ve double J stent takıldı. Her iki hasta da stent takılması sonrası intravenöz antibiyoterapi altında takip edildi. Her iki hastaya da yapılan kontrol ultrasonografide koleksiyonun ve hidronefrozun gerilediği görüldü. 6 hafta sonra her iki hastanın da double J stentleri sorunsuz çekildi.

TARTIŞMA: Medikal ekspulsif tedavi, üreter taşı olan uygun hastalar için düşük maliyetli, cerrahi olmayan bir yaklaşım sunar. Bir kalsiyum kanal blokeri olan nifedipin ve alfa adrenerjik blokörlerin klinik olarak etkili ekspulsif ajanlar olarak iyi tolere edildiği gösterilmiştir. Spontan üriner rüptür obstruktif üreter taşlarının oldukça nadir bir komplikasyonudur. Tanısında ultrasonografi hidronefroz ve perirenal sıvı koleksiyonunu gösterebilir ancak intravenöz piyelografi ve BT ürografi; peripelvik, perirenal veya retroperitoneal kontrast kaçağını gösterme açısından ve özellikle ürinom kuşkusunda en doğru değerlendirme imkanını sağlamaktadır. Günümüzde spontan renal pelvis rüptürünün konservatif tedavisi üreteral stent yoluyla başarı ile uygulanmaktadır. Ancak ürinomun boyutuna ve hastanın klinik değerlendirmesine göre perkütan nefrostomi/drenaj seçenekleri de mevcuttur. Biz her iki vakamızın da tedavilerini üreteral double J takarak tamamladık.

SONUÇ: Renal kolik sonrası komplike semptomlarla başvuran bir hastanın ayırıcı tanısında her zaman spontan üreter rüptürü düşünülmelidir. Endoürolojik yöntemler, akut komplikasyonların yönetimi için dahi çok iyi sonuçlar sunmaktadır.

Anahtar Kelimeler: Böbrek, ekspulsiyon, spontan rüptür, üreterolitiazis

Spontaneous rupture of the renal pelvis: Is medical expulsive therapy innocent in obstructive ureteral stones?

Abdullah Akdağ, Yavuz Balaban
Soke Fehime Faik Kocagoz State Hospital

INTRODUCTION: Spontaneous renal pelvis/ureter rupture after obstrucitve ureteral stone is a rare complication. It is defined as a sudden increase in intrapelvic pressure and excess of the strength to withstand the tension in the pelvis/ureter tissue and urinary extravasation from the defect. Medical expulsive therapy is still a widely used method in distal ureteral stones. We aimed to present our approach to 2 cases with spontaneous rupture at the first admission and presenting with ureteral rupture after medical expulsive therapy.

Case reports: Case-1: A 40-year-old female patient applied with right flank pain for 2-days. The patient had no physical examination findings other than costovertebral angle tenderness. There was no abnormality in the complete blood count, but the CRP value was 122 mg/L. Computed tomography (CT) showed a 4mm stone in the right distal ureter, grade 2 hydronephrosis in the renal pelvis, and fluid densities and heterogeneity around the renal pelvis. Thereupon, intravenous pyelography was taken. Minimal contrast extravasation was seen at the level of the right proximal ureter (Fig. 1a). Case-2: A 51-year-old male patient applied with left flank pain radiating to the groin lasting for 3-days. There was no abnormality in the patient's physical examination and laboratory results. CT revealed a 3mm stone in the left distal ureter and grade 2 hydronephrosis in the renal pelvis. The patient was given medical expulsive treatment with alpha-blocker, nonsteroidal anti-inflammatory drug, and ample hydration, and control was planned 10-days later. However, when the patient reapplied 7-days later with severe left flank pain, CT-scan revealed grade 2-3 hydronephrosis of the left kidney and fluid collections reaching 20 mm around the left kidney (Figure 1b). The patient's creatinine value was 1.5 mg/dl, and CRP: 123 mg/L. Ureterorenoscopy was performed on both patients, lithotripsy was performed on the stone and a double-J stent was inserted. Both patients were followed up under intravenous antibiotic therapy after stent insertion. In the control ultrasonography performed in both patients, it was observed that the collection and hydronephrosis regressed. After 6-weeks, the double-J stents of both patients were removed without any problem.

DISCUSSION: Medical expulsive therapy offers a low-cost, non-surgical approach for eligible patients with ureteral stones. Nifedipine, a calcium channel blocker, and alpha-adrenergic blockers have been shown to be well tolerated as clinically effective expulsive agents. Spontaneous urinary rupture is an extremely rare complication of obstructive ureteral stones. In the diagnosis, ultrasonography may show hydronephrosis and perirenal fluid collection, but intravenous pyelography and CT urography provides the most accurate evaluation opportunity in terms of showing peripelvic, perirenal or retroperitoneal contrast leakage especially in the suspicion of urinoma. Conservative treatment of spontaneous rupture of the renal pelvis is successfully applied via ureteral stent. However, percutaneous nephrostomy/drainage options are also available, depending on the size of the urinoma and the clinical evaluation of the patient.

CONCLUSION: Spontaneous ureteral rupture should always be considered in the differential diagnosis of a patient presenting with complicated symptoms after renal colic. Endourological methods offer very good results even for the management of acute complications.

Keywords: expulsion, Kidney, Spontaneous rupture, ureterolithiasis

Şekil 1
Figure 1

Şekil 1a ve 1b: Ok ile gösterilenler; solda distal üreter taşı, sağda ekstravazasyon alanı
Figures 1a and 1b: Arrows; distal ureteral stone on the left, extravasation area on the right

SS-152

Retrograd yol ile ulaşılamayan distal üreter taşına antegrad yaklaşım: olgu sunumu

Mehmet Kırdar[1], Salih Bütün[1], Duran Düzgün[1], Mesut Berkan Duran[1], Aykut Başer[2], Yusuf Özlülerden[1]
[1]Pamukkale Üniversitesi Tıp Fakültesi Hastanesi, Üroloji Ana Bilim Dalı, Denizli
[2]Bandırma Onyedi Eylül Tıp Fakültesi, Üroloji Ana Bilim Dalı, Balıkesir

AMAÇ: Üreter taşlarında öncelikli girişimsel tedavi yönteminin retrograd girişim olduğu bilinmektedir. Büyük, impakte ve proksimal üreter taşlarında, antegrad üreterorenoskopi (urs) bir seçenektir. Distal üreter taşlarında da retrograd işlem başarısızlığı durumunda, antegrad yol ile üreter taşı tedavisi literatürde seçili vakalarda uygulanmıştır. Bu olguda üreter taşı ve tekrarlayan üriner sistem enfeksiyonunda antegrad flexible üreterorenoskop ile distal üreter taşı tedavisinin sunumu amaçlandı.

GEREÇ-YÖNTEM: Kolon kanseri nedeniyle dış merkezde opere edilen, kemoterapi ve radyoterapi öyküsü olan 37 yaş erkek hasta, tarafımıza sol yan ağrısı ve idrar yolu enfeksiyonu nedeniyle başvurdu. Hastaya dış merkezde hidroüreteronefroz nedeni ile retrograd dj-s takımı denenmiş olup, işlem başarısız olunca hasta tarafımıza yönlendirildi. Hastanın bilgisayarlı tomografi görüntülemesinde sağ üreter iliak çapraz seviyesinde yaklaşık 5 mm boyutta kalküle ait dansite ve sol böbrek alt polde 4 mm çapında birkaç adet taş izlendi. Hastaya kliniğimizde retrograd üreterorenoskopi işlemi yapıldı. Yapılan retrograd pyelografide üreter alt uç iliak çapraz düzeyinde ince opak geçişine izin veren yaklaşık 3 cm uzunluğunda dar segment ve dar segmentin proksimalinde taşa ait dolum defekti izlendi. Kılavuz tel gönderildi, pediatrik urs ile dahi dar segmentin geçilememesi üzerine dj-s takıldı.

Hastanın takiplerinde tedaviye rağmen tekrarlayan idrar yolu enfeksiyonunun geçmediği izlendi. 3 ay sonra hasta tekrardan işleme alındı. Retrograd pyelografide dar segmentin genişlemediği, retrograd işleme izin vermediği görüldü. Ardından retrograd yoldan sol böbreğe gönderilen klavuz tel üretral katetere tespit edildi. Hastaya antegrad işlem planlandı. Hasta prone pozisyonuna alınarak skopi ve ultrasonografi eşliğinde sol böbrek alt polden akses sağlandı. Kılavuz tel üzerinden akses 24 french'e kadar dilate edildi. Nefroskopla girilerek alt polde ki taşlar forceps ile alındı. Nefroskop ile üreteropelvik bileşkeden kılavuz tel gönderildi. Üreter alt kesimde iliak çaprazda darlık proksimalinde olduğu bilinen taşa ulaşmak için kılavuz tel üzerinden antegrad flexible urs ile girildi. İliak çapraza kadar gelindi, taş gözlendi. Ardından taşa lazer litotripsi yapıldı (Şekil 1). Taşın tamamen kırıldığı gözlendi. Darlık segmentinin yaklaşık 3 cm olduğu görüldü. Nefroskopi ile tekrar girilerek guide eşliğinde antegrad dj stent yerleştirildi. Nefrostomi olarak 18 f nelaton kateter konuldu.

BULGULAR: Operasyon süresi 90 dk idi. Peroperatif ve erken postoperatif dönemde komplikasyon görülmedi. Postoperatif 1. gününde nefrostomisi, 2. gününde sondası çekilerek hasta taburcu edildi. Hastanın postoperatif 1. ay kontrolünde ağrı ve idrar yolu semptomlarının tekrarlanmadığı ve idrar kültüründe üreme olmadığı görüldü.

SONUÇ: Distal üreter taşlarında retrograd işlem başarısızlığı durumunda, antegrad üreterorenoskopi bir tedavi seçenek olarak düşünülebilir.

Anahtar Kelimeler: fleksible üreterorenoskopi, perkütan girişim, antegrad yaklaşım, üreter taşı, lazer litotripsi

Antegrad approach to distal ureteral stone that cannot be reached by retrograd: Case report

Mehmet Kırdar[1], Salih Bütün[1], Duran Düzgün[1], Mesut Berkan Duran[1], Aykut Başer[2], Yusuf Özlülerden[1]
[1]Pamukkale University Faculty of Medicine Hospital, Department of Urology, Denizli
[2]Bandırma Onyedi Eylül Medical Faculty, Department of Urology, Balıkesir

AIM: It is known that the primary interventional treatment method in ureteral stones is retrograde intervention. For large, impacted, and proximal ureteral stones, antegrade ureterorenoscopy (URS) is an option. Antegrade ureteral stone treatment has been applied in selected cases in the literature in case of retrograde process failure in distal ureteral stones. In this case, it was aimed to present the distal ureteral stone treatment with antegrade flexible ureterorenoscope in ureteral stones and recurrent urinary tract infections.

MATERIALS-METHODS: A 37 age male patient, who was operated for colon cancer, In the computed tomography imaging of the patient, a density of 5 mm in size of calculi at the right ureter iliac cross level and a few stones with a diameter of 4 mm in the lower pole of the left kidney were observed. In retrograde pyelography, a narrow segment of 3 cm in length that allowed thin opaque passage at the inferior iliac cross level of the ureter and a filling defect of the stone in the proximal of the narrow segment were observed. Guide wire was sent, dj-s was inserted because the narrow segment could not be passed even with pediatric urs. In the follow-up of the patient, it was observed that the recurrent urinary tract infection did not resolve despite the treatment. After 3 months, in retrograde pyelography, it was observed that the narrow segment was not enlarged and did not allow retrograde operation. Then, the guide wire, which was sent to the left kidney through the retrograde route, was fixed to the urethral catheter. Antegrade procedure was planned for the patient. The patient was placed in the prone position and access was obtained from the lower pole of the left kidney under the guidance of scopy and ultrasonography. Access over the guide wire was dilated up to 24 french. The stones in the lower pole were removed with forceps by entering with a nephroscope. A guide wire was sent from the ureteropelvic junction with a nephroscope. In order to reach the stone known to be proximal to the stenosis in the iliac cross in the lower part of the ureter, an antegrade flexible urs was inserted over the guide wire. It was reached up to the iliac cross, the stone was observed. Then laser lithotripsy was performed on the stone (Figure 1). The stone was completely broken. The stenosis segment was found to be approximately 3 cm. Antegrade dj stent was placed with guide by re-entering with nephroscopy. An 18 f nelaton catheter was placed as a nephrostomy.

RESULTS: Operation time was 90 minutes. No complications were observed. The patient was discharged after the nephrostomy was removed on the 1st postoperative day and the catheter was removed on the 2nd day. It was observed that the patient's pain and urinary tract symptoms did not recur at the postoperative 1st month control, and there was no growth in the urine culture.

CONCLUSION: Antegrade ureterorenoscopy can be considered as a treatment option in case of retrograde failure of distal ureteral stones.

Keywords: flexible ureterorenoscopy, percutaneous intervention, antegrade approach, ureteral stones, laser lithotripsy

antegrad fleksible urs
antegrade flexible urs

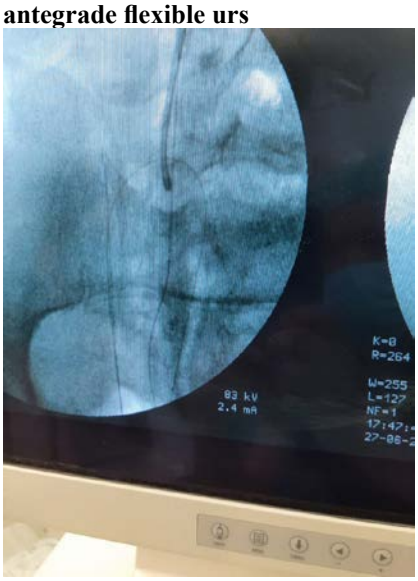

antegrad fleksible urs ile lazer litotripsi
laser lithotripsy with antegrade flexible urs

SS-153

15-30 mm böbrek taşı tedavisinde Supin PNL ve Flexible URS karşılaştırması: Propensity skor eşleşmeli analiz

Ali Ayrancı, Ahmet Halis, Ufuk Çağlar, Çağlar Dizdaroğlu, Mücahit Gelmiş, Akif Erbin, Faruk Özgör, Ömer Sarılar
Sağlık Bilimleri Üniversitesi, Haseki Eğitim ve Araştırma Hastanesi, Üroloji Kliniği, İstanbul, Türkiye

AMAÇ: Üriner sistem taş hastalığının tedavisinde kullanılan yöntemler son yıllarda önemli bir değişim geçirmiştir. Teknolojik aletler geliştikçe perkütan nefrolitotomi (PNL), flexible üreterorenoskopi (f-URS) böbrek taşlarının tedavisinde sık kullanılan bir tedavi olarak görüyoruz. Ancak taş boyutuna bağlı olarak cerrahi yöntem tercihi farklılaşabilmektedir. Biz bu çalışmada 15-30 mm böbrek taşı tedavi modalitelerinden supin PNL ve f-URS cerrahilerini başarı ve komplikasyon açısından karşılaştırmayı amaçladık.

MATERYAL-METOD: Haziran 2017- Temmuz 2022 yılları arasında kliniğimizde supin PNL ve f-URS yapılan hastaların verileri geriye dönük incelendi. Böbrek anomalisi olan hastalar, gebeler, koagulasyon bozukluğu olan hastalar, 18 yaşın altındaki hastalar ve takipsiz hastalar çalışma dışı bırakıldı. Supin PNL uygulanan 78 hastanın verileri f-URS uygulanan 145 hastanın verileriyle hasta demografik özellikleri ve taş özellikleri açısından eşlenecek şekilde propensity skor eşleşme analizi uygulanarak eşleştirildi. Her iki grupta 78 hasta ile çalışma yapıldı. Hastaların perioperatif ve postoperatif veri ve sonuçları kaydedildi.

BULGULAR: Hastaların preoperatif demografik özelliklerinde (cinsiyet, yaş, BMI, ASA, taş boyutu, taş lokalizasyonu, preoperatif hematokrit) anlamlı bir farklılık yoktu. Perioperatif ve postoperatif veri ve sonuçlara bakıldığında supin PNL grubunda operasyon süresi istatistiksel anlamlı olarak kısa ve taşsızlık oranı anlamlı derecede yüksek idi (sırasıyla, p:0,001 ve p: 0.001). F-URS grubunda skopi süresi ve hastane yatış süresi istatistiksel olarak anlamlı olarak düşük idi (sırasıyla p:0,001 ve p: 0.001). Her iki grup arasında perioperatif ve postoperatif komplikasyonlar açısından anlamlı bir farklılık görülmedi (sırasıyla, p: 0.999 ve p: 0.463) (Tablo 1).

SONUÇ: 15-30 mm böbrek taşı tedavisinde supin PNL hem başarı oranının yüksek olması hem de operasyon süresinin kısa olması nedeni ile seçilmiş hastalarda güvenle uygulanabilecek bir cerrahi yöntemdir.

Anahtar Kelimeler: böbrek taşı, flexible üreterorenoskopi, supin perkütan nefrolitotomi

Comparison of Supin PNL and Flexible URS in the treatment of 15-30 mm kidney stones: Propensity score matched analysis

Ali Ayrancı, Ahmet Halis, Ufuk Çağlar, Çağlar Dizdaroğlu, Mücahit Gelmiş, Akif Erbin, Faruk Özgör, Ömer Sarılar
University of Health Sciences, Haseki Training and Research Hospital, Department of Urology, Istanbul, Turkey

AIM: The methods used in the treatment of urinary system stone disease have undergone a significant change in recent years. As technological tools develop, we see percutaneous nephrolithotomy (PNL) and flexible ureterorenoscopy (f-URS) as a frequently used treatment in the treatment of kidney stones. However, the choice of surgical method may differ depending on the size of the stone. In this study, we aimed to compare supine PNL and f-URS surgeries, which are 15-30 mm kidney stone treatment modalities, in terms of success and complications.

MATERIAL METHOD: The data of patients who underwent supine PNL and f-URS in our clinic between June 2017 and July 2022 were reviewed retrospectively. Patients with kidney anomalies, pregnant women, patients with coagulation disorders, patients under the age of 18 and patients without follow-up were excluded from the study. The data of 78 patients who underwent supine PNL were matched with the data of 145 patients who underwent f-URS by applying propensity score match analysis to match patient demographics and stone characteristics. The study was conducted with 78 patients in both groups. Perioperative and postoperative data and results of the patients were recorded.

RESULTS; There was no significant difference in the preoperative demographic characteristics of the patients (sex, age, BMI, ASA, stone size, stone localization, preoperative hematocrit). Considering the perioperative and postoperative data and results, the operation time was statistically significantly shorter and the stone-free rate was significantly higher in the supine PNL group (p:0.001 and p:0.001, respectively). In the F-URS group, the duration of fluoroscopy and hospitalization were statistically significantly lower (p:0.001 and p:0.001, respectively). There was no significant difference between the two groups in terms of perioperative and postoperative complications (p: 0.999 and p: 0.463, respectively) (Table 1).

CONCLUSION: In the treatment of 15-30 mm kidney stones, supine PNL is a surgical method that can be safely applied in selected patients due to its high success rate and short operation time.

Keywords: kidney stones, flexible ureterorenoscopy, supine percutaneous nephrolithotomy

Hastaların preoperatif demografik verilerinin ve operasyon sonuçlarının karşılaştırılması

	Supin PNL (n:78)	F-URS (n:78)	p değeri
Cinsiyet (Erkek/Kadın)	51/27	48/30	0.618
Yaş (yıl)*	44.1±12.4	42.8±16.4	0.583
Vücut kitle indeksi (kg/m2)*	25.1±7.5	27.0±6.5	0.125
ASA Skoru*	1.3±0.5	1.4±0.5	0.528
Taş Boyutu (mm)*	21.8±4.6	20.9±4.1	0.169
Taş Lokalizasyonu			0.256
-Üst Pol	7 (9.0%)	10 (12.8%)	
-Orta Pol	11 (14.1%)	12 (15.4%)	
-Alt Pol	23 (29.5%)	15 (19.2%)	
-Pelvis	37 (47.5%)	41 (52.6%)	
Preoperatif hematokrit*	40.8±4.6	40.7±4.5	0.967
Operasyon Süresi (dakika)*	61.5±24.1	101.4±40.3	0.001
Skopi Süresi (dakika)*	1.4±0.9	0.2±0.1	0.001
Hastane Yatış Süresi (saat)*	60.6±42.6	36.9±24.4	0.001
Postoperatif hematokrit*	36.5±7.8	39.6±4.1	0.002
Per op double j stent	71 (91.0%)	76 (97.4%)	0.086
Taşsızlık Durumu	66 (84.6%)	55 (70.5%)	0.035
Per-op Komplikasyon	2 (2.6%)	1 (1.3%)	0.999
Post-op Komplikasyon			0.463
Clavien Dindo 1-2	9 (11.5%)	7 (9.0%)	
Clavien Dindo 3-5	2 (2.6%)	1 (1.3%)	

**ortalama±standart sapma*

Comparison of the preoperative demographic data and operation results of the patients

	Supin PNL (n:78)	F-URS (n:78)	p value
Gender (Male/Female)	51/27	48/30	0.618
Age (years)*	44.1±12.4	42.8±16.4	0.583
Body mass index (kg/m2)*	25.1±7.5	27.0±6.5	0.125
ASA Score*	1.3±0.5	1.4±0.5	0.528
Stone Size (mm)*	21.8±4.6	20.9±4.1	0.169
Stone Localization			0.256
Upper Pole	7 (9.0%)	10 (12.8%)	
Middle Pol	11 (14.1%)	12 (15.4%)	
Lower Pol	23 (29.5%)	15 (19.2%)	
Pelvis	37 (47.5%)	41 (52.6%)	
Preoperative hematocrit*	40.8±4.6	40.7±4.5	0.967
Operation Time (minutes)*	61.5±24.1	101.4±40.3	0.001
Scopy Time (minutes)*	1.4±0.9	0.2±0.1	0.001
Length of Hospitalization (hours)*	60.6±42.6	36.9±24.4	0.001
Postoperative hematocrit*	36.5±7.8	39.6±4.1	0.002
Per op JJ stent	71 (91.0%)	76 (97.4%)	0.086
Stone Free Status	66 (84.6%)	55 (70.5%)	0.035
Per-op Complication	2 (2.6%)	1 (1.3%)	0.999
Post-op Complication			0.463
Clavien Dindo 1-2	9 (11.5%)	7 (9.0%)	
Clavien Dindo 3-5	2 (2.6%)	1 (1.3%)	

** mean±standard deviation*

SS-154

Kafkas Üniversitesi Tıp Fakültesi Üroloji Kliniğinde 10 yıllık RIRS deneyimimiz: 642 vakanın analizi

Mehmet Uslu, Mehmet Ezer, Uğur Turançiftçi
Kafkas Üniversitesi, Üroloji Ana Bilim Dalı, Kars

AMAÇ: Retrograd intrarenal cerrahi (RIRS) operasyonları 2 cm'den küçük taşların tedavisinde ESWL anternatif olarak kullanılan minimal invaziv bir yöntemdir. Bu çalışmanın amacı kliniğimizde son 10 yılda yapılan RIRS operasyonlarının sonuçları değerlendirilmesidir.

YÖNTEM: 2013-2022 yılları arasında kliniğimizde böbrek taşı nedeniyle RIRS uygulanan 642 hasta çalışmaya dahil edildi. Hastaların demografik özellikleri, preoperatif taş boyut, lokalizasyonu ve sayısı, komorbidite durumu, ASA (American Society of Anesthesiologists) skorlaması, postop ateş, opak-nonopak ayrımı, hidronefroz durumu, postoperatif hastanede kalış süresi kaydedildi. Postoperatif 3 mm altındaki taşlar taşsızlık olarak kabul edildi.

BULGULAR: Hastalarımızın ortalama yaşı 50,3'idi (3-92). Olguların 415'i (%64.6) erkek, 227'si (%35.4) kadındı. ASA skorları açısından değerlendirildiğinde, %8.6'sı ASA 3, %61.7'si ASA 2, %29.8'i ASA 1 olduğu görüldü. Ortalama Charlson Komorbidite İndeksi skoru 1.6 idi. Hastaların %73.1 daha önce taş cerrahisi geçirmişti. Ek hastalık açısından 96 hastanın Diabetes Mellitus'u mevcuttu. Hounsfield Unit ortalaması 821'di. 306 (%47.7) hastanın multiple taşı mevcuttu ve taş ortalama boyutu 12.46 mm'idi. Hastaların preoperatif non-kontrast bilgisayarlı tomografi (BT) görüntülemelerinde taşın lokalizasyonu; pelvis %50.9, alt pol %36.8, üst polde %7.3, orta kesimde %5 oranında olduğu görüldü. Hastanede otalama kalış süresi 2.5 gün olarak belirlendi. 22 hastada postop ateş gözlendi. Postoperatif taşsızlık oranı %73.5 (472 hasta) olarak tespit edildi.

SONUÇ: RIRS 2 cm altındaki böbrek taşlarının tedavisinde kullanılabilecek etkili ve güvenli bir yöntemdir

Anahtar Kelimeler: böbrek taşı, RIRS, üreter taşı

Our 10-year RIRS experience in the Urology Clinic of Kafkas University Faculty of Medicine: Analysis of 642 cases

Mehmet Uslu, Mehmet Ezer, Uğur Turançiftçi
Department of Urology, Kafkas University, Kars, Turkey

OBJECTIVE: For the treatment of stones smaller than 2 cm, retrograde intrarenal surgery (RIRS) method is a minimally invasive technique used as an alternative to ESWL. This study aims to assess the outcomes of RIRS procedures carried out in our clinic during the previous ten years.

MATERIALS-METHODS: The study included 642 patients who underwent RIRS at our clinic for kidney stones between 2013 and 2022. Preoperative stone size, location, and number, comorbidity status, ASA (American Society of Anesthesiologists) score, postoperative fever, opaque-nonopaque distinction, hydronephrosis status, and postoperative hospital stay were all recorded. Postoperative stones smaller than 3 mm were considered stone-free.

RESULTS: The mean age of our patients was 50.3 (3-92). Of the cases, 415 (64.6%) were male and 227 (35.4%) were female. When evaluated in terms of ASA scores, 8.6% were ASA 3, 61.7% ASA 2, and 29.8% ASA 1. The mean Charlson Comorbidity Index score was 1.6. 73.1% of the patients had previous stone surgery. In terms of additional disease, 96 patients had diabetes mellitus the mean stone size was 12.46 mm. In the preoperative non-contrast computed tomography (CT) evaluation, the stone localizations were as follows; pelvis 50.9%, lower pole 36.8%, upper pole 7.3%, middle 5%. The average hospital stay was found to be 2.5 days. In 22 patients, postoperative fever was observed. The postoperative stone-free rate was 73.5% (472 patients).

CONCLUSION: RIRS is a safe and efficient procedure that can be used to treat kidney stones smaller than 2 cm.

Keywords: kidney stone, RIRS, ureteral stone

Hastaların demografik özellikleri ve cerrahi sonuçlar

RIRS uygulanan hasta sayısı	642
Ortalama yaş	50.3(3-92)
Cinsiyet	
-Erkek	415 (%64.6)
-Kadın	227 (%35.4)
Diabetes Mellitus'u olan hastalar	96 (%15)
Ortalama taş boyutu(en uzun eksen, mm)	12,46 (7-50)
Hounsfield Unit ortalaması	821
Multiple taşı olan hasta sayısı	306 (%47.7)
Taş lokalizasyonu	
-Pelvis	%50.9
-Alt kaliks	%36.8
-Üst kaliks	%7.3
-Orta kaliks	%5
-Taşsızlık oranı	472 (%73.5)
Hastanede kalış süresi (gün)	2.5

Demographic characteristics of patients and surgical results

Number of patients who underwent RIRS	642
Average age	50.3(3-92)
Gender	
-Male	415 (64.6%)
-Female	227 (35.4%)
Diabetes Mellitus	96 (15%)
Average stone size (longest axis, mm)	12,46 (7-50)
Hounsfield Unit average	821
Number of patients with multiple stones	306 (%47.7)
Stone Localization	
-Pelvis	50.9%
-Lower calyx	36.8%
-Upper calyx	7.3%
-Middle calyx	%5
Stone free rate	472 (73.5%)
Length of stay in hospital (days)	2.5

SS-155

Pediatrik Böbrek Taşı Hastalarında Retrograd İntrarenal Cerrahi Başarısına Etki Eden Faktörler; Çok Merkezli Çalışma

Haluk Şen[1], Numan Baydilli[2], Mehmet Öztürk[1], Abdullah Gölbaşı[2], İlker Seçkiner[1], Deniz Demirci[2]
[1]Gaziantep Üniversitesi, Üroloji Anabilim Dalı, Gaziantep
[2]Erciyes Üniversitesi, Üroloji Anabilim Dalı, Kayseri

AMAÇ: Bu çok merkezli çalışmada, pediatrik hastalarda böbrek taşlarının cerrahi tedavisinde RIRS'ın başarısını değerlendirmek, işlemin etkinlik ve güvenliğini analiz etmek amaçlanmıştır.

MATERYAL-METOD: Çok merkezli olarak planlanan çalışmamızda, Ocak 2018-Eylül 2021 tarihleri arasında üriner sistem taş hastalığı saptanan ve RIRS uygulanan toplam 357 pediatrik hasta ve 368 renal ünite verileri retrospektif olarak toplandı. Hastalara ait yaş, cinsiyet, taş boyutu, taş sayısı ve yeri, hastanede kalış süresi, operasyon süresi, preoperatif JJ stent varlığı, skopi süresi, postoperatif JJ stent durumu, postop rezidü taş varlığı, taş analiz sonucu, taşın Haunsfield uniti, intraoperatif ve postoperatif komplikasyonlar kaydedildi.

BULGULAR: Çalışmaya dahil edilen hastaların ortanca yaşı 8,5 (1-18) yıl olup, 157'si (%42,7) erkek, 211'i (%57,3) kadındı. Toplam 304 ünitede (%82,6) taşsız, 64 ünitede (%17,3) rezidü taş tespit edildi. Taşı temizlenen ve temizlenmeyen hasta grupları arasında yaş, taş yükü, taş yoğunluğu (HU) ve hastanede kalış süresi açısından istatistiksel olarak anlamlı fark bulundu (p<0,001). Çok değişkenli analizde, rezidü taş varlığının yaş (OR:1.123, p=0.012) ve taş konumu (çoklu kalikse karşı tek kaliks) (OR:3.142, p=0.018) ile anlamlı şekilde ilişkili olduğu bulundu.

SONUÇ: Pediatrik FURS işlemlerinin değerlendirildiği bu çalışmada, artan hasta yaşı ve birden fazla kalikste taş varlığı taş temizleme başarısını olumsuz etkileyen faktörler olarak tespit edilmiştir.

Anahtar Kelimeler: böbrek taşı, retrograd intrarenal cerrahi, taşsızlık

Factors Effecting the Success of Retrograde Intrarenal Surgery in Pediatric Patients with Renal Stones: A Multi-Center Study

Haluk Şen[1], Numan Baydilli[2], Mehmet Öztürk[1], Abdullah Gölbaşı[2], İlker Seçkiner[1], Deniz Demirci[2]
[1]Department of Urology, Gaziantep University, Gaziantep, Turkey
[2]Department of Urology, University of Erciyes, Kayseri, Turkey

OBJECTIVE: To aimed the present multicenter study evaluates the success of RIRS in the surgical treatment of renal stones in pediatric patients, analyzes the efficacy and safety of the procedure.

MATERIALS-METHODS: The data of a total of 357 pediatric patients who were diagnosed with urinary system stone disease and who underwent RIRS between January 2018 and September 2021 and 368 renal units were collected retrospectively. The recorded parameters were the age and gender of the patients, the location and dimensions of the stone, duration of hospital stay, duration of surgery, presence of preoperative JJ stent, duration of scopy, status of postoperative JJ stent, presence of postoperative residual stone, results of the stone analysis, Haunsfield unit score of the stone and intra- and postoperative complications.

RESULTS: The median age of patients included in the study was 8.5 (1–18) years, and 157 (42.7%) were male and 211 (57.3%) were female. A total of 304 units (82.6%) were found to be stoneless, while residual stones were detected in 64 (17.3%) units. A statistically significant difference was found between the groups of patients with stone clearance and no stone clearance in terms of age, stone load, stone density (HU) and duration of hospital stay (p<0.001). In the multivariate analysis, the development of residual stones was found to be significantly associated with age (OR:1.123, p=0.012) and stone location (multiple calyces vs single calyx) (OR:3.142, p=0.018).

CONCLUSION: Increased patient age and the presence of stones in more than one calyx were identified as factors negatively affecting stone clearance success in the present study assessing the pediatric FURS procedures.

Keywords: kidney stone, retrograde intrarenal surgery, stone free

Taş temizliğine göre parametrelerin karşılaştırılması

Parametreler	Taşı temizlenen n=277 (75.3%)	Taşı temizlenmeyen n=91 (24.7%)	p
Yaş(yıl)	8 (3-12)	10 (6-15)	<0.001*
Taş yükü (mm2)	100 (49-120)	100 (100-200)	<0.001*
Taş yoğunluğu (Hounsfield unit)	755 (527-973)	886 (667-1108)	0.022*
Ameliyat süresi (dk)	30 (25-35)	40 (30-47)	<0.001*
Yatış süresi (gün)	1 (1-1)	1 (1-2)	<0.001*

Comparison of parameters according to stone clearance

Parameters n, (%)	Cleared n=277 (75.3%)	Not cleared n=91 (24.7%)	p
Age (years)	8 (3-12)	10 (6-15)	<0.001*
Stone burden (mm2)	100 (49-120)	100 (100-200)	<0.001*
Stone density (Hounsfield unit)	755 (527-973)	886 (667-1108)	0.022*
Operation duration (min)	30 (25-35)	40 (30-47)	<0.001*
Hospital stay (day)	1 (1-1)	1 (1-2)	<0.001*

Çocuklarda RIRS sonrası rezidü taş gelişimini etkileyen prediktif faktörlerin tek değişkenli ve çok değişkenli analizleri. Univariate and multivariate analyses of the predictive factors affecting the development of residual stones after RIRS in children.

Development of residual stones	OR	95% CI		p	OR	95% CI		p
		Lower	Upper			Lower	Upper	
Age (year)	1.087	1.036	1.140	**0.001**	1.123	1.026	1.229	**0.012**
Gender (Female vs Male)	1.241	0.764	2.015	0.382				
Stone burden (mm^2)	1.012	1.007	1.016	<0.001	1.004	0.995	1.013	0.343
Stone density (Hounsfield unit)	1.001	1.000	1.002	**0.018**				
Stone location (multiple calyx vs single calyx)	4.206	2.350	7.528	**<0.001**	3.142	1.215	8.130	**0.018**
Radiopacity (opaque vs non-opaque)	1.173	0.720	1.909	0.522				
Concomitant pathology (anatomic/metabolic vs none)	1.103	0.564	2.157	0.776				
Operation duration (min)	1.062	1.029	1.097	**<0.001**	1.033	0.993	1.076	0.110
Hospital stay (day)	1.400	1.057	1.854	**0.019**	1.234	0.597	2.551	0.571
Pre-operative SWL (Yes vs No)	1.526	0.906	2.569	0.112	1.714	0.677	4.339	0.255
Pre-operative stenting (No vs Yes)	1.380	0.749	2.543	0.302				
Post-operative stenting (No vs Yes)	1.693	0.563	5.088	0.349				
Preoperative hydronephrosis (moderate and severe vs none and mild)	1.333	0.709	2.509	0.372				
Complications (Clavien 1/2 vs No)	4.353	1.469	12.905	**0.008**	1.420	0.168	11.975	0.747

SS-156

Percutaneous Nephrolithotomy in Abnormal Kidneys

Niyameddin Aliyev, Emil Mukhtarov, Gardashkhan Mamedov
Department of Urology, Baku Health Center, Baku, Azerbaijan

OBJECTIVE: To study and analyze the results of minimally invasive techniques used at the Baku Health Center (BHC) in case of stone disease in anatomically abnormal kidneys

MATERIAL-METHOD: Abnormal kidneys were detected in 139 patients who underwent percutaneous nephrolithotomy (PNL) in 2020-2022 due to kidney stones. Of them, 76 were men and 63 were women. 27 patients had horseshoe and 112 had bifid kidneys. 15 (10.8%) patients had staghorn, 82 (59.0%) complex, 25 (18%) caliceal, and 17 (12.2%) pelvic stones. The stone load was 1215 (210-1610) mm2. Totally 166 punctures were performed: 44 (31.7%) - upper, 69 (49.6%) - middle, and 26 (18.7%) patients had double access.

RESULTS: Stonelessness was 75.9% (104 patients). Significant residual stones were recorded in 17 (12.2%) patients and treated with shock wave lithotripsy.

Different complications were registered in 25 (18.0%) patients: bleeding - 8 (5.75%), perforation - 8 (5.75%), infections including sepsis - 9 (6.5%). No deaths were reported.

CONCLUSION: The results of minimally invasive kidney stone surgical methods performed in our clinic confirm that these methods are reliable and very effective even in abnormal kidneys.

Keywords: kidney stone, percutaneous nephrolithotomy, abnormal kidney

Figure 1. Types of staghorn stones in abnormal kidneys

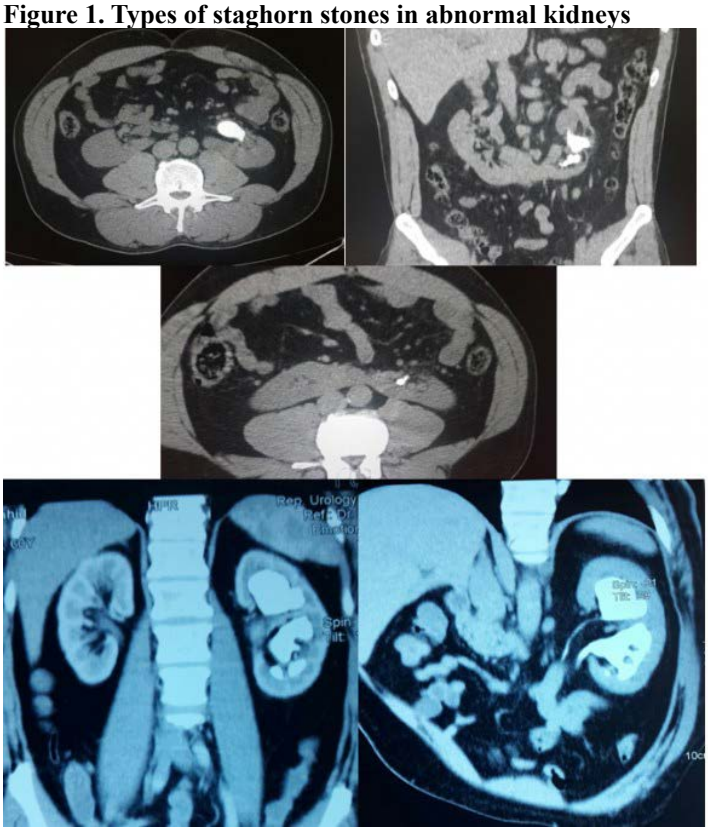

SS-157

Preoperatif Anksiyete Düzeyinin Üreteroskopi Sonrası Ağrı Düzeyi ve Analjezik Gereksinimine Etkisi

Fatih Bıçaklıoğlu, Hamit Zafer Aksoy, Fatih Yıldırım, İbrahim Sibal, Yasin Pehlivan, Nurten Seyis Sibal, Mehmet Akif Ramazanoğlu, Hasan Rıza Aydın
SBÜ Trabzon Tıp Fakültesi, Üroloji Ana Bilim Dalı, Trabzon

Amaç: Üreter taşı nedeniyle üreteroskopi ameliyatı olan hastaların preoperatif anksiyete düzeyinin postoperatif ağrıya ve analjezik gereksinimine etkisini değerlendirmeyi amaçladık. *Yöntem* Çalışmamızda üreter taşı nedeniyle üreteroskopi planlanan hastaların preoperatif demografik ilgileri alınmasını takiben hastalara durumsal ve süreklilik anksiyete değerlerini ölçen Spielberger'in "State-Trait Anxiety Inventory (STAI-S ve STAI-T) anket formları uygulanarak kayıt altına alındı. Operasyon sonrasında hastalara VAS(visual analog scale) ağrı skalası 4, 8 ve 12. saatte uygulanarak ağrı düzeyleri ölçüldü ve hastaların postop analjezik kullanım miktarı kayıt altına alındı. Verilerin istatistiksel analizi, bilgisayarda IBM Statistical Package For Social Sciences (SPSS) 20 paket programı kullanılarak gerçekleştirilmiştir. Değişkenlerin normal dağılıma uygunluğu Shapiro Wilk Testi ile incelenmiştir. Preoperatif anksiyete düzeyi ile postoperatif ağrı ve analjezi tüketimi arasındaki doğrusal ilişkiyi belirlemek için Spearman korelasyon analizi; gruplar arasında sürekli sonuç değişkenlerini karşılaştırmak için ikili guruplarda Mann Whitney U; üç ve daha fazla gruplarda ise Kruskal Wallis-H Testleri kullanılmıştır. Çoklu karşılaştırma için normal dağılım özelliği göstermeyen gruplarda Mann-Whitney U testi yapılmıştır. Anlamlılık düzeyi $p<0.05$ olarak kabul edilmiştir.*Bulgular* Kadın hastalarda (44,46±10,78) erkek hastalara (37,22±10,18) göre STAI-S daha yüksek belirlenmiş olup istatistiksel yönden anlamlı bulunmuştur ($p<0.05$). Hastaların preoperatif STAI-S ve STAI-T değerleri ile 4, 8, 12'inci saat VAS ağrı skorları ve toplam analjezik ihtiyacı arasında korelasyon saptanmamıştır ($p>0,05$). Toplam analjezik ihtiyacı ile 4, 8, 12'inci saat VAS ağrı skorları arasında istatistiksel olarak anlamlı bir korelasyon tespit edilmiştir ($p<0,01$). Analjezik ihtiyacı olan hastaların 4 ve 8'inci saat VAS ağrı skorları arasında orta düzeyde ilişki belirlenirken, 12'inci saat VAS ağrı skoru arasında zayıf düzeyde ilişki belirlenmiştir.*Sonuç* Hastaların preoperatif anksiyete düzeyi ile postoperatif hissettikleri ağrı düzeyi arasında anlamlı bir ilişki tespit edilmedi. Postoperatif ağrı düzeyi fazla olan hastaların analjezi gereksiniminin daha fazla olduğu tespit edildi. Hastaların demografik bilgileri ve üreterdeki taşların yeri, boyutu ve sertliği ile postoperatif ağrı düzeyi üzerine etkisi anlamlı bulunmadı. Örneklem grubumuzun (n:49) azlığı nedeniyle verilerin analizinde istatistiksel olarak alfa ve beta hata oluştu. Çalışmamızın daha yüksek oranda hasta ile yapılması ve benzer çalışmalar ile desteklenmesi gerekmektedir.

Anahtar Kelimeler: Analjezi, Anksiyete, üreteroskopi

The Effect of Preoperative Anxiety Level on Post-ureteroscopy Pain Level and Analgesic Requirement

Fatih Bıçaklıoğlu, Hamit Zafer Aksoy, Fatih Yıldırım, İbrahim Sibal, Yasin Pehlivan, Nurten Seyis Sibal, Mehmet Akif Ramazanoğlu, Hasan Rıza Aydın
Department of Urology, University of Health Sciences, Trabzon, Turkey

Introduction: We aimed to evaluate the effect of preoperative anxiety level on postoperative pain and analgesic requirement of patients who underwent ureteroscopy surgery for ureteral stones. *Methods* In our study, following the preoperative demographic information of the patients who were planned for ureteroscopy due to ureteral stones, Spielberger's State-Trait Anxiety Inventory (STAI-S and STAI-T) questionnaire forms, which measure the situational and trait anxiety values, were applied to the patients and recorded.After the operation, VAS (visual analog scale) pain scale was applied to the patients at the 4th, 8th and 12th hours, and their pain levels were measured and the amount of postoperative analgesic use of the patients was recorded. Statistical analysis of the data was performed on a computer using the IBM Statistical Package for Social Sciences (SPSS) 20 package program. The conformity of the variables to the normal distribution was examined with the Shapiro Wilk Test. Spearman correlation analysis to determine the linear relationship between preoperative anxiety level and postoperative pain and analgesia consumption; Mann Whitney U in pairs to compare continuous outcome variables between groups; Kruskal Wallis-H Tests were used in groups of three or more. For multiple comparisons, the Mann-Whitney U test was used in groups that did not show normal distribution. Significance level was accepted as $p<0.05$. *Results* STAI-S was found to be higher in female patients (44.46±10.78) than in male patients (37.22±10.18), and it was statistically significant ($p<0.05$). Correlation was not found between the preoperative STAI-S and STAI-T values of the patients, and the 4th, 8th, and 12th hour VAS pain scores and total analgesic requirement ($p>0.05$). Statistically significant correlation was found

between the total analgesic requirement and the 4th, 8th, and 12th hour VAS pain scores (p<0.01). While a moderate correlation was determined between the 4th and 8th hour VAS pain scores of the patients in need of analgesics, a weak correlation was found between the 12th hour VAS pain scores. *Result* Significant correlation was not found between the preoperative anxiety level of the patients and the level of pain they felt postoperatively. It was determined that the patients with high postoperative pain level required more analgesia.The demographic information of the patients and the location, size and hardness of the stones in the ureter with were not found important effect postoperative pain. Due to the small sample (n:49), in the analysis of the data statistically alpha and beta errors were created. In our study should be conducted with a higher number of patients and should be supported by similar studies.

Keywords: Analgesic, Anxiety, Ureteroscopy

Durumluk ve sürekli kaygı puanlarının VAS ve analjezik tüketimi ile ilişkisi.

	VAS4	VAS8	VAS12	Analjezik ihtiyacı
STAI-S	r=0.048 p=0.745	r=0.079 p=0.591	r=0.101 p=0.489	r=0.091 p=0.533
STAI-T	r=0.087 p=0.551	r=-0.122 p=0.404	r=-0.221 p=0.128	r=0.058 p=0.693
Analjezik ihtiyacı	r=0.593 p=0.000	r=0.548 p=0.000	r=0.339 p=0.017	1,000

r, Spearman korelasyon katsayısı; VAS, vizüel analog skala; STAI-S, durumluk kaygı puanı; STAI-T, sürekli kaygı puanı.

The relationship of state and trait anxiety scores with VAS and analgesic consumption.

	VAS4th	VAS8th	VAS12th	Analjezik ihtiyacı
STAI-S	r=0.048 p=0.745	r=0.079 p=0.591	r=0.101 p=0.489	r=0.091 p=0.533
STAI-T	r=0.087 p=0.551	r=-0.122 p=0.404	r=-0.221 p=0.128	r=0.058 p=0.693
Analjezik ihtiyacı	r=0.593 p=0.000	r=0.548 p=0.000	r=0.339 p=0.017	1,000

r, Spearman correlation coefficient; VAS, visual analog scale; STAI-S, state anxiety score; STAI-T, trait anxiety score.

SS-158

Üst üreter taşlarına endoskopik girişimlerde hasta pozisyonunun önemi

Emre Tokuç, Emre Pehlevan, Yavuz Baştuğ
SBU Haydarpaşa Numune SUAM

AMAÇ: Üst üreter taşlarının endoürolojik tedavisinde taşa ulaşma sorunu, litotripsi esnasında hareket kısıtlılığı ve geri kaçma riski gibi çeşitli zorluklarla karşılaşılabilmektedir. Bu zorluklar, işlem süresinin uzamasına ve buna bağlı enfeksiyöz komplikasyonların artmasına zemin hazırlayabilir. Ayrıca yapılan manevralar üreter mukozasına zarar verme potansiyeli taşıyabilir. Bu çalışmada üst üreter taşı olan hastalara modifiye bir pozisyon vererek yapılan üreteroskopik girişimlerin standart litotomide yapılan üreteroskopiyle karşılaştırmalı analizinin sunulması amaçlanmıştır.

MATERYAL-METOD: Çalışmaya Eylül 2020 - Eylül 2022 arası kliniğimizde yapılan 62 üst üreter taşı (6-15mm) URS operasyonu dahil edilmiştir. Hastaların 26 tanesi standart litotomi pozisyonunda, 36 tanesi modifiye pozisyonda idi. Modifiye pozisyon 30 derecelik ters trandelenburg, 15 derece taş tarafı yukarıda kalacak şekilde tilt ve kontralateral bacağın hafif indirilmesi ve açılmasıyla elde edildi. Hastalarda 8.0/9.8F üreterorenoskop ve 35W Holmium Lazer standart olarak kullanıldı. Hastalar, postoperatif 1. ay taşsızlık oranı, peroperatif taşın geri kaçma oranı ve postoperatif komplikasyonlara göre karşılaştırıldı.

BULGULAR: Hastaların demografik özellikleri ve ortalama taş boyutları iki grup arası benzerdi. Operasyon süresi ve hastanede kalış süresi açısından iki grup arasında anlamlı fark yoktu. Taşsızlık (p: 0.003) ve taşın yukarı kaçma oranları (p:0.004) açısından iki grup arasında anlamlı fark izlendi. Komplikasyon olarak iki grup arasında anlamlı fark olmamasına rağmen yüzdesel olarak modifiye pozisyonda daha az postoperatif ateş izlendi. Sepsis veya üreter avulsiyonu iki grupta da hiçbir hastada gözlenmedi.

SONUÇLAR: Üst üreter taşlarının endoürolojik tedavilerinde hastalara standart litotomi yerine modifiye pozisyonun verilmesi taş manipulasyonunu kolaylaştırmaktadır ve böylece enfeksiyöz komplikasyonları azaltma potansiyeli taşımaktadır. Ayrıca modifiye pozisyonda taş retropulsiyonu daha az meydana gelmektedir.

Anahtar Kelimeler: endoürology, pozisyon, taşsızlık oranı, üreteroskopi

Importance of patient positioning during endoscopic procedures to upper ureteric calculi

Emre Tokuç, Emre Pehlevan, Yavuz Baştuğ
SBU Haydarpasa Numune SUAM

OBJECTIVE: In the endourological treatment of upper ureteral stones, various challenges may be encountered such as the problem of reaching the stone, limitation of movement during lithotripsy and the risk of retropulsion. These challenges may pave the way for the prolongation of the procedure time and the increase in the associated infectious complications. In addition, maneuvers may have the potential to damage the ureteral mucosa. In this study, it is aimed to present a comparative analysis of ureteroscopic interventions performed by placing a modified position in patients with upper ureteral stones with ureteroscopy performed in standard lithotomy.

MATERIAL-METHODS: 62 upper ureteral stones (6-15mm) URS operations performed in our clinic between September 2020 and September 2022 were included in the study. Of the patients, 26 were in the standard lithotomy position and 36 were in the modified position. The modified position was obtained by 30 degrees reverse trendelenburg, 15 degrees tilt with the stone side up, and slight lowering and opening of the contralateral leg. 8.0/9.8F ureterorenoscope and 35W Holmium Laser were used as standard in patients. The patients were compared according to the postoperative 1 month stone-free rate, peroperative stone relapse rate, and postoperative complications.

RESULTS: The demographic characteristics and mean stone sizes of the patients were similar between the two groups. There was no significant difference between the two groups in terms of operation time and hospital stay. There was a significant difference between the two groups in terms of stone-free (p: 0.003) and stone retropulsion rates (p: 0.004). Although there was no significant difference between the two groups as a complication, less postoperative fever was observed in the modified position in percentage. Sepsis or ureteral avulsion was not observed in any patient in either group.

CONCLUSIONS: In the endourological treatment of upper ureteral stones, giving patients a modified position instead of a standard lithotomy facilitates stone manipulation and thus has the potential to reduce infectious complications. In addition, stone retropulsion occurs less frequently in the modified position.

Keywords: endourology, stone-free rate, positioning, ureteroscopy

Hastaların özellikleri ve pozisyonlara göre oranlar

	Standart Litotomi	Modifiye Pozisyon	p
Hasta Sayısı (n)	26	36	
Yaş (yıl)	44.3 ± 10.9	41.7 ± 13.3	0.273
Taş Boyutu (mm)	10.2 ± 2.2	9.8 ± 2.8	0.161
Operasyon Süresi (dk)	42.1 ± 8.8	46.3 ± 6.1	0.083
Taşsızlık Oranı n (%)	20 (%76.9)	34 (%94.4)	0.003*
Komplikasyonlar			
Taş Retropulsiyonu -Grade 3 n (%)	5 (%19.2)	2 (%5.5)	0.004*
Hematüri -Grade 1 n (%)	2 (%7.6)	3 (%8.3)	0.810
Ateş -Grade 1 n (%)	2 (%7.6)	1 (%2.7)	0.123
Perforasyon -Grade 3 n (%)	1 (%3.8)	1 (%2.7)	0.752

*-Modifiye Clavien Sınıflamasına göre * p<0.05*

Characteristics of patients and comparisons according to positioning

	Standard Lithotomy	Modified Position	p
Number of Patients (n)	26	36	
Age (yrs)	44.3 ± 10.9	41.7 ± 13.3	0.273
Stone Size (mm)	10.2 ± 2.2	9.8 ± 2.8	0.161
Operation Duration (mins)	42.1 ± 8.8	46.3 ± 6.1	0.083
Stone-Free Rate: n (%)	20 (%76.9)	34 (%94.4)	0.003*
Complications			
Stone Retropulsion -Grade 3 n (%)	5 (%19.2)	2 (%5.5)	0.004*
Hematuria -Grade 1 n (%)	2 (%7.6)	3 (%8.3)	0.810
Fever -Grade 1 n (%)	2 (%7.6)	1 (%2.7)	0.123
Perforation -Grade 3 n (%)	1 (%3.8)	1 (%2.7)	0.752

*-According to Modified Clavien classification * p<0.05*

SS-159

Atnalı Böbreklerde Perkütan Nefrolitotomi Deneyimlerimiz

Muammer Bozkurt, Enes Yavuz, Feyzi Arda Atar, Osman Can, Halil Lutfi Canat
Başakşehir Çam ve Sakura Şehir Hastanesi, Üroloji Kliniği, İstanbul

GİRİŞ-AMAÇ: Atnalı böbrek, renal füzyon anomalilerinden en sık görülen tipidir. Böbrek anomalisi nedeniyle bu hastalarda böbrek taşı tedavisi daha fazla tecrübe gerektirmektedir. Biz, atnalı böbrek anomalisi olan hastalarda, böbrek taşlarının tedavisinde uygulanan perkütan nefrolitotomi (PNL) sonuçlarımızı değerlendirmeyi amaçladık.

GEREÇ ve YÖNTEMLER: Çalışmaya kliniğimizde Ocak 2021 ile Haziran 2022 yılları arasında, atnalı böbreğinde taş bulunan PNL yapılan 8 hasta dahil edildi. Hastaların yaş (yıl), cinsiyet, taş özellikleri (taşın boyutu, tarafı ve Hounsfield Ünitesi (HU) değerleri), nefrostomi alınma zamanı (gün), hospitalizasyon zamanı (gün), akses sayısı, PNL tekniği (prone veya supin), komplikasyonlar ve rezidüel taş varlığı retrospektif olarak değerlendirildi. Taşsızlık postoperatif 1. ayda, kontrastsız bilgisayarlı tomografi ile kontrol edildi. 4 mm'den büyük taşlar rezidü taş olarak kabul edildi.

BULGULAR: Hastaların yaş ortalaması 38,3±5,96 (28-46) yıldı ve hastaların hepsi erkekti. Hastaların taş büyüklüğü ortalaması 34,67±21,97 mm iken, HU değeri ortalaması 1214±230,36'di. 6 hastada sol renal üniteye, 2 hastada sağ renal üniteye PNL yapıldı. 3 hastaya Pron PNL, 5 hastaya Supin PNL yapılmıştı. Tüm hastalara tek akses yapıldı. 2 hastanın öncesinde ESWL tedavisi vardı. Ameliyat sırasında veya postoperatif dönemde hiçbir hastada majör komplikasyon gelişmedi ve diğer organ (Dalak, Karaciğer, Kolon ve Akciğer) yaralanmaları olmadı. Kan transfüzyonu ihtiyacı gerektiren hasta olmadı. Bir hastada üriner enfeksiyon sebebiyle uzamış hospitalizasyon (12 gün) olmuştur. Nefrostomi çekim süresi ortalama 2,33±0,52 gündür. Ortalama hospitalizasyon süresi 4,83±3,71 (2-12) gündür. Rezidü taş oranı PNL yapılan hastalarda %12.5 (1/8) olarak bulunmuştur.

SONUÇ: Deneyimlerimize göre perkütan nefrolitotomi atnalı böbrek anomalisi olan renal ünitelerdeki taşların tedavisinde güvenle ve başarı ile uygulanabilen bir tekniktir

Anahtar Kelimeler: atnalı böbrek, perkütan nefrolitotomi, böbrek taşı

Our Experience on Percutaneous Nephrolithotomy in Horseshoe Kidney

Muammer Bozkurt, Enes Yavuz, Feyzi Arda Atar, Osman Can, Halil Lutfi Canat
Department of Urology, Basaksehir Cam and Sakura City Hospital, Istanbul, Turkey

BACKGROUND and AIM: Horseshoe kidney is the most common type of renal fusion anomalies. Because of kidney anomaly, kidney stone treatment in these patients requires more experience. We aimed to evaluate the results of percutaneous nephrolithotomy (PNL) performed in the treatment of kidney stones in patients with horseshoe kidney anomaly.

MATERIALS-METHODS: Eight patients who underwent PNL with stones in their horseshoe kidney between January 2021 and June 2022 in our clinic were included in the study. Patients' age (year), gender, stone characteristics (stone size, side and Hounsfield Unit (HU) values), nephrostomy removal time (days), hospitalization time (days), number of accesses, PNL technique (prone or supine), complications and presence of residual stones was evaluated retrospectively. Stone-freeness was checked with non-contrast computed tomography at 1 month postoperatively. Stones larger than 4 mm were considered residual stones.

RESULTS: The mean age of the patients was 38.3±5.96 (28-46) years and all patients were male. The mean stone size of the patients was 34.67±21.97 mm, and the mean HU value was 1214±230.36. PNL was performed in the left renal unit in 6 patients and in the right renal unit in 2 patients. Pron PNL was performed in 3 patients and Supine PNL was performed in 5 patients. A single access was performed in all patients. 2 patients had prior ESWL treatment. No major complications developed during the surgery or postoperative period and no other organ (Spleen, Liver, Colon and Lung) injuries occurred. No patient required blood transfusion. One patient had prolonged hospitalization (12 days) due to urinary infection. The mean time for nephrostomy removal is 2.33 ±0.52 days. The mean hospitalization time is 4.83 ±3.71 (2-12) days. The residual stone rate was found to be 12.5% (1/8).

CONCLUSION: According to our experience, percutaneous nephrolithotomy is a technique that can be safely and successfully applied in the treatment of stones in renal units with horseshoe kidney anomaly.

Keywords: horseshoe kidney, percutaneous nephrolithotomy, kidney stone

SS-160

Biyoelektrik empedans analizinin vücut dışı şok dalgası ile taş kırma tedavisi (ESWL) sonuçlarına etkisi

Ferhat Keser, Meftun Çulpan, Mehmet Çağlar Çakıcı, Ramazan Gökhan Atış, Asıf Yıldırım
İstanbul Medeniyet Üniversitesi, Üroloji Anabilim Dalı, İstanbul

AMAÇ: Üriner sistem taş hastalığında cerrahi müdahale ihtimali %25 olarak gösterilmektedir ve bu müdahaleler içinde %54 ile vücut dışı şok dalga ile taş kırma (ESWL) en çok uygulanan yöntemdir. Bu çalışmanın primer amacı, böbrek taşı nedeniyle ESWL uygulanan hastalarda, biyoelektrik empedans analizi (BEA) değerlerinin ESWL başarısı üzerine etkisini belirlemektir. Sekonder amacı ise, taş ile cilt arasındaki bölgenin Hounsfield ünitesi (HU) değerinin ESWL başarısı üzerine etkisini ortaya koymaktır.

GEREÇ-YÖNTEM: Eylül 2021 ve Mart 2022 tarihleri arasında, kliniğimizde böbrek taşı nedeniyle ESWL uygulanan hastaların verileri prospektif olarak kaydedildi. Hastaların demografik verileri, işlem öncesi BEA verileri, vücut ısıları, bilgisayarlı tomografide (BT) taş cilt mesafesi, taş hacmi, taşın çapı, taşın HU değeri, taş cilt arası dokunun HU değeri, ESWL seans sayısı, ESWL'de uygulanan enerji ve frekans değerleri not edildi. Son işlemden 1 ay sonra direkt üriner sistem grafisi (DÜSG) ve ultrason ile, arada kalınan durumlarda BT ile taşsızlık kontrol edildi. Taşsızlık elde edilenler başarılı grup, rest taşı olanlar ise başarısız grup olarak iki gruba ayrıldı.

BULGULAR: Toplam 186 hastadan 114 (%61,2) hastada taşsızlık sağlandı. Yapılan tek değişkenli analizde vücut kitle indeksi (VKİ) (OR: 0,916, p=0,013), yağ yüzdesi (OR: 0,945, p=0,002), göbek çevresi (OR: 0,973, 0,028), taş cilt mesafesi (OR: 0,983, p=0,032), taş hacmi (OR: 0,999, p=0,001), taşın HU değeri (OR: 0,998, p=0,002) ve taş ile cilt arası dokunun HU değeri (OR: 1,017, p=0,009) bağımsız risk faktörleri olarak belirlendi. Çok değişkenli analizde ise yağ yüzdesi (OR: 0,933, p=0,001), taş hacmi (OR: 0,999, p=0,023) ve taşın HU değeri (OR: 0,998, p=0,004) bağımsız değişkenler olarak gözlendi ve bu üç değişken ile ESWL başarısını ön gördüren bir regresyon modeli oluşturuldu. Başarılı grubun alt grup analizinde tek seanstan çok seansa geçiş için risk faktörleri araştırıldı. Hasta yaşı (OR: 1,032, p=0,031) ve taşın HU değeri (OR: 1,003, p=0,005) çok seans için risk faktörleri olarak tespit edildi.

SONUÇ: ESWL başarısında taş hacmi, taşın dansitesi ve yağ yüzdesi başarıyı etkileyen faktörler olarak belirlenmiştir. ESWL öncesi başarıyı ön görmek için BEA rutin kullanımı düşünülebilir. Yaş ve taş dansitesi arttıkça tek seansta başarı ihtimalinin azaldığı gösterilmiştir.

Anahtar Kelimeler: böbrek taşı, ESWL, Hounsfield ünitesi, taş cilt mesafesi, taşsızlık, yağ yüzdesi

The effect of bioelectric impedance analysis on the results of extracorporeal shock wave lithotripsy (ESWL)

Ferhat Keser, Meftun Çulpan, Mehmet Çağlar Çakıcı, Ramazan Gökhan Atış, Asıf Yıldırım
Department of Urology, Istanbul Medeniyet University, Istanbul, Turkey

OBJECTIVE: The probability of surgical intervention in urinary system stone disease is shown as 25%, and extracorporeal shock wave lithotripsy (ESWL) is the most applied method with 54% of these interventions. The primary aim of this study is to determine the effect of bioelectrical impedance analysis (BIA) values on the success of ESWL in patients undergoing ESWL due to kidney stones. The secondary aim is to reveal the effect of the Hounsfield unit (HU) value of the region between the stone and the skin on the success of ESWL.

MATERIALS-METHODS: The data of patients who underwent ESWL for kidney stones in our clinic between September 2021 and March 2022 were prospectively recorded. Demographic data of the patients, BIA data before the procedure, body temperature, skin to stone distance in computed tomography (CT), stone volume, stone diameter, HU value of the stone, HU value of the tissue between skin to stone, number of ESWL sessions, energy and frequency values applied in ESWL noted. Stone-free status was checked with direct urinary system radiography (DUSG) and ultrasound 1 month after the last procedure, and with CT in undecided situations. Those with stone-free were divided into two groups as the successful group and those with rest stones as the unsuccessful group.

RESULTS: 114 (61.2%) patients were stone-free out of a total of 186 patients. In univariate analysis, body mass index (BMI) (OR: 0.916, p=0.013), fat percentage (OR: 0.945, p=0.002), belly circumference (OR: 0.973, 0.028), stone-skin distance (OR:

0.983) p=0.032), stone volume (OR: 0.999, p=0.001), HU value of the stone (OR: 0.998, p=0.002), and HU value of the tissue between the stone and the skin (OR: 1.017, p=0.009) were independent risk factors. In multivariate analysis, fat percentage (OR: 0.933, p=0.001), stone volume (OR: 0.999, p=0.023), and stone HU value (OR: 0.998, p=0.004) were observed as independent variables. A regression model was created to predict the success of ESWL with these three variables. In the subgroup analysis of the successful group, risk factors for transitioning from a single session to multiple sessions were investigated. Patient age (OR: 1.032, p=0.031) and HU value of the stone (OR: 1.003, p=0.005) were determined as risk factors for multiple sessions.

CONCLUSION: Stone volume, stone density and fat percentage were determined as factors affecting success in ESWL. Routine use of BIA may be considered to predict success before ESWL. It has been shown that the probability of success in a single session decreases as age and stone density increase.

Keywords: ESWL, fat percentage, Hounsfield unit, kidney stone, skin to stone distance, stone-free

ESWL Başarısını Etkileyen Faktörlerin Tek Değişkenli ve Çok Değişkenli Regresyon Analizi Sonuçları

	Tek Değişkenli Analiz		Çok Değişkenli Analiz	
Değişkenler	O.R. (%95 CI)	p değeri	O.R. (%95 CI)	p değeri
Yaş	0,985 (0,964-1,007)	0,188		
Cinsiyet	1,176 (0,625-2,216)	0,615		
VKİ	0,916 (0,854-0,983)	0,013		
Total vücut suyu	0,960 (0,921-1,001)	0,057		
Yağ yüzdesi	0,945 (0,910-0,980)	0,002	0,933 (0,897-0,971)	0,001
Obezite derecesi	0,984 (0,967-1,001)	0,067		
Total kas kütlesi	1,012 (0,978-1,046)	0,479		
Metabolik hız	5,754 (0,749-44,194)	0,090		
Göbek çevresi	0,973 (0,949-0,997)	0,028		
Viseral yağlanma indeksi	0,958 (0,896-01,023)	0,199		
Vücut ısısı	2,691 (0,972-7,446)	0,054		
Taş cilt mesafesi	0,983 (0,968-0,999)	0,032		
Taş hacmi	0,999 (0,998-0,999)	0,001	0,999 (0,998-1,000)	0,023
Taş tarafı	0,671 (0,371-1,214)	0,187		
Alt kaliks taşı	0,562 (0,308-1,023)	0,058		
Taş cilt arası HU	1,017 (1,004-1,031)	0,009		
Taş HU	0,998 (0,997-0,999)	0,002	0,998 (0,996-0,999)	0,004

VKİ: Vücut kitle indeksi; HU: Hounsfield Ünitesi; O.R.: Odds oranı; CI: Confidence interval.

Univariate and Multivariate Regression Analysis of Factors Affecting ESWL Success

	Univariate Analysis		Multivariate Analysis	
Variables	O.R. (95% CI)	p value	O.R. (95% CI	p value
Age	0.985 (0.964-1.007)	0.188		
Sex	1.176 (0.625-2.216)	0.615		
BMI	0.916 (0.854-0.983)	0.013		
Total body water	0.960 (0.921-1.001)	0.057		
Fat percentage	0.945 (0.910-0.980)	0.002	0.933 (0.897-0.971)	0.001
Obesity degree	0.984 (0.967-1.001)	0.067		
Total muscle mass	1.012 (0.978-1.046)	0.479		
Metabolic rate	5.754 (0.749-44.194)	0.090		
Belly circumference	0.973 (0.949-0.997)	0.028		
Fat mass index	0.958 (0.896-1.023)	0.199		
Body temperature	2.691 (0.972-7.446)	0.054		
Stone skin distance	0.983 (0.968-0.999)	0.032		
Stone volume	0.999 (0.998-0.999)	0.001	0.999 (0.998-1.000)	0.023
Stone side	0.671 (0.371-1.214)	0.187		
Upper calyx stone	0.562 (0.308-1.023)	0.058		
HU of stone skin tissue	1.017 (1.004-1.031)	0.009		
Stone HU	0.998 (0.997-0.999)	0.002	0.998 (0.996-0.999)	0.004

BMI: Body mass index; HU: Hounsfield unit; O.R.: Odds ratio; CI: Confidence interval

SS-161

İntravesikal Stent Uzunluğunun Üreteral Stent İlişkili Semptom Skorlarına Etkisi

Osman Can[1], Eyyüp Danış[1], Mustafa Erkoç[2], Muammer Bozkurt[1], Alper Ötünçtemur[2], Lutfi Canat[1]
[1]Basakşehir Çam ve Sakura Şehir Hastanesi, Üroloji Kliniği, İstanbul, Türkiye
[2]Prof. Dr. Cemil Taşcıoğlu Şehir Hastanesi, Üroloji Kliniği, İstanbul, Türkiye

Giriş: Üreteral kataterler özellikle de Double J stentler üroloji pratiğinde sıklıkla kullanılmaktadır. Obstrüksiyon, taş yolu, üreteral darlık veya üreteroskopik işlemlerden sonra ödemi engellemek için kullanılabilmektedir. Faydalı yönlerinin yanı sıra üreteral stentler hastalarda yan ağrısı veya hematüri gibi birçok semptoma neden olabilmektedir. Bu çalışmamızda üreteral stentlerin mesane içerisindeki uzunluğunun kantitatif ölçümü ile semptom skorları arasındaki ilişkiyi inceledik.

Metod: Üroloji kliniğinde tek taraflı üreter taşı nedeniyle üreteroskopik taş operasyonu olan hastalar çalışmaya dahil edildi. Tüm hastalara üreteroskopik taş operasyonu akabinde 4.8 Fr 26 cm Double J stent yerleştirildi. Hastalara operasyon sonrası 3. hafta sonunda stent alınma işlemi yapılmadan hemen önce Üreteral Stent Semptom Skoru formunun Türkçe validasyonu doldurtuldu. Stent alınma işlemi sırasında stentler forseps yardımı ile orifisten doğduğu seviyeden tutularak dışarı alınmıştır. Bu tutulan kısım gözetilerek hastaların intravesikal stent boyu ölçülmüştür.

Bulgular: Çalışmada toplan 35 hasta değerlendirilmiştir. Hastaların demografik verileri ve semptom skorları tabloda verilmiştir. Hastaların ortalama yaşı 47.5±13 idi. Hastaların 22'si erkek iken 13'ü kadın idi. Ortalama vücut kitle indeksi 27.8±4 olarak hesaplandı. Hastalardan elde edilen semptom skorları incelendiğinde toplam USSQ skoru 67.7±13.9 idi. Üriner semptom skoru 24.3±5.3, vücut ağrı skoru 13.7±3.8, genel sağlık skoru 9.6±2.6, iş performansı skoru 7.3±2.5, cinsel sağlık skoru 3.7±1.5, ek problemler skoru 5.6±2 ve hayat kalitesi skoru 3.6±1.1 olarak bulundu. Mesane içerisi ortalama stent boyu ölçümü 7.7±1.4 cm kadar ölçüldü. Ayrıca toplam USSQ skoru ile mesane içerisi ortalama stent boyu pozitif korele bulundu.

Sonuç: Üreteral stent ilişkili semptomlar için medikal ya da enstrümantasyona dayalı çeşitli çözümler bulunmaya çalışılmıştır. Stent boyu ile ilgili literatürde çeşitli veriler olsa da mesane içerisindeki stent boyunun kantitatif ölçümü ile semptom skorunun korelasyonu pek araştırılmamıştır. Çalışmamızda mesane içerisindeki stent boyu uzadıkça stent ilişkili semptomların arttığını gösterdik.

Anahtar Kelimeler: Hayat kalitesi, Üreteral stent, Üriner semptom

Effect of Intravesical Stent Length on Ureteral Stent-Related Symptom Scores

Osman Can[1], Eyyüp Danış[1], Mustafa Erkoç[2], Muammer Bozkurt[1], Alper Ötünçtemur[2], Lutfi Canat[1]
[1]Department of Urology, Basaksehir Cam and Sakura City Hospital, Istanbul, Turkey
[2]Department of Urology, Prof. Dr. Cemil Tascioglu City Hospital, Istanbul, Turkey

Introduction: Ureteral catheters, especially Double J stents, are frequently used in urology practice. They can be used to prevent obstruction, stone street, ureteral stricture and oedema after ureteroscopic interventions. In addition to its beneficial aspects, ureteral stents can cause many symptoms such as flank pain or haematuria in patients. In this study, we examined the relationship between the quantitative measurement of the length of ureteral stents in the bladder and symptom scores.

Method: Patients who underwent ureteroscopic stone operation due to unilateral ureteral stones in the urology clinic were included in the study. 4.8 Fr 26 cm Double J stent was placed in all patients after ureteroscopic stone surgery. The Turkish validation of the Ureteral Stent Symptom Score form was completed at the end of the 3rd postoperative week, just before stent removal was performed. During the stent removal process, the stents were removed from the orifice level with the forceps. Intravesical stent size of the patients was measured by considering this retained part.

Results: A total of 35 patients were evaluated in the study. Demographic data and symptom scores of the patients are presented in the table. The mean age of the patients was 47.5±13. Of the patients, 22 were male and 13 were female. The mean body mass index was calculated as 27.8±4 kg/m2. When the symptom scores obtained from the patients were examined, the total USSQ score was 67.7±13.9. Urinary symptom score was 24.3±5.3, body pain score was 13.7±3.8, general health score was 9.6±2.6, work performance score was 7.3±2.5, sexual health score was 3.7±1.5, additional problems score was 5.6±2, and quality of life score was 3.6±1.1. The mean intra-bladder stent length was measured as 7.7±1.4 cm. In addition, total USSQ score and mean intra-bladder stent length were positively correlated.

Conclusion: Various medical or instrumentation-based solutions have been sought for ureteral stent-related symptoms. Although there are various data in the literature on stent length, the correlation between the quantitative measurement of the stent length in the bladder and the symptom score has not been investigated much. In our study, we showed that as the stent length in the bladder increases, stent-related symptoms increase.

Keywords: Quality of Life, Ureteral stent, Üriner semptom

Grafik
Graphic

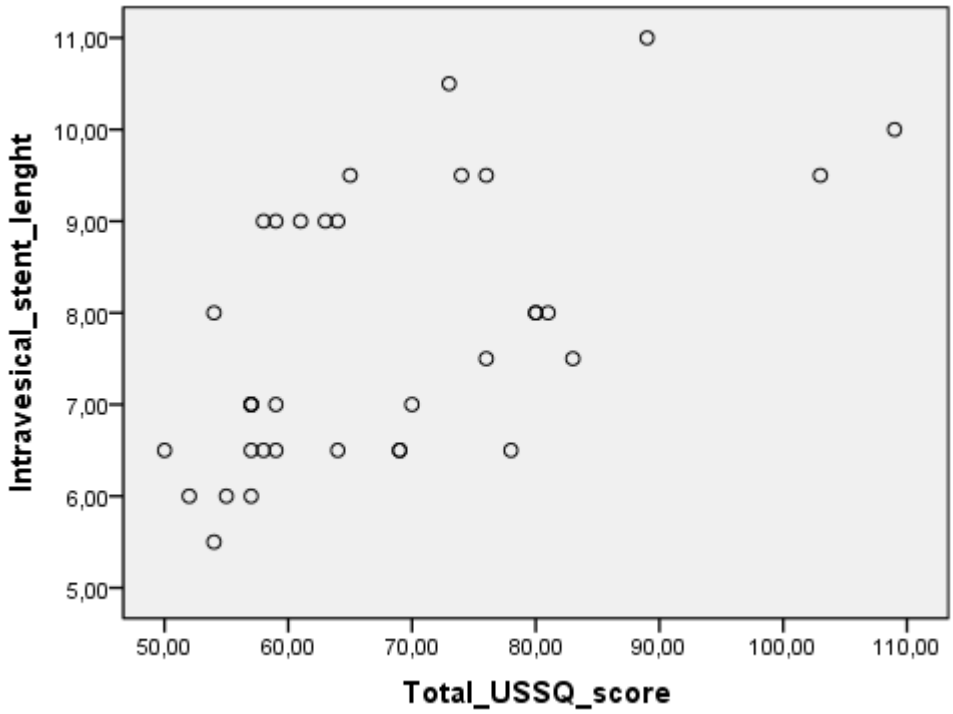

Toplam USSQ Skorları ile İntravesikal Stent Boyunun Korelasyonu
The Correlation of Total USSQ Scores and Intravesical Stent Length

Tablo

	n= 35
Yaş	47.5±13
Cinsiyet (Erkek/Kadın)	22/13
VKİ (kg/m2)	27.8±4
Taraf (Sağ/Sol)	14/21
İntravezikal stent uzunluğu (cm)	7.7±1.4
Toplam USSQ Skoru	67.7±13.9
Üriner Semptom Skoru	24.3±5.3
Vücut Ağrı Skoru	13.7±3.8
Genel Sağlık Skoru	9.6±2.6
İş Performansı Skoru	7.3±2.5
Cinsel Sağlık Skoru	3.7±1.5
Ek Problemler Skoru	5.6±2
Hayat Kalitesi Skoru	3.6±1.1

Hastaların Demografik verileri ve semptom skorları

Table

	n= 35
Age	47.5±13
Gender (Male/Female)	22/13
BMI (kg/m2)	27.8±4
Side (Right/Left)	14/21
Intravesical Stent Length (cm)	7.7±1.4
Total USSQ Score	67.7±13.9
Urinary Symptom Score	24.3±5.3
Body Pain Score	13.7±3.8
General Health Score	9.6±2.6
Work Performance Score	7.3±2.5
Sexual Health Score	3.7±1.5
Additional Problems Score	5.6±2
Global Quality of Life Score	3.6±1.1

Demographic datas and Symptom Scores of Patients

SS-162

20 Mm'den Küçük Alt Kaliks Taşlarının Tedavisinde Pelvikalisiyel Anatominin RIRS Başarısına Etkisi

Muhammed Arif İbiş, İhsan Barış Müldür, Fahri Erkan Sadioğlu, Kubilay Sarıkaya, Mehmet Çiftçi, Çağrı Şenocak, Ömer Faruk Bozkurt
Ankara Atatürk Sanatoryum Eğitim ve Araştırma Hastanesi

AMAÇ: Çalışmamızda 20 mm'den küçük alt kaliks taşlarının tedavisinde pelvikalisiyel anatominin RIRS başarısına etkisini göstermeyi amaçladık.

GEREÇ YÖNTEM: 2021 ile 2022 tarihleri arasında kliniğimizde 20 mm'den küçük alt kaliks taşı nedeniyle retrograd intrarenal cerrahi (RIRS) ile tedavi edilmiş olan 56 hastanın verileri retrospektif olarak incelenmiştir. At nalı böbrek, pelvik böbrek veya dublike sistem gibi üst üriner sistem anomalisi olan hastalar çalışma dışı bırakılmıştır. Hastalar postoperatif taşsızlık durumuna göre taşsızlık sağlanan grup (Grup 1) ve taşsızlık sağlanamayan grup (Grup 2) olarak iki gruba ayrılmıştır. Hastaların demografik verileri, taş yükleri, pelvikalisiyel yapı ölçümleri (infundibular uzunluk, infundibular genişlik, infundibulopelvik açı) iki grup arasında karşılaştırılmıştır.

BULGULAR: Yaş ve cinsiyet açısından iki grup arasında fark saptanmadı (sırasıyla, p=0.0775 ve p=0.698). Pelvikalisiyel anatomi özelliklerine bakıldığında, infundibular uzunluk ve infundibular genişlik bakımından gruplar arasında anlamlı fark saptanmamasına rağmen (sırasıyla, p=0.977 ve p=0.453), infundibulopelvik açının grup 1'de istatistiksel olarak daha yüksek olduğu görüldü (Grup 1: 48.4 ± 12.2; Grup 2: 37 ± 9.1; p=0,015). Grup 1'de ortalama taş uzunluğu 11 ± 3.3 iken, grup 2'de 14.9 ± 2 idi. Taş uzunluğu bakımından iki grup arasındaki fark anlamlıydı (p=0.002) (Tablo 1). Çok değişkenli analiz sonuçlarına bakıldığında, ortalama taş uzunluğu ve infundibulopelvik açı değerlerinin taşsızlık için bağımsız prediktif faktörler olduğu gösterilmiştir (p=0.015 ve p=0.044, sırasıyla) (Tablo2).

SONUÇ: Minimal invaziv bir girişim olması sebebiyle düşük morbidite ve komplikasyon oranlarına sahip olan RIRS; 20 mm'den küçük alt kaliks taşlarının tedavisinde etkili bir tedavi yöntemidir. Yine de, böbrek taşının uzunluğu ve infundibulopelvik açı bu prosedürün başarısını belirleyen önemli kriterlerdir.

Anahtar Kelimeler: Pelvikalisiyel Anatomi, RIRS, Alt Kaliks Taşı

The Effect of Pelvicalyceal Anatomy on the Success of RIRS in the Treatment of Lower Calyx Stones Smaller than 20 mm

Muhammed Arif İbiş, İhsan Barış Müldür, Fahri Erkan Sadioğlu, Kubilay Sarıkaya, Mehmet Çiftçi, Çağrı Şenocak, Ömer Faruk Bozkurt
Ankara Atatürk Sanatoryum Education and Research Hospital

OBJECTIVE: In our study, we aimed to show the effect of pelvicalyceal anatomy on the success of RIRS in the treatment of lower calyceal stones smaller than 20 mm.

MATERIAL-METHOD: The data of 56 patients who were treated with retrograde intrarenal surgery (RIRS) for lower calyceal stones smaller than 20 mm in our clinic between 2021 and 2022 were analyzed retrospectively. Patients with upper urinary tract anomaly such as horseshoe kidney, pelvic kidney or duplicated system were excluded from the study. The patients were divided into two groups according to their postoperative stone-free status as the stone-free group (Group 1) and the non stone-free group (Group 2). Demographic data, stone loads, pelvicalyceal structure measurements (infundibular length, infundibular width, infundibulopelvic angle) of the patients were compared between the two groups.

RESULTS: There was no difference between the two groups in terms of age and gender (p=0.0775 and p=0.698, respectively). When the pelvicalyceal anatomy features were examined, although no significant difference was found between the groups in terms of infundibular length and infundibular width (p=0.977 and p=0.453, respectively), the infundibulopelvic angle was statistically higher in group 1 (Group 1: 48.4 ± 12.2; Group 1). 2: 37 ± 9.1; p=0.015). While the mean stone length was 11 ± 3.3 in group 1, it was 14.9 ± 2 in group 2. The difference between the two groups in terms of stone length was significant (p=0.002) (Table 1). Considering the results of multivariate analysis, mean stone length and infundibulopelvic angle values were shown to be independent predictive factors for stone-free (p=0.015 and p=0.044, respectively) (Table2).

CONCLUSION: RIRS, which has low morbidity and complication rates due to being a minimally invasive procedure; It is an effective treatment method in the treatment of lower calyceal stones smaller than 20 mm. Nevertheless, the length of the kidney stone and the infundibulopelvic angle are important criteria that determine the success of this procedure.

Keywords: Pelvicalyceal Anatomy, RIRS, Lower Calyx Stone

Analiz Sonuçları
Results of analysis

Tablo 1. Değişkenlerin tek değişkenli analizi (Table 1. Univariate analysis of variables)

	Grup 1 (n=48)	Grup 2 (n=8)	p
Yaş (Age)	33.5 ± 8.7	32.5 ± 11.5	0.775
Cinsiyet (Gender)			0.698
Erkek (Male)	30 (88.2)	4 (11.8)	
Kadın (Female)	18 (81.8)	4 (18.2)	
Taş uzunluğu (Stone Length)	11 ± 3.3	14.9 ± 2	**0.002**
İnfundibular uzunluk (Infundibular Lenght)	26.6 ± 6.3	26.7 ± 5,2	0.977
İnfundibular genişlik (Infundibular width)	5.5 ± 2.8	4.7 ± 2.5	0.453
İnfundibulopelvik açı (Infundibulopelvic angle)	48.4 ± 12.2	37 ± 9.1	**0.015**

Tablo 2. Değişkenlerin çok değişkenli analizi (Table 2. Multivariate analysis of variables)

	OR	95% CI		p
		Lower Limit	Upper Limit	
Constant	0.008	-	-	0.157
Taş uzunluğu (Stone Length)	1.745	1.12	2.73	**0.015**
İnfundibulopelvik açı (Infundibulopelvic angle)	0.896	0.81	0.99	**0.044**
Cinsiyet (Gender)	1.571	0.22	11.50	0.657

SS-163

Litholysis: Our long-forgotten trusty friend

Emil Mukhtarov[1]
[1]Urology Department, Yeni Klinika National Health Center, Baku, Azerbaijan
[2]Urology Department, Baku Health Center, Baku, Azerbaijan

When we entered the word "Litholysis" in the PubMed portal, the first mentioned medical scientific article appeared in 1877 in the Edinburgh Medical Journal, George Duncan's report with the same name. Since then, there have been many achievements in the treatment of urinary stones, new non-invasive and less invasive methods have been developed and applied, and in the light of these changes, we could witness not only litholysis falling into the background, but also the creation of distrust among urologists and especially among our younger generation of doctors. Advertising of extreme surgical operations in the mass media has also made the population forget that stones can dissolve, and as a result, litholytic drugs are included in complex treatment after lithotripsy as an additional method. However, litholysis can be very successful as a monotherapy in properly selected patients after appropriate examinations.

PURPOSE: To study the effect of litholysis as monotherapy in large kidney stones

MATERIALS-METHODS: 21 patients referred for percutaneous nephrolithotomy with large (2-4.8 cm) kidney stones and normal or close to normal renal function were selected: 16 men and 5 women. These were patients without acute symptoms and with no indication for urgent intervention. Each of these patients underwent metabolic research, native and i.v. opaque urological computer tomography and urography, and pathogenetic treatment according to the guidelines of the European Urology Association.

RESULTS: As a result of metabolic evaluation, parathyroid hormone elevation was recorded in one patient. As a result of the examinations, an adenoma of the parathyroid gland was discovered. As a result of litholytic (potassium citrate) treatment, after the adenoma excision and endocrinological treatment, a 3 cm oxalate stone was reduced to 3 mm. Magnesium deficiency was detected in 3 patients. As a result of treatment with magnesium preparations and potassium citrate, oxalate stones with dimensions of 2.0 cm, 2.1 cm and 2.4 cm were litholized, and urate stones developed against the background of hyperuricemia in the remaining patients were treated with allopurinol and citric acid+sodium citrate+potassium bicarbonate containing litholytic medicine it was possible to melt as a result of complex treatment. Figure 1 shows a patient with a 4.8 cm kidney stone who was completely free from kidney stone disease within 2.5 months.

CONCLUSION: The results of our limited study showed that litholytic treatment can be highly effective as monotherapy even for large stones in properly selected and fully metabolically evaluated patients.

Keywords: renal stone, litholysis, medical treatment

Figure 1.

Computed tomography images of a staghorn urate stone (left) with a density of 365 HU in the largest dimension of 4.8 cm in the right kidney and complete stone-free kidney after only 2.5 months of litholytic treatment (right). The image on the right shows a right JJ ureteral stent pre-positioned to prevent possible obstruction

SS-164

Retrograd İntrarenal Cerrahi Sonrası Rezidüel Taş Varlığına Etkili Faktörler

Anıl Erkan, Akif Koç
Bursa Yüksek İhtisas Eğitim ve Araştırma Hastanesi

Giriş: Böbrek taşlarının endoskopik tedavisinde retrograd intrarenal cerrahi (RIRC) artan sıklıkla kullanılmaktadır. Etkin bir tedavi yöntemi olmasına karşın bazı durumlarda hastalarda rezidüel taş kalabilmektedir. Çalışmamızın amacı rezidüel taş kalmasına etkili faktörleri araştırmaktır.

Materyal metod: Haziran 2021-Haziran 2022 tarihleri arasında kliniğimizde yapılan 144 RIRC ameliyatı incelendi. Hastaların demografik özellikleri, taşın özellikleri ve ameliyata ait özellikler değerlendirildi. Hastalara ameliyattan bir ay sonra çekilen direk üriner sistem grafisinde 4 mm ve üstü taş saptanması rezidüel taş varlığı olarak değerlendirildi. Rezidüel taşı olmayanlar grup 1, rezidüel taşı olanlar grup 2 olarak ayrıldı.

Sonuçlar: Yüz kırk dört hastanın 17'sinde (%11,8) rezidüel taş mevcut idi. Rezidüel taşların 11'i (%64,7) alt polde, 5'i (%29,5) orta polde, 1'i (%5,8) ise hem orta hem de alt polde idi. Ortalama rezidüel taş boyutu 6,5±2(4-11) mm idi. Gruplara ait özellikler tablo 1'de özetlenmiştir. Grup 1 ve Grup 2'deki hastaların cinsiyet ve ortalama yaşları arasında fark saptanmadı (p=0,39, p=0,33). Grup 2'de ortalama taş boyutu istatistiksel açıdan anlamlı olarak daha büyük saptandı (p=0,02). Pelvis taşları hariç diğer taş lokalizasyonları ile rezidüel taş olması arasında anlamlı ilişki saptanmadı (p=0,02). Ameliyat öncesi pelvis ön-arka çapı 20 mm'den fazla hidronefrozu olanlarda, rezidüel taş kalması açısından istatistiksel açıdan anlamlı olarak bulundu (p=0,016). Üriner sistem anomalisi varlığı, ameliyat öncesi DJ stent varlığı rezidüel taş varlığı açısından istatistiksel açıdan önemsiz faktörler olarak tespit edildi (p=0,51, p=0,4). Ameliyat sırasında üreteral giriş kılıfı kullanılanlarda, rezidüel taş varlığı açısından anlamlı fark saptanmadı (p=0,75). Grup 1'de ortalama ameliyat süresi 48,9±13,1 dakika iken, Grup 2'de 58,5±11,1 dakika saptandı (p=0,005).

Tartışma: RIRC ameliyatı sonrası tekrar ameliyat gerekliliği veya hastada ağrıya neden olması nedeniyle rezidüel taş kalması istenmeyen bir sonuçtur. Çalışmamızda, taş boyutu ve ameliyat öncesi pelvis ön-arka çapı 20 mm'den fazla olması, rezidüel taş kalması açısından etkili faktörler olduğu, pelvis yerleşimli taşın olması daha fazla taşsızlık sağlanması açısından önemli bir faktör olduğu gösterilmiştir.

Anahtar Kelimeler: ürolitiazis, böbrek taşı, RIRC, rezidüel taş

Factors Affecting Presence of Residual Fragments After Retrograde Intrarenal Surgery

Anıl Erkan, Akif Koç
Bursa Yuksek Ihtisas Education and Training Hospital

Introduction: Retrograde intrarenal surgery (RIRS) is performed with increasing frequency for the endoscopic treatment of kidney stones. Although it is an effective treatment method, in some cases, patients may have residual fragments. The aim of our study is to investigate the factors affecting the presence of residual fragments.

Material method: One hundred and fourty-four RIRS surgeries performed in our clinic between June 2021 and June 2022 were examined. The demographic characteristics of the patients, the characteristics of the stones and the characteristics of the surgeries were evaluated. Detection of stones, 4 mm or bigger in the direct urinary system X-ray taken one month after the surgery was considered as the presence of residual fragments. Those without residual fragments were labeled as Group 1, those with residual fragments were labeled as Group 2.

Results: Residual fragments were present in 17 (11.8%) of 144 patients. Eleven (64.7%) of them were in the lower pole, 5 (29.5%) were in the middle pole, and 1 (5.8%) was in both the middle and lower poles. The mean residual fragment size was 6.5±2(4-11) mm. The characteristics of the groups are summarized in Table 1. There was no statistically significant difference between the gender and mean age of the patients in Group 1 and Group 2 (p=0.39, p=0.33). The mean stone size was found to be statistically significantly bigger in Group 2 (p=0.02). Except for renal pelvis stones, no significant correlation was found between stone localizations and presence of residual fragments (p=0.02). It was found statistically significant in terms of residual fragments in patients with hydronephrosis with a renal pelvis anteroposterior diameter more than 20 mm preoperatively (p=0.016). Presence of urinary system anomaly and presence of DJ stent before surgery were found to be statistically insignificant (p=0.51, p=0.4). There was no statistically significant difference between the presence of residual fragments and usage of ureteral access sheath during surgery (p=0.75). While the mean operation time was 48.9±13.1 minutes in Group 1, it was 58.5±11.1 minutes in Group 2 (p=0.005).

Discussion: After RIRS surgery, residual fragments are an undesirable outcome due to the necessity of reoperation or causing pain in the patient. In our study, it has been shown that stone size and preoperative renal pelvis anteroposterior diameter of more than 20 mm are effective factors in terms of residual fragments, and the presence of a stone located in the renal pelvis is an important factor in achieving stone-free status.

Keywords: urolithiasis, kidney stone, RIRS, residual fragment

Tablo 1:Rezidüel taşı olmayan ve olan hastaların özelliklerinin karşılaştırılması

	Grup 1(n=127)	Grup 1(n=127)	p değeri
Cinsiyet(E/K)	84/43	13/4	0,39
Ortalama yaş (yıl)	49,9±16,5	53,9±12,2	0,33
Ortalama taş boyutu (mm)	16,7±5,4	20,6±6,1	0,02
Renal pelvis taşı varlığı	72/127	3/17	0,02
Üriner sistem anomalisi varlığı	23/127	2/17	0,51
Ameliyat öncesi DJ stent varlığı	26/127	5/17	0,4
Üretral giriş kılıfı kullanılanlar	87/127	11/17	0,75

Table 1: Comparison of the characteristics of patients with and without residual fragments

	Group 1(n=127)	Group 2(n=17)	p value
Gender (M/F)	84/43	13/4	0,39
Mean age	49,9±16,5	53,9±12,2	0,33
Mean stone size (mm)	16,7±5,4	20,6±6,1	0,02
Presence of renal pelvis stone	72/127	3/17	0,02
Presence of urinary system anomaly	23/127	2/17	0,51
Presence of DJ stent before surgery	26/127	5/17	0,4
Usage of ureteral access sheath	87/127	11/17	0,75

SS-165

RIRC öncesi DJS kullanımının etkileri ve sonuçları

Burak Karabacakoğlu, Hakan Üçok
Sağlık Bilimleri Üniversitesi, Tepecik Eğitim ve Araştırma Hastanesi, Üroloji Ana Bilim Dalı, İzmir

AMAÇ: Üriner sistem taş hastalığı yaklaşık %10-15 oranında görülürken 5 yıl içerisinde % 50 oranında nüks eder. Retrograd intrarenal surgery (RIRS) günümüzde teknolojik gelişmelerle üriner sistem taş hastalığında çeşitli boyutlardaki taşların tedavisinde etkin ve güvenli olarak kullanılabilmektedir. Etkili ve güvenli bir kullanım alanı olmasına rağmen double-J stent (DJS) kullanımı ile farklı komplikasyonlar ortaya çıkabilmektedir. Bu çalışmada Preop DJS olan ve olmayan RIRS operasyonu geçiren böbrek taşı hastalarında DJS varlığının klinik sonuçlarını ve operasyon başarısını öngören risk faktörlerini belirlemeyi amaçladık.

METHOD: Kliniğimizde Nisan 2014 ile Kasım 2021 tarihleri arasında böbrek taşı Preop DJS olan (n:41) ve olmayan (n:119) RIRS operasyonu geçiren böbrek taşı olan 160 hastanın verileri geriye dönük olarak tarandı.

BULGULAR: Preop DJS olan hastaların 27'si (65,9) erkek ve yaş ortalaması 52,41±14,09 olurken, Preop DJS olmayan hastaların 75'i (63) erkek ve yaş ortalamasının 45,73±14,68 yıl olduğu ve her iki grup arasında bu farkların anlamlı olduğu gözlendi (p<0,05). Preop DJS olan hastaların taşlarının boyutu 1,16±0,89 cm3 olurken Preop DJS olmayan hastaların taşlarının ortalama boyutunun 1,97±1,43 cm3 olduğu ve bu farkın istatistriksel anlamlı olduğu gözlendi (p<0,05). Çalışmada her iki grupta da taşın daha çok sol böbrekte yer aldığı gözlendi. Preop DJS olan hastaların RIRS skoru, Reşorlu Ünsal taş skoru ve Modifiye Seul skoru ortalamalarının Preop DJS olmayan hastalarınkinden daha yüksek ortalamalara sahip oldukları bulundu. Her iki grup arasında RIRS skoru (p:0,047) ve Modifiye Seul skoru (p:0,042) ortalamaları arasında anlamlı farklar gözlenirken, Reşorlu Ünsal taş skoru (p:0,427) anlamlı fark gözlenmedi. Preop DJS olan hastaların 35'ine (%85.4) postop tekrar DJS takılırken, preop DJS olmayan hastaların 92'sine (%77.3) postop DJS takılmış olup istatistiksel olarak anlamlı bulunmadı (p:0.332). Preop DJS olan hastaların geçirdikleri operasyon ortalama süresi Preop DJS olmayan hastaların operasyon sürelerinden daha kısa olurken, hastanede kalış süreleri daha uzundu. Preop DJS olan hastaların 9'unun (%22) ve Preop DJS olmayan hastaların 46'sının (%38,7) taşının boyutunun 2,1≤ cm büyük olduğu ve bu farkların anlamlı olduğu saptandı (p<0,05). Preop DJS olan hastaların 31'inde (%75,6) ve Preop DJS olmayan hastaların 80'ninde (%67,2) taşsızlık (stone free) bulunduğu ve bu farkların anlamlı olduğu saptandı (p<0,05).

SONUÇLAR: RIRS operasyonu planlanan hastalarda preop DJS ihtiyacının ve kullanımının hastanın yaşıyla, taş boyutuyla, RIRS risk skorlamalarıyla ve taşsızlık oranı ile ilişkili olduğu saptanmıştır. RIRS planlanan hastaların demografik ve klinik özellikleri göz önüne alınarak preop DJS ihtiyacı olup olmadığı preoperatif olarak değerlendirilmelidir.

Anahtar Kelimeler: Komplikasyon, Preop DJS varlığı, RIRC, Taş skorlama sistemleri, Taşsızlık

The effects and results of the usage of DJS before RIRS

Burak Karabacakoğlu, Hakan Üçok
University of Health Sciences, Tepecik Education and Research Hospital, Urology Department, İzmir

PURPOSE: Urinary system stone disease is seen at a rate of about 10-15%, while it recurs at a rate of 50% within 5 years. Retrograde intrarenal surgery (RIRS) can be used effectively and safely in the treatment of stones of various sizes in urinary system stone disease with technological developments today. Although it is an effective and safe area of use, different complications may occur with the use of double-J stent (DJS). In this study, we aimed to determine the clinical outcomes of the presence of DJS and the risk factors predicting the success of the operation in kidney stone patients who underwent RIRS operation with and without Preoperative DJS.

METHODS: The data of 160 patients with kidney stones who underwent RIRS operation with and without kidney stone Preop DJS (n:41) and without (n:119) kidney stones in our clinic between April 2014 and November 2021 were retrospectively reviewed.

RESULTS: While 27 (65.9) of the patients with Preop DJS were male and the mean age was 52.41±14.09, 75 (63) of the patients without Preop DJS were male and the mean age was 45.73±14.68 years. and it was observed that these differences were significant between both groups (p<0.05). The size of the stones of the patients with Preop DJS was 1.16±0.89 cm3, while the mean size of the stones of the patients without Preop DJS was 1.97±1.43 cm3, and this difference was statistically significant (p<0.05). In the study, it was observed that the stone was mostly located in the left kidney in both groups. It was found that the mean RIRS score, Resorlu-Unsal stone score and Modified Seoul score of the patients with Preop DJS had higher mean scores than the patients without Preop DJS. While significant differences were observed between the mean RIRS score (p:0.047) and Modified Seoul score (p:0.042) between the two groups, no significant difference was observed in the Resorlu-Unsal stone score (p:0.427). While postoperative

DJS was implanted in 35 (85.4%) patients with preoperative DJS, postoperative DJS was inserted in 92 (77.3%) patients without preoperative DJS, which was not statistically significant (p:0.332). While the mean operation time of the patients with Preop DJS was shorter than the operation time of the patients without Preop DJS, the hospital stay was longer. It was indicated that 9 (22%) of the patients with Preop DJS and 46 (38.7%) of the patients without Preop DJS had a stone size of 2.1 ≤ cm and these differences were significant (p<0.05). It was determined that 31 (75.6%) of the patients with Preop DJS and 80 (67.2%) of the patients without Preop DJS were stone free and these differences were significant (p<0.05).

CONCLUSIONS: It was seen that the need for and use of preoperative DJS in patients scheduled for RIRS operation was associated with the patient's age, stone size, RIRS risk scoring, and stone-free rate. Considering the demographic and clinical characteristics of patients for whom RIRS is planned, the need for preoperative DJS should be evaluated preoperatively.

Keywords: Complication, Preop DJS presence, RIRS, Stone free status, Stone scoring systems

Figür 1
Figure 1

	DJS olan (n:41)		DJS olmayan (n:119)			
	Ort ±Std	**Medyan (Min-Max)**	**Ort ±Std**	**Medyan (Min-Max)**	*F testi*	*p*
Yaş (yıl)	52,41±14,09	54(21-79)	45,73±14,68	46 (19-83)	*3,161*	***0,016****
Preop Kreatin	1,13±0,51	1 (0,6-3,3)	0,99±0,25	1,0 (0,5-2,2)	*1,518*	*0,850*
Postop Kreatin	1,21±0,81	0,9 (0,7-3,5)	1,03±0,29	1,0 (0,5-1,9)	*0,937*	*0,865*
Taşın HU değeri	965,37±351,57	1000 (400-1600)	1044,87±342,54	1100 (200-1650)	*0,580*	*0,839*
Taşın boyutu (cm^3)	1,16±0,89	0,96(0,13-3,75)	1,97±1,43	1,65(0,24-7,8)	*5,359*	***0,015****
Operasyon süresi (dk)	52,78±19,28	50(25-110)	55,33±18,79	50(30-125)	*0,788*	*0,832*
Hastanede kalış süresi (gün)	2,65±2,62	2 (2-17)	2,11±0,36	2 (1-4)	*1,058*	*0,810*
RIRS skoru	6,35±1,22	6(4-10)	5,96±1,24	6 (4-9)	*0,816*	***0,047****
Reşorlu Ünsaltaş skoru	0,34±0,69	0(0-3)	0,31±0,54	0 (0-2)	*1,320*	*0,427*
Modifiye Seul skoru	1,78±0,91	2(1-6)	1,47±0,72	1 (1-4)	*3,103*	***0,042****

Preop DJS olan ve olmayan RIRS operasyonu geçiren böbrek taşı hastaları demografik, biyokimyasal ve klinik özelliklerinin karşılaştırılması
Comparison of demographic, biochemical and clinical characteristics of kidney stone patients who underwent RIRS operation with and without preoperative DJS

Tablo 1

		DJS olan (n:41)		DJS olmayan (n:119)		p değeri
		n	%	n	%	
Taş Boyutu	0-2 cm	32	78	73	61.3	0.038*
	2+ cm	9	22	46	38.7	
Taşsızlık	Evet	31	75.6	80	67.2	0.005*
	Hayır	10	24.4	39	32.8	
Postop DJS varlığı	Var	35	85.4	92	77.3	0.332
	Yok	6	14.6	27	22.7	
Postop Komlikasyon Varlığı	Var	3	7.3	14	11.8	0.021*
	Yok	38	92.7	105	88.2	
RIRS skoru	4	3	7.3	12	10.1	0.044*
	5	9	22	32	26.9	
	6	14	34.1	43	36.1	
	7	11	26.8	14	11.8	
	8	3	7.3	12	10.1	
	9	0	0	6	5	
	10	1	2.4	0	0	

DJS olan ve olmayan hastaların klinik veriler ışığında karşılaştırılması

Table 1

		Patients with DJS (n:41)		Patients without DJS (n:119)		p value
		n	%	n	%	
Stone Size	0-2 cm	32	78	73	61.3	0.038*
	2+ cm	9	22	46	38.7	
Stone-free	Yes	31	75.6	80	67.2	0.005*
	No	10	24.4	39	32.8	
Postop DJS	Present	35	85.4	92	77.3	0.332
	Absent	6	14.6	27	22.7	
Postop Complication	Present	3	7.3	14	11.8	0.021*
	Absent	38	92.7	105	88.2	
RIRS scoring	4	3	7.3	12	10.1	0.044*
	5	9	22	32	26.9	
	6	14	34.1	43	36.1	
	7	11	26.8	14	11.8	
	8	3	7.3	12	10.1	
	9	0	0	6	5	
	10	1	2.4	0	0	

Comparison of patients with and without preoperative DJS in the light of clinical data

SS-166

Böbrek Taşı Olan Geriatrik Hastalarda Mini-Perkütan Nefrolitotomi'nin (mini-PNL) Etkinliği ve Güvenilirliği

Mehmet Serkan Özkent[1], Emre Altıntaş[2]
[1]Konya Şehir Hastanesi, Üroloji Kliniği,Konya
[2]Selçuk Üniversitesi Tıp Fakültesi, Üroloji Ana Bilim Dalı, Konya

AMAÇ: Geriatrik hastalarda (>65 yaş) mini perkütan nefrolitotomi (mini-PNL) nin etkinliği ve güvenirliliğini değerlendirmek.

MATERYAL-METOD: Ocak 2015 ve Ocak 2020 arasında mini-PNL uygulanan 67 hastanın verileri retrospektif olarak incelendi. 65 yaş üstü olan 22 hasta çalışmaya dahil edildi. Hastaların yaş, cinsiyet, ASA skoru, vücut kitle indeksi (VKİ), komorbidit durumları kaydedildi. Hastaların hepsine operasyon öncesi dönemde kontrassız taş protokolü tomgorafi çekildi ve böbrek taşı özellikleri (taşın olduğu taraf, lokalizasyon, taş boyutu ve hounsfield değeri, hidronefroz derecesi) kaydedildi. Operasyon sonrası DJ stent konulma durumu, taşsızlık oranı ve komplikasyon durumları değerlendirildi. Post operatif dönemde 1.ayda BT ile taşsızlık oranları kontrol edildi. BT de 4 mm altı taşı olan hastalar taşsız olarak kabul edildi.

BULGULAR: Hastaların 10'u kadın 12'si erkekti. Hastaların ortalama yaşları 69, ortalama VKİ 27,7 idi. (Tablo-1) Hastaların sekizinde taş sağ böbrekte iken 14 hastada taş sol böbrekte idi. Ortalama taş boyutu 20,8 mm ve ortalama taş dansitesi 1161,7 HU idi. (Tablo-1) BT görüntülerinde 10 hastada hidronefroz mevcuttu.

Hastaların ortalama hastanede kalış süresi 4,3 (1-11) gündü. 11 hastaya (%50) operasyon bitiminde DJ stent konuldu. Post operatif Clavien Dindo sınıflamasına göre iki hastada grade1 (iye ve minör kanama) bir hastada da grade 3b (DJ stentin böbreği perforasyonu) komplikasyon görüldü. (Tablo-2) Taşsızlık oranı %72 olarak saptandı. Rezidü taşı kalan hastaların taş boyutları 30 mm üzerindeydi. Rezidü taşı kalan hastaların üçü post operatif dönemde ESWL ile tedavi edildi. Diğer üç hastanın ikisinde kaliks boynu darlığı bir hastanın da kontrole gelmemesi nedeniyle rezidü taşlarına müdahale edilemedi. (Tablo 2)

SONUÇ: Konvansiyonel PNL yüksek başarı oranıyla beraber kanama başta olmak üzere hemopnömotoraks, batın içi organ yaralanması gibi majör komplikasyonları olabilen bir ameliyattır. Özellikle yaşlı hastaların böbrek taşı operasyonlarında komorbidit patolojilerin fazla olması nedeniyle konvansiyonel PNL yerine mini-PNL kullanımı komplikasyon oranlarını azaltabilir. Çalışmamızda gösterdiğimiz üzere geriatrik hastalarda mini-PNL hem güvenli hem de başarı oranı yüksek bir ameliyat tekniği olarak karışımıza çıkmaktadır.

Anahtar Kelimeler: böbrek taşı, mini-PNL, perkütan nefrolitotomi

Efficacy and Safety of Mini-Percutaneous Nephrolithotomy (mini-PNL) in Geriatric Patients with Kidney Stones

Mehmet Serkan Özkent[1], Emre Altıntaş[2]
[1]Konya City Hospital, Department of Urology, Konya
[2]Selcuk University, Faculty of Medicine, Department of Urology, Konya

OBJECTIVE: To evaluate the efficacy and safety of mini percutaneous nephrolithotomy (mini-PNL) in geriatric patients (>65 years).

MATERIALS-METHODS: Data of 67 patients who underwent mini-PNL between January 2015 and January 2020 were analyzed retrospectively. 22 patients over 65 years of age were included in the study. Age, gender, ASA score, body mass index (BMI), and comorbidity status of the patients were recorded. All patients underwent uncontrast stone protocol tomography in the preoperative period, and kidney stone characteristics (the side of the stone, localization, stone size and Hounsfield value, hydronephrosis degree) were recorded. Postoperative DJ stent placement status, stone-free rate, and complications were evaluated. Stone-free rates were checked with CT at 1 month in the postoperative period. Patients with stones less than 4 mm in CT were considered stone-free.

RESULTS: Ten of the patients were female, and 12 were male. The mean age of the patients was 69, and the mean BMI was 27.7. (Table-1) Eight patients had stones in the right kidney, while 14 had stones in the left kidney. The mean stone size was 20.8 mm, and the mean stone density was 1161.7 HU. (Table-1) Hydronephrosis was present in 10 patients on CT images. The mean hospital stay of the patients was 4.3 (1-11) days. DJ stent was placed in 11 patients (50%) at the end of the operation.

According to the postoperative Clavien Dindo classification, two patients had grade 1 (UTI and minor bleeding) and one had grade 3b complication (DJ stent kidney perforation). (Table-2) The stone-free rate was found to be 72%. The stone sizes of the patients with residual stones were over 30 mm. Three of the patients with residual stones were treated with ESWL in the postoperative period. Residual stones could not be intervened because two of the other three patients had calyx neck stenosis and one patient did not come for follow-up. (Table 2)

CONCLUSION: Conventional PNL is an operation with a high success rate, which can have major complications such as hemopneumothorax, intra-abdominal organ injury, especially bleeding. The use of mini-PNL instead of conventional PNL can reduce complication rates, especially in kidney stone operations of elderly patients, due to the high incidence of comorbid pathologies. As we have shown in our study, mini-PNL in geriatric patients appears to be a safe and highly successful surgical technique.

Keywords: kidney stone, mini-PNL, percutaneous nephrolithotomy

Tablo 2 Hastaların postoperatif değerlendirilmesi
Table 2 Postoperative evaluation of patients

Post op DJ stent yerleştirilmesi	DJ yerleştirilen : 11 (%50) DJ yerleştirilmeyen : 11 (%50)
Hastanede kalış süresi (gün)	4,3 (1-11)
Clavien Dindo Komplikasyon Sınıflaması • Grade 1 • Grade 2 • Grade 3 • Grade 4 • Grade 5	 2 (%9) 0 1 (%4.5) 0 0
Taşsızlık oranı	%73

Tablo 1 Hastaların demografik ve taşa ait özellikleri

Yaş	69 (65-85)
Cinsiyet	Erkek: 12 Kadın: 10
Vücut Kitle İndeksi (VKİ)	27,7 (22,49-33,79)
ASA skoru	ASA 1-2:13 ASA 3-4:9
Taş Tarafı	Sağ Böbrek: 8 Sol Böbrek: 14
Taş Lokalizasyonu	Proksimal üreter: 3 Alt kaliks: 15 Renal Pelvis: 6 Orta Kaliks: 1 Üst Kaliks: 3
Taş Boyutu (mm)	20,27 mm (10-42)
Taşın Hounsfield Değeri (HU)	1161 (336-2020)
Hidronefroz	Yok:12 Grade 1:2 Grade 2:6 Grade ≥3:2

Table 1 Demographic and stone characteristics of the patients

Age	69 (65-85)
Gender	Man: 12 Woman: 10
Body Mass Index (BMI)	27,7 (22,49-33,79)
ASA Score	ASA 1-2:13 ASA 3-4:9
Stone Side	Right Kidney: 8 Left Kidney: 14
Stone Localization	Proxsimal ureter: 3 Inferior Calyx: 15 Renal Pelvis: 6 Middle Calyx: 1 Upper Calyx: 3
Stone Size (mm)	20,27 mm (10-42)
Hounsfield Unit (HU)	1161 (336-2020)
Hydronephrosis	None: 12 Grade 1: 2 Grade 2: 6 Grade ≥3: 2

SS-167

RIRS operasyon süresinin ameliyat başarı ve komplikasyon oranına etkisi

Mahmut Can Karabacak, Burak Karabacakoğlu, Eyyüp Tekin, Oğuz Tarhan, Taylan Tığlı, Erkan Aravacık, Barış Karademir, Erkin Karaca, Çağdaş Bildirici, Mert Hamza Özbilen, Tufan Süelözgen, Gökhan Koç
Sağlık Bilimleri Üniversitesi Tepecik Eğitim Araştırma Hastanesi, Üroloji Ana Bilim Dalı, İzmir

Giriş: Böbrek taşlarının tedavisinde retrograd intrarenal cerrahi(RIRS) popüler bir tedavi yöntemidir. Flexible URS(üreteroskopi) ile yapılan RIRS işlemi 2 cm üzeri böbrek taşları için PNL(perkütan nefrolitotomi) yöntemine alternatif iken 2 cm altında öncelikli seçenektir. Bu cerrahi yöntemin amacı en düşük komplikasyon oranları ile böbrek taşlarını tamamen temizlemektir. Avrupa Üroloji Kılavuzunda ve yapılan güncel çalışmalarda operasyon süresinin 90 dakika ile sınırlı kalmasının komplikasyon gelişme olasılığını azalttığı dikkat çekilmiştir.

Materyal Metod: Kliniğimizde Nisan 2014 ile Kasım 2021 arasında RIRS yapılan 252 hasta retrospektif olarak incelendi. Böbrek anomalisi olan (rotasyon, pelvik, atnalı), >2 cm'den büyük taşı olan hastalar çalışma dışı bırakıldı. Hastalar operasyon süresi 90 dakikayı aşan (grup 1) ve aşmayan (grup 2) olarak iki gruba ayrıldı. Gruplar arası post operatif taşsızlık oranı, komplikasyon oranı ve yatış süresi karşılaştırıldı. Post operatif opaksız abdominal BT ile taşsızlık değerlendirildi.

Bulgular: Grup 1 12, grup 2 204 hastadan oluşuyordu. Grup 1'in ortalama operasyon süresi 118,75 dakika, grup 2'ninki 53,52 dakika olarak bulundu. Grup 1 için ortalama taş boyutu 1,96 cm², grup 2 için 1,54 cm² olarak hesaplandı. Postoperatif taşsızlık, hastanede kalış süresi ve komplikasyon oranı benzer bulundu. Grup 1'de 1 hastada ateş, 1 hastada renal kolik, 1 hastada hematüri ve 1 hastada üriner sistem enfeksiyonu(ÜSE) saptandı. Grup 2'de 8 hastada ateş, 12 hastada renal kolik, 5 hastada hematüri, 20 hastada ÜSE görüldü. Grup 1 komplikasyon oranı %33 (4/12) iken grup 2'de bu oran %25 (51/204) saptandı ve istatistiksel olarak anlamlı bulunmadı. Postoperatif taşsızlık oranı postoperatif 1. Ay BT'de <3 mm altı taşlar olarak belirlendi. Grup 1'de bu oran %58 (7/12) iken grup 2'de %66 (134/204) saptandı ve istatistiksel olarak anlamlı bulunmadı. Hastane yatış süreleri karşılaştırıldığında grup 1 ortalaması 2.33 gün iken grup 2 ortalaması 2.28 gün saptandı ve istatistiksel olarak anlamlı bulunmadı.(Tablo 1)

Sonuç: 90 dakikayı aşan RIRS operasyon süresinin post operatif taşsızlık oranı, yatış süresi ve komplikasyon oranları karşılaştırıldığında iki grup arasında anlamlı bir fark olmadığı görülmüştür. Her ne kadar bu çalışma ile operasyonda 90 dakikayı aşmak güvenlidir diye bir sonuçtan bahsetmek mümkün olmasa da RIRS'da sürenin ilerki dönemlerde de tartışılacağı düşünülmüştür. Bu alanda daha fazla hasta sayısı ile yeni çalışmalara ihtiyaç duyulmaktadır.

Anahtar Kelimeler: RIRS, böbrek taşı, 90 dakika, komplikasyon, taşsızlık

The effect of RIRS operation time on surgical success and complication rate

Mahmut Can Karabacak, Burak Karabacakoğlu, Eyyüp Tekin, Oğuz Tarhan, Taylan Tığlı, Erkan Aravacık, Barış Karademir, Erkin Karaca, Çağdaş Bildirici, Mert Hamza Özbilen, Tufan Süelözgen, Gökhan Koç
University of Health Sciences Tepecik Training and Research Hospital, Department of Urology, Izmir

Introduction: Retrograde intrarenal surgery (RIRS) is a popular treatment for kidney stones. While the RIRS procedure with flexible URS (ureteroscopy) is an alternative to the PNL (percutaneous nephrolithotomy) method for kidney stones larger than 2 cm, it is the primary option under 2 cm. The aim of this surgical method is to completely clear kidney stones with the lowest complication rates. It has been noted in the European Urology Guidelines and current studies that the limited operation time to 90 minutes reduces the possibility of complications.

Material Method: 252 patients who underwent RIRS in our clinic between April 2014 and November 2021 were reviewed retrospectively. Patients with kidney anomalies (rotation, pelvic, horseshoe) and stones larger than 2 cm were excluded from the study. The patients were divided into two groups as the operation time exceeding 90 minutes (group 1) and not exceeding (group 2). Postoperative stone-free rate, complication rate and length of stay were compared between the groups. Stone-freeness was evaluated with postoperative non-opaque abdominal CT.

Results: Group 1 consisted of 12 patients and group 2 consisted of 204 patients. The mean operation time of group 1 was 118.75 minutes, and that of group 2 was 53.52 minutes. The mean stone size was calculated as 1.96 cm² for group 1 and 1.54 cm² for group 2. Postoperative stone-free, hospital stay and complication rates were similar. In group 1, fever in 1 patient, renal colic in 1 patient, hematuria in 1 patient and urinary tract infection (UTI) in 1 patient were detected. In group 2, fever was observed in 8 patients, renal colic in 12 patients, hematuria in 5 patients, and UTI in 20 patients. While the complication rate in group 1 was 33% (4/12), this rate

was 25% (51/204) in group 2 and was not statistically significant. Postoperative stone-free rate was determined as stones <3 mm in postoperative 1st month CT. While this rate was 58% (7/12) in group 1, it was 66% (134/204) in group 2 and it was not statistically significant. When the duration of hospitalization was compared, the mean of group 1 was 2.33 days, while the mean of group 2 was 2.28 days, and it was not found to be statistically significant.(Table 1)

Conclusion: When the RIRS operation time exceeding 90 minutes was compared, it was seen that there was no significant difference between the two groups when the postoperative stone-free rate, hospital stay and complication rates were compared. Although it is not possible to talk about a conclusion that it is safe to exceed 90 minutes in the operation with this study, it was thought that the duration will be discussed in the future in the RIRS. New studies with a larger number of patients are needed in this area.

Keywords: RIRS, kidney stone, 90 minutes, complication, stone free

Tablo 1: Bulguların karşılaştırılması

Değişkenler	Grup 1 (n=12)	Grup 2 (n=204)
Yaş ortalaması (yıl)	54	46
Operason süresi ortalaması (dk)	118,75	53,52
Taş boyutu ortalamsı(cm²)	1,96	1,54
Post op taşsızlık(%)	7/12(%58)	134/204(%66)
Yatış süresi ortalaması (gün)	2,33	2,28
Ateş(n)	1	8
Renal kolik(n)	1	12
Hematüri(n)	1	5
Üriner sistem enfeksiyonu	1	20

Table 1: Comparison of findings

Variables	Group 1 (n=12)	Group 2 (n=204)
Average age (years)	54	46
Average operation time (min)	118,75	53,52
Stone size average (cm²)	1,96	1,54
Post op stone free(%)	7/12(%58)	134/204(%66)
Average length of stay (days)	2,33	2,28
Fever(n)	1	8
renal colic(n)	1	12
Hematuria(n)	1	5
Urinary tract infection	1	20

SS-168

15mm altındaki taşların tedavi kararında Hounsfield Unit (HU) değeri etkili olabilir mi?

Hasan Can Kuvan, Burak Bilir, Burak Akgül, Atınç Tozsin, Tevfik Aktoz
Trakya Üniversitesi, Üroloji Anabilim Dalı, Edirne

Avrupa Üroloji Derneği güncel kılavuzlarında üreter ve renal taşlardaki tedavi modaliteleri taş boyutuna göre sınıflandırılmış olup 10mm üstü ve altı taşlardaki seçenekler açıkça belirtilmiştir. Fakat tedavi kararında, taş yeri ve boyutu haricinde tedavi modalitesini değiştirebileceği düşünülen farklı parametreler endoürologların popüler araştırma konusu olmuştur. Bu çalışma ile eksrakorporal şok dalga litotripsi (ESWL) ve üreterenoskopik litotripsi (URSL) uygulanan hastalarda Hounsfield Ünitesinin (HU) tedavi kararında etkili olup olamayacağını araştırdık.

Trakya Üniversitesi Tıp Fakültesi Üroloji Anabilim Dalı'na Ocak 2018 ve Temmuz 2022 dönemi arasında, 15mm ve altı üriner sistem taş hastalığı nedeni ile başvurup ESWL veya URSL tedavisi uygulanan 372 hastanın verileri retrospektif olarak değerlendirildi. Hastaların yaş, HU, cinsiyet, opasiye, operasyon zamanı, seans sayısı, taş boyutu, taş yönü ve lokalizasyonu, tedavi sonrası taşsızlık ve komplikasyon oranları, ek tedavi gereksinimleri not edildi. Verilerin istatistiksel analizi için SPSS programı kullanıldı. Parametrik değişkenler için tek yönlü varyans analizi, nonparametrik değişkenler için Kruskal Wallis testi ve Spearmen's Korelasyon analizi kullanıldı, $p<0.05$ değeri anlamlı olarak kabul edildi.

Çalışmaya dahil edilen 372 hastanın yaş ortalaması 52 ± 13,60 yıl olarak hesaplandı. Hastaların ESWL ve URSL tedavisine göre demografik verilerinin dağılımı Tablo 1'de özetlenmiştir. ESWL ve URSL gruplarında taşsızlık oranı, komplikasyon oranı ve ek tedavi ihtiyacı, HU'ne göre karşılaştırıldığında gruplar arasında istatistiksel olarak anlamlı bir fark saptanmamıştır. (sırasıyla p değerleri, p=0.068, p=0.071 ve p=0.661)

Güncel kılavuzlar göz önüne alındığında 15mm altındaki taşlarda tedavi seçiminde HU'nin yeri mevcut çalışma ile gösterilememiştir. Bu taşlarda tedavi güncel kılavuzlar eşliğinde HU'nden bağımsız olarak etkinliğini korumuştur.

Anahtar Kelimeler: ESWL, URS, ÜRİNER SİSTEM TAŞ HASTALIĞI

Does the Hounsfield Unit (HU) value effect the treatment decision of stones under 15mm?

Hasan Can Kuvan, Burak Bilir, Burak Akgül, Atınç Tozsin, Tevfik Aktoz
Trakya University, Department of Urology, Edirne

In the current guidelines of the European Association of Urology, treatment modalities in ureteral and renal stones are classified according to stone size, and options for stones above and below 10 mm are clearly indicated. However, different parameters that are thought to change the treatment modality in the treatment decision, apart from the stone location and size, have been the popular research topic of endourologists. In this study, we aimed to investigate whether the Hounsfield Unit (HU) could be effective in the treatment decision in patients who underwent extracorporeal shock wave lithotripsy (ESWL) or ureterenoscopic lithotripsy (URSL).

The data of 372 patients who applied to Trakya University Faculty of Medicine, Urology Department between January 2018 and July 2022 for urinary stone disease with a diameter of 15 mm or less and were treated with ESWL or URSL were retrospectively evaluated. Patients' age, HU, gender, stone opacity, operation time, number of sessions, stone size, stone direction and localization, post-treatment stone-free and complication rates, and additional treatment requirements were noted. SPSS program was used for statistical analysis of the data. One-way analysis of variance was used for parametric variables, Kruskal Wallis test and Spearmen's Correlation analysis were used for nonparametric variables, the p-value of <0.05 was considered significant.

The mean age of 372 patients included in the study was 52 ± 13.60 years. The characteristics of the patients according to ESWL and URSL treatment are summarized in Table 1. No statistically significant difference was found between the groups when the stone-free rate, complication rate, and need for additional treatment in the ESWL and URSL groups were compared according to HU. (p values, p=0.068, p=0.071 and p=0.661, respectively)

Considering the current guidelines, the role of HU in the choice of treatment for stones less than 15 mm could not be demonstrated by the current study. Regardless of HU, the treatment has remained effective in light of current guidelines.

Keywords: ESWL, URS, URINARY STONE DISEASE

Hastaların demografik verilerinin gruplara göre dağılımı

	ESWL(n=245)	URSL(n=127)	p değeri
Yaş (yıl) (ort±ss)	50.87±14.23	52±13.60	
Hounsfield Ünit değeri (ort±ss)	786.13±272.72	808.29±323.81	p=0.262
Cinsiyet Erkek Kadın	153 92	85 42	
Opasite Evet Hayır	245 0	97 30	
Operasyon zamanı (dk) (ort±ss)		58±19,08	
Seans sayısı	2,67±0,66		
Taş boyutu (mm)(ort±ss)	10±2.65	8.39±2.53	
Taraf Sağ Sol	120 125	65 62	
Taş lokalizasyonu Alt pol ORta pol Üst pol Pelvis Proksimal üreter Orta üreter Distal üreter	27 13 7 47 115 25 11	27 13 7 47 115 25 11	
Tedavi sonrası taşsızlık Evet Hayır	116 129	120 7	p<0.001
Komplikasyon Yok İdrar yolu enfeksiyonu Sepsis Taş yolu Renal kolik Ateş Hematüri	175 6 2 13 45 2 2	117 9 1 0 0 0 0	p<0.001
Ek tedavi Yok Double J stent takılması URS PNL RIRS Laparoscopic üreteerolitotomi	139 24 39 1 40 2	116 3 8 0 0 0	p<0.001

Characteristics of patients according to groups

	ESWL(n=245)	URSL(n=127)	p value
Age (year) (mean±sd)	50.87±14.23	52±13.60	
Hounsfield Unit Value (mean±sd)	786.13±272.72	808.29±323.81	p=0.262
Gender Male Female	153 92	85 42	
Opacity Yes No	245 0	97 30	
Operation time (min) (mean±sd)		58±19,08	
Number of sessions	2,67±0,66		
Stone size (mm)(ort±ss)	10±2.65	8.39±2.53	
Side Right Left	120 125	65 62	
Place of stone Lower pole Middle pole Upper pole Pelvis Proximal ureter Midureter Distal ureter	27 13 7 47 115 25 11	0 0 0 0 30 29 68	
Stone free after treatment Yes No	116 129	120 7	p<0.001
Complication None Urinary tract ınfection (UTI) Sepsis Steinstrasse Renal colic Fever Haematuria	175 6 2 13 45 2 2	117 9 1 0 0 0 0	p<0.001
Additional treatment None Double J stent insertion URS PNL RIRS Laparoscopic ureterolithotomy	139 24 39 1 40 2	116 3 8 0 0 0	p<0.001

SS-169

Effects Of Stone Density On Alteration in Renal Resistive Index After Extracorporeal Shock Wave Lithotripsy For Non-Obstructed Kidney Stones

Ahmet Keleş[1], Ahmet Karakeçi[2], Rahmi Onur[3]
[1]Department of Urology, Medeniyet University School of Medicine Prof. Dr. Süleyman Yalçın City Hospital,Istanbul,Turkey
[2]Department of Urology, Fırat University School of Medicine,Elazığ,Turkey
[3]Department of Urology, Marmara University School of Medicine,Istanbul,Turkey

OBJECTIVES: The doppler based renal resistive index is a recently suggested tool for assessing changes in renal perfusion for predicting acute kidney injury.In this study we aimed to examine stone density affect on renal resistive index (RRI) following extracorporeal shock wave lithotripsy (SWL) in patients with non-obstructed kidney stone.

METHODS: Forty eight consecutive patients with unilateral renal calculi of ≤20 mm were treated by SWL monotherapy between April 2018 and March 2019.Non-contrast computed tomography (NCCT) of patients was processed and classified into 2 groups by HU (Group 1,n=27, <1000HU; Group 2,n=21, ≥1000 HU).Doppler ultrasonography were performed by same radiologist for all cases before,one hour and 1 week after SWL.The RRI measurements were made near the stones (nearby region), at least 2 cm from the stones (remote region) and in the contralateral kidney.Patient age, sex, body mass index, stone laterality, stone size, stone location were studied as potential predictors.

RESULTS: Mean stone size was 11.7±3.3 mm for Group 1 and 12.1±2.8 mm for Group 2.Table 1 shows description of cohorts of patients. Mean RRI values before SWL for the Group 1 and Group 2 were 0.54 and 0.53, respectively.On comparing the pre-treatment data with the 1 hour after SWL a statistically significant increase was recorded in the RRI value for both group.However there was no significant difference in RRI values 1 hour and 1 week after lithotripsy treatment between group 1 and group 2 (Figure 1). A follow-up Doppler study showed that the mean RRI returned to pretreatment levels after 1 week. No correlation was detected between stone density and RRI (p>0.05).

CONCLUSIONS: Stone density is significant independent predictors of SWL outcome however high stone densities detected with NCCT were not associated with significant change in RRI. Post-ESWL treatment changes are existent and reversible, over a period of one week after the treatment.

Keywords: ESWL, kidney stone, lithotripsy, renal resistive index

Table 1 and Figure 1

Table-1 Comparison of demographic characteristics and RRI changes of study groups

Variables	Groups	N	Mean	Std. Deviation	Std. Error Mean	P value
Height (cm)	Group 1	27	171	8.17	1.57	p>0.05
	Group 2	21	170.23	10.21	2.23	
Weight (kg)	Group 1	27	82.14	10.03	1.93	p>0.05
	Group 2	21	85.38	7.32	1.59	
Age (years)	Group 1	27	42.96	13.7	2.63	p>0.05
	Group 2	21	44.33	9.81	2.14	
Stone Diameter (mm)	Group 1	27	11.73	3.35	0.64	p>0.05
	Group 2	21	12.19	2.8	0.61	
Stone Density (HU)	Group 1	27	643.48	193.81	37.3	P<0.001
	Group 2	21	1217	152.71	33.32	
Pre SWL RRI	Group 1	27	0.54	0.53	0.1	p>0.05
	Group 2	21	0.53	0.51	0.11	
Post SWL 1 hour RRI	Group 1	27	0.64	0.58	0.11	p>0.05
	Group 2	21	0.66	0.49	0.13	
Post SWL 1 week RRI	Group 1	27	0.58	0.48	0.009	p>0.05
	Group 2	21	0.59	0.62	0.136	

Figure 1 Number of cases that showed RRI changes 1 hour after SWL Table-1 Comparison of demographic characteristics and RRI changes of study groups

SS-170

Preoperatif Dönemde Takılan JJ Stentin Retrograd İntrarenal Cerrahi Sırasında Renal Pelvis Basıncına Etkisi

Sezgin Yeni, Onur Kaygısız, Hakan Kılıçarslan
Bursa Uludağ Üniversitesi, Üroloji Anabilim Dalı

AMAÇ: Retrograd intrarenal cerrahi (RIRS) sırasında böbrek içinde basınç artışını gösteren çalışmalar olmakla birlikte preoperatif JJ stent takılmasının intrapelvik basınç üzerine etkisini gösteren çalışma yoktur. Biz bu çalışmada işlem öncesi JJ stent uygulamasının ve işlem sırasında üretral stent uygulamasının RIRS sırasında renal pelvis basıncına etkisini araştırdık.

GEREÇ-YÖNTEM: Bu çalışmada 02.09.2019 ile 30.10.2021 tarihleri arasında kliniğimizde RIRS yapılmış toplam 85 hastanın verileri retrospektif olarak incelendi. Dışlama kriterleri sağlandıktan sonra 42 hasta çalışmada kaldı. Preoperatif JJ stent takılmış 21 hasta Grup 1'i oluştururken preoperatif JJ stent takılmamış 21 hasta Grup 2'yi oluşturdu. RIRS sırasında basınç verileri milimetre civa (mmHg) cinsinden üreter kataterinin distal ucu basınç dönüştürücü ile anestezi monitörüne bağlanarak ölçülmüş ve kaydedilmiş. Gruplar demografik, taş özellikleri, perioperatif sonuçlar ve basınç değerleri açısından karşılaştırıldı. İntrapelvik en yüksek basınç ve ortalama basıncı etkileyen faktörleri tespit etmek için multivaryant analiz yapıldı.

BULGULAR: Gruplar arasında yaş, cinsiyet, vücut kitle indeksi (VKİ), taraf, taş boyutu, taş lokalizasyonu, taş dansitesi açısından fark yoktu. Grup 2'de preoperatif hidronefroz SFU Grade 2-3 oranı Grup 1'e göre daha yüksek bulundu (p=0,045). İntrapelvik basınç karşılaştırmasında Grup 1'de tüm basınçlar Grup 2'ye göre daha düşük saptandı. Ortanca kontrol pelvis basıncı (Pc) Grup 1'de 7 mmHg (6-9 mmHg) iken Grup 2'de 9 mmHg (6-12 mmHg) idi (p<0,001). En yüksek pelvis basıncı (Ph) Grup 1'de 78±18,2 mmHg iken, Grup 2'de 110±23,9 mmHg idi (p<0,001). Ortanca en düşük pelvis basıncı (Pl) Grup 1'de 29 mmHg (19-54 mmHg) iken Grup 2'de 42 mmHg (17-65 mmHg) idi (p=0,001). Ortanca pelvis basıncı (Port) Grup 1'de 41 mmHg (28-70 mmHg) iken Grup 2'de 69 mmHg (35-96 mmHg) idi (p<0,001). Dolu mesanede ortalama pelvis basıncı (Pbf) Grup 1'de 46,7±10,9 mmHg iken Grup 2'de 70±16,9 mmHg idi (p<0,001). Boş mesanede ortalama pelvis basıncı (Pbe) Grup 1'de 40,2±12 mmHg iken Grup 2'de 61,3±14,7 mmHg idi (p<0,001). Üretral katater takılması ile ortanca pelvis basınç düşüşü (Pdec) Grup 1'de 8 mmHg (2-22 mmHg) iken Grup 2'de 8 mmHg (1-28 mmHg) idi ve gruplar arasında fark izlenmedi (p=0,909). Multivaryant analizde intrapelvik basıncın düşük olmasında JJ stentin ve Grade 0-1 hidronefroz varlığı bağımsız bir prediktif faktör olarak gösterildi.

SONUÇ: Sonuçlar değerlendirildiğinde, RIRS öncesi takılan JJ stentin yaptığı üreter dilatasyonu sayesinde perioperatif renal pelvis basıncını azalttığı gösterildi. Ayrıca işlem sırasında üretral katater ile mesane drenajının yapılması da perioperatif renal pelvis basıncını azalttığı gösterildi.

Anahtar Kelimeler: Böbrek taşı, fleksibl üreterorenoskop, JJ stent.

The Effect of Prestenting on Renal Pelvis Pressure During Retrograde Intrarenal Surgery

Sezgin Yeni, Onur Kaygısız, Hakan Kılıçarslan
Bursa Uludag University, Department of Urology

OBJECTIVE: Although there are some studies showing renal pelvic pressure levels during retrograde intrarenal surgery (RIRS), there is no study showing the effect of preoperative JJ stent placement on intrapelvic pressure. In this study, we investigated the effect of JJ stenting before the procedure and perioperative urethral stent placement on renal pelvis pressure during RIRS.

MATERIALS-METHODS: The data of 85 patients who underwent RIRS in our clinic between 02.09.2019 and 30.10.2021 were analyzed retrospectively. 42 patients remained after the exclusion criteria were applied. While 21 patients with preoperative JJ stenting constituted Group 1, 21 patients without preoperative JJ stent constituted Group 2. During the RIRS procedure, pressure data in mmHg were measured and recorded by connecting the distal end of the ureteral catheter to the anesthesia monitor with a pressure transducer. The groups were compared in terms of demographics, stone characteristics, perioperative results, and pressure values. Multivariate analysis was performed to determine the factors affecting intrapelvic highest pressure and mean pressure.

RESULTS: There was no difference between the groups in terms of age, gender, body mass index (BMI), stone side, stone size, stone localization, and stone density. The preoperative SFU Grade 2-3 hydronephrosis degree rate was found to be higher in Group 2 compared to Group 1 (p=0.045). In the intrapelvic pressure comparison, all pressures in Group 1 were found to be lower than in Group 2. The median control pelvic pressure (Pc) was 7 mmHg (6-9 mmHg) in Group 1 and 9 mmHg (6-12 mmHg) in Group 2 (p<0.001). The highest pelvic pressure (Ph) was 78±18.2 mmHg in Group 1 and 110±23.9 mmHg in Group 2 (p<0.001). The median lowest pelvic pressure (Pl) was 29 mmHg (19-54 mmHg) in Group 1 and 42 mmHg (17-65 mmHg) in Group 2 (p=0.001). The median pelvic pressure (Port) was 41 mmHg (28-70 mmHg) in Group 1 and 69 mmHg (35-96 mmHg) in Group 2 (p<0.001). The mean pelvic pressure (Pbf) in a full bladder was 46.7±10.9 mmHg in Group 1 and 70±16.9 mmHg in Group 2 (p<0.001). The mean pelvic pressure (Pbe) in the empty bladder was 40.2±12 mmHg in Group 1 and 61.3±14.7 mmHg in Group 2 (p<0.001). Median pelvic pressure drop (Pdec) with urethral catheter insertion was 8 mmHg (2-22 mmHg) in Group 1, 8 mmHg (1-28 mmHg) in Group 2, and no difference was observed between the groups (p=0.909). In the multivariate analysis, the presence of a JJ stent and Grade 0-1 hydronephrosis were shown as independent predictive factors in the lower intrapelvic pressure.

CONCLUSION: When the results were evaluated, it was shown that the JJ stent inserted before the RIRS reduced the perioperative renal pelvis pressure due to the ureteral dilatation. In addition, bladder drainage with a urethral catheter during the procedure has also been shown to reduce perioperative renal pelvis pressure.

Keywords: Kidney stone, flexible ureterorenoscope, JJ stent.

Grupların Renal Pelvis Basınç Verileri

	Grup 1 (n=21)	Grup 2 (n=21)	P değeri
P kontrol (mmHg)	7 (6-9)	9 (6-12)	<0,001
P en yüksek (mmHg)	78±18,2	110±23,9	<0,001
P en düşük (mmHg)	29 (19-54)	42 (17-65)	0,001
P tüm vaka ortancası (mmHg)	41 (28-70)	69 (35-96)	<0,001
P dolu mesane (mmHg)	46,7±10,9	70±16,9	<0,001
P boş mesane (mmHg)	40,2±12	61,3±14,7	<0,001
P azalan (mmHg)	8 (2-22)	8 (1-28)	0,909

1:Mann-Whitney U testi, 2: Student's t-testi

Intrapelvic pressure outcomes of groups

	Group 1 (n=21)	Group 2 (n=21)	P value
Pc (mmHg)	7 (6-9)	9 (6-12)	<0,001
Ph (mmHg)	78±18,2	110±23,9	<0,001
Pl (mmHg)	29 (19-54)	42 (17-65)	0,001
Pall (mmHg)	41 (28-70)	69 (35-96)	<0,001
Pbf (mmHg)	46,7±10,9	70±16,9	<0,001
Pbe (mmHg)	40,2±12	61,3±14,7	<0,001
Pdec (mmHg)	8 (2-22)	8 (1-28)	0,909

1:Mann-Whitney U testi, 2: Student's t-test Pc: control pressure, Ph: highest pressure, Pl: lowest pressure, Pall: all pressure, Pbf: pressure of the full bladder, Pbe: pressure of the empty bladder, Pdec= decreased pressure

SS-171

Üreter Hounsfield unite skalası ile üreter taşlarında impaktasyonun değerlendirilmesi

Metin Yığman
Ufuk Üniversitesi, Üroloji Ana Bilim Dalı, Ankara

GİRİŞ: İmpakte üreter taşları ürologlar için halen büyük cerrahi zorluklara neden olmaktadır. Üreter mukozasındaki ödem ve hipertrofi gibi patolojik değişiklikler daha zorlu retrograd erişime, taş parçalarının mukozaya daha fazla yapışmasına, kanama riskinin artmasına, perforasyona, striktür oluşumuna ve tekrar ameliyat ihtiyacına yol açabilir. Cerrahi öncesinde impakte taş varlığının bilinmesi özellikle preoperatif hasta danışmanlığı ve cerrahiye hazırlık aşamaları için önemlidir. Çalışmamamızda üreter taşı tanılı hastaların preoperatif kontrastsız bilgisayarlı tomografi görüntülerinin analizleri ile impakte taş varlığını öngörebilecek faktörleri belirlemek amaçlanmıştır.

YÖNTEMLER: Ocak 2018- Temmuz 2021 tarihleri arasında üreter taşı nedeniyle tek cerrah tarafından üreteroskopik operasyon yapılan hastaların verileri retrospektif olarak değerlendirildi. Daha önce herhangi bir nedenle üreteroskopi yapılan, üreteral stent yerleştirilen, üreter darlığı öyküsü bulunan, ekstrakorporeal şok dalga litotripsi (ESWL) uygulanan, 18 yaşından küçük hastalar ile preoperatif bilgisayarlı tomografi tetkiki mevcut olmayan hastalar çalışmaya dahil edilmedi. Hastaların preoperatif bilgisayarlı tomografik incelemelerinden ise taş hacmi, hidronefroz derecesi (0-3), taşın ve taşın proksimal-distal üreter Hounsfield birimleri (HU) gözden geçirildi (Resim). Ameliyat sırasında, tek bir cerrah, intraoperatif bulgularına göre 10'lu Likert ölçeği kullanılarak taş impaktasyonu belirlendi. İmpakte üreter taşı olan hastalar kontrol grubu ile karşılaştırıldı.

BULGULAR: Çalışmaya toplamda 126 hasta dahil edildi. İmpakte üreter taşı olmayan 102 hasta ile impakte üreter taşı olan 24 hastanın yaş, cinsiyet, taraf, taşın HU'su, proksimal üreter HU'su arasında istatistiksel olarak anlamlı bir fark saptanmadı. İmpakte üreter taşı grubunda taşları taş hacmi, hidronefroz derecesi, taşın distalindeki üreter HU'su, distal/proksimal üreter HU oranı istatistiksel olarak anlamlı derecede daha yüksekti (Tablo). Çok değişkenli analizlerde ise distal/proksimal üreter HU'nun taş impaksiyonunun önemli bir öngörücüsü olduğunu gösterdi. Distal/proksimal üreter HU'nun kesme noktası 1,96 olarak belirlendi (AUC:0,659; %95 CI 0.524-0.794; duyarlılık %62,5; özgüllük %62,7, p=0,016).

SONUÇ: Preoperatif kontrastsız BT'de distal/proksimal HU oranı değerini ölçmek, hangi hastaların impakte üreter taşlarına sahip olma olasılığını tahmin etmeye yardımcı olabilir.

Anahtar Kelimeler: İmpakte taş, üreter taşı, bilgisayarlı tomografi, Hounsfield ünitesi

Evaluation of impaction in ureteral stones with the ureter Hounsfield unit scale

Metin Yığman
Department of Urology, Ufuk University, Ankara, Turkey

INTRODUCTION: Impacted ureteral stones still cause major surgical challenges for urologists. Pathological changes such as edema and hypertrophy of the ureteral mucosa may lead to more difficult retrograde access, greater adhesion of stone fragments to the mucosa, increased risk of bleeding, perforation, stricture formation, and the need for reoperation. Knowing the presence of impacted stones before surgery is especially important for preoperative patient counseling and preparation for surgery. In our study, it was aimed to determine the factors that can predict the presence of impacted stones by analyzing preoperative non-contrast computed tomography images of patients diagnosed with ureteral stones.

METHODS: The data of patients who underwent ureteroscopic operation due to ureteral stones by a single surgeon between January 2018 and July 2021 were evaluated retrospectively. Patients younger than 18 years of age who had ureteroscopy for any reason, had a ureteral stent placed, had a history of ureteral stenosis, had undergone extracorporeal shock wave lithotripsy (ESWL), and did not have preoperative computed tomography were excluded from the study. Stone volume, hydronephrosis degree (0-3), proximal-distal ureter Hounsfield units (HU) of the stone and the stone were evaluated from the preoperative computed tomographic examinations of the patients. During surgery, a single surgeon determined stone impaction using a 10-point Likert scale based on intraoperative findings. Patients with impacted ureteral stones were compared with the control group.

RESULTS: A total of 126 patients were included in the study. There was no statistically significant difference between age, gender, side, HU of the stone, and HU of the proximal ureter in 102 patients without impacted ureteral stones and 24 patients with impacted ureteral stones. Stone volume, hydronephrosis degree, ureter HU distal to the stone, and distal/proximal ureter HU ratio were statistically significantly higher in the impacted ureteral stone group (Table 1). Multivariate analyzes showed that distal/proximal ureteral HU was an important predictor of stone impaction. The cut-off point for distal/proximal ureter HU was determined as 1.96 (AUC: 0.659; 95% CI 0.524-0.794; sensitivity 62.5%; specificity 62.7%, p=0.016).

CONCLUSION: Measuring the distal/proximal HU ratio in preoperative non-contrast CT can help predict which patients are likely to have impacted ureteral stones.

Keywords: Impacted stone, ureteral stone, computed tomography, Hounsfield unit

Resim 1
Figure 1

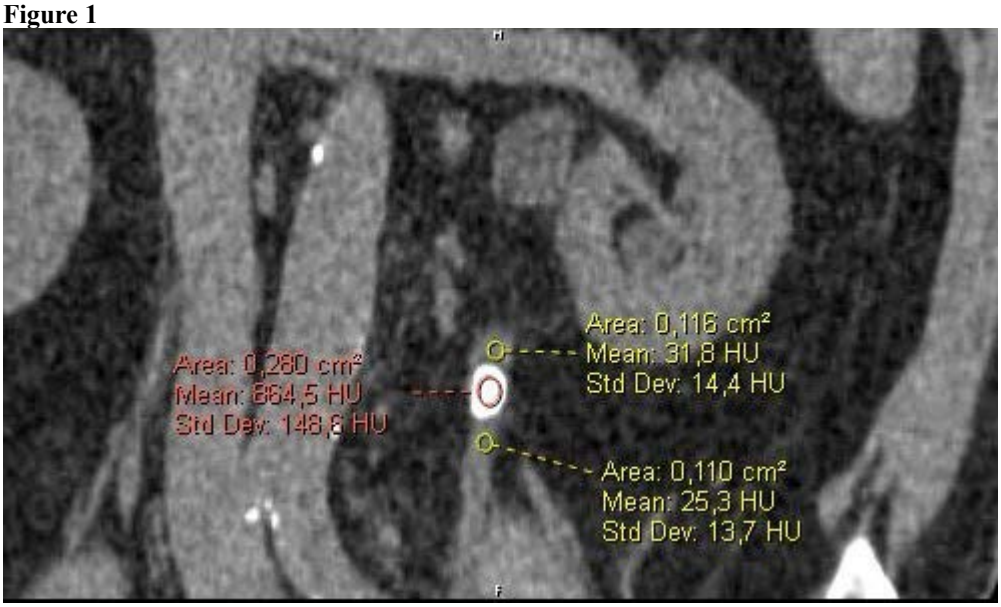

Ortalama Hounsfield ünitesinin görüntüleme yazılımı tarafından hesaplanması
Calculation of average Hounsfield unit by imaging software

Tablo

	İmpakte olmayan üreter taşı n=102	İmpakte üreter taşı n=24	P değeri
Ortalama yaş, yıl	51,42±7,22	46,23±4,55	0,275
Cinsiyet (erkek/kadın), n	30/72	8/16	0,646
Taraf (sağ/sol), n	42/60	9/15	0,341
Taş volümü, mm3	325,63±133	413,42±202,7	0,048*
Taş HU	775,98±269,65	861,1±251,76	0,542
Hidronefroz derecesi	1,83±0,74	2,2±0,65	0,025*
Üreter HU, taş proksimali	12,21±4,66	10,9±5,91	0,468
Üreter HU, taş distali	22,46±7,54	26,4±6,71	0,021*
HU distal/proksimal üreter	1,87±0,34	2,14±0,55	0,004*

Gruplar arasında klinik ve demografik faktörlerin karşılaştırılması

Table

Mean age, year	51,42±7,22	46,23±4,55	0,275
Sex (male/female), n	30/72	8/16	0,646
Side (right/left), n	42/60	9/15	0,341
Stone volume, mm3	325,63±133	413,42±202,7	0,048*
Stone HU	775,98±269,65	861,1±251,76	0,542
Degree of hydronephrosis	1,83±0,74	2,2±0,65	0,025*
Ureter HU, proximal of the stone	12,21±4,66	10,9±5,91	0,468
Ureter HU, distal of the stone	22,46±7,54	26,4±6,71	0,021*
HU distal/proximal ureter	1,87±0,34	2,14±0,55	0,004*

Comparison of clinical and demographic factors between groups

SS-172

Üriner sistem taşına bağlı akut üriner obstrüksiyonda perkütan nefrostomi deneyimimiz

Ahmet Boylu, Abdullah Talha Akan, Veysel Sezgin, Kenan Sabuncu, Caner Baran, Mustafa Erkoç, Alper Ötünçtemur
Sağlık Bilimleri Üniversitesi, Prof. Dr. Cemil Taşçıoğlu Şehir Hastanesi Üroloji Kliniği, İstanbu

AMAÇ: Üriner enfeksiyon belirtileri veya anüri ile birlikte böbrekten idrar akışını engelleyen obstrüksiyonun varlığı ürolojik bir acildir. Tek ya da iki taraflı taşa bağlı enfekte hidronefroz varlığında, perkütan nefrostomi veya üreteral stentin acil olarak yerleştirilerek, böbrekte dekompresyonun sağlanması gerekir. Bu çalışmada amaç, akut üreteral obstrüksiyon ve piyelonefrit nedeniyle servisimizde perkütan nefrostomi takılan hastaların retrospektif analizidir.

YÖNTEM: Eylül 2020 ile Eylül 2022 tarihleri arasında taşlı piyelonefrit sebebiyle perkütan nefrostomi takılan hastaların kayıtları incelendi. Tüm hastaların cinsiyeti, yaşı, taşın yeri ve boyutu, nefrostomi takılmasına kadar geçen süreç, CRP seviyelerindeki azalma süresi ve taburculuk süreleri kayıt edildi.

BULGULAR: Çalışma tarihleri arasında taşa bağlı olarak 56 hastaya nefrostomi takıldığı tespit edildi. Bu hastalardan 42'sine taşlı piyelonefrit sebebiyle perkütan nefrostomi uygulandığı görüldü. Hastaların 22'si erkek, 20'si kadındı ve hastaların yaş ortalaması 57.4±15.7 olarak hesaplandı. Hastalardaki akut üriner obstrüksiyona neden olan taş lokalizasyonu incelendiğinde, 16 tanesi sağda, 21 tanesi solda ve 5 tanesinin bilateral olduğu ve bunlardan 20'sinin proksimal lokalizasyonda, 13'ünün distal lokalizasyonda, 9'unun ise orta üreterde olduğu görüldü. Taşların ortalama boyutu 10.5±6.8 mm olarak hesaplandı. Taşlı piyelonefrit sebebiyle hastaneye yatışı yapılan hastalara ortalama perkütan nefrostomi takılması süresi 2.9±2 gün olarak bulundu. Hastalarda nefrostomi takılması sonrası CRP düşüşünün ortalama 2.4±1.3 günde gerçekleştiği ve bu hastalarda klinik stabilizasyon sağlanarak taburculuklarının ortalama 7.5±4.5 günde olduğu görüldü.

SONUÇ: Akut üriner obstrüksiyon ve piyelonefrit nedeniyle perkütan nefrostomi uygulanan hastalarda klinik düzelmenin ortalama 3 günde sağlandığı ve hastaların ortalama 8 günde taburcu edildiği belirlendi.

Anahtar Kelimeler: perkütan nefrostomi, piyelonefrit, üreter taşı

Our experience with percutaneous nephrostomy in acute urinary obstruction due to urinary stone

Ahmet Boylu, Abdullah Talha Akan, Veysel Sezgin, Kenan Sabuncu, Caner Baran, Mustafa Erkoç, Alper Ötünçtemur
University of Health Sciences, Prof. Dr. Cemil Tascioglu City Hospital, Depertmant of Urology, Istanbul, Turkey

AIM: The presence of obstruction preventing urinary flow from the kidney with a sign of urinary tract infection or anuria is a urological emergency. Kidney decompression with a percutaneous nephrostomy or a ureteral stent is mandatory in the presence of unilateral or bilateral infected hydronephrosis. The aim of this study is to retrospectively analyze the patients who underwent percutaneous nephrostomy in our clinic due to acute ureteral obstruction and pyelonephritis.

METHODS: The records of patients admitted to our service between September 2020 and September 2022 for acute pyelonephritis with urinary tract stones and treated with percutaneous nephrostomy were retrospectively analyzed. Patient gender, age, localization, and diameter of the stone, time to CRP decrease, duration to percutaneous nephrostomy insertion, and duration to discharge of all patients were recorded.

RESULTS: During the study period there were 56 patients had percutaneous nephrostomy. Forty-two of those patients had acute pyelonephritis and urinary tract stones together. Twenty-two of these patients were men, and 20 of them were women. The mean age of the patients was 57.4±15.7. Sixteen of them had right ureter stones, 21 of them had left ureter, and 5 of them had bilateral ureteric stones. Twenty of the stones were at the proximal ureter, 13 at the distal ureter, and nine at the mid ureteric place. The mean height of the stones was 10.5±6.8 mm. The mean duration was 2.9±2 days between hospitalization and insertion of a percutaneous nephrostomy tube. It was observed that the decrease in CRP and clinical stabilization occurred in 2.4±1.3 days on average after nephrostomy insertion and and mean duration to discharge was 7.5±4.5 days.

CONCLUSİON: It was determined that the clinical improvement in patients who underwent percutaneous nephrostomy due to acute urinary obstruction and pyelonephritis was achieved in 3 days on average and the patients were discharged in 8 days on average.

Keywords: percutaneous nephrostomy, pyelonephritis, ureter stone

SS-173

Ağrı ve Anksiyetenin Ağrı Algısı ve Ekstrakorporeal Şok Dalgası Litotripsinin Sonuçları Üzerindeki Etkisi

Cemil Kutsal, Ahmet Tevfik Albayrak, İbrahim Halil Baloğlu, Kadir Cem Günay, Kaya Horasanlı
Sağlık Bilimleri Üniversitesi Seyrantepe Hamidiye Etfal Eğitim ve Araştırma Hastanesi, Üroloji Ana Bilim Dalı, İstanbul

Bu çalışmada ESWL öncesi ortaya çıkan depresyon ve anksiyetenin ESWL sırasında ağrı algısına etkisini araştırmayı amaçladık.

Ekim 2019 ile Kasım 2020 arasında ESWL uygulanan 60 böbrek taşı hastası çalışmaya alındı. Hastaların yaşı, cinsiyeti, vücut kitle indeksi (VKİ) ve taş parametreleri kaydedildi. İlk seanstan önce hastanın anksiyete ve depresyon durumları Hastane Anksiyete ve Depresyon Ölçeği (HADS) ile değerlendirildi. Ağrı düzeyi ilk seanstan sonra görsel analog skala (VAS) kullanılarak değerlendirildi. Anksiyete, depresyon ve VAS puanları arasında istatistiksel olarak anlamlı fark yoktu ($p>0.05$). Anksiyete ve depresyon puanları ile işlem başarısı arasındaki ilişki de değerlendirildi ve anlamlı bir ilişki bulunamadı ($p>0.05$). Ayrıca VAS skoru ile hastanın yaşı, cinsiyeti, VKİ, deriden taşa uzaklığı ve taş boyutu arasında ilişki yoktu ($p>0.05$). Sonuçlarımız, işlemden sonra ölçülen VAS skoru ile ESWL öncesi depresyon veya anksiyete arasında anlamlı bir ilişki olmadığını ortaya koymaktadır.

Anahtar Kelimeler: Anksiyete, Ekstrakorporeal Şok Dalgası Litotripsi, Ağrı Algısı, Üriner Taş Hastalığı

The Influence of Pain and Anxiety on the Pain Perception and Outcome of Extracorporeal Shockwave Lithotripsy

Cemil Kutsal, Ahmet Tevfik Albayrak, İbrahim Halil Baloğlu, Kadir Cem Günay, Kaya Horasanlı
University of Health Sciences Seyrantepe Hamidiye Etfal Training and Research Hospital, Urology Department Istanbul, Turkey

In this study, we aimed to investigate the effect of depression and anxiety presented before ESWL on pain perception during ESWL.

60 kidney stone patients who underwent ESWL between October 2019 and November 2020 were enrolled in the study. Patients' age, sex, body mass index (BMI), and stone parameters were recorded. The patient's anxiety and depression states were evaluated using the Hospital Anxiety and Depression Scale (HADS) before the first session. The pain level was assessed using the visual analog scale (VAS) after the first session. There was no statistically significant difference between the anxiety, depression, and VAS scores ($p>0.05$). The association between anxiety and depression scores and the procedure's success was also evaluated, and no significant association was found ($p>0.05$). Furthermore, there was no association between VAS score and patient's age, sex, BMI, distance from skin to stone, and stone size ($p>0.05$). Our results do not show a significant correlation between pre-ESWL depression or anxiety with the VAS score measured after the procedure.

Keywords: Anxiety, Extracorporeal Shockwave Lithotripsy, Pain Perception, Urinary Stone Disease

SS-174

Üreterorenoskopi işleminde intraüreteral lidokain jel uygulamasının postoperatif ağrı üzerine etkisi

Şeref Coşer, Mehmet Sevim, Hüseyin Akman, Okan Alkış, Hüseyin Özgür Kazan, İbrahim Güven Kartal, Ramazan Ay, Bekir Aras
Kütahya Sağlık Bilimleri Üniversitesi, Evliya Çelebi Eğitim ve Araştırma Hastanesi, Üroloji Ana Bilim Dalı, Kütahya

GİRİŞ: Üriner sistem taş hastalığı tedavisinde farklı yöntemler uygulanmakta olup artan teknolojik gelişmelerle birlikte endoskopik tedavi yöntemleri, taş cerrahisinin temelini oluşturmaktadır.Üreterorenoskopi (URS) işlemi sonrasında postoperatif dönemde,operasyon bölgesinde şiddetli ağrı olabilmekle birlikte hastaların VAS (Vizuel Analog Scale) ağrı skoru belirlenerek buna uygun analjezik tedaviler uygulanmaktadır.Bu çalışmada URS sonrasında 4.8 F DJ kateter takılmadan önce intraüreteral lidokain jel uygulamasının postoperatif ağrı üzerine etkisini değerlendirmeyi amaçladık.

MATERYAL-METOD: Prospektif olarak dizayn edilen çalışmada hastalar, intraüreteral lidokain jel uygulanan (Grup 1) ve uygulanmayan (Grup 2) olmak üzere iki gruba ayrıldı.Grup 1'de yer alan çalışma grubundaki hastalara, taş kırıldıktan sonra ve 4.8 f dj kateter takılmadan önce URS'nin çalışma kanalının içerisinden üreterin proksimalinden distaline kadar 10 cc 2 gr lidokain jel uygulandı.Grup 2'de yer alan kontrol grubundaki hastalara herhangi bir uygulama yapılmadan 4.8 f dj kateter takıldı.Her iki gruptaki hastalarda genel anestezi altında opere edildi ve operasyon bitiminde hiçbir hastaya ek analjezik uygulanmadı.Hastaların tamamının taşı holmium YAG lazer ile kırıldı ve hastalara 4.8 f dj kateter takıldı Hastaların preoperatif taş yerleşimleri ve taş boyutları,operasyon süreleri ve postoperatif 2.saat ve 6.saat VAS skorları kaydedildi.

BULGULAR: Çalışmaya grup 1'de(çalışma grubu) 17, grup 2'de(kontrol grubu) 20 olmak üzere toplam 37 hasta dahil edildi. Hastaların yaş ortalaması grup 1'de 46,1±12,7 iken grup 2'de 43,3±15,1 idi.Taş boyutları ortalaması grup 1'de 0,99±0,23 cm iken, grup 2'de 0,91±0,22 cm idi. Grup 1'de yer alan taşların % 82,3'ü böbrek ve proksimal üreter yerleşimli iken,% 17,7'si midüreter ve distal üreter yerleşimli idi.Grup'2 de yer alan taşların ise %70'i böbrek ve proksimal üreter yerleşimli iken % 30'u midüreter ve distal üreter yerleşimli idi.Operasyon süresi ortalaması grup 1'deki hastalarda 37,3±9,3 dakika iken grup 2'deki hastalarda 36,5±7,2 dakika idi. Hastaların 2.saat VAS skoru ortalaması grup 1'de 1,59±2,1 iken grup 2'de 3,65±1,69 saptandı.(p=0,002) 6.saat VAS skoru ortalaması ise grup 1'de 0,76±1,0 iken grup 2'de 2,25±1,5 saptandı.(p=0,002)

SONUÇ: Çalışmamızda intraüreteral lidokain jel uygulaması sonrası postoperatif ağrı,istatistiksel olarak daha az saptanmış olup, daha çok sayıda hastanın yer aldığı çalışmalara ihtiyaç vardır.

Anahtar Kelimeler: Üreterorenoskopi,lidokain,VAS skoru

The effect of intraureteral lidocaine gel application on postoperative pain in ureterorenoscopy procedure

Şeref Coşer, Mehmet Sevim, Hüseyin Akman, Okan Alkış, Hüseyin Özgür Kazan, İbrahim Güven Kartal, Ramazan Ay, Bekir Aras
Kütahya Health Sciences University, Evliya Çelebi Training and Research Hospital, Department of Urology, Kütahya

INTRODUCTION: Different methods are used in the treatment of urinary system stone disease, and with increasing technological developments, endoscopic treatment methods form the basis of stone surgery. Although there may be severe pain in the operation area in the postoperative period after ureterorenoscopy (URS), the VAS (Visual Analog Scale) pain score of the patients is determined and this is adjusted accordingly. Appropriate analgesic treatments are applied. In this study, we aimed to evaluate the effect of intraureteral lidocaine gel application on postoperative pain before insertion of a 4.8 F DJ catheter after URS.

MATERIAL-METHOD: In the prospectively designed study, the patients were divided into two groups as intraureteral lidocaine gel applied (Group 1) and not applied (Group 2). 10 cc of 2 gr lidocaine gel was applied from the proximal to the distal of the ureter through the working canal of the URS. The patients in the control group in group 2 were placed with a 4.8 f dj catheter without any application. The patients in both groups were operated under general anesthesia and at the end of the operation. No additional analgesics were administered to any of the patients. The stones of all patients were fractured with holmium YAG laser and a 4.8 f dj catheter was inserted.

RESULTS: A total of 37 patients, 17 in group 1 (study group) and 20 in group 2 (control group), were included in the study. The mean age of the patients was 46.1±12.7 in group 1, 43 in group 2. The mean stone size was 0.99±0.23 cm in group 1, and 0.91±0.22 cm in group 2. While 82.3% of the stones in Group 1 were located in the kidney and proximal ureter, 17.7% were located in the

midureter and distal ureter. 70% of the stones in Group 2 were located in the kidney and proximal ureter. While 30% were located in the midureter and distal ureter. The mean operation time was 37.3±9.3 minutes in patients in group 1, while it was 36.5±7.2 minutes in patients in group 2. While the mean 2nd hour VAS score of the patients was 1.59±2.1 in group 1, it was 3.65±1.69 in group 2. (p=0.002) The mean of the 6th hour VAS score was 0 in group 1, While it was 76±1.0, it was 2.25±1.5 in group 2 (p=0.002)

CONCLUSION: In our study, postoperative pain was found to be statistically less after intraureteral lidocaine gel application, and studies with a larger number of patients are needed.

Keywords: lidocaine,Ureterorenoscopy,VAS score

Tablo 1.

	Grup 1	Grup 2	p
Yaş	46,1±12,7	43,3±15,1	
Taş boyutu	0,99±0,23 cm	0,91±0,22 cm	
Taş yerleşimi	% 82,3 (böbrek ve proksimal üreter) ,% 17,7 (midüreter ve distal üreter)	%70 (böbrek ve proksimal üreter) % 30 (midüreter ve distal üreter)	
Operasyon Süresi	37,3±9,3 dakika	36,5±7,2 dakika	
2.saat VAS Skoru	1,59±2,1	3,65±1,69	0,002
6.saat VAS Skoru	0,76±1,0	2,25±1,5	0,002

Grupların Demografik Verileri ve VAS Skorları

Table 1.

	Group 1	Group 2	p
Age	46,1±12,7	43,3±15,1	
Stone Size	0,99±0,23 cm	0,91±0,22 cm	
Placement of the stone	82.3% (kidney and proximal ureter) , 17.7% (midureter and distal ureter)	70% (kidney and proximal ureter) 30% (midureter and distal ureter)	
Operation Time	37.3±9.3 minutes	36.5±7.2 minutes	
2nd hour Vas score	1,59±2,1	3,65±1,69	0,002
6th hour Vas score	0,76±1,0	2,25±1,5	0,002

Demographic Data and VAS Scores of the Groups

SS-175

3 cm ve üstü böbrek taşlarının cerrahi tedavisinde retrograd intrarenal cerrahi deneyimi

Melih Yetemen, Mehmet Çağatay Çiçek, Bertan Tanrıbuyurdu, Hakan Kılıçarslan
Uludağ Üniversitesi Üroloji Anabilim Dalı,Bursa

AMAÇ: Bu çalışmada retrograd intrarenal cerrahinin (RIRS) 3cm ve 3cm' den büyük böbrek taşlarının tedavisinde taşsızlık sağlamadaki etkinliği ve güvenirliğini değerlendirmeyi amaçladık.

GEREÇ-YÖNTEM: Haziran 2010 ve Eylül 2022 kliniğimizde böbrek taşı nedeniyle RIRS uygulanan 1505 hastanın verileri retrospektif olarak incelendi.Bu gruptan 3cm ve 3 cm' den büyük böbrek taşı olan 265 hasta incelendi. Tassizlik oranları post-op 1.ay ve 3.ay kontrollerinde çekilen Direkt üriner sistem grafisi ve bilgisayarlı tomografi (BT) sonuçları ile değerlendirildi.

BULGULAR: 265 hasta retrospektif değerlendirildi. 47 sine preop dj stent takıldı. Ortalama taş dansisitesi 970hu(420-1550HU) idi. Taş lokalizasayonuna bakıldığında ise %9.8 üst pol taşı,%45.9 alt pol taşı, %29.4 renal pelvis taşı,%14.9 orta pol taşı olduğu izlendi. 119 hastaya sağ 146 hastaya sol RIRS yapıldı. 34 hastada RIRS'ta acsess sheat kullanıldı. 177(%67) hastada tek seans RIRS ile 3cm ve üstü taşlarda başarı sağlanmıştır. Bu hastalardan 37 tanesinin taş boyutu 4 cm den büyüktü. 88 hastada(%33) rezidü taş görüldü. Taş boyutunun 4 cm den büyük olan hastalardan 17(%55) tanesinde rezidü taş görüldü.Rezidü taş kalan hastalarda sebep incelendiğinde 41 hastada taş boyutunun fazla olması, 36 hastada defleksiyon güçlüğü,8 hastada üreter darlık nedeniyle,2 hastada cihazın arızalanması sebebiyle ve 1 hastada da perop EKG değişikliği nedeniyle ilk seansta taşsızlık sağlanamamıştır. Rezidü taşı olan 88 hastadan 26 hastaya 2. Seans RIRS uygulandı.,20 hastaya ESWL, 3 hastaya piyelolitotomi,1 hastaya PNL uygulandı. 9 hastaya ise takip kararı verildi.

SONUÇ: 3 cm ve 3cm'den büyük böbrek taşlarının tedavisinde RIRS, ek tedaviler ile birlikte uygulandığında etkili minimal invaziv bir yöntemdir.

Anahtar Kelimeler: rırs,3 cm,taş

3 cm ve üstü böbrek taşlarının cerrahi tedavisinde retrograd intrarenal cerrahi deneyimi

Melih Yetemen, Mehmet Çağatay Çiçek, Bertan Tanrıbuyurdu, Hakan Kılıçarslan
Uludağ Üniversitesi Üroloji Anabilim Dalı,Bursa

AMAÇ: Bu çalışmada retrograd intrarenal cerrahinin (RIRS) 3cm ve 3cm' den büyük böbrek taşlarının tedavisinde taşsızlık sağlamadaki etkinliği ve güvenirliğini değerlendirmeyi amaçladık.

GEREÇ-YÖNTEM: Haziran 2010 ve Eylül 2022 kliniğimizde böbrek taşı nedeniyle RIRS uygulanan 1505 hastanın verileri retrospektif olarak incelendi.Bu gruptan 3cm ve 3 cm' den büyük böbrek taşı olan 265 hasta incelendi. Tassizlik oranları post-op 1.ay ve 3.ay kontrollerinde çekilen Direkt üriner sistem grafisi ve bilgisayarlı tomografi (BT) sonuçları ile değerlendirildi.

BULGULAR: 265 hasta retrospektif değerlendirildi. 47 sine preop dj stent takıldı. Ortalama taş dansisitesi 970hu(420-1550HU) idi. Taş lokalizasayonuna bakıldığında ise %9.8 üst pol taşı,%45.9 alt pol taşı, %29.4 renal pelvis taşı,%14.9 orta pol taşı olduğu izlendi. 119 hastaya sağ 146 hastaya sol RIRS yapıldı. 34 hastada RIRS'ta acsess sheat kullanıldı. 177(%67) hastada tek seans RIRS ile 3cm ve üstü taşlarda başarı sağlanmıştır. Bu hastalardan 37 tanesinin taş boyutu 4 cm den büyüktü. 88 hastada(%33) rezidü taş görüldü. Taş boyutunun 4 cm den büyük olan hastalardan 17(%55) tanesinde rezidü taş görüldü.Rezidü taş kalan hastalarda sebep incelendiğinde 41 hastada taş boyutunun fazla olması, 36 hastada defleksiyon güçlüğü,8 hastada üreter darlık nedeniyle,2 hastada cihazın arızalanması sebebiyle ve 1 hastada da perop EKG değişikliği nedeniyle ilk seansta taşsızlık sağlanamamıştır. Rezidü taşı olan 88 hastadan 26 hastaya 2. Seans RIRS uygulandı.,20 hastaya ESWL, 3 hastaya piyelolitotomi,1 hastaya PNL uygulandı. 9 hastaya ise takip kararı verildi.

SONUÇ: 3 cm ve 3cm'den büyük böbrek taşlarının tedavisinde RIRS, ek tedaviler ile birlikte uygulandığında etkili minimal invaziv bir yöntemdir.

Keywords: rırs,3 cm,taş

SS-176

Daha önce geçirilmiş böbrek taşı cerrahisi tiplerinin perkütan nefrolitotomi sonuçlarına etkisi

Erdinç Dinçer[1], Osman Murat İpek[1], Burcu Hancı Sevinç[2], Ahmet Halil Sevinç[1]
[1]Kartal Dr. Lütfi Kırdar Şehir Hastanesi, Üroloji Kliniği
[2]Maltepe Devlet Hastanesi, Üroloji Kliniği, İstanbul

AMAÇ: Böbrek taşına bağlı PNL ya da açık cerrahi öyküsü olan hastalarda, geçirilen cerrahi tipinin, perkütan nefrolitotomi(PNL) sonuçlarına etkisinin karşılaştırılması.

YÖNTEM: Ocak 2010-2020 tarihleri arasında prone PNL operasyonu uygulanan hastalardan açık cerrahi öyküsü olanlar ile PNL öyküsü olanlar ayrı gruplandırılarak veriler incelenmiştir(Grup 1: daha önce PNL öyküsü olanlar)(Grup 2: Daha önce açık cerrahi öyküsü olanlar). Hastaların demografik bilgileri, Guy's taş skoru, taşsızlık oranları, Clavien Dindo komplikasyon oranları, yatış süreleri, hemoglobin düşüş oranı, transfüzyon ihtiyacı, operasyon süresi, perkütan iğne giriş bilgileri karşılaştırılmıştır.

BULGULAR: İki grup arasında, Guy's taş skoru(p=0.55), VKİ(p=0.449), taş yükü, taşsızlık oranları(p=0.571), yaş(p=0.826), hemoglobin düşüş oranı(p=0.331), transfüzyon ihtiyacı(p=0.87), perkütan iğne giriş sayısı(p=0.880), yatış süresi(p=0.347) açısından anlamlı farklılık saptanmamıştır. İki grup arasında operasyon süresi karşılaştırıldığında Grup 2'de operasyon süresi anlamlı olarak fazla saptanmıştır(p=0.045). Komplikasyon oranları açısından karşılaştırıldığında, Grup 2'nin komplikasyon oranı daha fazla saptanmıştır(p=0.008).

SONUÇ: Daha önceden geçirilen operasyon öyküsü tipi, PNL başarısını etkilemezken açık cerrahi öyküsü bulunan hastalarda parankimal insizyona bağlı parankim incelmesi nedeniyle komplikasyon oranı daha fazla görüldüğü düşünülmektedir.

Anahtar Kelimeler: Perkütan Nefrolitotomi, Böbrek Taşı, Operasyon Öyküsü, Açık Böbrek Taşı Cerrahi

The effect of previous kidney stone surgery types on percutaneous nephrlithotomy results

Erdinç Dinçer[1], Osman Murat İpek[1], Burcu Hancı Sevinç[2], Ahmet Halil Sevinç[1]
[1]Kartal Dr. Lutfi Kirdar City Hospital, Department of Urology
[2]Maltepe State Hospital, Department of Urology, Istanbul

AIM: Comparison of the effect of the type of surgery performed on the results of percutaneous nephrolithotomy(PCNL) in patients with a history of renal-stone related PNL or open surgery.

MATERIAL-METHODS: Among the patients who underwent prone PNL operation between January 2010 and 2020, those with a history of open surgery and those with a history of PNL were grouped separately and the data were analyzed (Group 1: With a previous PNL history) (Group 2: With a previous history of open surgery) Demographic data of the patients, Guy's stone score, stone-free rates, Clavien Dindo complication rates, hospitalization times, hemoglobin decrease rate, transfusion rates, operation time, number of percutaneous access were compared.

RESULTS: There is no significant statistical difference between two groups in terms of Guy's stone score(p=0.55), BMI(p=0.449), stone-free rates(p=0.571), age(p=0.826), hemoglobin decrease rates(p=0.331), transfusion rates(p=0.87), number of percutaneous access (p=0.880), length of stay(p=0.347) The operation time found to be higher in Group 2(p=0.045).The Complication rate found to be higher in Group 2(p=0.008)

CONCLUSION: The history of previous operation types does not affect the success of PNL but it is thought that the complication rate is higher in patients with a history of open surgery due to parenchymal thinning due to parenchymal incision.

Keywords: Percutaneous Nephrolithotomy, Kidney Stone, Previous Surgery, Open Kidney Stone Surgery

Preoperatif-peroperatif and postoperatif data

	Grup 1	Grup 2	p
Yaş	42.66±15.43	42.29±15.64	0.826
Vücut Kitle İndeks	26.91±4.78	26.5±5.18	0.449
Taş yükü	37.78±13.74	37.57±15.99	0.899
Guy's taş skoru	2.3±0.712	2.35±0.705	0.55
Operasyon süresi	122.83±42.61	133.23±52.27	0.045
Floroskopi Süresi	107.2±42	110.2±43.2	0.167
Hb düşüş değeri	2.07±1.19	2.20±1.31	0.331
Perkütan iğne ile akses deneme sayısı	1.59±0.69	1.52±0.75	0.88
Taşsızlık oranı (%)	%62.94	%65.88	0.571
Yatış Süresi	3.31±1.61	3.48±1.6	0.347
Komplikasyon N(%)	44 (25.9)	67 (39.11)	0.008
Transfüzyon N(%)	21 (12.35)	22 (12.94)	0.87

Preoperative-peroperative and postoperative data

	Group 1	Group 2	p
Age	42.66±15.43	42.29±15.64	0.826
Body Mass Index	26.91±4.78	26.5±5.18	0.449
Stone Burden	37.78±13.74	37.57±15.99	0.899
Guy's Stone Score	2.3±0.712	2.35±0.705	0.55
Operation time(min)	122.83±42.61	133.23±52.27	0.045
Flouroscopy time(sec)	107.2±42	110.2±43.2	0.167
hb decrease rate	2.07±1.19	2.20±1.31	0.331
number of access with needle	1.59±0.69	1.52±0.75	0.88
Stone-free Rate (%)	%62.94	%65.88	0.571
Length of Stay	3.31±1.61	3.48±1.6	0.347
Complication (%)	44 (25.9)	67 (39.11)	0.008
Transfusion (%)	21 (12.35)	22 (12.94)	0.87

SS-177

2 cm'den büyük böbrek taşlarında rırc ve pnl sonuçlarının karşılaştırılması

Mustafa Aydın[1], Mehmet Özen[1], Lokman İrkılata[1], Reha Ordulu[2], Hakan Yıldız[2], Fatih Kuru[2], Uğur Öztürk[1], Mustafa Koray Kırdağ[1], Fatih Yaldır[2], Mehmet Yusuf Gülter[2], Mustafa Kemal Atilla[2]
[1]Samsun Eğitim ve Araştırma Hastanesi, Üroloji Kliniği
[2]Samsun Üniversitesi, Üroloji Ana Bilim Dalı

AMAÇ: Bu çalışmada kliniğimizde 2 cm'den büyük böbrek taşlarında RIRS ve PNL uygulanan hastaların preop ve postop sonuçlarını karşılaştırmayı amaçladık.

MATERYAL-METOD: Ocak 2021-Ağustos 2022 arası tarafımıza başvuran,2 cm'den büyük böbrek taşı olup RIRS ve PNL planlanan 100 hastanın verileri değerlendirildi.56 hastaya RIRS 44 hastaya PNL uygulandı.Operasyon öncesi demografik veriler,taş sayısı ve boyutları,taşın Hounsfield ünitesi,taşsızlık oranı,ikincil operasyon ihtiyacı ve komplikasyon oranları kaydedildi.

BULGULAR: Hastaların verileri Tablo 1 de özetlenmiştir.PNL grubunda ortalama taş alanı RIRS grubundaki ortalama taş alanına göre daha büyük izlenmiştir ve istatiksel olarak anlamlıdır.Ayrıca PNL grubunda clavien 1-2 komplikasyon sayısı, RIRS grubuna göre daha fazladır. Clavien 3 komplikasyonlarda ise her iki grup arasında fark izlenmemiştir. Taş boyutu ile hidronefroz, komplikasyon ve yeniden operasyon ihtiyacı arasında ilişki bulunamamıştır.

SONUÇ: 2 cm'den büyük böbrek taşlarında PNL altın standart olsa da artan sıklıkta uygulanmaya başlanan RIRS operasyonu da uygun vakalarda başarılı ve güvenli bir tedavi seçeneği olarak uygulanabilir.

Anahtar Kelimeler: pnl, rırs, taş

Comparison of rırs and pnl results in kidney stones larger than 2 cm

Mustafa Aydın[1], Mehmet Özen[1], Lokman İrkılata[1], Reha Ordulu[2], Hakan Yıldız[2], Fatih Kuru[2], Uğur Öztürk[1], Mustafa Koray Kırdağ[1], Fatih Yaldır[2], Mehmet Yusuf Gülter[2], Mustafa Kemal Atilla[2]
[1]Samsun Training and Research Hospital, Urology Clinic
[2]Samsun University, Department of Urology

AIM: In this study, we aimed to compare the preoperative and postoperative results of patients who underwent RIRS and PNL for kidney stones larger than 2 cm in our clinic.

MATERIAL - METHOD: The data of 100 patients with kidney stones larger than 2 cm and planned RIRS and PNL who applied to us between January 2021 and August 2022 were evaluated. 56 patients had RIRC and 44 patients underwent PNL. Preoperative demographic data, number and size of stones, Hounsfield unit of the stone, stone-free rate Secondary operation need and complication rates were recorded.

RESULTS: The data of the patients are summarized in Table 1. The mean stone area in the PNL group was larger than the mean stone area in the RIRS group, and it was statistically significant. Also, the number of clavian 1-2 complications in the PNL group was higher than in the RIRS group. No difference was observed between the two groups in Clavien 3 complications. No relationship was found between stone size and hydronephrosis, complications, and need for reoperation.

CONCLUSION: Although PNL is the gold standard in kidney stones larger than 2 cm, the RIRS operation, which is being applied with increasing frequency, can also be applied as a successful and safe treatment option in appropriate cases.

Keywords: pnl, rırs, stone

tablo 1
table 1

	RIRC	PNL	p
n	56	44	
Ortalama yaş(yıl)	49,7±13,3	52,7±12,6	0.85
Ortalama cre	0,86±0,25	0,85±0,16	0.32
Ortalama HU	1026±221	1126±238	0.64
Taşsızlık(%)	94±13,5	93,6±11,7	0.88
Taş sayısı	1,73±1,4	1,44±0,7	*0.03*
Cinsiyet (E/K)	38/18	29/15	0.83
Sağ/Sol	21/35	15/28	0.5
İkincil operasyon ihtiyacı(yok/var)	43/13	35/9	0.74
Taş yüzey alanı(mm2)	453,7±311	788±596	*0.02*
Hidronefroz (yok/1-2/3 veüstü)	44/9/0	29/14/1	0.07
Komplikasyon (yok/cl1-2/cl3veüst)	52/3/1	17/25/2	*<0.001*
Ek hastalık (yok/1/1den fazla)	31/20/5	22/15/7	*0. 56*

SS-178

Retrograd İntrarenal Cerrahi Yapılan Böbrek Taşı Hastalarında Taş Boyutu, Dansitesi ve Lokalizasyonunun; Taşsızlık ve Komplikasyon Oranlarına Etkisinin Karşılaştırılması

Cuma Aytekin, Hasan Erdal Doruk, Erdem Akbay, Murat Bozlu, Mesut Tek
Mersin Üniversitesi Tıp Fakültesi, Üroloji Ana Bilim Dalı, Mersin

AMAÇ: Kliniğimizde retrograd intrarenal cerrahi (RIRC) yapılan hastaların böbrek taşlarının yerleşim yerinin, boyutunun, dansitesinin; taşsızlık ve komplikasyon oranlarına etkilerini incelemek.

YÖNTEMLER: Haziran 2014 ile Mart 2018 tarihleri arasında, böbrek taşı nedeniyle RIRC yapılan 124 olgunun sonuçları retrospektif olarak değerlendirildi.

BULGULAR: Olguların 50'si kadın, 74'ü erkek, yaş ortalaması 48,48 (19-80) yıl idi. Ortalama taş boyutu 13,54 (8-20) mm idi. Olguların 38'inde (% 30,6) işlem öncesi double- j (D-J) stent varken, 86'sında (69,4%) ise işlem öncesi stent uygulanmamıştı. İşlemlerin tamamında üretral giriş kılıfı uygulandı. Ortalama operasyon süresi 47,58 (30-70) dakika olan işlemlerin tamamında operasyon sonrası D-J stent takıldı. 1. ay kontrolerinde, 92 (%74,2)'sinde taşsızlık sağlanırken, 32'sinde (%25,8) de rest taş saptandı. Çalışmamızda taşsızlık başarısını anlamlı etkileyen faktörler taş boyutu (median 13 mm) ve taş dansitesi oldu (median 864). Taşın yerleşim yeri başarıyı istatistiksel olarak anlamlı etkilemedi. Hastaların %10,5 inde komplikasyon görülürken bunların da %4'ü Clavien derece 1 komplikasyonlardı. Taş boyutu, dansitesi ve yerleşim yerinin komplikasyon oranlarında istatistiki olarak anlamlı fark oluşturmadığı gözlendi. Taş boyutu ile rezidü taş boyutu arasında korelasyon gözlenmezken, taş dansitesi ile rezidü taş boyutu arasında korelasyon gözlendi.

SONUÇ: RIRC düşük komplikasyon oranlarına sahip, böbreğin tüm lokalizasyonlarında başarılı bir minimal invaziv cerrahi yöntemdir.

Anahtar Kelimeler: Böbrek taşı, Retrograd intrarenal cerrahi, komplikasyon

Comparison of The Effects of Stone Size, Density and Localization on Stone-Free and Complications Ratios in Kidney Stone Patients With Retrograde Intrarenal Surgery

Cuma Aytekin, Hasan Erdal Doruk, Erdem Akbay, Murat Bozlu, Mesut Tek
Department of Urology, Mersin University Faculty of Medicine, Mersin, Turkey

OBJECTIVE: To examine the effects of location, size, and density of kidney stones on stone-free and complication rates in patients who underwent retrograde intrarenal surgery (RIRS) in our clinic.

METHODS: The results of 124 patients who underwent RIRS for kidney stones between June 2014 and March 2018 were retrospectively evaluated.

FINDINGS: 50 of the cases were female, 74 were male, the mean age was 48.48 (19-80) years. Mean stone size was 13.54 (8-20) mm. While 38 (30.6%) of the cases had a double-j (D-J) stent before the procedure, 86 (69.4%) had no stent applied before the procedure. Urethral access sheath was applied in all procedures. Mean operation time is 47.58 (30-70) minutes. aPostoperative D-J stent was placed in all procedures. In the 1st month control, 92 (74.2%) were stone-free, while 32 (25.8%) had a residual stone. Stone size (median 13 mm) and stone density (median 864) were the factors that significantly affected stone-free success in our study. The location of the stone did not statistically significantly affect the success. While complications were seen in 10.5% of the patients, 4% of them were Clavien grade 1 complications. It was observed that there was no statistically significant difference in the complication rates in terms of stone size, density, and location. There was no correlation between stone size and residual stone size. However, a correlation was observed between stone density and residual stone size.

RESULTS: RIRS is a minimally invasive surgical method that has low complication rates and is successful in all localizations of the kidney.

Keywords: Kidney stone, Retrograde intrarenal surgery, complication

SS-179

Fluoroscopy İs Really Necessary İn Retrograde İntrarenal Surgery Randomized Retrospective Study, An Extraordinary Experience

Mehmet Yoldaş
Health Sciences University Tepecik Training and Research Hospital, Urology Clinic, İzmir

AIM: To evaluate the effect of fluoroscopy on success and complications rates in patients undergoing RIRS.

MATERIAL-METHODS: A total of 502 patients who underwent retrograde intrarenal surgery (RIRS) for kidney stones in our clinic were evaluated and the patients were divided into 2 groups. Group 1 was routinely operated using fluoroscopy because of opaque stones (n: 454). In Group 2, the procedure was performed without using fluoroscopy because of non-opaque stones (n: 48). Both groups were evaluated in terms of stone size, location and number of stones. Both groups were compared for stone-free and complication rates.

CONCLUSION: There was no significant difference in stone sizes, stone side, stone localization, and number of stones in both groups. There was no significant difference between the two groups in terms of operative time, stone-free rates, complication rates, and postoperative hospital stay

DISCUSSION: The decrease in the calibrations of the instruments used in RIRS, the development of optical systems, the increase in the resolution of imaging systems gradually reduces the need for use of scope. With this study, we have confirmed that fluoroscopy is an unnecessary radiation source in the RIRS operation and its use is unnecessary.

Keywords: fluoroskopy, retrograde intrarenal surgery, renal stone

Table 1

		Group1(454)	Group 2(48)	P value
age		47,31+-3,5	46,16+-3,8	0,31
Stono Size cm2		11,57+-2,6	11,43+-2,8	0,21
sex	f	172 (%28)	14 (%29)	0,19
	m	282 (%62)	34 (%71)	
laterality	right	254 (%56)	28 (%58)	0,25
	left	200 (%44)	20 (%42)	
localization				0,10
	Lower calix	129 (%28,4)	14 (%28,7)	0,13
	Middle calix	22 (%4,4)	4 (%8,3)	0,09
	upper calix	17 (%3,7)	1 (%2)	0,07
	pelvis	211 (%46,4)	22 (%46,2)	0,13
	More than one calix	77 (%16,9)	7 (%14,5)	0,10
number of stones				0,10
	1	350 (%77)	34 (%71)	
	2	82 (%18)	12 (%25)	
	3	14 (%3)	0 (%0)	
	4	8 (%1)	2 (%4)	
Stone Hİ		1047	684	0,001

Demographic and stone data of patients

SS-180

Modifiye Supin Valdivia(MSV) Pozisyonu ve Prone Pozisyonu PCNL Karşılaştırma Sonuçlarımız

Sefa Burak Porgalı, Nezih Tamkaç, Fatih Gökalp, Hakan Şığva, Bilal Kulak, Ferhat Uçurmak, Khaled Albaba, Sadık Görür
Mustafa Kemal Üniversitesi, Üroloji Ana Bilim Dalı, Hatay

Son yıllarda, geleneksel olarak prone pozisyonda yapılan perkutan nefrolitotomi (pPCNL) operasyonlarınn aksine supin pozisyonda yapılan perkutan nefrolitotomi (sPCNL) operasyonlarının sayısı gittikçe artmaktadır.

Burada, kliniğimizde uygulamaya başladığımız sPCNL hastaların sonuçlarını Prone Pozisyonunda pPCNL hastalarının sonuçlarıyla karşılaştırmayı bildirmeyi amacladık.

Anahtar Kelimeler: Böbrek,Supin,perkütan,Prone,Taş

Modified Supine Valdivia(MSV) Position and Prone Position PCNL,Our Comparison Results

Sefa Burak Porgalı, Nezih Tamkaç, Fatih Gökalp, Hakan Şığva, Bilal Kulak, Ferhat Uçurmak, Khaled Albaba, Sadık Görür
Department of Urology, Mustafa Kemal University, Hatay, Turkey

In recent years, the number of percutaneous nephrolithotomy (sPCNL) operations performed in the supine position, unlike traditionally performed percutaneous nephrolithotomy (pPCNL) operations, has been increasing.

Here, we aimed to compare the results of sPCNL patients that we started to practice in our clinic with the results of pPCNL patients in the Prone Position.

Keywords: Supine,Perkutan,Prone,Stone,Kidney

Demografik bulgular

Yaş	50	46
Cinsiyet		
Kadın	35	18
Erkek	37	21
ESWL Öyküsü		
Yok	68	39
Var	2	0
Taş Lokaliasyonu		
Alt Kaliks	15	4
Orta Kaliks	2	1
Pelvis	38	26
Staghorn	9	5
Proksimal Üreter	2	0
Parsiyel Staghorn	6	3
Preop Hidronefroz		
Yok	20	16
Var		
Grade1	31	11
Grade 2	8	6
Grade 3	11	6
Grade 4	11	0
Taş dansitesi (HÜ)	901	935

Prone 72 Supin 39

SS-181

Spinal Anestezi Altında Perkütan Nefrolitotomi Etkinlik ve Güvenilirliği: 286 Hasta Sonuçları

Abdullah Açıkgöz[1], Burak Yavuz Kara[2], Mehmet Çetinkaya[3], Mesut Şengül[4], Mehmet Can Er[5], Kadir Önem[6]
[1]İstinye Üniveritesi Tıp Fakültesi Üroloji Ana Bilim Dalı, İstanbul
[2]VM Medikalpark Hastanesi Üroloji Kliniği, Samsun
[3]Liv Hastanesi Üroloji Kliniği, Samsun
[4]Gazi Devlet Hastanesi Üroloji Kliniği, Samsun
[5]VM Medikalpark Hastanesi Anestezi Kliniği, Samsun
[6]19 Mayıs Üniversitesi Tıp Fakültesi Üroloji Ana Bilim Dalı, Samsun

AMAÇ: Çalışmamızda spinal anestezi (SA) altında yapılan perkütan nefrolitotomi (PNL) ameliyatlarının etkinlik ve güvenirliliğini değerlendirdik.

HASTALAR ve YÖNTEM: 2019-2021 yılları arasında 286 hastaya SA altında PNL yapıldı. SA L3-L4 intervertebral aralıktan spinal iğne ile 15-20 mg %0.5 heavy bupivakain hidroklorür ve 25 mcg fentanil karışımı subaraknoid aralığa verilerek yapıldı. Renal pelvise üreter kateteri yerleştirmek için sistoskopi yapıldı. Floroskopi eşliğinde pron pozisyonda renal giriş yapıldı. Giriş yolu, bir Amplatz dilatör ile 30 Fr'ye kadar genişletildi ve bu noktada Amplatz kılıfı yerleştirildi. Toplayıcı sisteme 24 Fr nefroskop yerleştirildi ve taş ultrasonik veya pnömatik litotriptör ile parçalandı Tüm hastalarda diversiyon olarak Double J kateter kullanıldı.

BULGULAR: PNL yapılan hastaların 151'i (%52.8) erkek ve 135'i (% 47,2) kadın hastaydı. Ortalama yaş 50.9 ± 15.7 yıldı. Ortalama VKİ 29,92 ± 6.01 kg/m2 ' idi. Hastalarımızın komorbidite oranları %17-44 arasında değişiyordu.133 hastaya sağ böbrek ünitesine, 153 hastaya sol böbrek ünitesine PNL uygulandı. 13 hastada aynı taraf böbrekte taşa bağlı fonksiyon, 4 hastada atnalı böbrek, 9 hastada soliter böbrek ve yine 4 hastada beraberinde üreteropelvik bölge darlığı anomalisi vardı. 67 hastaya (%23,4) suprakostal, 219 (%76,6) hastaya subkostal giriş yapıldı. 27 hastaya birden fazla akses yapıldı. Ortalama taş yükü 428 ± 423 mm2 ' idi. Ortalama cerrahi süre 46 ± 24 dakikaydı. Tam taşsızlık oranı % 86,4 iken klinik önemi olmayan rezidülerle bu oran %95,5 olarak bulundu. Hastanede kalış süresi ortalama 1.29±0.72 gündü. 9 hastaya (%3,1) kan transfüzyonu yapıldı. 48 hastada (% 16,8) postoperatif ateş nedeniyle antibiyotik tedavisi uygulandı. Atnalı böbreği olan bir hastada kolonik perforasyon gelişti, kolostomi açılarak tedavi edildi. 1 hastada sağ böbrek alt pol segmenter arter yaralanması nedeniyle anjiyoembolizasyon yapıldı. %31,5 oranında plevral effüzyon, atalektazi, pulmoner konsolidasyon, aynı taraf diyafragma elevasyonu gibi postoperatif akciğer komplikasyonları belirledik. Hiçbir hastaya toraks tüpü takılmadı. Spinal anesteziye bağlı 50 hastada (%17,4) peroperatif dönemde hipotansiyon gelişti. 52 hastada (%18,2) postoperatif dönemde başağrısı gelişti.

SONUÇ: PNL, tüm olgularda yüksek başarı ve düşük komplikasyon oranı ile SA'da hızlı ve güvenilir bir şekilde yapılabilir.

Anahtar Kelimeler: Perkütan Nefrolitotomi, Spinal Anestezi, Böbrek Taşı

Efficacy and Safety of Percutaneous Nephrolithotomy Under Spinal Anesthesia: Results of 286 Patients

Abdullah Açıkgöz[1], Burak Yavuz Kara[2], Mehmet Çetinkaya[3], Mesut Şengül[4], Mehmet Can Er[5], Kadir Önem[6]
[1]Istinye University School of Medicine, Department of Urology, Samsun
[2]VM Medicalpark Hospital, Urology Clinic, Samsun
[3]Liv Hospital Urology Clinic, Samsun
[4]Gazi State Hospital Urology Clinic, Samsun
[5]VM Medicalpark Hospital, Anesthesia Clinic, Samsun
[6]19 May University School of Medicine, Department of Urology, Samsun

OBJECTIVE: In our study, we evaluated the efficacy and safety of percutaneous nephrolithotomy (PNL) operations performed under spinal anesthesia (SA).

PATİENTS and METHOD: Between 2019 and 2021, 286 patients underwent PNL under SA. SA was performed by injecting 15-20 mg 0.5% bupivacaine hydrochloride and 25 mcg heavy-fentanyl mixture into the subarachnoid space with a spinal needle through the L3-L4 intervertebral space. Cystoscopy was performed to place a ureteric catheter into the renal pelvis. Renal access was performed in the prone position under fluoroscopic guidance. The access tract was dilated with an Amplatz dilator or telescopic metal dilator to 30 Fr at which point the Amplatz sheath was placed. A 24 Fr nephroscope was introduced to the collecting system and the stone was disintegrated with ultrasonic or pneumatic lithotripter Double J catheter was used as diversion in all patients.

RESULTS: Of the patients who underwent PNL, 151 (52.8%) were male and 135 (47.2%) were female. The mean age was 50.9 ± 15.7 years. The mean BMI was 29.92 ± 6.01 kg/m2. The comorbidity rates of our patients ranged from 17-44%. PNL was performed in the right kidney unit in 133 patients and in the left kidney unit in 153 patients. 13 patients had ipsilateral kidney stone-related function, 4 patients had horseshoe kidney, 9 patients had solitary kidney, and 4 patients had concomitant ureteropelvic stenosis anomaly. Supracostal access was performed in 67 patients (23.4%), and subcostal access was performed in 219 (76.6%) patients. More than one access was performed in 27 patients. The mean stone burden was 428 ± 423 mm2. The mean surgical time was 46 ± 24 minutes. While the complete stone-free rate was 86.4%, this rate was found to be 95.5% with clinically insignificant residual. The mean hospital stay was 1.29±0.72 days. Blood transfusion was performed in 9 patients (3.1%). Antibiotic treatment was administered in 48 patients (16.8%) due to postoperative fever. Colonic perforation developed in a patient with horseshoe kidney, which was treated by opening a colostomy. Angioembolization was performed in 1 patient due to right kidney lower pole segmental artery injury. We identified 31.5% of postoperative pulmonary complications such as pleural effusion, atelectasis, pulmonary consolidation, and ipsilateral diaphragmatic elevation. Thoracic tube was not inserted in any patient. Hypotension developed in the perioperative period in 50 patients (17.4%) due to spinal anesthesia. Postoperative headache developed in 52 patients (18.2%).

CONCLUSION: PNL can be performed quickly and reliably in SA with high success and low complication rate in all cases.

Keywords: Percutaneous Nephrolithotomy, Spinal Anesthesia, Kidney Stone

SS-182

Üriner sistem taş hastalarından kalsiyum oksalat taşı olanlara uygulanan metaflaksi yöntemleri ve rekürrens üzerine etkilerinin değerlendirilmesi

Ahmet Tüfekçi, İlker Seçkiner, Ömer Bayrak, Mehmet Sakıp Erturhan
Gaziantep Üniversitesi, Üroloji Ana Bilim Dalı, Gaziantep

AMAÇ: Üriner sistem taş hastalığı tüm yaş gruplarında dünya genelinde artan insidansa sahiptir. Türkiye ve özellikle Güneydoğu bölgesi taş hastalığı açısından endemik olup, ülkemiz açısından önemli bir morbidite sebebidir. Üriner sistemde en sık izlenen taş çeşidi kalsiyum oksalattır ve uygun metaflaksi uygulanmaması durumunda 10 yıl içerisinde %50'lere varan rekürrens oranlarına sahiptir. Bu çalışmada kalsiyum oksalat taşı olan hastalara metabolik değerlendirme yapılarak uygun metaflaksi yöntemleri uygulanmış ve hastalar 2 yıl süre ile takip edilerek rekürrens açısından değerlendirilmiştir.

HASTALAR VE YÖNTEM: Çalışmaya 18 yaş üzeri kalsiyum oksalat taşı olan 44 üriner sistem taş hastası dahil edildi. Kliniğimize başvuran hastalara uygun yöntem ile tam taşsızlık sağlandı ve ardından yapılan taş analizi sonucu kalsiyum oksalat olan hastalar çalışmaya dahil edildi. Bu hastalara postop dönemde çekilen direk üriner sistem grafi ve üriner ultrasonografi ile taşsız durumda oldukları ve tam idrar tahlili ile idrar yolu enfeksiyonları olmadığı doğrulandı. Ardından hastalara detaylı metabolik değerlendirme yapıldı. Metabolik risk faktörü taşıyanlara spesifik medikal tedavi, taşımayanlara ise nonspesifik tedavi uygulandı ve nüks açısından değerlendirildi.

BULGULAR: Hastaların %61,4'ü (n=27) erkek %38,6'sı (n=17) kadındı. Çalışmamızda erkek/kadın oranı 1,58/1 olarak bulundu. Hastaların yaş ortalaması 33,4 yıl idi. Kalsiyum oksalat taşı olan üriner sistem taş hastalarının %61,4'ünde (n=27) eşlik eden metabolik risk faktörü saptandı. Bu hastalar içerdikleri metabolik risk faktörlerine göre değerlendirildiğinde hastalarda en sık izlenen risk faktörü %52,3 oranında (n=23) hipositratüri idi. Diğer izlenen risk faktörleri ise %47,7 (n=21) hiperoksalüri, %43,2 (n=19) hiperkalsiüri, %25 (n=11) düşük ph, %13,6 (n=6) düşük hacim, %6,8 (n=3) hipomagnezüri, %4,5 (n=2) hiperfosfatüri ve %2,3 (n=1) hiperürikozüri idi. 2 yıllık takipleri süresince kalsiyum oksalat taşı olan hastaların nüks oranları %11,36 (n=5) olarak bulundu. Risk faktörü içeren ve spesifik medikal tedavi uygulanan 27 hastanın 2 yıllık takiplerindeki nüks oranları %11,1 (n=3), risk faktörü içermeyip yaşam tarzı değişikliklikleri ile takip edilen 17 hastanın 2 yıllık takiplerindeki nüks oranları ise %11,8 (n=2) idi.

SONUÇ: Üriner sistem taş hastalığında rekürrensi önlemek açısından yaşam tarzı değişiklikleri ve medikal tedavi önemli bir yer tutmaktadır. Biz çalışmamızda metabolik açısından risk faktörü taşıyan kalsiyum oksalat taş hastalarına spesifik medikal tedavi uyguladık ve bu tedavi uygulanan hastalarda rekürrens oranlarının, risk faktörü olmayıp nonspesifik tedavi ile takip edilen gruptaki hastalar ile benzer olduğunu saptadık.

Anahtar Kelimeler: Kalsiyum oksalat, metaflaksi, taş

Metaphylaxis methods applied to urinary system stone patients with calcium oxalate stones and evaluation of their effects on recurrence

Ahmet Tüfekçi, İlker Seçkiner, Ömer Bayrak, Mehmet Sakıp Erturhan
Department of Urology, Gaziantep University, Gaziantep, Turkey

AIM: Urinary system stone disease has an increasing incidence worldwide in all age groups. Turkey and especially the Southeast region is endemic in terms of stone disease, and it is an important cause of morbidity for our country. The most common type of stone in the urinary system is calcium oxalate, and it has a recurrence rate of up to 50% within 10 years if appropriate metaphylaxis is not applied. In this study, metabolic evaluation was performed in patients with calcium oxalate stones, and appropriate metaphylaxis methods were applied, and the patients were followed up for 2 years and evaluated for recurrence.

PATIENTS AND METHOD: Forty-four urinary system stone patients over 18 years of age with calcium oxalate stones were included in the study. Patients who applied to our clinic were completely stone-free with the appropriate method, and then patients with calcium oxalate as a result of stone analysis were included in the study. These patients were confirmed to be stone-free by direct urinary system radiography and urinary ultrasonography taken in the postoperative period, and they were not urinary tract infections by complete urinalysis. Then, detailed metabolic evaluation was performed on the patients. Specific medical treatment was applied to those with metabolic risk factors, and nonspecific treatment was applied to those who did not, and were evaluated for recurrence.

RESULTS: 61.4% (n=27) of the patients were male and 38.6% (n=17) were female. In our study, the male/female ratio was found

to be 1.58/1. The mean age of the patients was 33.4 years. An accompanying metabolic risk factor was found in 61.4% (n=27) of urinary system stone patients with calcium oxalate stones. When these patients were evaluated according to their metabolic risk factors, the most common risk factor was hypocitraturia at a rate of 52.3% (n=23). Other observed risk factors are 47.7% (n=21) hyperoxaluria, 43.2% (n=19) hypercalciuria, 25% (n=11) low pH, 13.6% (n=6) low volume, % 6.8 (n=3) hypomagnesuria, 4.5% (n=2) hyperphosphaturia, and 2.3% (n=1) hyperuricosuria. During the 2-year follow-up, the recurrence rate of patients with calcium oxalate stones was found to be 11.36% (n=5). The recurrence rate in the 2-year follow-up of 27 patients with risk factors and specific medical treatment was 11.1% (n=3), and the recurrence rate in the 2-year follow-up of 17 patients without risk factors who were followed up with lifestyle changes was 11.8% (n=2).) was.

CONCLUSION: Lifestyle changes and medical treatment have an important place in preventing recurrence in urinary system stone disease. In our study, we applied specific medical treatment to calcium oxalate stone patients with metabolic risk factors, and we found that the recurrence rates in the patients who were treated with this treatment were similar to the patients in the group who did not have a risk factor and were followed up with nonspecific treatment.

Keywords: Calcium oxalate, metaphylaxis, stone

Metabolik risk faktörü varlığına göre nüks değerlendirmesi
Evaluation of recurrence according to the presence of metabolic risk factors

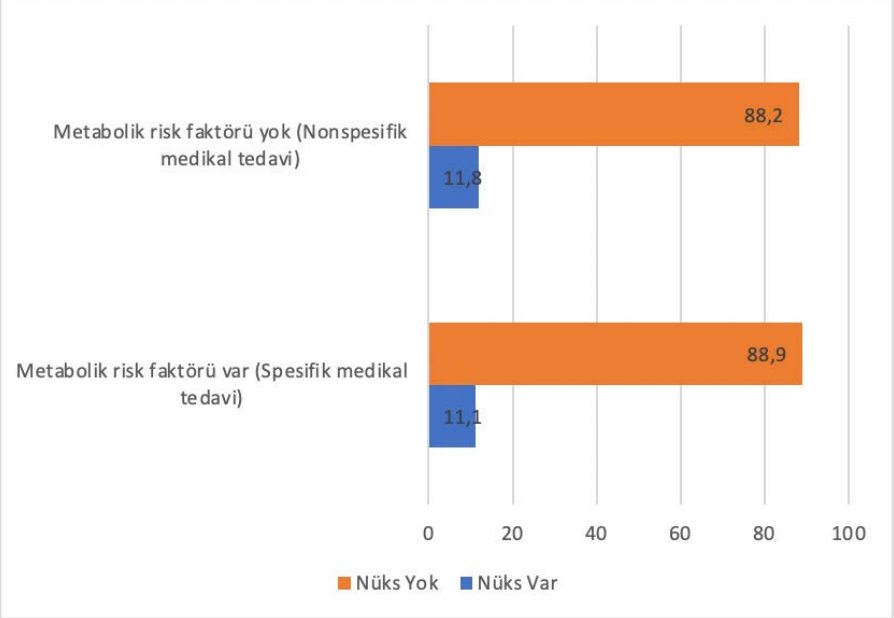

Kalsiyum oksalat taşı olan hastalara eşlik eden metabolik risk faktörleri

Hipositratüri n (%)	Hiperoksalüri n (%)	Hiperkalsiüri n (%)	Düşük ph n (%)	Düşük hacim n (%)	Hipomagnezüri n (%)	Hiperfosfatüri n (%)	Hiperürikozüri n (%)	Sistinüri n (%)
23 (52,3)	21 (47,7)	19 (43,2)	11 (25)	6 (13,6)	3 (6,8)	2 (4,5)	1 (2,3)	1 (2,3)

Metabolic risk factors accompanying patients with calcium oxalate stones

Hypocitraturia n (%)	Hyperoxaluria n (%)	Hypercalciuria n (%)	Low ph n (%)	Low volume n (%)	Hypomagnesuria n (%)	Hyperphosphaturia n (%)	Hyperuricosuria n (%)	Cystinuria n (%)
23 (52,3)	21 (47,7)	19 (43,2)	11 (25)	6 (13,6)	3 (6,8)	2 (4,5)	1 (2,3)	1 (2,3)

SS-183

Pediatrik yaş grubunun kompleks renal taşlarında perkütan nefrolitotomi deneyimimiz

Mehmet Ezer, Ümit Yıldırım, Oktay Karakoç
Kafkas Üniversitesi, Üroloji Anabilim Dalı, Kars

AMAÇ: Pediatrik hastalarda taş tedavisinde genellikle ESWL ilk seçenek olsa dahi büyük ve kompleks böbrek taşlarının tedavisinde standart ve mini perkütan nefrolitotomi (PNL) ameliyatları önemli tedavi seçenekleridir. Bu çalışmanın amacı kliniğimizde son 5 yılda pediatrik yaş grubunda yapılan PNL operasyonlarının sonuçlarının değerlendirilmesidir.

YÖNTEM: 2017-2022 tarihleri arasında standart ve mini PNL uygulanan 11 pediatrik hasta çalışmaya dahil edildi. Hastaların demografik özellikleri, taş boyutu, lokalizasyonu, opasite ve sayıları, operasyon süresi, pre-post operatif hemoglobin ve kreatin değerleri, hastanede yatış süresi, post operatif ateş, komplikasyon ve taşsızlık durumu, nefrostomi-üreteral stent takılması, transfüzyon ihtiyacı değerlendirildi.

BULGULAR; Hastalarımızın ortalama yaşı 14,1(8-18)'di. Ortalama hemoglobin değeri işlem öncesi 14,6 (12,2-16,3) g/dL, işlem sonrası 12.8 (11- 14.6) tespit edildi. Ortalama kreatinin 0,73 (0,39-1) mg/dL iken işlem sonrası bu değer 0,84'tü (0,58-1,1). Hastaların 4'sında taşlar üst polde 2'sinde alt polde 5'sinde de multikalisiyel olarak değerlendirildi. Hastaların 6'sına mini PNL, 5'ine ise standart PNL yapıldı. Ortalama taş boyutu 24,3 mm (13-49) olarak ölçüldü. Hastanede ortalama yatış süresi 5.3 (2-10) gündü. Taşların % 81'i opaktı. Ortalama ameliyat süresi 168 (110-245) dakika olarak tespit edildi. Post operatif bir hastada ateş gözlendi. Hastaların sekizine nefrostomi, ikisine üreteral stent takılırken, bir hastaya ise nefrostomi veya üreteral stent takılmadı. Hiçbir hastaya peroperatif veya post operatif kan tranfüzyonu yapılmadı. Post operatif taşsızlık oranı %63 olarak tespit edildi (4 mm altındaki rezidüel fragmanlar stone-free olarak değerlendirildi.).

SONUÇ: Standart ve mini perkütan nefrolitotomi pediatrik yaş grubunda kompleks böbrek taşlarının tedavisinde kullanılabilecek etkili ve güvenilir bir yöntemdir.

Anahtar Kelimeler: Böbrek Taşı, PNL, Pediatri

Our percutaneous nephrolithotomy experience in complex renal stones in the pediatric patient group

Mehmet Ezer, Ümit Yıldırım, Oktay Karakoç
Urology Department, Kafkas University, Kars, Türkiye

OBJECTIVE: Although ESWL is usually the first choice in the treatment of stones in pediatric patients, standard and mini percutaneous nephrolithotomy (PNL) surgeries are important treatment options in the treatment of large, complex kidney stones. The aim of this study is to evaluate the results of PNL operations performed in the pediatric age group in the last 5 years in our clinic.

METHODS: Eleven pediatric patients who underwent standard and mini PNL between 2017-2022 were included in the study. Demographic characteristics of the patients, stone size, localization, opacity and number, operation time, pre-post operative hemoglobin and creatinine values, length of hospital stay, postoperative fever, complication and stone-free status, nephrostomy-ureteral stent insertion, transfusion need were evaluated.

RESULTS; The mean age of our patients was 14.1 (8-18). The mean hemoglobin value was 14.6 (12.2-16.3) g/dL before the procedure and 12.8 (11-14.6) after the procedure. While the mean creatinine was 0.73 (0.39-1) mg/dL, this value was 0.84 (0.58-1.1) after the procedure. Stones in 4 of the patients were evaluated as multicalyceal in 2 in the upper pole and in 5 in the lower pole. Mini PNL was performed in 6 of the patients and standard PNL was performed in 5 of them. The mean stone size was 24.3 mm (13-49). The mean hospital stay was 5.3 (2-10) days. 81% of the stones were opaque. The mean operation time was 168 (110-245) minutes. Fever was observed in one post-operative patient. Nephrostomy was placed in eight patients, ureteral stent was placed in two patients, and nephrostomy or ureteral stent was not placed in one patient. No patient received peroperative or post-operative blood transfusion. The postoperative stone-free rate was 63% (residual fragments below 4 mm were considered stone-free).

CONCLUSION: Standard and mini percutaneous nephrolithotomy is an effective and safe method that can be used in the treatment of complex kidney stones in the pediatric age group.

Keywords: Renal Stone, PCNL, Pediatrics

SS-184

10 ile 15 mm Arası Renal Pelvis Taşlarının Tedavisinde Akses Kılıf Kullanımının RIRS Başarısına Ve Komplikasyonlarına Etkisi

Kubilay Sarıkaya, İhsan Barış Müldür, Muhammed Arif İbiş, Fahri Erkan Sadioğlu, Mehmet Çiftçi, Çağrı Şenocak, Ömer Faruk Bozkurt
Ankara Atatürk Sanatoryum Eğitim ve Araştırma Hastanesi

AMAÇ: Çalışmamızda renal pelvis taşlarının cerrahi tedavisinde akses kılıf kullanılarak ve akses kılıf kullanılmadan yapılan Retrograde İntrarenal Cerrahi (RIRS)'nin etkinlik ve komplikasyonları arasında fark olup olmadığını göstermeyi amaçladık.

HASTALAR VE YÖNTEM: Kasım 2021 ile Şubat 2022 tarihleri arasında kliniğimizde renal pelvis taşı nedeniyle RIRS operasyonu yaptığımız toplam 50 hastanın verileri retrospektif olarak incelenmiştir. Hastalardan 26'sı akses kılıf kullanılarak(Grup 1), diğer 24'ü ise akses kılıf kullanılmadan opere edilmiştir(Grup 2). Daha önce aynı taraftan taş operasyonu öyküsü veya Extracorporeal shock wave lithotripsy(ESWL) öyküsü olan hastalar çalışma dışı tutulmuştur. Renal pelviste 10 ile 15 mm boyutları arasında tek taşı olan hastalar çalışmaya dahil edilirken, daha büyük boyutlu taşı olan veya kalisiyel sistemde ekstra taşları olan hastalar çalışmanın dışında tutulmuştur. Daha önceden üreteral darlık nedeniyle double-J(DJ) stent takılmış hastalar veya operasyon esnasında üreteral darlık nedeniyle DJ stent takılıp ikinci seans cerrahiye bırakılan hastalar da çalışmanın dışında tutulmuştur. Hastaların demografik verileri, peroperatif ve postoperatif sonuçları bakımından gruplar karşılaştırılmıştır.

BULGULAR: Hastaların ortalama yaşı, cinsiyet dağılımları ve preoperatif ASA skorları bakımından gruplar benzer bulunmuştur(p=0.122, p=0.982 ve p=0.859, sırasıyla). Ortalama taş boyutu bakımından da gruplar arasında anlamlı fark saptanmamıştır(p=0.258).Benzer şekilde ortalama operasyon süresi bakımından da gruplar arasında anlamlı fark görülmemiştir(p=0.050). Grup 1'de toplam 24(%92.3) hastada taşsızlık sağlanırken, Grup 2'de 23(% 95.8) hastada taşsızlık sağlanmıştır (p=1). Postoperatif komplikasyon bakımından Clavien derecelendirmesine göre grade 1-2 ve grade 3-4 dereceli komplikasyon bakımından da gruplar benzer bulunmuştur(p=0.602 ve p=0.480, sırasıyla)(Tablo 1).

SONUÇ: Çalışmamızda 10 ile 15 mm arası renal pelvis taşlarına yapılan RIRC operasyonunda akses kılıf kullanılan ve kullanılmayan hasta gruplarının postoperatif taşsızlık ve komlikasyon oranları benzer bulunmuştur. Ortalama operasyon süresinin akses kılıf kullanılan grupta biraz daha uzun olduğu ancak gruplar arasında anlamlı fark yaratmadığı görülmüştür. Bu sebeple yöntemin seçimi bakımından operasyonu yapan merkezin alışkanlığı ve cerrahın tercihi belirleyici olacaktır.

Anahtar Kelimeler: Akses kılıf, Pelvis taşı, RIRS

The Effect of Using Access Sheath on the Success and Complications of RIRS in the Treatment of 10 to 15mm Renal Pelvis Stones

Kubilay Sarıkaya, İhsan Barış Müldür, Muhammed Arif İbiş, Fahri Erkan Sadioğlu, Mehmet Çiftçi, Çağrı Şenocak, Ömer Faruk Bozkurt
Ankara Atatürk Sanatoryum Education and Research Hospital

OBJECTIVE: In our study, we aimed to show whether there is a difference between the efficacy and complications of Retrograde Intrarenal Surgery (RIRS), which is performed with and without an accessory sheath in the surgical treatment of renal pelvis stones.

PATIENTS AND METHODS: The data of 50 patients who underwent RIRS operation for renal pelvis stones in our clinic between November 2021 and February 2022 were retrospectively analyzed. Twenty-six of the patients were operated using the accessory sheath (Group 1), and the other 24 patients were operated without using the accessory sheath (Group 2). Patients with a previous history of stone operation on the same side or Extracorporeal shock wave lithotripsy (ESWL) were excluded from the study. Patients with a single stone between 10 and 15 mm in the renal pelvis were included in the study, while patients with larger stones or extra stones in the calyceal system were excluded from the study. Patients who had a double-J(DJ) stent implanted due to ureteral stenosis before or patients who had a DJ stent inserted during the operation due to ureteral stenosis and were left for the second session of surgery were also excluded from the study. The groups were compared in terms of demographic data, peroperative and postoperative results of the patients.

RESULTS: The groups were similar in terms of mean age, gender distribution and preoperative ASA scores of the patients (p=0.122, p=0.982 and p=0.859, respectively). There was no significant difference between the groups in terms of mean stone size (p=0.258).

Similarly, there was no significant difference between the groups in terms of mean operation time (p=0.050). While stone-free was achieved in a total of 24 (92.3%) patients in Group 1, 23 (95.8%) patients in Group 2 were stone-free (p=1). In terms of postoperative complications, the groups were similar in terms of grade 1-2 and grade 3-4 complications according to Clavien grading (p=0.602 and p=0.480, respectively) (Table 1).

CONCLUSION: In our study, postoperative stone-free and complication rates were found to be similar in the RIRC operation performed on renal pelvis stones between 10 and 15 mm, in the patient groups with and without access sheath. It was observed that the mean operation time was slightly longer in the group using the accessory sheath, but it did not make a significant difference between the groups. For this reason, the habit of the center performing the operation and the preference of the surgeon will be decisive in terms of the choice of the method.

Keywords: Access sheat, Pelvis stone, RIRS

Tablo 1: Hastaların demografik verileri ve postoperatif sonuçları

	Grup1 (n=26)	Grup2 (n=24)	p
Yaş	44.7±8.7	40.3±11.3	0.122
Cinsiyet (erkek/kadın)	14/12	13/11	0.982
ASA			0.859
1	12	11	
2	9	7	
3	5	6	
Taş boyutu (mm)	12.9±2.7	11.9±3.7	0.258
Operasyon süresi (dk)	43.8±4.6	40.7±6.1	0.050
Hastanede kalış (gün)	1.1±0.4	1.1±0.6	0.740
Kataterizasyon (gün)	1±0.2	1.1±0.4	0.618
Taşsızlık elde edilmiş hastalar n(%)	24(92.30)	23(95.83)	1
Postop Hemoglobin (g/dl)	12.6±2.9	12.2±2.2	0.628
Postop Kreatinin (mg/dl)	1±0.5	0.8±0.6	0.337
Hemoglobin değişimi(g/dl)	0.4±0.2	0.3±0.3	0.284
Kreatinin değişimi(mg/dl)	0.5±0.4	0.5±0.1	0.931
Komplikasyon,n(%)			
Grade 1-2	1(3.86)	2(8.33)	0.602
Grade 3-4	0(0)	1(4.16)	0.480
Ürosepsis	0(0)	0(0)	1

Table 1: Demographic data and postoperative results of the patients

	Group1 (n=26)	Group2 (n=24)	p
Age	44.7±8.7	40.3±11.3	0.122
Gender (Male/Female)	14/12	13/11	0.982
ASA			0.859
1	12	11	
2	9	7	
3	5	6	
Stone lenght (mm)	12.9±2.7	11.9±3.7	0.258
Operation time (min.)	43.8±4.6	40.7±6.1	0.050
Hospitalization (day)	1.1±0.4	1.1±0.6	0.740
Catheterization (day)	1±0.2	1.1±0.4	0.618
Stone-Free Patients n(%)	24(92.30)	23(95.83)	1
Postop Hemoglobin (g/dl)	12.6±2.9	12.2±2.2	0.628
Postop Kreatinin (mg/dl)	1±0.5	0.8±0.6	0.337
Hemoglobin change(g/dl)	0.4±0.2	0.3±0.3	0.284
Creatinin change(mg/dl)	0.5±0.4	0.5±0.1	0.931
Complication n(%)			
Grade1-2	1(3.86)	2(8.33)	0.602
Grade 3-4	0(0)	1(4.16)	0.480
Urosepsis	0(0)	0(0)	1

SS-185

Endoskopik taş cerrahisinde taş kültürünün idrar kültürü ile ilişkisi ve postoperatif sırs / sepsis gelişimi açısından önemi

Hakan Yıldız[1], Mustafa Kemal Atilla[1], Emrah Küçük[3], Reha Ordulu[1], Mahmut Ulubay[1], Lokman İrkılata[2], Mustafa Aydın[2]
[1]Samsun Üniversitesi, Üroloji Ana Bilim Dalı
[2]Samsun Eğitim ve Araştırma Hastanesi, Üroloji Kliniği
[3]Şanlıurfa Akçakale Devlet Hastanesi, Üroloji Kliniği

Giriş: Endoskopik cerrahiler sonrası gelişen enfeksiyon halen görülmekte olan ciddi bir komplikasyondur, alınan tüm tedbirlere ve preop negatif idrar kültürüne rağmen cerrahi sonrası enfeksiyon tablosu gelişimi,bizi başka bir enfeksiyon kaynağı varlığına yönlendirmekte ve üriner sistemin sterilitesi açısından preop alınan idrar kültürünün yeterliliği konusunda düşündürmektedir.

Amaç: Endoskopik taş cerrahisinde taş kültürünün ve perop idrar kültürünün yerinin belirlenmesi,olası postop sepsis/SIRS gelişimi sonrası tedavi planına etkisinin araştırılması ve sonuçların literatür ile karşılaştırılması amaçlanmıştır.

Materyal-Metot: Endoskopik taş cerrahisi planlanan ve taş fragmantasyonu gerçekleştirilen 18 yaş üstü 72 erkek, 43 kadın toplam 115 hasta araştırmaya dahil edilmiştir. Taş fragmantasyonu öncesi üriner sistem içinden alınan idrar örneği ve fragmantasyon sonrası alınan taş örneği kültürde incelenmiştir. 74 hastaya URS, 41 hastaya RIRS uygulanmıştır.

Bulgular: Taş kültüründe üreme görülen 10 hastanın sadece 4 tanesinde preoperatif idrar kültüründe de üreme görülmüştür. İntraoperatif alınan idrar kültüründe üreme olan 4 hastanın tamamında taş kültüründe de üreme görülmüştür. 4 hastada postoperatif enfeksiyon tablosu gelişmiş ve yatış süresi uzatılarak antibiyoterapi verilmiştir.

Preop ik üreme olanların taş kültüründe üreme olma sıklığı 44,4%, preop ik üreme olmayanların sıklığından 5,7% (p=0,003), intraop idrar kültüründe üreme olanların taş kültüründe üreme olma sıklığı (100,0%), intraop idrar kültüründe üreme olmayanların sıklığından (5,6%) istatistiksel olarak anlamlı oranda daha yüksek bulunmuştur (p<0,001)

Postoperatif enfeksiyon gelişen hastaların taş kültüründe üreme olma sıklığı (%50,0) postop enfeksiyon gelişmeyen hastaların taş kültüründe üreme olma sıklığından (7,2%) istatistiksel olarak anlamlı oranda daha yüksek olduğu belirlenmiştir. (p=0,037) Ayrıca postoperatif enfeksiyon gelişenlerin intraop idrar kültüründe üreme olma sıklığının (%50,0) postoperatif enfeksiyon gelişenlerin intraop idrar kültüründe üreme olmama sıklığından (%1,9) istatistiksel olarak anlamlı oranda daha yüksek olduğu belirlenmiştir.

Sonuçlar: Çalışılan 3 kültürden preop idrar kültürünün pozitif olması veya negatif olması arasında postop enfeksiyon açısından anlamlı bir fark görülmemesine karşın, intraop idrar kültürü ve taş kültürü pozitifliği postop enfeksiyon gelişimi açısından anlamlı fark oluşturmuştur. Bizim çalışmamıza göre postop enfeksiyon gelişimini öngörmede intraoperatif idrar kültürü ve taş kültürünün, preop idrar kültüründen daha değerli bir belirteç olduğu görülmüştür.

Taş alanı ve laser vuruş sayısının fazla olması ve operasyon süresinin uzun olması, postop enfeksiyon açısından anlamlı derecede riskli bulunmuştur. Özellikle bu değişkenlerin yüksek olduğu hastalarda taş kültürü alınması düşünülebilir.

Anahtar Kelimeler: kültür, sepsis, taş

The relationship between stone culture and urine culture in endoscopic stone surgery and its importance in terms of postoperative sırs / sepsis development

Hakan Yıldız[1], Mustafa Kemal Atilla[1], Emrah Küçük[3], Reha Ordulu[1], Mahmut Ulubay[1], Lokman İrkılata[2], Mustafa Aydın[2]
[1]Samsun University, Department of Urology
[2]Samsun Training and Research Hospital, Urology Clinic
[3]Şanlıurfa Akçakale State Hospital, Urology Clinic

Login: Infection after endoscopic surgeries is a serious complication that is still seen. Despite all the precautions taken and preoperative negative urine culture, the development of post-surgical infection leads us to the presence of another infection source and makes us think about the adequacy of the preoperative urine culture in terms of sterility of the urinary system.

Aim: It is aimed to determine the location of stone culture and perop urine culture in endoscopic stone surgery, to investigate the effects of possible postoperative sepsis/SIRS development on the treatment plan and to compare the results with the literature.

Material - Method: A total of 115 patients, 72 men and 43 women, over the age of 18, who were planned for endoscopic stone surgery and who underwent stone fragmentation, were included in the study. Urine sample taken from the urinary system before stone fragmentation and stone sample taken after fragmentation were examined in culture. URS was applied to 74 patients and RIRS was applied to 41 patients.

Results: Only 4 of 10 patients with growth in the stone culture had growth in the preoperative urine culture. In all of the 4 patients who had growth in the urine culture taken intraoperatively, growth was also observed in the stone culture. Postoperative infection developed in 4 patients and antibiotic therapy was given by extending the hospital stay.

The frequency of growth in the stone culture of those with preop ic growth was 44.4%, the frequency of growth in the stone culture of those with growth in intraoperative urine culture was 44.4%, 5.7% of those without preop ic growth (p=0.003), the frequency of growth in the stone culture of those with growth in intraoperative urine culture It was found to be statistically significantly higher than the frequency (5.6%) of those who did not (p<0.001).

It was determined that the frequency of growth in the stone culture of patients with postoperative infection (50.0%) was statistically significantly higher than the frequency of growth in the stone culture of patients without postoperative infection (7.2%). (p=0.037) In addition, it was determined that the frequency of growth in the intraoperative urine culture of those who developed postoperative infection (50.0%) was statistically significantly higher than the frequency of no growth in the intraoperative urine culture of those who developed postoperative infection (1.9%).

Results: Although there was no significant difference in terms of postoperative infection between the positive or negative preoperative urine cultures of the 3 cultures studied, the positivity of intraoperative urine culture and stone culture created a significant difference in terms of the development of postoperative infection. According to our study, intraoperative urine culture and stone culture were found to be more valuable markers than preoperative urine culture in predicting the development of postoperative infection.

The large area of the stone and the number of laser hits and the long duration of the operation were found to be significantly risky in terms of postoperative infection. Stone culture may be considered, especially in patients with high levels of these variables.

Keywords: culture, sepsis, stone

tablo 1
table 1

Değişkenler		Üreme yok		Üreme var		Toplam		p Değeri
		n	%	n	%	n	%	
Cinsiyet	Erkek	70	97,2	2	2,8	72	62,6	0,62
	Kadın	41	95,3	2	4,7	43	37,4	
	Toplam	111	96,5	4	3,5	115	100	
Ek Hastalık	Yok	62	96,9	2	3,1	64	55,7	0,309
	1 ek hastalık	22	91,7	2	8,3	24	20,8	
	1'den fazla ek hastalık	27	100	0	0	27	23,5	
	Toplam	111	96,5	4	3,5	115	100	
DM Öyküsü	Yok	95	96	4	4	99	86	0,54
	Var	16	100	0	0	16	4	
	Toplam	111	96,5	4	3,5	115	100	
Taş Analizi	Whewellite(CaC2O4.H2O)	61	93,8	4	6,2	65	56,6	0,79
	Mix (wedellite + wewellite)	12	100	0	0	12	10,4	
	Ürik asit	16	100	0	0	16	13,9	
	Mix (apatit + wewellite)	17	100	0	0	17	14,8	
	Mix (ürik asit + wewellite)	4	100	0	0	4	0,03	
	Struvit	1	100	0	0	1	0,008	
	Toplam	111	96,5	4	3,5	115	100	
Preoperatif Taş Cerrahisi	Yok	64	98,5	1	1,5	65	58	0,085
	URS-RIRS-PNL	45	95,7	2	4,3	47	41,9	
	ESWL	2	66,7	1	33,3	3	0,03	
	Toplam	111	96,5	4	3,5	115	100	
Covid Öyküsü	Yok	93	96,9	3	3,1	96	83,5	0,51
	Var	18	94,7	1	5,3	19	16,5	
	Toplam	111	96,5	4	3,5	115	100	
Taşın Tarafı	Sağ	50	94,3	3	5,7	53	46	0,33
	Sol	61	98,4	1	1,6	62	54	
	Toplam	111	96,5	4	3,5	115	100	
Taşın Yeri	Üreter	76	98,7	1	1,3	77	66,9	0,105
	Böbrek	35	92,1	3	7,9	38	33,1	
	Toplam	111	96,5	4	3,5	115	100	
Taşın Opasitesi	Opak	90	95,7	4	4,3	94	81,7	1.00
	Non opak	17	100	0	0	17	14,8	
	Semi opak	4	100	0	0	4	0,03	
	Toplam	111	96,5	4	3,5	115	100	
İmpakte Taş Varlığı	İmpakte	49	94,2	3	5,8	52	45,2	0,32
	İmpakte Değil	52	98,4	1	1,6	63	54,8	
	Toplam	111	96,5	4	3,5	115	100	
Hidronefroz Grade	0	44	93,6	3	6,4	47	40,9	0,32
	1	16	100	0	0	16	13,9	
	2	36	100	0	0	36	31,3	
	3	14	93,3	1	6,7	15	13,1	
	4	1	100	0	0	1	0,008	
	Toplam	111	96,5	4	3,5	115	100	
Obstrüktif pyelonefrit	Yok	107	97,3	3	2,7	110	91,3	0,165
	Var	4	80	1	20	5	6,7	
	Toplam	111	96,5	4	3,5	115	100	
Preop Stent/Nefrostomi	Yok	79	96,3	3	3,7	82	71,3	0,67
	Var	32	97	1	3	33	28,7	
	Toplam	111	96,5	4	3,5	115	100	
Yapılan İşlem	URS	73	98,6	1	1,4	74	64,3	0,129
	RIRS	38	92,7	3	7,3	41	35,7	
	Toplam	111	96,5	4	3,5	115	100	
Operasyon Komplikasyonu (Clavien)	0	85	100	0	0	85	73,9	<0,001
	1	22	95,7	1	4,3	23	20	
	2	3	50	3	50	6	5,2	
	3	1	100	0	0	1	0,9	
	Toplam	111	96,5	4	3,5	115	100	
Operasyonun Gecikme Durumu	Yok	104	97,2	3	2,8	107	93,1	0,254
	Var	7	87,5	1	12,5	8	6,9	
	Toplam	111	96,5	4	3,5	115	100	
Taş Kültüründe Üreme	Yok	103	98,1	2	1,9	105	93,1	0,037
	Var	8	80	2	20	10	6,9	
	Toplam	111	96,5	4	3,5	115	100	
Preop idrar Kültüründe Üreme	Üreme yok	103	97,2	3	2,8	106	92,2	0,281
	Üreme var	8	88,9	1	11,1	9	7,8	
	Toplam	111	96,5	4	3,5	115	100	
İntraop İdrar Kültüründe Üreme	Yok	106	98,1	2	1,9	108	93,9	0,006
	Var	2	50	2	50	4	6,1	
	Toplam	108	96,4	4	3,6	112	100	
Sheath Kullanımı	Kullanılmayan	73	98,6	1	1,4	74	64,3	0,129
	Kullanılan	38	92,7	3	7,3	41	35,7	
	Toplam	111	96,5	4	3,5	115	100	

SS-186

Unutulmuş üreteral stentlerde endoskopik kombine intrarenal cerrahi (ECIRS) deneyimi

Cengiz Çanakcı
Dr. Lütfi Kırdar Kartal Şehir Hastanesi, Üroloji Kliniği, İstanbul

AMAÇ: Proksimal kısmı taşlaşmış olan uzun süre unutulmuş üreteral stentlere endoskopik kombine intrarenal cerrahi (ECIRS) sonuçlarımızı paylaşmayı amaçladık.

MATERYAL-METOD: Ocak 2018-Temmuz 2022 tarihleri arasında kliniğimizde unutulmuş üreteral stent nedeniyle ECIRS uygulanan 5 hastanın verileri retrospektif olarak değerlendirildi. Bilgisayar tomografi (BT) ile taşlaşmış dj stent ve eşlik eden taşlar görüntülendi. Tüm hastalar idrar kültürü steril şekilde opere edildi.

BULGULAR: Beş hastanın 2'si kadın 3'ü erkekti. Ortalama hasta yaşı 57 idi. Üreteral stentlerin vücutta kalış süresi ortalama 65 aydı(36-136). Kadın hastalardan birine 3 yıl önce taş cerrahisi sonrası dj stent takılırken diğer hastaya histerektomi operasyonu esnasında üreter yaralanması nedeniyle 5 yıl önce dj stent takılmıştı. Erkek hastaların ise hepsine taş cerrahisi sonrası dj stent takılmıştı. Erkek hastaların dj stent kalış süreleri 3, 5 ve 13 yıldı. 1 hastada dj stent bir parçası böbrekte, 1 parçası üreterde ve 1 parçası mesanede olacak şekilde 3 e ayrılmıştı. Diğer hastalarda bütün halde izlendi. Stentlerin proksimal kısmı taşlaşmış ve böbrekte taşları olması nedeniyle hastalara direkt ECIRS planlanıp uygulandı. 1 hastaya 2. seans perkütan nefrolitotomi uygulandı. 2 hastada taşsızlık sağlanırken 3 hastada rezidü kaldı. 3 hastada postoperatif ateş nedeniyle antibiyotik tedavisi verildi. 1 hastaya 2 ünite kan transfüzyonu yapıldı.

SONUÇ: Unutulmuş stentler her zaman retrograde yaklaşımla çıkartılamayabilir. Proksimal kısmı taşlaşmış ve taş yükü fazla olan hastalarda antegrade yaklaşım kombine edilmelidir.

Anahtar Kelimeler: unutulmuş stent, taşlaşmış üreteral kateter, ecırs

Experience with endoscopic combined intrarenal surgery (ECIRS) for forgotten ureteral stents

Cengiz Çanakcı
Dr. Lütfi Kırdar Kartal City Hospital, Department of Urology, Istanbul

AIM: We aimed to present our results of endoscopic combined intrarenal surgery (ECIRS) for forgotten ureteral stents with encrusted proximal parts.

MATERIAL-METHOD: The data of 5 patients who underwent ECIRS due to a forgotten encrusted ureteral stent in our clinic between January 2018 and July 2022 were evaluated, retrospectively. Encrusted double j stents and concomitant stones were determined with computerized tomography. All patients underwent the operation after negative urine cultures were obtained.

RESULTS: Of the 5 patients 2 were female and 3 were male. The average age of the patients was 57 years. The average indwelling time of the ureteral stents was 65 months. For one of the female patients DJ stent was placed after stone surgery 3 years ago, for the other it was inserted due to ureteral injury during hysterectomy 5 years ago. The three male patients had a history of stone surgery. The duration of the DJ stents for the male patients was 3, 5, and 13 years. In one of the patients, the DJ stent was divided into 3 parts; one part was located in the kidney, one part in the ureter, and one part in the bladder. All other DJ's were intact. Since the patients had stents with encrusted proximal parts and concomitant stones in the kidney, ECIRS was applied to the patients. A second session of percutaneous nephrolithotomy was required for one patient. Two patients (%40) were stone-free, but residual stones remained in three patients (%60). Antibiotic treatment was given to 3 patients due to recurrent postoperative fever. One patient received 2 units of blood transfusion.

CONCLUSION: Forgotten stents may not always be removed with a retrograde approach. A combined approach may be required in patients with proximal DJ encrustation and high stone burden.

Keywords: forgotten stent, encrusted ureteral catheter, ecırs

taşlaşmış dj stent
Encrusted dj stent

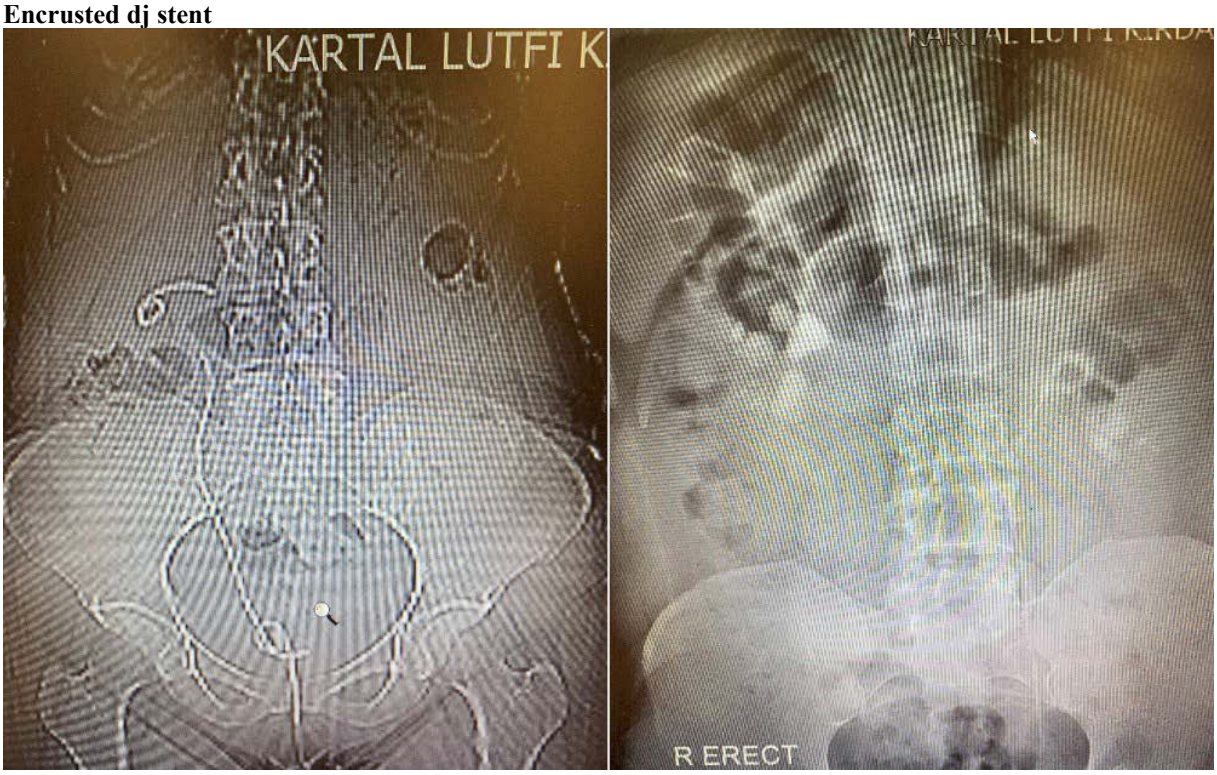

Taşlaşmış stentler

SS-187

Üreteral stentli hastalarda postoperatif ağrı algısı ve analjezik kullanımında hasta eğitim düzeyinin rolü: retrospektif bir analiz

Mehmet Emin Şirin[1], Mustafa Karaarslan[2], Mehmet Yılmaz[3]
[1]Özel Aksaray İnova Hastanesi, Üroloji Bölümü, Aksaray, Türkiye
[2]Bingöl Devlet Hastanesi, Bingöl, Türkiye
[3]Asklepios Klinik Triberg, Üroloji, Triberg, Almanya

AMAÇ: Endoskopik üriner sistem taş cerrahisinde postoperatif analjezik ihtiyacı gelişebilmektedir. Aynı zamanda postoperatif analjezik ihtiyacı, hastaların ağrı algısını yansıtmaktadır. Bu retroskpektif çalışmada endoskopik üreter/böbrek taşı cerrahisi ve takiben üreteral stent uygulanan hastaların eğitim düzeylerinin postoperatif ağrı algısı ve analjezik ihtiyacında etkili olup olmadığını araştırmak istedik.

GEREÇ-YÖNTEM: Üreter, böbrek taşı veya tanısal nedenlerle unilateral URS/RIRS yapılan ve DJ stent uygulanan hastaların verileri retrospektif olarak incelendi. Hastaların cinsiyeti, vücut kitle indeksleri, toplam taş boyutları (mm), uygulanan cerrahi metod (RIRS/URS), postoperatif DJ stent süreleri (gün), postoperatif ağrı değerlendirilmesi için postoperatif 2. haftada Visual Analog Scale (VAS) kaydedildi. Hastaların postoperatif analjezik ilaç kullanımları kaydedildi.

BULGULAR: Çalışmaya toplam 52 hasta dahil edildi. Hastaların 35 (%67.3)'ü erkek ve 17 (%32.7)'sı kadındı. Hastaların 18 (%34.6)'sına RIRS sonrası, 33 (%63.5)'üne URS sonrası ve 1 (%2.5)'ine gebelik üreterohidronefrozu nedeniyle yapılan tanısal URS sonrası üreteral DJ stent (28 cm, 5.0 Fr) takıldı. Hastaların median yaş 41 (22-76) yıl, median taş boyutu 9 (5-56) mm, median stent kalma süresi 24 (12- 183) gün, median VAS skoru 5 (0-10) idi.Hastaların eğitim durumları ilk-orta öğretim 21 (%40.4), lise- önlisans 17(%32.7) ve üniversite mezunu 14 (%26.9) olarak üç gruba ayrıldı. Hastaların 6 (%11.5)'sında analjezik ilaç ihtiyacı olmazken 33 (%63.5)'ünde günde 1, 13 (%25)'ünde günde 1'den fazla analjezik ilaç ihtiyacı vardı. VAS skoru ve analjezik ilaç ihtiyacı açısından eğitim düzeyleri grupları arasında istatistiksel anlamlı fark saptanmadı ($p>0.05$).

SONUÇ: Çalışmamızda endoskopik üriner sistem taş cerrahisi sonrası üreteral stent uygulanan hastaların eğitim düzeyiyle postoperatif ağrı algısı ve analjezik ilaç kullanımı arasında ilişki saptamadık. Bununla birlikte eğitim düzeyi ve postoperatif ağrı algısı arasındaki ilişkinin ortaya konulması için daha fazla hasta sayısını içeren prospektif çalışmalara ihtiyaç olduğu kanısındayız.

Anahtar Kelimeler: ağrı, eğitim, üriner sistem taşı, URS

The role of patient education level in postoperative pain perception and analgesic use in patients with ureteral stent: a retrospective analysis

Mehmet Emin Şirin[1], Mustafa Karaarslan[2], Mehmet Yılmaz[3]
[1]Private Aksaray Inova Hospital, Department of Urology, Aksaray, Turkey
[2]Bingol State Hospital, Department of Urology, Bingol, Turkey
[3]Asklepios Klinik Triberg, Urology, Triberg, Deutschland

AIM: Postoperative analgesic need may arise in endoscopic urinary system stone surgery. At the same time, the need for postoperative analgesics reflects the pain perception of the patients. In this retrospective study, the level of education of the patients who underwent endoscopic ureter/kidney stone surgery followed by ureteral stenting was evaluated in terms of postoperative pain relief.

We aimed to investigate whether it is effective in perception and analgesic need.

MATERIALS-METHODS: The data of the patients who underwent unilateral URS/RIRS for ureter, kidney stones or diagnostic reasons and who underwent DJ stent were analyzed retrospectively. The gender of the patients, body mass indexes, total stone sizes (mm), surgical method (RIRS/URS), postoperative DJ stent duration (days), and the Visual Analog Scale (VAS) at the 2nd postoperative week were recorded for the evaluation of postoperative pain. Postoperative analgesic drug use of the patients was recorded.

RESULTS: A total of 52 patients were included in the study. Ureteral DJ stent (28 cm, 5.0 Fr) was inserted in 18 (34.6%) patients after RIRS, 33 (63.5%) after URS, and 1 (2.5%) after diagnostic URS due to pregnancy ureterohydronephrosis. Median age of the patients was 41 (22-76) years, median stone size was 9 (5-56) mm, median stent stay was 24 (12-183) day, the median VAS score was

5 (0-10). Thirty-five (67.3%) of the patients were male and 17 (32.7%) were female. The education levels of the patients were divided into three groups as primary-secondary education 21 (40.4%), high school-associate degree 17 (32.7%), and university graduate 14 (26.9%). While 6 (11.5%) of the patients did not need analgesic medication, 33 (63.5%) did not need analgesic medication once a day, 13 (25%) needed more than one analgesic drug a day.. There was no statistically significant difference between the education level groups in terms of VAS score and analgesic drug need (p>0.05).

CONCLUSION: In our study, we did not find a relationship between the education level of patients who underwent ureteral stenting after endoscopic urinary system stone surgery, and the perception of postoperative pain and analgesic drug use. However, we believe that prospective studies with larger number of patients are needed to reveal the relationship between education level and postoperative pain perception.

Keywords: pain, education, urinary system stone, URS

Hastaların eğitim durumlarına göre demografik veriler, ağrı skorları ve analjezi ihtiyaçlarının karşılaştırılması
Comparison of demographic data, pain scores and analgesia needs of patients according to their educational status

Tablo 2: Hastaların eğitim durumuna göre demografik veriler, ağrı skorları ve analjezi ihtiyaçlarının karşılaştırılması

	İlkokul-ortaokul	Lise-önlisans	Üniversite	p
Yaş, yıl	46 (34 - 75)	38 (23 - 76)	41 (22 - 51)	0.029
Cinsiyet E/K	11/10	13/4	11/3	0.16
VKİ	29.7 (21.5 - 37.6)	26.2 (17.6 - 31.5)	28.5 (19.8 - 33.4)	0.38
Taş boyutu, mm	10 (5 - 56)	8.5 (5 - 40)	8.5 (5 - 30)	0.32
Stent süresi, gün	23 (14 - 183)	28 (12 - 54)	23 (12 - 54)	0.14
VAS	5 (2 - 8)	4 (0 - 10)	5 (0 - 8)	0.38
Analjezi ihtiyacı				0.051
Yok	0	4 (23.5)	2 (14.3)	
Günde 1	18 (85.7)	7 (41.2)	8 (57.1)	
Günde 1'den fazla	3 (14.3)	6 (35.3)	13 (25)	

VAS: Visual Analog Scale, VKİ: Vücut Kitle İndeksi

Hastaların demografik verileri

Yaş	41 (22 - 76)
Cinsiyet (E/K), n	35/17
VKİ (kg/m2)	28.8 (17.6-37.6)
Taş boyutu, mm	9 (5-56)
RIRS/URS, n	18/34
Stent süresi, gün	24 (12 -183)
Eğitim durumu, n(%)	
İlkokul-ortaokul	21 (40.4)
Lise-önlisans	17 (32.7)
Üniversite	14 (26.9)
VAS skor	5 (0-10)
Analjezi ihtiyacı, n(%)	
Yok	6 (11.5)
Günde 1	33 (63.5)
Günde 1'den fazla	13 (25)

Demographic data of the patients

Age	41 (22 - 76)
Sex (M/F), n	35/17
BMI (kg/m2)	28.8 (17.6-37.6)
Stone size, mm	9 (5-56)
RIRS/URS, n	18/34
Stent duration, gün	24 (12 -183)
Education level, n(%)	
Primary.secondary	21 (40.4)
High school-associate degree	17 (32.7)
University	14 (26.9)
VAS	5 (0-10)
Need for analgesics, n(%)	
None	6 (11.5)
Daily 1	33 (63.5)
Daily more than 1	13 (25)

SS-188

The efficacy and safety of retrograde ureteral stenting in the management of complicated cases of ureteral obstruction caused by urolithiasis

Mahmoud Mustafa[1], Hamzeh Alzabadi[2], Shifa Mustafa[1], Daliya Hamayel[1]
[1]Department of Urology, An-najah National University, Nablus, Palestine.
[2]Department of Pharmacology, A n-najah National University, Nablus, Palestine.

PURPOSE: To investigate the efficacy and safety of retrograde double J stent(RDJS) placement in the management of complicated obstructive uropathy caused by urolithiasis.

MATERIALS-METHODS: Total of 27 patients (10 males, 17 females) with average age of 48.74 years (range: 15-88) who underwent RDJS or percutaneous nephrostomy between 2017-2021 due to complicated obstruction caused by urolithiasis stones were included. All cases had at least one or more abnormal septic parameters. Seventeen patients (62.96%) had upper ureter stone, 7 patients (25.92%) had lower ureter stones and 4 patients (14.81%) had upper and lower ureter stones. Average stone diameters was 11.54 mm (range: 5-27). All cases were primary, except two patients with solitary kidneys referred to us after failed of ureteroscopy. The average operative time was 15 minutes (range:10-30).

RESULTS: Twenty-two patients (81.48%) underwent successful RDJS placement, 2 patients had RDJS placement then PCN was also placed, and 2 patients underwent PCN placement. Three patients needed ICU after intervention two of them were in ICU before intervention. All septic parameters were normalized within short period postoperatively. The two patients with failed previous ureterorenoscopy, RDJS placement was done successfully.

CONCLUSION: Retrograde DJS placement is feasible option in the management of complicated cases of obstructive uropathy caused by urolithiasis. Short hospitalization period, low rate of complication and better quality of life are the most prominent advantages of RDJS placement. In the hand of experience surgeons RDJS should be offer as the first choice of decompression for obstructive uropathy caused by urolithiasis.

Keywords: double J stent, nephrostomy, urolithiasis

SS-189

Erken Kontinans için Robot Yardımlı Radikal Prostatektomi Ultra Koruma Tekniği

Eyüp Veli Küçük[1], Resul Sobay[1], Ahmet Tahra[2]
[1]Sağlık Bilimleri Üniversitesi, İstanbul Ümraniye Sağlık Uygulama Araştırma Merkezi, Üroloji Anabilim Dalı, İstanbul
[2]İstanbul Medeniyet Üniversitesi, Tıp Fakültesi, Üroloji Anabilim Dalı, İstanbul

AMAÇ: Lokalize prostat kanserli hastalarda ultra-korumalı anterior koruyucu teknik ile onkolojik ve fonksiyonel sonuçlarımızı değerlendirmeyi amaçladık.

YÖNTEM: Bu tek merkezli çalışmaya, retrospektif olarak ultra-korumalı anterior koruyucu teknik ile tedavi edilen düşük-orta riskli prostat kanserli hastalar dahil edildi. Onkolojik ve fonksiyonel sonuçlar kaydedildi. Birinci aydaki fonksiyonel ve patolojik değerlendirmenin ardından hastalar iki ayda bir PSA, kontinans ve potans durumu ile takip edildi. Kontinans, sızıntı olmaması ve hiç pad kullanmama olarak tanımlandı. Potans, Erkekler için Cinsel Sağlık Envanteri (SHIM) ile değerlendirildi ve ≥ 17 potent olarak kabul edildi.

SONUÇLAR: Toplam 118 hasta dahil edildi. Hastaların %78'inde (n=92) patolojik evre T2, %22'sinde (n=26) pT3 idi. Hastaların %13,5'inde (n=16) cerrahi sınır pozitifliği görüldü. İntraoperatif herhangi bir komplikasyon gözlenmedi. Kontinans oranları kateter çıkarıldıktan sonra %25,4, birinci ayda %88,9, üçüncü ayda %91,5, beşinci ayda %93,2 ve bir yıl sonra %95,7 idi. 86 potent hastanın otuz beşi (%40) postoperatif birinci ayda potentti: üçüncü ayda 48 hasta (%55.8) ve onikinci ayda 58 hasta (%67.4) potentti. Toplam komplikasyon oranı %8.4 olup majör komplikasyon görülmedi.

YORUM: Prostat kanserli hastalar için ultra anterior koruyucu teknik, uygulanabilir potens oranları ve güvenli kısa süreli onkolojik sonuçlar ile erken kontinans iyileşmesi sağlar. Daha fazla hasta ile uzun süreli karşılaştırmalı çalışmalara ihtiyaç vardır.

Anahtar Kelimeler: Erektil Disfonksiyon, Prostatektomi, Robotik Yardımlı Cerrahi, İdrar Kaçırma

Ultra-Preservation technique in Robotic Assisted Radical Prostatectomy for Early Continence Recovery

Eyüp Veli Küçük[1], Resul Sobay[1], Ahmet Tahra[2]
[1]Department of Urology, Universtiy of Health Sciences, Umraniye Teaching Hospital, Istanbul, Turkey
[2]Department of Urology, Istanbul Medeniyet University, Faculty of Medicine, Istanbul, Turkey

AIM: We aimed to evaluate our oncological and functional results with the ultra-preservation anterior sparing technique in patients with localized prostate cancer.

Methods. In this single-center study, patients with low to intermediate risk prostate cancer, who were treated with the ultra-preservation anterior sparing technique were included, retrospectively. Oncological and functional outcomes were recorded. After the functional and pathological evaluation in the first month, patients were followed with PSA, as well as continence and potency status bi-monthly. Continence is defined as no leakage and zero pads for security. Potency was evaluated with the Sexual Health Inventory for Men (SHIM), with ≥ 17 considered to be potent.

Results. A total of 118 patients were included. The pathological stage T2 was in 78% (n=92) of patients, with pT3 in 22% (n=26). Surgical margin positivity occurred in 13.5% (n=16) of patients. No complication was observed intraoperatively. Continence rates were 25.4% after catheter removal, with 88.9% in the first month, 91.5% in the third, 93.2% in the fifth, and 95.7% a year later. Thirty-five (40%) of 86 potent patients were potent in the first postoperative month: in the third month, 48 patients (55.8%) were potent, and in the twelfth, 58 patients (67.4%) were potent. The total complication rate was 8.4%, with no major complications observed.

Conclusion. The ultra-preservation anterior sparing technique for the patients with prostate cancer, provides early continence recovery with viable potency rates and safe short-term oncological results. However, long-term comparative studies with a larger number of patients are needed.

Keywords: Erectile Dysfunction, Prostatectomy, Robotic-Assisted Surgery, Urinary Incontinence

SS-190

Laparoskopik Mesane Divertikül Eksizyonu Deneyimimiz

Necmi Bayraktar[1], Ahmet Bindayı[2]
[1]Yakın Doğu Üniversitesi Üroloji Ana Bilim Dalı,KKTC
[2]Burhan Nalbantoğlu Devlet Hastanesi, Üroloji Bölümü, KKTC

Giriş: Laparoskopik ve Robot yardımlı Laparoskopik Mesane Divertikülektomi (LMD) tedavisi son dönemlerde artarak devam etmektedir. Bu çalışmada bizim LMD tekniğimizi raporlamayı amaçladık.

Materyal ve Metot: 2018-2022 tarihleri arasında LMD yapılan 7 hasta (2 kadın/ 5 erkek) değerlendirmeye alındı. Tüm hastalara önce detaylı sistoskopi yapılıp takiben rezekteskopla divertikül boynu mukoza insize olacak şekilde işaretlendi. Üreter orifislerine yakın olan divertikül yerleşiminde üreteral stent konuldu. Takiben detaylı laparoskopik intraabdominal inceleme yapıldı. Batın içi yapışıklıklar libere edildikten sonra divertikül içerisine yerleştirilen sistoskop ışığı yardımıyla divertikül abdomen içinden bulundu. Paryetal periton açılıp diverikül, divertikül boynuna kadar mümkün olduğunca disseke edildi. Takiben divertikül açılarak divertikül boynundan itibaren mukozal yapı halinde serbestlenerek eksize edildi. Divertikül boynu mesane kas ve mukozasını içine alacak şekilde absorbable 2/0 poliglaktin ile sütüre edildi. Jackson Pratt dren ve 20 Fr foley sonda konularak ameliyat tamamlandı. Postop 7. Gün sistogram çekilmesini takiben üretral katater çekildi.

Sonuç: Kadın hastaların divertikül etiyolojileri konjenital olarak değerlendirildi. Erkek hastaların 4 tanesinde Benign Prostat Hiperplazisi bir hasta da üretral darlık saptandı. Üç hastada birden fazla divertikül vardı. LMD yapılan hastalarda divertikül boyutu ortalama 7 (5-14) cm olarak idi. Birden çok divertikül olan hastaların 5 cm'den küçük olanlarına Orandi yöntemiyle fulgurasyon yapıldı. Ortalama operasyon süresi 83 (67-136) dakika idi. Peroperatif kanama, üreter yaralanması veya ek komplikasyon görülmedi. Postoperatif 7. Gün sistogram çekilen hastaların hiçbirinde ekstravazasyon görülmedi. Üretral katater çekilmesini takiben hiçbir hasta da ek komplikasyon ortaya çıkmadı. Orandi yöntemiyle fulgurasyon yapılan 3 hastanın 2 sine 4 ay sonda yeniden endoskopik fulgurasyon yapıldı.

Tartışma: LMD yaklaşımı etkin ve güvenli bir yöntemdir. Mesane ve etraf dokuların direk bakı, diseksiyon ve intrakorporeal suturizasyon bu tekniğin potansiyel avantajı olabilir.

Anahtar Kelimeler: Mesane Divertikülü, Laparoskopik divertikül eksizyonu, mesane Divertikülektomi

Our Laparoscopic Bladder Diverticulectomy Technique

Necmi Bayraktar[1], Ahmet Bindayı[2]
[1]Department of Urology, Near East University,TRNC
[2]Department of Urology, Burhan Nalbantoğlu State Hospital, TRNC

Introduction: Laparoscopic and robot-assisted laparoscopic bladder diverticulectomy (LBD) has recently been increasingly reported. We aim to report our LBD technique.

Material and Method: From 2018 to 2022, seven patients (2 female / 5 male) with bladder diverticula (BD) were treated with LBD and enrolled in this study. All patients were undergone cystoscopy and BD neck resection using a resectoscope. We inserted ureteral catheters to ureters with proximity to BD. After careful laparoscopic abdominal inspection, we put cystoscopy light inside the BD, and dissection was done towards to neck of BD. After excision of BD, bladder muscle and mucosa were closed with running absorbable 2/0 polyglactin sutures. Jackson Pratt drain was left at the abdomen, and a 20 Fr foley catheter was inserted into the bladder. On the seventh postoperative day, a cystogram was done before catheter removal.

Results: The etiology of female patients' BD was congenital, and male patients' BD was Benign Prostate Hyperplasia and urethral stricture in 4 and 1, respectively. Three of the patients had multiple BD. Mean BD was 7 (5-14) cm. Patients with numerous BD and BD with less than 5 cm diameter were treated with the Orandi technique. The mean operation time was 83 (67-136) min. Blood loss was minimal, and no complications were observed. The postoperative periods were uneventful. Re-fulguration was needed in 2 patients with multiple BD who were treated with the Orandi technique.

Conclusion: We conclude that LBD is a feasible, minimally invasive approach for BD. Potential benefits may include direct visualization of BD, precise dissection of adjacent structures, and easier intracorporeal suturing.

Keywords: Bladder diverticulum, Laparoscopic excision of bladder diverticulum, Bladder Diverticulectomy

SS-191

Parsiyel Nefrektomide Tümör Yatağı Koterizasyonu ve Tek Kat Renorafi

Osman Can, Eyyüp Danış, Abdulmuttalip Şimşek
Başakşehir Çam ve Sakura Şehir Hastanesi, Üroloji Kliniği, İstanbul, Türkiye

Giriş: Böbrek tümörü en ölümcül ürolojik kanserlerin başında gelmektedir. Güncel kılavuzlarımız metastatik olmayan T1 tümörlerde ve bazı T2 tümörlerde parsiyel nefrektomiyi önermektedir. Açık, laparoskopik ya da robot yardımlı teknikleri ile gerçekleştirilen bu vakalarda sliding klip, tek kat renorafi, çift kat renorafi gibi çeşitli parankim süturları kullanılabilmektedir. Bu vaka serimizde orta derece komplex R.E.N.A.L. Nefrometri skoruna sahip hastalarda kullandığımız tümör yatağı koterizasyonu ve tek kat renorafi tekniği sonuçlarımızı sunuyoruz.

Metod: Hastanemizde Haziran 2021- Temmuz 2022 tarihleri arasında laparoskopik transperitoneal parsiyel nefrektomi yapılan vakalar retrospektif olarak değerlendirildi. Orta derece komplex R.E.N.A.L. Nefrometri skoruna sahip vakalar dahil edildi. Çalışmaya dahil edilen 12 vaka aynı cerrah tarafından gerçekleştirilmiştir. Cerrahi sırasında artere bulldog klemp konulması sonrası soğuk kesiler ile tümör rezeke edildi. Ardından hook ile tümör yatağı koterize edildi ve V-loc ile tek kat kortikal parankim süturu atıldı. Bulldog klemp alındıktan sonra hiçbir vakada ek bir sütura ihtiyaç olmadı.

Bulgular: Çalışmaya dahil edilen hastaların yaş ortalaması 58.7±10 iken hastaların 3'ü kadın 9'u erkek idi. Vücut kitle indeksi ortalaması 31.1±4.2 kg/m2 olarak hesaplandı. Ortalama tümör boyutları 29.4±7.1 mm idi. Sadece orta riskli skora sahip hastaların dahil edildiği çalışmada ortalama R.E.N.A.L. Nefrometri Skoru 7.5±0.6 olarak bulunmuştur. Ortalama iskemi süresi 13.8±2.5 dakika idi. Hastaların hastaneden taburculuk süresi ortalama 2.2±0.4 gün idi. Hiçbir hastada erken dönemde ya da geç dönemde kanama ya da idrar kaçağı gibi bir komplikasyon gelişmedi.

Sonuç: R.E.N.A.L. Nefrometri Skoru nispeten yüksek hastalarda cerrahi olarak genelde ek süturlar konularak ya da ek kanama durdurucu materyaller kullanılarak kontrol sağlanmaya çalışılmaktadır. Bu vaka serimizde tümör yatağı tam saha koterizasyonu sonrası tek kat kortikal renorafinin hızlı, güvenli ve uygulanabilir olduğunu gösterdik.

Anahtar Kelimeler: Böbrek hücreli karsinom, Koterizasyon, Parsiyel nefrektomi

Tumor Bed Cauterization and Single Layer Renorphy in Partial Nephrectomy

Osman Can, Eyyüp Danış, Abdulmuttalip Şimşek
Department of Urology, Basaksehir Cam and Sakura City Hospital, Istanbul, Turkey

Introduction: Renal cancer is one of the most mortal urological diseases. Current guidelines recommend partial nephrectomy for nonmetastatic T1 tumours and some of T2 tumours. In these cases performed with open, laparoscopic or robot-assisted techniques, various parenchymal sutures such as sliding clip, single-layer renorrhaphy, and double-layer renal sutures can be used. In this case series, we present the results of the tumour bed cauterization plus single layer renorrhaphy technique used in patients with moderate complex R.E.N.A.L. Nephrometry scores.

Method: Laparoscopic transperitoneal partial nephrectomy cases between June 2021 and July 2022 were evaluated retrospectively in our hospital. Patients with moderately complex class R.E.N.A.L. Nephrometry score were included. The 12 cases included in the study were performed by the same surgeon. During surgery, a bulldog clamp was placed on the artery and the tumour was resected with cold cuts. Then, the tumour bed was cauterized with hook and a single layer of cortical parenchymal suture was made with V-loc suture. No additional suture was needed after removing bulldog clamp in any cases.

Results: The mean age of the patients included in the study was 58.7±10 and 3 of the patients were female and 9 were male. The mean body mass index was calculated as 31.1±4.2 kg/m2. The mean tumour size was 29.4±7.1 mm. In this study which included only patients with intermediate risk scores, the mean R.E.N.A.L. Nephrometry Score was found to be 7.5±0.6. The mean ischemia time was 13.8±2.5 minutes. The mean discharge time of the patients from the hospital was 2.2±0.4 days. No complications such as early or late period bleeding or urinary leakage developed in any of the patients.

Conclusion: During partial nephrectomy with relatively high R.E.N.A.L. Nephrometry Scores, surgical control is usually attempted with additional sutures or additional bleeding stop materials. In this case series, we showed that single-layer cortical renorrhaphy after full-field cauterization of the tumour bed is fast, safe, and feasible technique.

Keywords: Renal cell carcinoma, Cauterization, Partial nephrectomy

Tablo

.	Parsiyel Nefrektomi n=12
Yaş	58.7±10
Cinsiyet (Erkek/Kadın)	9/3
VKİ	31.1±4.2
Tümör boyutu (mm)	29.4±7.1
R.E.N.A.L. Nefrometri Skoru	7.5±0.6
İskemi Süresi (dk)	13.8±2.5
Taburculuk süresi (gün)	2.2±0.4

Tam saha tümör yatağı koterizasyonu ve tek kat renorafi uygulanan parsiyel Nefrektomi vakalarımızın verileri

Table

.	Partial Nephrectomy n=12
Age	58.7±10
Gender (Male/Female)	9/3
BMI (kg/m2)	31.1±4.2
Tumour size (mm)	29.4±7.1
R.E.N.A.L. Nephrometry Score	7.5±0.6
Ischemia time (min)	13.8±2.5
Discharge time (day)	2.2±0.4

The data of our partial nephrectomy cases in which full-field tumor bed cauterization and single-layer renoraphy were applied.

SS-192

Radikal Sistektomi Sırasında Eş Zamanlı Üretrektomi Endikasyonu Öngörülebilir mi? Apikal Cerrahi Sınır Güvenli Kriter mi?, Bursa Uludağ Üniversitesi Deneyimi

Levent Turan, Kadir Ömür Günseren, Berk Yıldız, İsmet Yavaşcaoğlu
Bursa Uludağ Üniversitesi, Üroloji AD, Bursa, Türkiy

AMAÇ: Radikal sistektomi sırasında eş zamanlı üretrektomi endikasyonları net değildir. Preoperatif TUR patolojisine ya da apikal cerrahi sınırdan gönderilen frozen sonucuna göre karar verilebilir. Kliniğimizde radikal sistektomi ve eş zamanlı üretrektomi yapılan 49 hastanın sistektomi patolojileri, üretrektomi patolojileri ve apikal cerrahi sınırlar retrospektif değerlendirildi. Apikal sınırın güvenilirliği ve mesane patolojisinin üretra pozitifliğini öngörmede rolü değerlendirildi.

GEREÇ-YÖNTEM: Şubat 2012 ile Ocak 2022 tarihleri arasında, kas invaziv mesane tümörü saptanan ya da yüksek riskli olarak değerledirilip radikal sistektomi + üretrektomi yapılan 49 hastanın patoloji sonuçları retrospektif olarak değerlendirildi. Sistektomi patolojileri, apikal cerrahi sınır ve üretra patolojileri arasında ilişki değerlendirildi.

BULGULAR: İşlem yapılan hasta grubunun yaş ortalaması 62.7(41-81) idi. Sistektomi materyallerinde; 7 tane Ta tranzisyonel hücreli karsinom(TCC), 7 tane T1 TCC, 9 tane T2 TCC, 4 tane T3 TCC, 11 tane T4 TCC 10 tane sadece karsinoma in situ(CIS) geldi. 1 hastada leiyomyosarkom saptandı. 40 hastanın apikal cerrahi sınırı benign, 6 hastanın mesane tümörü ile infiltre, 3 hastanın da CIS saptandı. Üretra patolojilerinde, 36 tanesi benign, 7 hastada CIS,2 hastanın tümör infiltrasyonu, 2 hastanın Ta TCC, 2 hastada atipi saptandı. Üretrada tümör saptanan bütün hastaların mesane patolojinde CIS saptandı. Üretrada tümör saptanan 11 hastanın sadece 2 tanesinde apikal cerrahi sınırında tümör saptandı. 49 hastanın 9 tanesinin üretra cerrahi sınırda tümör izlendi.

SONUÇ: Üretrektomi patolojilerinde tümör saptanan hastaların tümünde mesanede CIS mevcuttu. Bu durumda mesanede CIS olan hastalarda üretrektomi gerekliliğini göz önünde bulundurmak gerekmektedir. Ayrıca üretrada tümör saptanan 11 hastadan sadece 2 tanesinde apikal cerrahi sınırda tümör görüldü. Peroperatif apikal sınırdan frozen göndermenin de üretrektomi kararında tek başına güvenli olmadığını göstermektedir.

Anahtar Kelimeler: mesane tümörü, üretrektomi, radikal sistektomi

Is Concurrent Urethrectomy Indication Predictable During Radical Cystectomy? Is Apical Surgical Boundary Safe Criterion?, Bursa Uludag University Experience

Levent Turan, Kadir Ömür Günseren, Berk Yıldız, İsmet Yavaşcaoğlu
Bursa Uludag University, Urology Department, Bursa, Turkey

AIM: Indications for simultaneous urethrectomy during radical cystectomy are unclear. It can be decided according to the preoperative TUR pathology or the frozen result sent from the apical surgical margin. Cystectomy pathologies, urethrectomy pathologies and apical surgical margins of 49 patients who underwent radical cystectomy and simultaneous urethrectomy in our clinic were evaluated retrospectively. The reliability of the apical margin and the role of bladder pathology in predicting urethral positivity were evaluated.

MATERIAL-METHOD: Between February 2012 and January 2022, the pathology results of 49 patients who were found to have muscle-invasive bladder tumors or were evaluated as high risk and underwent radical cystectomy + urethrectomy were evaluated retrospectively. The relationship between cystectomy pathologies, apical surgical margin and urethra pathologies was evaluated.

RESULTS: The mean age of the treated patient group was 62.7 (41-81). In cystectomy materials; 7 Ta transitional cell carcinoma (TCC), 7 T1 TCC, 9 T2 TCC, 4 T3 TCC, 11 T4 TCC 10 carcinoma in situ only (CIS) were diagnosed. Leiomyosarcoma was detected in 1 patient. The apical surgical margin of 40 patients was benign, infiltrating with bladder tumor in 6 patients, and CIS in 3 patients. In urethral pathologies, 36 of them were benign, CIS was found in 7 patients, tumor infiltration in 2 patients, Ta TCC in 2 patients, and atypia in 2 patients. CIS was detected in the bladder pathology of all patients with tumors in the urethra. Tumors were detected at the apical surgical margin in only 2 of 11 patients with tumors in the urethra. Tumors were observed at the surgical margin of the urethra in 9 of 49 patients.

CONCLUSION: CIS was present in the bladder in all patients with tumor detected in urethrectomy pathologies. In this case, it is necessary to consider the necessity of urethrectomy in patients with CIS in the bladder. In addition, only 2 of 11 patients with tumors in the urethra had tumors at the apical surgical margin. It shows that sending frozen peroperatively from the apical border is also not safe in the decision of urethrectomy alone.

Keywords: bladder tumor, urethrectomy, radical cystectomy

SS-193

Mesane kanseri için sarkopeni radikal sistektomi sonrasi 90 günlük mortalite ve komplikasyonlarin öngörücüsü olabilir mi?

Anıl Erdik[1], Yavuz Tarık Atik[2], Deniz Gül[2]
[1]Sakarya Toyotasa Acil Yardım Hastanesi, Üroloji Kliniği, Sakarya
[2]Sakarya Üniversitesi Eğitim ve Araştırma Hastanesi, Üroloji Ana Bilim Dalı, Sakarya

AMAÇ: Sarkopeninin kas invaziv mesane kanseri nedeni ile radikal sistektomi operasyonu geçiren hastalarda, operasyondan sonraki 90 gün içinde mortalite ve komplikasyonlar için bir öngörücü olarak etkisini araştırmak amacıyla çalışma yürütülmüştür.

MATERYAL-METOD: Eylül 2012-Ağustos 2021 tarihleri arasında mesane kanseri tanısı ile radikal sistektomi yapılan hastaların demografik bilgileri retrospektif olarak tarandı. Toplamda 101 hastanın abdomen ve pelvis bilgisayarlı tomografi (BT) görüntüleri incelendi. İskelet kası indeksi, sarkopeniyi değerlendirmek için preoperatif abdomen BT görüntüleri kullanılarak ölçüldü. Hastalar sarkopenik veya sarkopenik olmayan olmak üzere 2 grupta sınıflandırıldı. Doksan gün içerisinde gözlenen mortalite ve komplikasyonlar kaydedilerek Clavien-Dindo (CD) komplikasyon skorlamasına göre derecelendirildi. Doksan gün içerisinde gözlenen mortalite ve komplikasyonların öngörücüleri, tek ve çok değişkenli lojistik regresyon ile analiz edildi.

BULGULAR: Hastaların medyan yaşı 69 idi (çeyrekler arası genişlik 56-82). 52 hasta sarkopenik (%51,50) olarak tanımlandı. Doksan gün içerisinde 12 hastada mortalite izlendi ve bunların 11 (%91,66) tanesi sarkopenik hasta grubundaydı. Doksan günlük mortalite için tek ve çok değişkenli analizde sarkopeni bağımsız öngörücü olarak saptandı (p=0,017, odds oranı (OR) 12,878, %95 güven aralığı 1,594-104,026; p=0,027, OR 12,170, %95 güven aralığı 1,335-110,932, sırasıyla). Radikal sistektomi sonrası 90 gün içerisinde 65 (%64,4) hastada komplikasyon izlendi. C-D komplikasyon sınıflamasına göre 26 (%25,7) hastada majör komplikasyon (Clavien-Dindo skoru≥3) mevcuttu. Sarkopenik hastalarda sarkopenik olmayan hasta grubuna göre daha fazla majör komplikasyon varlığı saptandı (p=0,011). Ayrıca, majör komplikasyon varlığı için tek ve çok değişkenli analizde sarkopeni bağımsız öngörücü olarak saptandı (p=0,013, OR 3,455, %95 güven aralığı 1,298-9,197; p=0,037, OR 3,007, %95 güven aralığı 1,068-8,467, sırasıyla).

SONUÇ: Sarkopenik hastalar radikal sistektomi sonrası 90 günlük mortalite ve komplikasyon gelişimi açısından risk altında olabilir. Operasyon öncesi sarkopeninin araştırılması, risk altındaki hastaların belirlenmesi ve postoperatif sonuçların cerrah tarafından değerlendirilmesi için öngördürücü olabilir.

Anahtar Kelimeler: Mesane kanseri, mortalite, radikal sistektomi, sarkopeni.

Can sarcopenia predict 90-day mortality and postoperative complications after radical cystectomy for bladder cancer?

Anıl Erdik[1], Yavuz Tarık Atik[2], Deniz Gül[2]
[1]Department of Urology, Sakarya Toyotasa Emergency Hospital, Sakarya, Turkey
[2]Department of Urology, Sakarya Training and Research Hospital, Sakarya, Turkey

PURPOSE: This study was conducted to determine whether sarcopenia as a predictor for 90-day mortality and postoperative complications among patients with bladder cancer (BC) undergoing radical cystectomy (RC).

MATERIALS-METHODS: Demographic information patients who underwent RC with the diagnosis of BC between September 2012-August 2021 was retrospectively reviewed. A total of 101 patients' abdomen and pelvis computed tomography (CT) images were analyzed. Skeletal muscle index (SMI) was measured using preoperative CT images of the abdomen to define sarcopenia. The patients were classified into 2 groups as sarcopenic or non-sarcopenic. 90-day mortality and complications were recorded and graded according to Clavien-Dindo (CD). Predictors of 90-day mortality and complications were analyzed by univariate and multivariate logistic regression.

RESULTS: The median age of the patients were 69 years (interquartile range 56-82). Fifty-two patients were defined as sarcopenic (51.50%). Within ninety days, 12 patients were died, of whom 11 (%91,66) patients were sarcopenic. In univariate and multivariate analyses, it was showed that sarcopenia was found to be an independent predictor of 90-day mortality (p=0.017, odds ratio (OR) 12.878, 95% confidence interval (CI) 1.594-104.026; p=0.027, OR 12.170, 95% CI 1.335-110.932, respectively). Complications were developed in 65 of the 101 patients (64.4%) within 90 days. Major complications (CD 3-5) were observed in 26 (25.7%) patients. Sarcopenic patients encountered significantly more major complications compared to non-sarcopenic (p=0.011). In

addition, sarcopenia revealed an independent predictor for the presence of severe complications in univariate and multivariate analysis (p=0.013, OR 3.455, 95% CI 1.298-9.197; p=0.037, OR 3.007, 95% CI 1.068-8.467, respectively).

CONCLUSIONS: Sarcopenic patients may be at risk for 90-day mortality and development of complications after radical cystectomy. Preoperative inquiry of sarcopenia may be predictive for identifying patients at risk and evaluating postoperative outcomes by the surgeon.

Keywords: Bladder cancer, mortality, radical cystectomy, sarcopenia.

Sarkopeni değerlendirmesi için ameliyat öncesi karın bilgisayarlı tomografi görüntüleri kullanılarak iskelet kası indeksinin hesaplanması.
Calculation of skeletal muscle index using preoperative abdominal computed tomography images for sarcopenia evaluation.

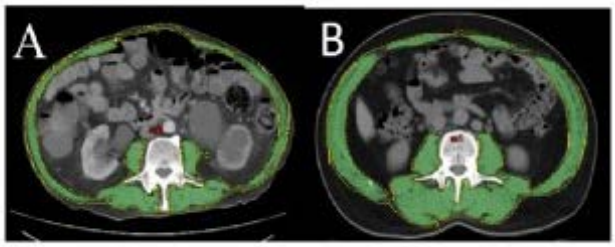

Şekil A ve B: Yeşil renkle vurgulanan iskelet kası ile üçüncü lomber vertebra bölgesindeki aksiyel bilgisayarlı tomografi (BT) görüntüleri. Şekil A, iskelet kası indeksi (SMI) 36,6 olan sarkopenik erkek hastaya aittir ve şekil B, SMI 53,2 olan sarkopenik olmayan hastayı göstermektedir. Yeşil bölgeler, -29 ila 110 Hounsfield birimi (HU) aralığında tanımlanan iskelet kasını belirtmektedir. SMI, kesitteki iskelet kası alanının (cm2) hastanın boyunun karesine (m2) bölünerek hesaplanır.
Fig. A and B: Axial computed tomography (CT) images at the third lumbar vertebra region with skeletal muscle highlighted in green. Figure A demonstrate a male sarcopenic patient with a skeletal muscle index (SMI) of 36.6, and Figure B indicate a non-sarcopenic patient with an SMI of 53.2. The green regions represent the skeletal muscle, defined by attenuation limits of − 29 to 110 Hounsfield units (HU). The SMI is calculated by dividing the cross-sectional skeletal muscle area (cm2) by the patient's height squared (m2).

Mesane kanseri için radikal sistektomi sonrası 90 günlük mortalite ve majör komplikasyonların tek değişkenli ve çok değişkenli analizi.

Değişken (90 günlük mortalite)	Tek değişkenli analiz		Çok değişkenli analiz	
	Odds Oranı (%95 Güven aralığı)	p değeri	Odds Oranı (%95 Güven aralığı)	p değeri
Sarkopeni	12.878 (1.594-104.026)	0.017	12.170 (1.335-110.932)	0.027
Yaş	1.072 (0.995-1.156)	0.067		
Charlson komorbidite indeksi skoru (ref. ≥5)	8.609 (2.144-34.568)	0.002	8.143 (1.465-45.253)	0.017
Vücut kitle indeksi	1.210 (0.996-1.469)	0.055		
ASA skoru (ref. ≥3)	0.390 (0.099-1.538)	0.179		
Patolojik T skoru (ref. T3-4)	5.854 (1.213-28.259)	0.028	9.011 (1.226-66.206)	0.031
Lenf Nodu Pozitifliği (ref. pN0)	1.089 (0.303-3.921)	0.896		
Cerrahi Sınır Pozitifliği	4.583 (1.251-13.799)	0.022	1.066 (0.168-6.755)	0.946
Değişken (90 günlük majör komplikasyon)	Tek değişkenli analiz		Çok değişkenli analiz	
	Odds Oranı %95 Güven aralığı)	p değeri	Odds Oranı %95 Güven aralığı)	p değeri
Sarkopeni	3.455 (1.298-9.197)	0.013	3.007 (1.068-8.467)	0.037
Yaş	1.017 (0.969-1.067)	0.493		

Charlson komorbidite indeksi skoru (ref. ≥5)	2.357 (0.934-5.947)	0.069		
Vücut kitle indeksi	1.164 (0.993-1.364)	0.061		
ASA skoru (ref. ≥3)	0.378 (0.142-1.006)	0.051		
Patolojik T skoru (ref. T3-4)	2.864 (1.108-7.401)	0.030	3.126 (1.007-9.704)	0.049
Lenf Nodu Pozitifliği (ref. pN0)	1.197 (0.465-3.081)	0.709		
Cerrahi Sınır Pozitifliği	3.259 (1.101-9.652)	0.033	1.965 (0.558-6.913)	0.293

Univariate and multivariable analyses prediction of 90-day mortality and major complications after radical cystectomy for bladder cancer.

Variables (90-day mortality)	Univariate analysis		Multivariate analysis	
	OR (95% CI)	p value	OR (95% CI)	p value
Sarcopenia (ref. absence)	12.878 (1.594-104.026)	0.017	12.170 (1.335-110.932)	0.027
Age	1.072 (0.995-1.156)	0.067		
Charlson Comorbidity Index (ref. ≥5)	8.609 (2.144-34.568)	0.002	8.143 (1.465-45.253)	0.017
BMI	1.210 (0.996-1.469)	0.055		
ASA score (ref. ≥3)	0.390 (0.099-1.538)	0.179		
pT stage (ref. T3-4)	5.854 (1.213-28.259)	0.028	9.011 (1.226-66.206)	0.031
pN+ stage (ref. pN0)	1.089 (0.303-3.921)	0.896		
Positive soft tissue surgical margin (ref. absence)	4.583 (1.251-13.799)	0.022	1.066 (0.168-6.755)	0.946
Variables (major complication)	Univariate analysis		Multivariate analysis	
	OR (95% CI)	p value	OR (95% CI)	p value
Sarcopenia (ref. absence)	3.455 (1.298-9.197)	0.013	3.007 (1.068-8.467)	0.037
Age	1.017 (0.969-1.067)	0.493		
Charlson Comorbidity Index (ref. ≥5)	2.357 (0.934-5.947)	0.069		
BMI	1.164 (0.993-1.364)	0.061		
ASA score (ref. ≥3)	0.378 (0.142-1.006)	0.051		
pT stage (ref. T3-4)	2.864 (1.108-7.401)	0.030	3.126 (1.007-9.704)	0.049
pN+ stage (ref. pN0)	1.197 (0.465-3.081)	0.709		
Positive soft tissue surgical margin (ref. absence)	3.259 (1.101-9.652)	0.033	1.965 (0.558-6.913)	0.293

SS-194

Mesane kanseri nedeniyle robotik radikal sistektomi ve üriner diversiyon uyguladığımız hastalarımızın erken dönem sonuçları

Harun Özdemir, Ahmet Eren Sağır, Emin Taha Keskin, Abdulmuttalip Şimşek
Başakşehir Çam ve Sakura Şehir Hastanesi, Üroloji Kliniği, İstanbul

GİRİŞ: Mesane kanseri nedeniyle robot yardımlı radikal sistektomi (RYRS) ve üriner diversiyon operasyonu uyguladığımız hastalardaki erken dönem sonuçlarımızı sunmayı amaçladık.

YÖNTEMLER: RYRS ve üriner diversiyon (açık ileal loop, intrakorporeal ileal loop, intrakorporeal ortotopik mesane) yapılan 13 hastadan oluşan bir vaka serisidir. Tüm hastalara genişletilmiş lenf nodu diseksiyonu yapıldı. Preoperatif, perioperatif değişkenler, patolojik veriler ve komplikasyon oranları kaydedildi.

BULGULAR: 11 hasta erkek, 2 hasta kadın idi. Ortalama hasta yaşı 61.6 ve ortalama vücut kitle indeksi 29.2 kg/m(2) idi. 2 hastaya extrakorporeal, 7 hastaya intrakorporeal ileal loop ve 4 hastaya intrakorporeal ortotopik mesane yapıldı. Ortalama ameliyat süresi, tahmini kan kaybı, tam diyete kadar geçen süre ve hastanede kalış süresi sırasıyla; 398 dakika, 210 mL, 4,7 gün, ve 8.9 gün (5-25 aralık) idi. Tüm hastalarda cerrahi sınırlar negatifti. 2 hastada patolojik nodal tutulumu mevcuttu. 4 hastada varyant histoloji mevcuttu (2 hastada skuamöz diferasiasyon, 1 hastada mikropapiller, 1 hastada sarkomatoid diferasiasyon). 4 hastaya adjuvan kemoterapi verildi. 3 hasta ilk 90 gün içerisinde hastaneye başvurdu(bir hasta pyelonefrit, bir hasta oral alım azlığı, bir hasta vezikovajinal fistül nedeniyle nefrostomi takıldı). Bir hasta fistül nedeniyle robotik olarak 6. ayda ortotopik mesaneden ileal loopa çevrildi. Bir hasta üreteroileal bileşkede abse sonrasında darlık gelişmesi nedeniyle robotik revizyon yapıldı. Bir hasta total bilateral üreteroileal darlık nedeniyle açık revizyon planlandı. 1 hastaya sol üreteroileal anastomoz darlık nedenıyle antegrad dj takıldı. Ortalama takip süresi 255 gündü (aralık: 30-455). Takiplerde hiçbir hastada ölüm olmadı.

SONUÇ: RYRS ve üriner diversiyon operasyonu minimal morbidite ile güvenli bir cerrahi yöntemdir.

Anahtar Kelimeler: Komplikasyon, Mesane kanseri, Robotik sistektomi,

Early results of our patients who underwent robotic radical cystectomy and urinary diversion due to bladder cancer

Harun Özdemir, Ahmet Eren Sağır, Emin Taha Keskin, Abdulmuttalip Şimşek
Department of Urology, Basaksehir Çam and Sakura City Hospital, İstanbul

INTRODUCTION: We aimed to present our early results in patients who underwent robot-assisted radical cystectomy (RARC) and urinary diversion operation for bladder cancer.

METHODS: This is a case series of 13 patients who underwent RARC and urinary diversion (open ileal loop, intracorporeal ileal loop, intracorporeal orthotopic neobladder). Extended lymph node dissection was performed in all patients. Preoperative and perioperative variables, pathological data and complication rates were recorded.

RESULTS: 11 patients were male and 2 patients were female. The mean age was 61.6 and the mean body mass index was 29.2 kg/m(2). We performed extracorporeal ileal loop in 2 patients, intracorporeal ileal loop in 7 patients, and intracorporeal orthotopic neobladder in 4 patients. Mean operative time, estimated blood loss, time to normal diet, and hospital stay were 398 minutes, 210 mL, 4.7 days, and 8.9 days, respectively. Surgical margins were negative in all patients. 2 patients had pathological nodal involvement. Variant histology was present in 4 patients (2 with squamous, 1 with micropapillary and 1 with sarcomatoid differentiation). Adjuvant chemotherapy was given to 4 patients. 3 patients were admitted to the hospital within the first 90 days (one patient had pyelonephritis, one patient had poor oral intake, one patient had nephrostomy due to vesicovaginal fistula). In one patient an orthotopic bladder was robotically converted to an ileal loop at 6 months due to fistula. Robotic revision was performed in one patient due to abscess-related stenosis at the ureteroileal junction. Open revision was planned in one patient due to total bilateral ureteroileal stenosis. Antegrade double-j stent was inserted in 1 patient due to left ureteroileal anastomotic stenosis. The mean follow-up time was 255 days (range: 30-455). No patient died during follow-up.

CONCLUSION: RARC and urinary diversion operation is a safe surgical method with minimal morbidity.

Keywords: Bladder cancer, Complication, Robotic cystectomy,

SS-195

Robotik sistektomi ve üriner diversiyon deneyimlerimiz

Renat Dadashov, Burak Köprü, Giray Ergin, Ahmet Asfuroğlu, Hasan Biri
Koru Ankara Hastanesi, Üroloji Kliniği, Ankara, Türkiye

GİRİŞ: Radikal sistektomi ve üriner diversiyon dünyada onkolojik acil olarak uzun zamandır uygulanan bir cerrahi prosedürdür. Robot yardımlı radikal sistektomi (RARC) intrakorporeal ve ekstrakorporeal diversiyon teknikleri ile uygulanabilmektedir. İleri robotik cerrahi 2000 yılından itibaren üroloji pratiğine girmiş olup güvenli olduğu literatürdeki çeşitli yayınlar ile kanıtlamıştır. Bu çalışmada kliniğimiz bünyesinde uygulanmış olan RARC studer diversiyon ve ileal diversiyon tekniklerinin deneyimleri paylaşılmaktadır.

YÖNTEM: Çalışmaya Koru Ankara Hastanesi'nde Mayıs 2015- Ağustos 2022 tarihleri arasında neo-adjuvan kemoterapi almamış 29 erkek ve 2 kadın hasta dahil edildi. Hastalar Grup A ekstrakorporeal ileal diversiyon (n=15) ve Grup B intrakorporeal Studer diversiyon (n=16) olarak iki gruba ayrıldı. Hastaların yaşları, preoperatif ve postoperatif hemoglobin değerleri, postoperatif erken dönem hemoglobin düşüşü, eritrosit süspansiyonu ihtiyacı, operasyon süreleri ve hospitalizasyon süreleri kaydedildi. İstatistiksel analiz Mann-Whitney U test ve genel frekanslara bakılarak yapıldı.

BULGULAR: Toplam 31 hasta çalışmaya dahil edildi. Hastaların ortalama yaşı 63,9±9,6(39-78) yıl idi. Hastaların ortalama hemoglobin düşüşü 2,7±1,7(0,6-6,7) g/dL idi. Ortalama operasyon süresi 357,1±74,7(200-489) dakika, hospitalizasyon süresi 9,2±1,8(7-14) gün, ihtiyaç duyulan eritrosit süspansiyonu miktarı ise 1,0±0,9(0-3) ünite idi. Hastalar Grup A ve Grup B olarak incelendiğinde postoperatif hemoglobin değeri, postoperatif erken dönem hemoglobin düşüşü, eritrosit süspansiyonu ihtiyacı ve operasyon süresi açısından Grup B aleyhine anlamlı fark izlendi (sırasıyla, p=0,014, p=0,049, p=0,021, p=0,001). Grup A ve Grup B'nin karşılaştırmalı verileri Tablo-1'de verilmiştir.

SONUÇ ve TARTIŞMA: Robot yardımlı radikal sistektomi ve üriner diversiyon ameliyatları kasa invaziv mesane kanseri hastaları için güvenle uygulanabilecek cerrahi prosedürlerdir. Bu cerrahi prosedürlerde uygulanan diversiyon tekniğine göre hastaların yaşam konforu değişmekte olup hastalarda gelişebilecek postoperatif hemoglobin düşüşü, eritrosit süspansiyonu ihtiyacı ve operasyon süresi tekniğin zorluk derecesine göre değişebilmektedir.

Anahtar Kelimeler: ürotelyal kanser, iler evre mesane kanseri, sistektomi

Our robotic cystectomy and urinary diversion experiences

Renat Dadashov, Burak Köprü, Giray Ergin, Ahmet Asfuroğlu, Hasan Biri
Koru Ankara Hospital, Department of Urology, Ankara, Türkiye

INTRODUCTION: Radical cystectomy and urinary diversion is a surgical procedure that has been performed for a long time as an oncological emergency in the world. Robot-assisted radical cystectomy (RARC) can be performed with intracorporeal and extracorporeal diversion techniques. Advanced robotic surgery has been introduced into urology practice since 2000 and has proven its safety in various publications in the literature. In this study, experiences of robot-assisted radical cystectomy studer diversion and ileal diversion techniques applied in our clinic are shared.

METHOD: The study included 29 male and 2 female patients who did not receive neo-adjuvant chemotherapy at Koru Ankara Hospital between May 2015 and August 2022. Patients were divided into two groups as Group A extracorporeal ileal diversion (n=15) and Group B intracorporeal Studer diversion (n=16). Patients' ages, preoperative and postoperative hemoglobin values, postoperative early hemoglobin decrease, need for erythrocyte suspension, duration of operation and hospitalization times were recorded. Statistical analysis was performed by looking at the Mann-Whitney U test and overall frequencies.

RESULTS: A total of 31 patients were included in the study. The mean age of the patients was 63.9±9.6 (39-78) years. The mean decrease in hemoglobin of the patients was 2.7±1.7(0.6-6.7) g/dL. Average operation time is 357.1±74.7(200-489) minutes, hospitalization time is 9.2±1.8(7-14) days, and the amount of erythrocyte suspension needed is 1.0±0.9(0-3) was the unit. When the patients were analyzed as Group A and Group B, a significant difference was observed against Group B in terms of postoperative hemoglobin value, early postoperative hemoglobin decrease, need for red blood cell suspension and operation time (p=0.014, p=0.049, p=0.021, p=0.001, respectively). Comparative data of Group A and Group B are given in Table-1.

CONCLUSION and DISCUSSION: Robot-assisted radical cystectomy and urinary diversion surgeries are surgical procedures that can be safely performed for patients with muscle-invasive bladder cancer. According to the diversion technique applied

in these surgical procedures, the life comfort of the patients varies, and the postoperative hemoglobin decrease, the need for erythrocyte suspension and the duration of the operation may vary according to the difficulty level of the technique.

Keywords: urothelial cancer, advanced bladder cancer, cystectomy

Tablo 1. Üriner diversiyon türüne göre uygulanan robot yardımlı radikal sistektomi hastalarının karşılaştırılması

	Grup A(n=15)	Grup B(n=16)	p*
Ortalama yaş (yıl)	64,3±8,4(51-78)	63,5±10,8(39-76)	0,922
Operasyon süresi (dk)	312,3±73,3(200-420)	395,5±47,3(330-489)	0,001*
Hospitalizasyon süresi (gün)	9,1±1,4(7-12)	9,3±2,2(7-14)	0,922
Preoperatif hemoglobin değeri (g/dL)	12,9±1,7(9,8-16,4)	12,7±1,7(10,3-15,7)	0,711
Postoperatif hemoglobin değeri (g/dL)	11,1±1,8(8,6-14,4)	9,2±1,2(6,8-11,7)	0,014*
Postoperatif hemoglobin düşme değeri (g/dL)	1,8±0,9(0,7-4,2)	3,4±1,9(0,6-6,7)	0,049*
Takılan eritrosit süspansiyonu sayısı (IU)	0,4±0,0(0-2)	1,5±1,0(0-3)	0,021*

*Mann-Whitney U test- mean±SD(min-max) *= istatistiksel olarak anlamlı bulgular*

Table 1. Comparison of patients undergoing robot-assisted radical cystectomy according to urinary diversion type

	Group A(n=15)	Group B(n=16)	p*
Average age (years)	64,3±8,4(51-78)	63,5±10,8(39-76)	0,922
Operation time (min)	312,3±73,3(200-420)	395,5±47,3(330-489)	0,001*
Hospitalization time (days)	9,1±1,4(7-12)	9,3±2,2(7-14)	0,922
Preoperative hemoglobin value (g/dL)	12,9±1,7(9,8-16,4)	12,7±1,7(10,3-15,7)	0,711
Postoperative hemoglobin value (g/dL)	11,1±1,8(8,6-14,4)	9,2±1,2(6,8-11,7)	0,014*
Postoperative hemoglobin reduction value (g/dL)	1,8±0,9(0,7-4,2)	3,4±1,9(0,6-6,7)	0,049*
Number of erythrocyte suspension inserted (IU)	0,4±0,0(0-2)	1,5±1,0(0-3)	0,021*

*Mann-Whitney U test- mean±SD(min-max) *= statistically significant findings*

SS-196

Renal Pelvis Carcinosarcoma: A rare case report and literature review

Taner Hacıosmanoğlu, İbrahim Halil Baloğlu, Semih Türk, Kerem Bursalı, Ali Emre Çekmece, Hüseyin Cihan Demirel
Department of Urology, Health Sciences University Şişli Hamidiye Etfal Training and Research Hospital, Istanbul, Turkey

Carcinosarcoma is a biphasic malignant tumor composed of epithelial and mesenchymal components. It is rarely seen and has an extremely aggressive nature. It is rare in the urinary system and even rarer in the renal pelvis. There are few publications in the literature on carcinosarcoma originating from the renal pelvis. A 42-year-old male patient with a known history of nephrolithiasis was admitted to our urology outpatient clinic with complaints of right flank pain and foul-smelling discharge from the right flank for a year. The contrast-enhanced computed tomography of patient who had a history of right percutaneous nephrolithotomy (PNL) 1.5 years ago, revealed a nephrocutaneous fistula tract between the right kidney and the skin, and a 13 cm solid mass with contrast enhancement in the right kidney. No signs of metastasis were observed in the examinations. In line with the present findings, the patient underwent right radical nephrectomy and fistulectomy. As a result of the pathological evaluation, it was determined that the mass was carcinosarcoma invading the liver and originating from the renal pelvis, and the patient was referred to the medical oncology unit, and gemcitabine treatment was planned for the patient. PET-CT taken at the 3rd month postoperatively revealed local recurrence, a 6 cm metastatic mass in the liver, and metastatic lymph nodes, the largest of which was 4 cm, in the aortocaval region. Despite chemotherapy and palliative treatment, the patient died due to metastatic disease in the 11th postoperative month. Carcinosarcoma of the renal pelvis is a rare biphasic tumor, with both epithelial and mesenchymal components, that progresses rapidly and results in death. The only curative treatment currently known is radical nephrectomy, but the early local recurrence of the disease and its high metastatic potential cause high mortality. Since this disease is rare, few cases have been reported in the literature. This is a major hurdle for conducting a clinical trial. In conclusion, reporting of detected renal pelvis carcinosarcoma cases is of great importance.

Keywords: renal pelvis carcinocarcinoma, urothelial cancer, biphasic tumour, renal tumour

Renal Pelvis carcinocarcinoma

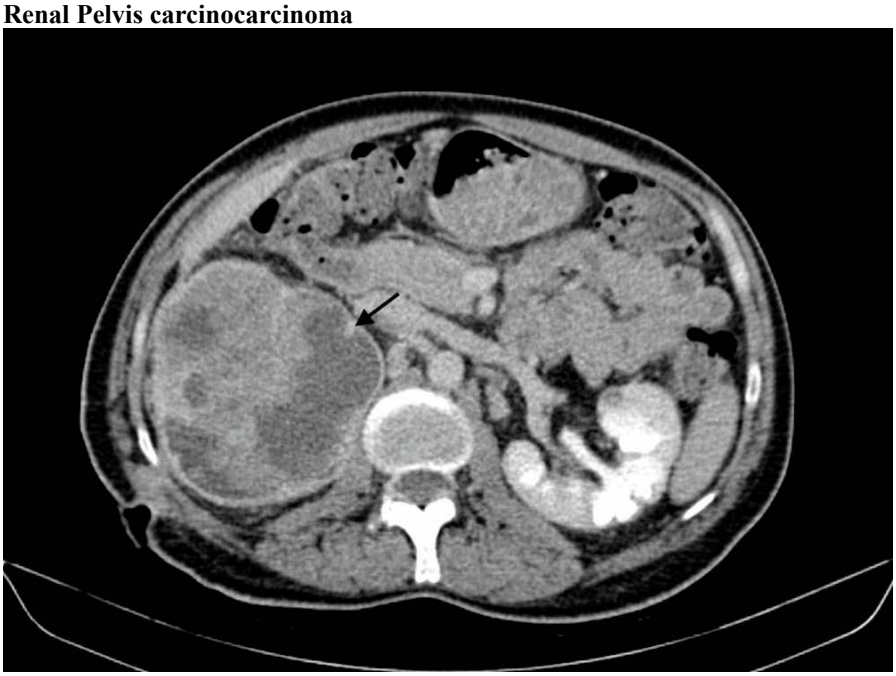

An intravenous contrast-enhanced abdominal CT showing a vast cystic mass with solid components, which had heterogeneous contrast uptake with an arrow.

SS-197

Mesane boynundaki mesane kanserini intravezikal prostat protrüzyonundan ayırt etmek için yeni bir skorlama sistemi: BCa-IPP skoru

Ali Kaan Yıldız[1], Çağrı Öktem[2], Buğra Bilge Keseroğlu[1], Turgay Kaçan[1], Berat Cem Özgür[2], Ömer Gökhan Doluoğlu[2]
[1]Ankara Şehir Hastanesi
[2]Ankara Eğitim ve Araştırma Hastanesi

AMAÇ: Prostat tabanından kaynaklanan intravezikal prostat protrüzyonu (IPP) mesane içerisine çıkıntı yapar ve mesane kanserinden ayrımı yapılamayabilir. Çalışmamız mesane kanseri veya IPP ayrımı yapılamamış lezyonları mesane kanseri açısından predikte edebilecek kriterleri araştırmayı ve bu kriterlerden bir skorlama sistemi oluşturmayı hedeflemektedir.

METOD: Mayıs 2018 ile Kasım 2021 tarihleri arasında hematürisi olan, ultrasonda mesane boyun, trigon veya tabanında, mesane kanseri veya IPP ayrımı yapılamayan lezyon raporlanan hastaların sistoskopi ve biyopsi sonuçlarına göre retrospektif analiz yapıldı. Çalışmaya biyopsi sonucuna göre mesane kanseri (102) ve benign lezyon (72) tanısı alan, iki grupta toplam 174 hasta dahil edildi. Mesane kanserini predikte edebilecek faktörler univarite ve multivariate analizler ile incelendi. Ayrıca AUC'yi hesaplamak ve faktörlerin tanısal performansını değerlendirmek için ROC eğrileri üretildi.

BULGULAR: Hemoglobin, PSA, prostat hacmi (PH), mesane duvar kalınlığı (MDK) ve lezyon yüksekliği (LY) BCa grubunda anlamlı düşük, lezyon genişliğinin tabana oranı (LG/T) anlamlı yüksek olarak saptandı (hepsi p<0.001). ROC analizi ile faktörlerin hepsinin AUC değeri 0.7'den büyük hesaplandı ve bütün faktörler için en iyi cutoff değeri belirlendi. Multivariate analiz ile hemoglobin ≤13 gm/dL (p=0.007; odds ratio [OR]: 0.204; %95 CI 0.06-0.64), PSA ≤2 ng/mL (p<0.001; OR: 0.101; %95 CI 0.03-0.33), PH ≤50 cm3 (p<0.001; OR: 0.046; %95 CI 0.01-0.2), MDK ≤6 mm (p<0.001; OR: 0.063; %95 CI 0.01-0.2), LY ≤ 20 mm (p=0.003; OR: 0.135; %95 CI 0.03-0.4) ve LG/T ≥ 1.2 (p<0.001; OR: 0.063; %95 CI 0.01-0.2) değerleri bulundu. OR'ler oranında faktörler için skorlar belirlendi ve toplam skor minimum 0 maximum 15 olacak şekilde BCa-IPP skorlama sistemi geliştirildi. BCa-IPP skorunun prediktif değerini belirleyen ROC analizinde AUC değeri 0.954 (95% CI 0.923–0.986) bulundu. BCa-IPP skorunun en iyi cutoff değeri 10 olarak belirlendi ve ≥10 olan skorlar için sensivite 0.93, spesifite 0.85 olarak bulundu.

SONUÇ: Basit laboratuvar ve ultrason bulguları ile yüksek prediktif değerlere sahip ve klinikte kolaylıkla uygulanabilecek BCa-IPP skorlama sistemini ortaya koyduk. Çalışmamız ultrason ile ayrımı yapılamayan kitlelerde, BCa-IPP skorunun, mesane kanserini benign patolojilerden ayırmada invaziv olmayan yöntemlerle uygulanabilen ve başarılı bir test olduğunu göstermiştir.

Anahtar Kelimeler: benign, mesane kanseri, sistoskopi, hematüri, prostat, ultrason.

A new scoring system to differentiate of bladder cancer from intravesical prostatic protrusion in the bladder neck: BCa-IPP score

Ali Kaan Yıldız[1], Çağrı Öktem[2], Buğra Bilge Keseroğlu[1], Turgay Kaçan[1], Berat Cem Özgür[2], Ömer Gökhan Doluoğlu[2]
[1]Ankara City Hospital
[2]Ankara Training and Research Hospital

PURPOSE: This study aims to explore the criteria that can predict bladder cancer among the lesions that could not be differentiated from intravesical prostate protrusion (IPP) and to create a scoring system using these criteria.

METHOD: The patients, with ultrasound report indicating lesions in the bladder neck, the differentiation of which between bladder cancer and IPP could not be identified, were retrospectively analyzed. A total of 174 patients diagnosed with bladder cancer (n=102) or benign prostate lesion (n=72) according to the biopsy results were enrolled in the study. Hemoglobin, prostate-specific antigen (PSA), prostate volume (PV), bladder wall thickness (BWT), lesion height (LH) and the ratio of lesion width to the base (LW/B) were compared between two groups.

RESULTS: ROC analysis revealed an AUC value greater than 0.7 for all factors, and the best cut-off value was identified for each factor. In the multivariate analysis, determining a score for each factor according to the ORs, we developed the BCa-IPP scoring system in a manner the total score would be minimum 0 and maximum 15. In the ROC analysis, the AUC value was 0.954 (95% CI 0.923–0.986) for BCa-IPP score. The best cut-off value was found to be 10, and the sensitivity and specificity were 0.93 and 0.85, respectively.

CONCLUSION: Using simple laboratory and ultrasound findings, we created the BCa-IPP scoring system, which has high predictive value and can be easily applied in the clinic. BCa-IPP scoring system is a non-invasive and successful test in differentiating the bladder cancer from benign lesions.

Keywords: benign, bladder cancer, cystoscopy, hematuria, prostate, ultrasound.

Figür 1.
Figure 1.

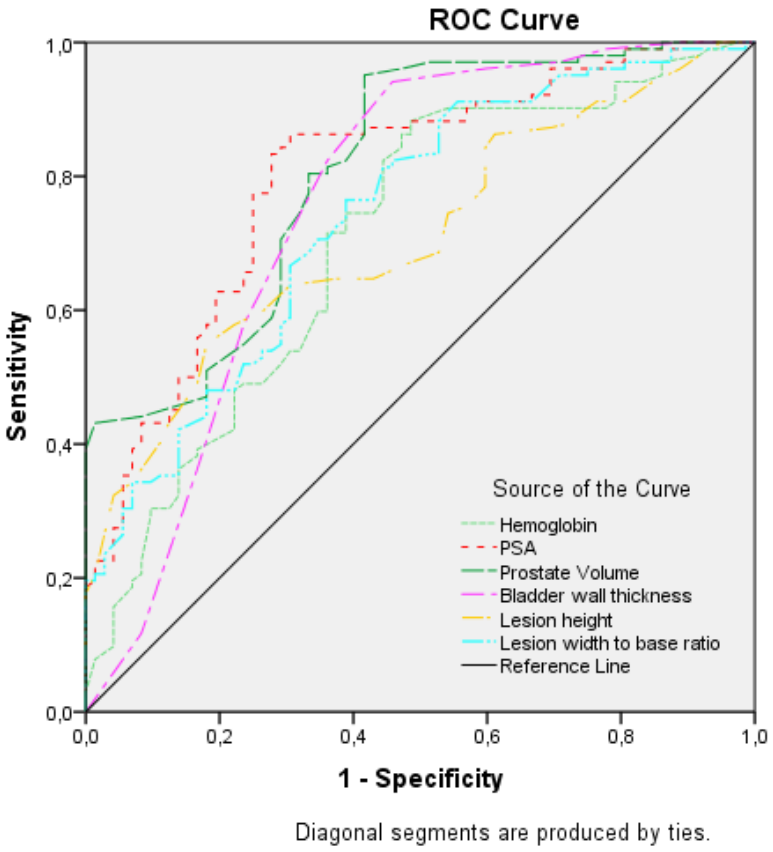

Hemoglobin, PSA, PH, MDK, LY ve LG/T için ROC eğrileri.
ROC curves for hemoglobin, PSA, PV, BWT, LH and LW/B.

Tablo 1.

Faktörler	Odds ratio (Exp. B)	Lower Exp. B	Upper Exp. B	p-değeri
Hemoglobin ≤ 13 (gm/dL)	0.204	0.064	0.647	0.007*
Total PSA ≤ 2 (ng/mL)	0.101	0.030	0.336	<0.001*
Prostat hacmi ≤ 50 (cm3)	0.046	0.010	0.203	<0.001*
Mesane duvar kalınlığı ≤ 6 (mm)	0.063	0.014	0.278	<0.001*
Lezyon yüksekliği ≤ 20 (mm)	0.135	0.037	0.495	0.003*
Lezyon genişlik/taban oranı ≥ 1.2	0.063	0.015	0.273	<0.001*

Mesanenin boyun veya trigon bölgesinden kaynaklanan mesane kanseri ile ilişkili faktörlerin çok değişkenli lojistik regresyon analizi sonuçları.

Table 1.

Factors	Odds ratio (Exp. B)	Lower Exp. B	Upper Exp. B	p-Value
Hemoglobin ≤ 13 (gm/dL)	0.204	0.064	0.647	0.007*
Total PSA ≤ 2 (ng/mL)	0.101	0.030	0.336	<0.001*
Prostate volume ≤ 50 (cm3)	0.046	0.010	0.203	<0.001*
Bladder wall thickness ≤ 6 (mm)	0.063	0.014	0.278	<0.001*
Lesion height ≤ 20 (mm)	0.135	0.037	0.495	0.003*
Lesion width to base ratio ≥ 1.2	0.063	0.015	0.273	<0.001*

Results of multivariate logistic regression analysis of factors associated with bladder cancer originating from the neck or the triangle region of the bladder.

SS-198

Mesane kanserinde tümör boyutuyla depresyon arasında ilişki var mı?: Tek merkezli prospektif bir çalışma

Gökhan Ecer[1], Arif Aydın[2], Mehmet Giray Sönmez[2], Nurullah Altunkaya[2], Onur Küçüktopçu[1], Mehmet Ali Karagöz[3], Mehmet Balasar[2]
[1]Konya Şehir Hastanesi, Üroloji, Konya, Türkiye
[2]Necmettin Erbakan Üniversitesi, Meram Tıp Fakültesi, Üroloji Anabilimdalı, Konya, Türkiye
[3]Sağlık Bilimleri Üniversitesi Prof. Dr. Cemil Taşçıoğlu Şehir Hastanesi, Üroloji Kliniği, İstanbul, Türkiye

GİRİŞ: Mesane kanseri nispeten yüksek sağkalımı göz önüne alındığında, popülasyondaki prevalansı giderek artmaktadır. Bu nedenle, hem fiziksel hem de psikolojik sekeller dahil olmak üzere mesane kanseri teşhisi ve yönetimi ürologlar açısından önemlidir.

Depresyon nüfusa büyük bir yük getiren, küresel olarak yaygın bir hastalıktır. Mevcut depresyon değerlendirme araçları arasında, 21 maddelik Beck Depresyon Envanteri (BDE), Dünya çapında depresif belirtilerin en popüler ölçümlerinden biridir. Bu ölçümün amacı depresyon tanısı koymak değil depresyonun ölçüsünü belirlemektir.

Çalışmamızın amacı mesane tümörü tanısı alan 30 hastayı BDE'yi kullanarak depresif semptomlar açısından değerlendirmek ve tümör boyutu ile depresif semptomlar arasındaki ilişkiyi ortaya koymaktır.

MATERYAL-METOD: Üroloji Kliniği'ne başvurup USG ile mesane tümörü tanısı alan 30 hasta çalışmaya dahil edilmiştir. Hastalara TUR-M yapıldıktan sonra patoloji sonucu için postoperatif 2 hafta sonra başvurduğunda 21 soruluk Beck Depresyon Envanteri sorgulaması yapıldı. Anket sonuçları kaydedilerek veriler SPSS ile değerlendirildi.

Metastatik hastalar, daha önce psikiyatrik hastalık hastalık öyküsü olan hastalar, başka malignitesi olan hastalar, daha önce transüretral rezeksiyon geçmişi olan hastalar çalışma dışı bırakılmıştır.

SONUÇ: Hastaların yaş ortalaması 57 idi. 30 hastanın 28'i erkek, 2'si kadındı. Ortalama tümör boyutu 2,3±1,28 cm olarak ölçüldü. Patoloji sonuçları değerlendirildiğinde 6 hasta Düşük malignite potansiyelli papiller ürotelyal neoplazi(DMPPÜN), 14 hasta TaG1, 6 hasta TaG3, 4 hasta T1G3 derecesinde idi. (Tablo 1)

Hastaların ortalama BDE skoru 9,43±7,93 olarak ölçüldü. 17 hasta BDE'ye göre Minimal, 9 hasta Hafif, 2 hasta Orta, 2 hasta Şiddetli depresyon sınıfına dahil olduğu görüldü.

Tümör boyutu ve BDE arasında yapılan ROK kurv analizine göre tümör boyutunu 1,75 cm cut off değer kabul edersek bu değerin üzerinde BDE'nin anlamlı olarak yüksek olduğu görülmüştür.(p:0,016)(Resim 1)

Ayrıca yapılan korelasyon analizinde BDE skoru ile tümör boyutunun pozitif korele olduğu bulunmuştur.(p:0,002)

TARTIŞMA: Kanser hastalarının genel popülasyona göre daha yüksek depresyon ve intihar oranlarına sahip olduğu bilgisine rağmen, bu hastalar için psikolojik semptomlar sıklıkla gözardı edilmektedir. Literatüre baktığımızda mesane kanseri evresi ile depresif belirtiler veya pozitif depresyon taraması arasında ilişki olan çalışmalar olduğu gibi arasında ilişki tespit edilmeyen çalışmalar da mevcuttur. Fakat çalışmalarda özellikle mesane kanseri tümör boyutu ele alınmamıştır.

Çalışmamızda literatürdeki diğer çalışmalardan farklı olarak BDE ile tümör boyutu arasında ilişki araştırılmıştır. Yapılan ROK kurv analizine göre 1,75 cm üzerinde tümör boyutu olan hastaların daha yüksek BDE skorlarıyla ilişkili olduğu bulunmuştur. Tümör boyutundaki artış hasta üzerinde oluşturduğu baskı ve stresin; depresif duygudurumun artışına sebep olmuş olabileceğini düşünmekteyiz. Ayrıca artan tümör boyutuna bağlı henüz bilinmeyen mekanizmalarla tümör hücrelerinden salınan bazı sitokin mediyatörlerin de BDE skorlarında artışa sebep olmuş olabileceğini düşünüyoruz.

Daha sonraki çalışmalarda daha yüksek hasta sayılarıyla ve farklı zamanlarda BDE değerlendirmesi yapılarak tanıdan tedaviye geçen zamanın da değerlendirilmesi faydalı olabilir.

Anahtar Kelimeler: Beck depresyon envanteri, Depresyon, Mesane kanseri

Is there a relationship between tumor size and depression in bladder cancer: A single-center prospective study

Gökhan Ecer[1], Arif Aydın[2], Mehmet Giray Sönmez[2], Nurullah Altunkaya[2], Onur Küçüktopçu[1], Mehmet Ali Karagöz[3], Mehmet Balasar[2]
[1]Konya State Hospital, Urology, Konya, Turkey
[2]Necmettin Erbakan university, Meram Medical School, Urology Department, Konya, Turkey
[3]University of Health Sciences Prof. Dr. Cemil Tascioglu City Hospital, Urology Department, Istanbul, Turkey

INTRODUCTION: Given its relatively high survival rate for bladder cancer, its prevalence in the population is increasing. Therefore, the diagnosis and management of bladder cancer, including both physical and psychological problems, is important for urologists. Depression is a globally prevalent illness that places a huge burden on the population. Among the current depression assessment tools, the 21-item Beck Depression Inventory (BDI) is one of the most popular measurement methods of depressive symptoms worldwide.The purpose of this measurement is not to diagnose depression, but to determine the measure of depression.

MATERIAL-METHOD: Thirty patients who applied to the Urology Clinic and were diagnosed with bladder tumor by USG were included in the study.

After TUR-BT was performed, when the patients applied for the pathology result 2 weeks after the operation, a 21-item BDI was asked.The survey results were recorded and the data were evaluated with SPSS.

Metastatic patients, patients with psychiatric illness history,malignancies, and transurethral resection history were excluded.

RESULTS: The mean age of the patients was 57 years. Of the 30 patients, 28 were male and 2 were female. The mean tumor size was 2.3±1.28 cm. When the pathology results were evaluated, 6 patients had low malignant potential papillary urothelial neoplasia (DMPPUN), 14 patients were TaG1, 6 patients were TaG3, 4 patients were T1G3.(Table-1)

The mean BDI score of the patients was measured as 9.43±7.93. According to BDI, 17 patients were found to be in the Minimal depression class, 9 patients Mild, 2 patients Moderate, and 2 patients Severe depression.

According to the ROK curve analysis between tumor size and BDE, if we accept the tumor size as a cut-off value of 1.75 cm, it was observed that BDE increased significantly after this value.(p:0.016)(Fig-1)

In addition, in the correlation analysis, it was found that BDI score and tumor size were positively correlated.(p:0.002)

DISCUSSION: Despite the knowledge that cancer patients have higher rates of depression and suicide than the general population, psychological symptoms are often overlooked for these patients. If we examine the literature; While there are studies that have a relationship between bladder cancer stage and depressive symptoms or positive depression screening, there are also studies that did not find a relationship. However, the size of the bladder cancer tumor was not specifically addressed in the studies.

In our study, unlike other studies in the literature, the relationship between BDE and tumor size was investigated. According to the ROK curve analysis, patients with tumor size over 1.75 cm were found to be associated with higher BDI scores. The increase in tumor size causes the psychological pressure and stress on the patient; We think that it may have caused an increase in depressive mood. In addition, we think that some cytokine and mediators released from tumor cells by yet unknown mechanisms due to the increased tumor size may have caused an increase in BDE scores.

In future studies, it may be useful to evaluate the time from diagnosis to treatment with higher patient numbers and BDI evaluation at different times.

Keywords: Beck depression inventory, Bladder cancer, Depression

Resim 1
Figure 1

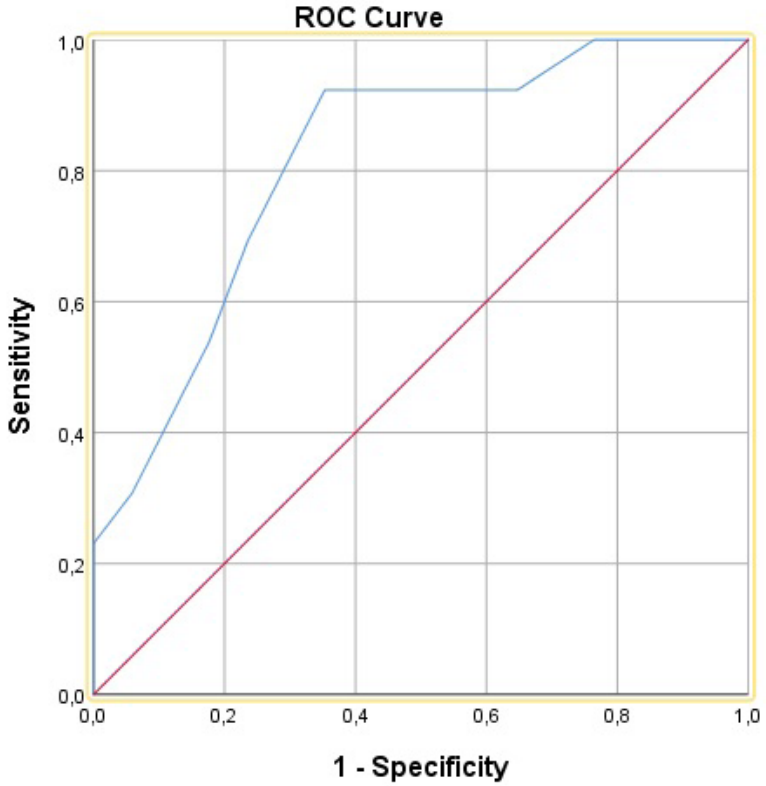

BDE skoru ile tümör boyutu arasındaki ROK kurv analizi
ROC curve analysis between BDE score and tumor size

Tablo 1

	Hastalar n:30
Yaş(ortalama±SD)	57±15,3
Cinsiyet Erkek Kadın	28(%93,3) 2(%6,7)
Tümör Boyutu(cm±SD)	2,3±1,28
Patoloji DMPPÜN TaG1 TaG3 T1G3	6(%20) 14(%46,7) 6(%20) 4(%13,3)
BDE Skoru	9,43±7,93
Beck Depresyon Sınıfı Minimal Hafif Orta Şiddetli	17(%56,7) 9(%30) 2(%6,7) 2(%6,7)

Demografik veriler ve Beck depresyon anketi skorları

Table 1

	Patients n:30
Age(mean±SD)	57±15,3
Gender Male Female	28(%93,3) 2(%6,7)
Tumour size(cm±SD)	2,3±1,28
Patology LMPPUN TaG1 TaG3 T1G3	6(%20) 14(%46,7) 6(%20) 4(%13,3)
BDI Score	9,43±7,93
Beck Depression Category Minimal Mild Moderate Severe	17(%56,7) 9(%30) 2(%6,7) 2(%6,7)

Demographic data and Beck depression inventory scores

SS-199

Antikoagülan ve/veya Antiplatelet Tedavi Alan Erkek Hastalarda Mikroskopik Hematürinin Önemi

Muammer Bozkurt[1], Recep Burak Değirmentepe[2], Enes Yavuz[1]
[1]Başakşehir Çam ve Sakura Şehir Hastanesi, Üroloji Kliniği, İstanbul
[2]Sakarya Üniversitesi Eğitim ve Araştırma Hastanesi, Üroloji Kliniği, Sakarya

GİRİŞ-AMAÇ: Hematüri (mikroskopik veya makroskopik) ürolojik maligniteler için en önemli semptom ve bulgulardan biridir. Hematürinin diğer sebepleri ise üriner sistem taşları, Benign Prostat Hiperpazisi (BPH) ve üriner enfeksiyonlar olabilir. Antikoagülan veya antiplatalet tedavi alan hastalarda daha sık rastlanılan hematürinin yönetimi de daha zordur. Bu hastaların bir kısmı kardiyak girişim (Bypas, anjiostent vs) yapılacak hastalar olduğu için ve girişim sonrasında daha yoğun atikoagulan, antiplatalet veya kombinasyon tedavileri alacaktır. Bu yüzden kardiyak dışı tanısal veya tedavi amaçlı girişimler zorlu olmaktadır. Biz bu çalışmada, Kardiyoloji veya Kalp damar cerrahisi servisinde yatmakta olan ve tarafımıza hematüri nedeniyle konsulte edilen hastaları değerlendirmeyi amaçladık.

GEREÇ-YÖNTEM: 2021 Ocak- 2022 Haziran tarihleri arasında Kardiyoloji ve Kalp Damar cerrahisi kliniklerinden hematüri nedeniyle konsülte edilen erkek hastaları retrospektif olarak inceledik. Hastaların yaşı, idrar tahlili bulguları, görüntüleme sonuçları (USG veya BT) ve yapıldıysa uygulanan girişimler hasta dosyasından kaydedildi.

BULGULAR: Yüzyirmibir erkek hasta çalışmaya dahil edildi. 70 hasta mikroskopik hematüri, 51 hasta ise makroskopik hematüri ile tarafımıza danışılmıştı. Mikroskopik hematüri grubunda 21 hastada idrar kültüründe üreme varken, makroskobik hematüri grubunda 12 hastada idrar kültüründe üreme vardı ($p>0.05$). Mikroskopik hematüri grubunda 9 hastada mesane kanseri, 1 hastada ise üriner sistem taşı tespit ettik. Makroskobik hematüri grubunda 5 hastada mesane kanseri, 1 hastada böbrek kanseri, 1 hastada üreter kanseri ve 1 hastada üriner sistem taşı tespit ettik ($p>0.05$). Mikroskopik hematürisi olan mesane kanserli hastaların 5'inde, makroskobik hematürisi olan mesane kanserli hastaların 1'inde aynı zamanda idrar kültüründe üreme vardı. Çalışmaya dahil edilen hasta grubunda daha önceden tanı almış hasta sayısı mesane kanseri için 6, prostat kanseri için 2'idi.

SONUÇ: Üroloji pratiğinde maligniteler için en önemli bulgulardan biri olan hematüri antikoagulan ve/ veya antiplatalet ilaç kullanımı olan hasta grubunda tedavi yönetimi zorlukları olduğu için dikkat edilmesi gereken bir bulgudur. Ürolojik malignitelerin üriner enfeksiyonla birlikte saptanacağı da unutulmamalıdır. Hematüri etyolojini araştırmak için ileri araştırma yapılmasının ertelenmemesi gerektiğini düşünmekteyiz.

Anahtar Kelimeler: mikroskopik hematüri, makroskopik heamtüri, mesane kanseri

Importance of Microscopic Hematuria in Male Patients Receiving Anticoagulant and/or Antiplatelet Therapy

Muammer Bozkurt[1], Recep Burak Değirmentepe[2], Enes Yavuz[1]
[1]Department of Urology, Basaksehir Cam and Sakura City Hospital, Istanbul, Turkey
[2]Sakarya University Training and Research Hospital, Sakarya, Turkey

Background and AIM: Hematuria (microscopic or macroscopic) is one of the most important symptoms and signs for urological malignancies. Other causes of hematuria may be urinary system stones, Benign Prostatic Hyperpasia (BPH) and urinary infections. Hematuria, which is more common in patients receiving anticoagulant or antiplatalet therapy, is also more difficult to manage. Some of these patients are patients who will undergo cardiac intervention (bypass, angiostent, etc.) and will receive more intensive aticoagulant, antiplatalet or combination treatments after the intervention. Therefore, non-cardiac diagnostic or therapeutic interventions are challenging. In this study, we aimed to evaluate the patients who were consulted by the cardiology or cardiovascular surgery service because of hematuria.

MATERIALS-METHODS: We retrospectively analyzed male patients who were consulted for hematuria from Cardiology and Cardiovascular Surgery clinics between January 2021 and June 2022. The age of the patients, urinalysis findings, imaging results (USG or CT), and the interventions, if performed, were recorded from the patient file.

RESULTS: One hundred and twenty-one male patients were included in the study. 70 patients were consulted with microscopic hematuria and 51 patients with macroscopic hematuria. While urine culture was positive in 21 patients in the microscopic hematuria

group, urine culture was positive in 12 patients in the macroscopic hematuria group (p>0.05). In the microscopic hematuria group, we detected bladder cancer in 9 patients and urinary tract stones in 1 patient. In the macroscopic hematuria group, we detected bladder cancer in 5 patients, kidney cancer in 1 patient, ureter cancer in 1 patient, and urinary system stones in 1 patient (p>0.05). Urine culture was also positive in 5 of the bladder cancer patients with microscopic hematuria and in 1 of the bladder cancer patients with macroscopic hematuria. Among the patients included in the study, there were 6 previously diagnosed bladder cancers and 2 prostate cancers.

CONCLUSION: Hematuria, which is one of the most important findings for malignancies in urology practice, is a finding that needs attention because there are treatment management difficulties in the patient group using anticoagulant and/or antiplatalet drugs. It should not be forgotten that urological malignancies will be detected together with urinary infection. We think that further research to investigate the etiology of hematuria should not be postponed.

Keywords: microscopic hematuria, macroscopic hematuria, bladder cancer

Tablo 1

	Mikroskopik hematüri	Makroskobik hematüri	p
İdrar kültüründe üreme varlığı	21/70	12/51	0,53
Mesane kanseri	9/70	5/51	0,61
Böbrek kanseri	0	1/51	
Üreter kanseri	0	1/51	
Üriner sistem taşı	1/70	1/51	

Mikroskopik ve makroskopik hematürili hastaların karşılaştırılması

Table 1

	Microscopic hematuria	Macroscopic hematuria	p
Presence of a positive urine culture	21/70	12/51	0,53
Bladder cancer	9/70	5/51	0,61
Kidney cancer	0	1/51	
Ureteral cancer	0	1/51	
Urinary tract stone	1/70	1/51	

Comparison of patients with microscopic and macroscopic hematuria

SS-200

Kasa invaziv olmayan mesane kanserinde inflamatuar belirteçlerin BCG intoleransı öngörüsündeki yeri

Ahmet Emre Yıldız, Haluk Erol
Aydın Adnan Menderes Üniversitesi, Üroloji Ana Bilim Dalı, Aydın

AMAÇ: Çalışmamızın amacı, kasa invaziv olmayan mesane kanserlerinde (KİOMK) hematolojik inflamatuar belirteçlerin BCG intoleransı öngörüsünde yeri olup olmadığının tespit edilmesidir. BCG yan etkisi nedeniyle tedaviyi yarıda bırakacak hastaların önceden saptanması ve BCG intoleransını önlemek için ileride geliştirilecek stratejilere yol gösterici olunması amaçlanmaktadır.

GEREÇ-YÖNTEM: Mart 2013-Aralık 2021 tarihleri arasında kliniğimizde takibi yapılan intravezikal BCG uygulanan KİOMK hastaları retrospektif tarandı. En az 1 yıl idame BCG alan 65 hasta BCG toleran, yan etkiler nedeniyle BCG kesilen 24 hasta ise BCG intoleran olarak tanımlandı. Hastaların demografik, klinik ve patolojik özellikleri, ek komorbiditeleri, sigara içme durumları, indüksiyon BCG öncesi ve sonrası nötrofil, lenfosit, monosit, hemoglobin, trombosit, RDW değerlerindeki değişimler ile bu değerlerden elde edilen inflamatuar belirteçler (nötrofil lenfosit oranı (NLR), monosit lenfosit oranı (MLR), Hb/RDW oranı (HRR), platelet lenfosit oranı (PLR), sistemik immün inflamasyon indeksi (SII)), takip süresi, nüks ve progresyon görülmesi, BCG alma süresi, BCG bırakma zamanı, BCG tamamlama durumu, BCG bırakma nedeni, BCG lokal ve sistemik yan etki görülme durumu, yan etki görülme zamanı kaydedildi. İstatistiksel yöntem olarak Mann-Whitney U, Wilcoxon, T testi, Pearson Chi-Square, Fisher Exact ve Fisher-Freeman-Holton testleri, odd oranı, ROC eğrileri ve multiple lojistik regresyon analizi kullanıldı.

BULGULAR: BCG toleran grubunda diyabet daha fazla görüldü (0.049). Sigara içmenin BCG intoleransı için risk faktörü olduğu saptandı (odds oranı:7.6, $p<0.001$). BCG intoleran grubun takip süresinin daha kısa olduğu gözlendi ($p=0.036$). Nüks ve progresyon oranları BCG intoleran grubunda daha fazla olsa da istatistiksel anlamlı fark saptanmadı ($p=0.260$ ve $p=0.999$)(Tablo 1). İndüksiyon BCG öncesi ve sonrası nötrofil değişimi, lenfosit değişimi, PLR 2 ve PLR değişimi parametrelerinin iki grup arasında anlamlı fark oluşturduğu görüldü. Bu parametrelerden nötrofil değişimi, PLR 2, PLR değişiminin BCG intoleran hasta öngörüsünde kullanılabileceği belirlendi ($p<0.001$, $p=0.029$, $p=0.042$)(Tablo 2). Sigara içmenin 7.6 kat, lenfositte azalmanın 4.2 kat, nötrofilde azalmanın ise 1.7 kat BCG intoleransı riskini artırdığı görüldü. Multivaryant lojistik regresyon analizi ile BCG intolerans hastaları ön görmek için model oluşturuldu (P Model<0.001)(Tablo 3).

SONUÇ: Aktif sigara içen, ek hastalığı olmayan, indüksiyon BCG öncesi ve sonrası nötrofil ile lenfosit değerlerinde düşme gözlenen hastaların BCG intoleransı için risk altında olduğu görülmüştür. Oluşturduğumuz model sayesinde BCG intoleran hastaların öngörülebilmesi sağlanmıştır.

Anahtar Kelimeler: mesane kanseri, BCG intoleransı, inflamatuar belirteç

The role of inflammatory markers in the prediction of BCG intolerance in non-muscle-invasive bladder cancer

Ahmet Emre Yıldız, Haluk Erol
Aydin Adnan Menderes University, Urology Department, Aydin

OBJECTIVE: The aim of our study is to determine the role of hematological inflammatory markers in the prediction of BCG intolerance in non-muscle invasive bladder cancers (NMIBC). It is aimed to predict the patient who will discontinue the treatment due to BCG side effects and to guide the strategies to be developed in the future to prevent BCG intolerance.

MATERIALS-METHODS: NMIBC patients, who were followed up in our clinic between March 2013 and December 2021, and treated by intravesical BCG, were retrospectively analyzed. 65 patients who received maintenance BCG for at least 1 year were defined as BCG tolerant, and 24 patients who couldn't received BCG due to side effects were defined as BCG intolerant. Demographic, clinical and pathological characteristics of the patients, additional comorbidities, smoking status, changes in neutrophil, lymphocyte, monocytes, hemoglobin, thrombocyte, RDW values and inflammatory markers (neutrophil lymphocyte ratio (NLR), monocyte lymphocyte ratio (MLR), Hb/RDW ratio (HRR), platelet lymphocyte ratio (PLR), systemic immune inflammation index (SII)) during induction BCG therapy, follow-up period, recurrence and progression, duration of intravesical treatment, BCG completion

status, time of cessation, the reasons for stopping BCG, local and systemic side effects, and time of becoming side effects were recorded. Mann-Whitney U, Wilcoxon, T test, Pearson Chi-Square, Fisher Exact and Fisher-Freeman-Holton tests, odd ratios, ROC curves and multiple logistic regression tests were used as statistical methods.

RESULTS: Diabetes mellitus was more common in the BCG tolerant group (0.049). Smoking was found to be a risk factor for BCG intolerance (odds ratio: 7.6, p<0.001). BCG intolerant group had a shorter follow-up period (p=0.036). Although recurrence and progression rates were higher in the BCG intolerant group, no statistically significant difference was identified (p=0.260 and p=0.999)(Table 1). Before and after induction BCG; PLR 2 and changes in neutrophil, lymphocyte and PLR levels were found to be significantly different between the two groups. Neutrophil change, PLR 2, PLR change parameters can be used in the prediction of BCG intolerant patients (p<0.001, p=0.029, p=0.042)(Table 2). Smokers have a sevenfold increased risk of BCG intolerance compared with nonsmokers (P<0.001). A model was identified to predict BCG intolerance patients using multivariate logistic regression analysis (P Model<0.001)(Table 3).

CONCLUSION: Patient who are active smokers, have no additional disease, and have decreased neutrophil and lymphocyte levels before and after induction BCG are at risk for BCG intolerance. The model that we identified can predict the BCG intolerant patients.

Keywords: bladder cancer, BCG intolerance, inflammatory biomarkers

Tablo 1. BCG intoleran ve toleran hastaların klinik, patolojik ve prognostik özellikleri

	Toplam (n=89)	BCG intoleran (n=24)	BCG toleran (n=65)	p
Yaş, yıl, mean (SD.)	65.60 (10.08)	68.92 (11.43)	64.37 (9.32)	0.084 [t]
Cinsiyet, n (%)				0.999 [f]
-Kadın	11 (12.4)	3 (12.5)	8 (12.3)	
-Erkek	78 (87.6)	21 (87.5)	57 (87.7)	
Özgeçmişte özellik, n (%)				0.083 [c]
-Yok	31 (34.8)	12 (50)	19 (29.2)	
-Var	58 (65.2)	12 (50)	46 (70.8)	
Diyabetes mellitus, n (%)				0.049 [c]
-Yok	68 (76.4)	22 (91.7) B	46 (70.8)	4.5 (0.97-21.3) or
-Var	21 (23.6)	2 (8.3)	19 (29.2) A	
Sigara durumu, n (%)				0.002 [c]
-Sigara içmeyen	54 (60.7)	8 (33.3)	46 (70.8) A	4.8 (1.8 / 13.2) or
-Aktif içici	35 (39.3)	16 (66.7) B	19 (29.2)	
Takip süresi (ay), median(q1/q3)	30 (20 / 42)	22 (14.50 / 38.50)	32 (22 / 45)	0.036 [u]
T evresi, n (%)				0.435 [f]
-Ta	9 (10.1)	1 (4.2)	8 (12.3)	
-T1	80 (89.9)	23 (95.8)	57 (87.7)	
Grade, n (%)				0.801 [c]
-Düşük	30 (33.7)	9 (37.5)	21 (32.3)	
-Yüksek	59 (66.3)	15 (62.5)	44 (67.7)	
Nüks, n (%)				0.260 [c]
-Yok	68 (76.4)	16 (66.7)	52 (80)	
-Var	21 (23.6)	8 (33.3)	13 (20)	
Progresyon, n (%)				0.999 [f]
-Yok	86 (96.6)	23 (95.8)	63 (96.9)	
-Var	3 (3.4)	1 (4.2)	2 (3.1)	

[t] Independent t Test(Bootstrap), [f] Fisher Exact Test (Monte Carlo), [c] Pearson Chi Square Test(Monte Carlo), or Odds Ratio (95% Confidence interval), A BCG intoleran grubuna göre anlamlılığı gösterir, B BCG toleran grubuna göre anlamlılığı gösterir, SD. Standard deviaiton

Table 1. Clinical, pathological and prognostic features of BCG intolerant and tolerant patients

	Total (n=89)	BCG intolerant (n=24)	BCG tolerant (n=65)	p
Age, years, mean (SD.)	65.60 (10.08)	68.92 (11.43)	64.37 (9.32)	0.084 [t]
Gender, n (%)				0.999 [f]
-Female	11 (12.4)	3 (12.5)	8 (12.3)	
-Male	78 (87.6)	21 (87.5)	57 (87.7)	
Comorbidities, n (%)				0.083 [c]
-No	31 (34.8)	12 (50)	19 (29.2)	
-Yes	58 (65.2)	12 (50)	46 (70.8)	
Diabetes mellitus, n (%)				0.049 [c]
-No	68 (76.4)	22 (91.7) B	46 (70.8)	4.5 (0.97-21.3) or
-Yes	21 (23.6)	2 (8.3)	19 (29.2) A	
Smoking, n (%)				0.002 [c]
-Non-smokers	54 (60.7)	8 (33.3)	46 (70.8) A	4.8 (1.8 / 13.2) or
-Active smokers	35 (39.3)	16 (66.7) B	19 (29.2)	
Follow-up period (month), medi-an(q1/q3)	30 (20 / 42)	22 (14.50 / 38.50)	32 (22 / 45)	0.036 [u]
T stage, n (%)				0.435 [f]
-Ta	9 (10.1)	1 (4.2)	8 (12.3)	
-T1	80 (89.9)	23 (95.8)	57 (87.7)	
Grade, n (%)				0.801 [c]
-Low	30 (33.7)	9 (37.5)	21 (32.3)	
-High	59 (66.3)	15 (62.5)	44 (67.7)	
Recurrence, n (%)				0.260 [c]
-No	68 (76.4)	16 (66.7)	52 (80)	
-Yes	21 (23.6)	8 (33.3)	13 (20)	
Progression, n (%)				0.999 [f]
-No	86 (96.6)	23 (95.8)	63 (96.9)	
-Yes	3 (3.4)	1 (4.2)	2 (3.1)	

[t] Independent t Test(Bootstrap), [f] Fisher Exact Test (Monte Carlo), [c] Pearson Chi Square Test(Monte Carlo), or Odds Ratio (95% Confidence interval), A indicates significance for the BCG intolerant group, B indicates significance for the BCG tolerant group, SD. Standard deviaiton

Tablo 2 ve 3
Table 2 and 3

Tablo 2/Table 2 Cut-off	BCG intoleran n (%)	BCG toleran/1 yıl idame n (%)	AUC (SE.)	Odds Ratio (95% C.I.)	p
Lenfosit Değişim			0.626 (0.067)	2.2 (0.9 - 5.8)	0,059
≤0.09	14 (58.3) SP	25 (38.5)			
>0.09	10 (41.7)	40 (61.5) SS			
Nötrofil Değişim			0.699 (0.055)	44.7 (2.6-766.8)	<0.001
≤0.55	24 (100.0) SP	34 (52.3)			
>0.55	0 (0.0)	31 (47.7) SS			
PLR 2			0.640 (0.064)	7.3 (1.6 - 33.9)	0,029
<83.75	22 (91.7) SP	39 (60.0)			
≥83.75	2 (8.3)	26 (40.0) SS			
PLR Değişim			0.630 (0.064)	3.3 (1.2 - 8.6)	0,042
<0.45	15 (62.5) SP	22 (33.8)			
≥0.45	9 (37.5)	43 (66.2) SS			

Roc Curve Analysis (Youden index J - Honley&Mc Nell), AUC: Area under the ROC curve, SE: Standard Error, SS: sensitivity, SP: Specificity, C.I.: Confidence interval

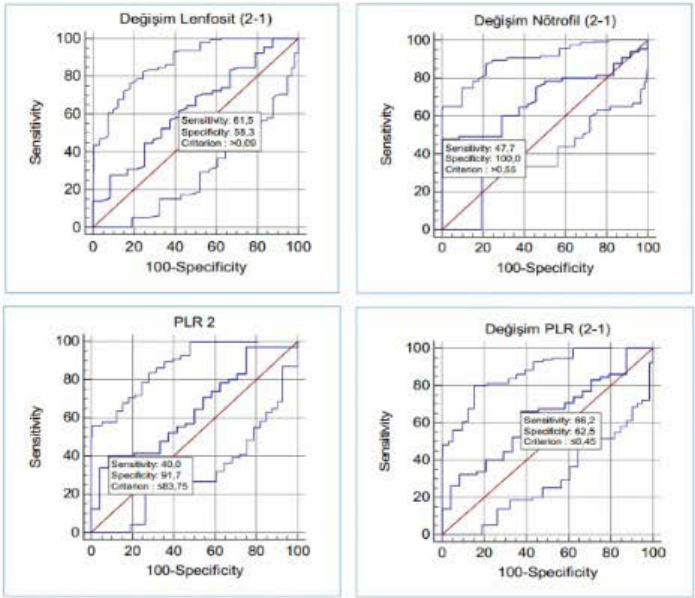

Tablo 3/Table 3

Reference: BCG İntoleran	p	Odds Ratio	95% C.I.for Odds Ratio Lower	Upper
Sigara içme durumu (var)	<0.001	7,6	2,9	19,9
Değişim Lenfosit (2-1) ↓	0,006	4,2	1,5	11,4
Değişim Nötrofil (2-1) ↓	0,020	1,7	1,1	2,7
Özgeçmişte özellik (yok)	0,064	2,8	0,9	8,3

Bağımlı Değişken: BCG, Predicted BCG intolerans = 66.7%, Predicted BCG toleran=90.8%, Predicted: 84.3% P Model<0.001

Multiple Logistic Regression (Method = Backward Stepwise (Wald))

Tablo 2. Nötrofil, lenfosit, PLR değişimleri ve PLR II'nin BCG intolerans öngörüsü. Tablo 3. BCG intoleransı için öngörü modeli (lojistik regresyon analizi)
Table 2. BCG intolerance prediction of PLR2, neutrophil, lymphocyte and PLR changes. Table 3. Predictive model for BCG intolerance (logistic regression analysis)

SS-201

The efficacy of hyperthermic intravesical chemotherapy in high-risk non-muscle-invasive bladder cancer patients with BCG intolerance

Mehmet Fatih Akbulut, Yaşar Pazir, Abdullah Esmeray, Akif Erbin, Faruk Özgör, Ömer Sarılar
1Department of Urology, Haseki Training and Research Hospital, Istanbul, Turkey

PURPOSE: Some patients with high-risk non-muscle-invasive bladder cancer (NMIBC) are unable to receive adequate BCG instillations due to intolerance. Little is known about the optimal management of these patients. Therefore, alternative bladder sparing treatment modalities are needed. In this study we aimed to investigate the efficacy and tolerability of hyperthermic intravesical chemotherapy (HIVEC®) treatment using Mitomycin C (MMC) in BCG-intolerant NMIBC patients.

METHODS: Retrospectively collected data from a total of 22 high-risk papillary NMIBC patients who received adjuvant HIVEC therapy for BCG intolerance between August 2017 and May 2022 were analyzed. Response to HIVEC was assessed by cystoscopy, urinary cytology, annual urography, and, if necessary, transurethral resection or biopsy. The primary outcomes of the study were recurrence-free survival (RFS), time to recurrence, progression-free survival (PFS), and time to progression following initial TURB. Detection of histologically confirmed urothelial carcinoma during follow-up was considered as recurrence, while detection of muscle-invasive disease was defined as progression. The secondary outcome was adverse events of HIVEC treatment.

RESULTS: The median follow-up was 32.2 (IQR: 17.8-42.8) months. The RFS and PFS rates were 81.8% and 95.4%, respectively. The mean time to tumor recurrence and progression was 29.2 ± 14.3 and 16.7 months, respectively. Adverse events occurred in 50% of patients, and 95% of adverse events were mild to moderate.

CONCLUSION: This study demonstrated that adjuvant HIVEC with MMC is an effective and safe alternative bladder sparing treatment in BCG intolerant high risk papillary NMIBC patients.

Keywords: bladder cancer, chemohyperthermia, BCG intolerance

SS-202

Bilgisayarlı Tomografide Tümör Yüksekliğinin Ölçülmesi ile Kasa İnvaziv Olmayan Mesane Kanserinin Preoperatif Derecelendirilmesi: Pilot Çalışma

Tolga Eroglu[1], Mustafa Kadıhasanoğlu[2], Hikmet Köseoğlu[3], Erkan Sönmezay[3], Uğur Yücetaş[3]
[1]Şemdinli Devlet Hastanesi, Üroloji Kliniği, Hakkari
[2]İstanbul Üniversitesi - Cerrahpaşa, Cerrahpaşa Tıp Fakültesi, Üroloji Ana Bilim Dalı, İstanbul
[3]Sağlık Bilimleri Üniversitesi, İstanbul Sağlık Uygulama ve Araştırma Merkezi, Üroloji Kliniği, İstanbul

AMAÇ: Bu çalışmada kasa invaze olmayan mesane kanserinin preoperatif derecelendirilmesi için tümör taban genişliği (TG) ve tümör yüksekliğinin (H) değeri araştırıldı.

METOD: Primer mesane tümörlü seksen hastaya ameliyat öncesi kontrastsız abdominopelvik bilgisayarlı tomografi çekildi ve tümörün mesane duvarındaki aksiyal TG'si ve mesane lümeninde aksiyal H'si ölçüldü. Hastaların 29'unda düşük dereceli ve 51'i de yüksek dereceli mesane tümörü vardı. TG ve H ve değerleri, mesane tümör örneklerinin transüretral rezeksiyondan elde edilen tümör spesimenlerinin histopatolojik analizi ile belirlenen tümörün derecesi ile korele edildi.Tümörlerin derecelendirilmesinde 2004 WHO derecelendirme sistemi kullanıldı. Mann Whitney-U istatistiksel analiz için test kullanıldı. İstatistiksel anlamlılık için p değeri <0,05 olarak kabul edildi.

BULGULAR: Hastaların ortalama yaşı 65.6 ± 11.3 yıldı. Düşük ve yüksek dereceli tümör grupları arasında aksiyal H için istatistiksel olarak anlamlı fark bulundu (p = 0.0001). Düşük ve yüksek dereceli tümörler için medyan aksiyal H sırasıyla 23.26 (20.71) mm ve 12,5 (7,1) mm olarak ölçüldü. Ek olarak, medyan aksiyal TG ölçümleri istatistiksel olarak farklıydı [(38,7 (35,2) vs. 12,4 (9,9), p<0,05].

SONUÇLAR: Tümörün aksiyel H'sinin ve TG'sinin tomografik ölçümleri, mesane karsinomunun ameliyat öncesi derecelendirilmesine katkısı olabilir.

Anahtar Kelimeler: mesane tümörü, bilgisayarlı tomografi, tümör derecesi

Grading of Non-Muscle Invasive Bladder Cancer by Tumour Height to Contact Length Ratio on Computerized Tomography: A Pilot Study

Tolga Eroglu[1], Mustafa Kadıhasanoğlu[2], Hikmet Köseoğlu[3], Erkan Sönmezay[3], Uğur Yücetaş[3]
[1]Şemdinli State Hospital, Department of Urology, Hakkari, Turkey
[2]İstanbul University - Cerrahpaşa, Faculty of Medicine, Department of Urology, Istanbul, Turkey
[3]Health Sciences University, Istanbul Health Practice and Research Center, Department of Urology, Istanbul, Turkey

OBJECTIVE: In this study, the values of tumor contact length (CL) and tumor height (H) were investigated for preoperative grading of non-muscle invasive bladder cancer.

METHODS: Eighty patients with primary bladder tumor underwent preoperative non-contrast abdominopelvic computed tomography and the axial CL of the tumor and axial H in the bladder lumen were measured. Of the patients, 29 had low-grade and 51 had high-grade bladder tumors. CL and H values were correlated with tumor grade as determined by histopathological analysis of tumor specimens obtained from transurethral resection of bladder tumor specimens. The 2004 WHO grading system was used for grading tumors. The Mann Whitney-U test was used for statistical analysis. A p value of <0.05 was accepted for statistical significance.

RESULTS: The mean age of the patients was 65.6 ± 11.3 years. A statistically significant difference was found for axial H between the low and high grade tumor groups (p = 0.0001). Median axial H for low- and high-grade tumors was 23.26 (20.71) mm and 12.5 (7.1) mm, respectively. In addition, the median axial CL measurements were statistically different [(38.7 (35.2) vs. 12.4 (9.9), p<0.05]).

CONCLUSIONS: Tomographic measurements of the axial H and CL of the tumor may contribute to the preoperative grading of bladder carcinoma.

Keywords: bladder tumor, computerized tomography, tumor grade

56 yaşında erkek olguda mesane kanserinin aksiyel BT kesiti.
Axial CT section of bladder cancer in a 56-year-old male patient.

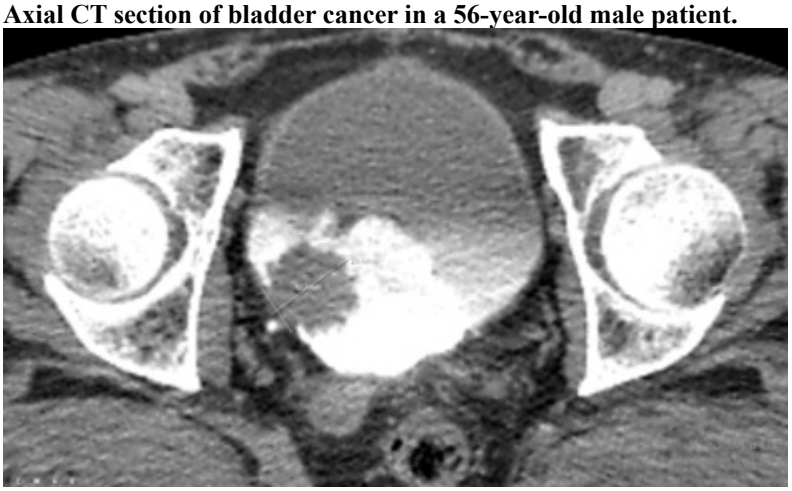

56 yaşında erkek olgu, hematüri şikayeti ile yapılan BT incelemesinde mesane sağ yan duvarda 29,4mm yüksekliğinde ve 17,7mm temas uzunluğunda papiller kitle izlendi

Tüm olguların verileri ve grupların karşılaştırması

	Yüksek Dereceli	Düşük Dereceli	p
Yaş (yıl)	66,01± 7.49	64,26 ± 6.51	0,457
HAx (mm)	25,03±1,85	16,74±1,46	0,0014
CLAx	39,6±3,1	15,6±1,48	<0,0014
H/CLAx	0,7±0,04	1,27±0,11	<0,0001
HCor	21,91±1,95	15,9±1,4	0,019
CLCor	27,71±1,75	14,05±1,12	<0,0001
H/CLCor	0,81±0,05	1,2±0,08	0,0001
HSag	23,1±2	16,27±1,45	0,011
CLSag	29,2±2,1	13,89±1,18	<0,0001
H/CLSag	0,84±0,05	1,25±0,1	0,0002

Radyolojik parametreler açısından karşılaştırıldığında tüm parametrelerde yüksek dereceli tümörü olan hastaların, düşük derecelilere göre daha yüksek değerlere sahip olduğu tespit edildi

Data of all cases and comparison of groups

When compared in terms of radiological parameters, it was determined that patients with high grade tumors had higher values than low grade tumors in all parameters.

SS-203

Mikroskobik hematüri: Modern laboratuvar çağında klasik bir tanım

Hikmet Köseoğlu[1], Berrin Yalçın[2], Tolga Eroğlu[3]
[1]Sağlık Bilimleri Üniversitesi, İstanbul Sağlık Uygulama ve Araştırma Merkezi, Üroloji Kliniği, İstanbul
[2]Sağlık Bilimleri Üniversitesi, İstanbul Sağlık Uygulama ve Araştırma Merkezi, Radyasyon Onkolojisi Kliniği, İstanbul
[3]Şemdinli Devlet Hastanesi, Üroloji Kliniği, Hakkari

GİRİŞ-AMAÇ: Klasik olarak tanımlanan (≥3 RBC\hpf) ancak otomatik sistemlerde ölçülen mikroskobik hematürinin malign patolojiyi belirlemede tanısal değerini yeniden değerlendirmeyi amaçladık.

MATERYAL-YÖNTEM: 2017-2020 yılları arasında mikroskobik hematüri nedeniyle tanısal sistoskopi yapılan hastaları retrospektif olarak inceledik. Tüm idrar analizleri otomatik sistem (dipstick ve mikroskopi) ile yapıldı. tüm olguların en az bir ultrasonografisi vardı. Tüm olgular sigara içiyordu. Mesane kanseri, interstisyel sistit, ürolitiyazis, bir yıl içinde endoürolojik cerrahi öyküsü, üriner enfeksiyon veya görüntülemede herhangi bir lezyon saptanan hastalar çalışma dışı bırakıldı. Tespit edilen malign lezyon ve diğerleri arasında ölçülen hematüri düzeylerini karşılaştırdık.

BULGULAR: Toplam 101 hasta dahil edildi. Ortalama yaş 53.06±11.56 idi. %37'si kadındı ve erkeklerin yaş ortalaması daha gençti (erkeklerde 48.00±10.89'a karşılık 55.98±10.98). Olguların %17'sinde sistoskopide lezyon mevcuttu ve biyopsi/endoskopik olarak rezeke edildi. Lezyon olmaması durumunda idrar sitolojileri örneklendi. RBC/hpf dağılımı homojen değildi (3-10518 RBC/hpf). Dipstick'lerin ilgili ortalama ve medyan RBC/hpf değerleri RBC+ için 8.93±3.78 (24.61), RBC++ için 22.08±12.30 (52.77) ve RBC+++ için 763.56±1993.63 (78.08) idi. Sitolojilerin %1'inde takipte atipi vardı. Lezyon saptanan hastaların %23'ünde benign patoloji vardı. Geri kalan %77'de (kohortun %13'ü) %54'ünde yüksek dereceli ürotelyal karsinom ve %54'ünde pTa, %31'inde pT1 ve %15'inde pT2 vardı. pT2'li bir hasta hariç hepsi erkekti. T evreleri veya histolojik dereceler arasında ölçülen RBC/hpf seviyeleri anlamlı değildi. Lezyon mevcut ve yok arasında ölçülen medyan RBC/hpf seviyeleri sırasıyla 77.38'e karşı 45.66 idi (p=0.001). ROC analizinin AUC'si 0,814 p=0,001 (%95 GA 0,677-0,952) idi. Ancak, kesme değeri düşük olarak ayarlandığında tanı değeri düşüktü ve 35-40 RBC/hpf arasında olduğunda optimum olduğu görülmüştür..

SONUÇ: Gereksiz sistoskopilerin sayısını azaltmak için otomatik sistemlerde bulunan mikroskobik hematürinin cut-off değerini ürotelyal karsinom belirlemede yeniden tanımlanması gerekiyor.

Anahtar Kelimeler: mesane tümörü, hematüri, sistoskopi

Microscopic hematuria: a classical definition in a modern lab era

Hikmet Köseoğlu[1], Berrin Yalçın[2], Tolga Eroğlu[3]
[1]Health Sciences University, Istanbul Health Practice and Research Center, Department of Urology, Istanbul, Turkey
[2]Health Sciences University, Istanbul Health Practice and Research Center, Department of Radiation Oncology, Istanbul, Turkey
[3]Şemdinli State Hospital, Department of Urology, Hakkari, Turkey

INTRODUCTİON and OBJECTIVES: We aimed to re-evaluate diagnostic value of microscopic hematuria which classically defined (≥3 RBC\hpf) but measured in automated systems in determining malignant pathology.

MATERIAL-METHOD: We retrospectively analyzed patients, undergone diagnostic cystoscopy for microscopic hematuria between 2017- 2020.

All urine analyses were performed via automated system (dipstick and microscopy).

All had at least an ultrasonography. All were smokers.

Patients with history of bladder cancer, interstitial cystitis, urolithiazis, endourologic surgery within one year, urine infection or any lesion detected in imaging were excluded.

We compared levels of measured hematuria between detected malignant lesion and others.

RESULTS: Total of 101 patients was included. Mean age was 53.06±11.56. 37% was female with younger mean age (48.00± 10.89 vs. 55.98±10.98 in males).

In 17% lesion was present in cystoscopy and was biopsied/endoscopically resected. In case of no lesion, urine cytologies were sampled. Distribution of RBC/hpf was inhomogeneous (3-10518 RBC/hpf). Respective mean and median RBC/hpf values of dipsticks were 8.93±3.78 (24.61) for RBC+, 22.08±12.30 (52.77) for RBC++ and 763.56±1993.63 (78.08) for RBC+++. Among cyctologies 1% had atypia with normal follow-up.

Among lesion detected patients 23% had benign pathology. Rest 77% (13% of cohort) had urothelial carcinoma as high grade in 54% and pTa in 54%, pT1 in 31% and pT2in 15%.

All but one with pT2 were male. Levels of measured RBC/hpf among T stages or histological grades were insignificant. Median levels of measured RBC/hpf between lesion present versus absent was 77.38 versus 45.66 respectively (p=0.001). ROC analysis had AUC of 0.814 p=0.001 (95% CI 0.677-0.952).

However, diagnostic value was low when cut-off was set as low and seem to be optimum when between 35-40 RBC/hpf.

CONCLUSION: We need to re-define the cut-off value of microscopic hematuria which is in automated systems in determining urothelial carcinoma to further reduce unnecessary cystoscopies.

Keywords: bladder tumor, hematuria, cystoscopy

ROC eğrisi
ROC curve

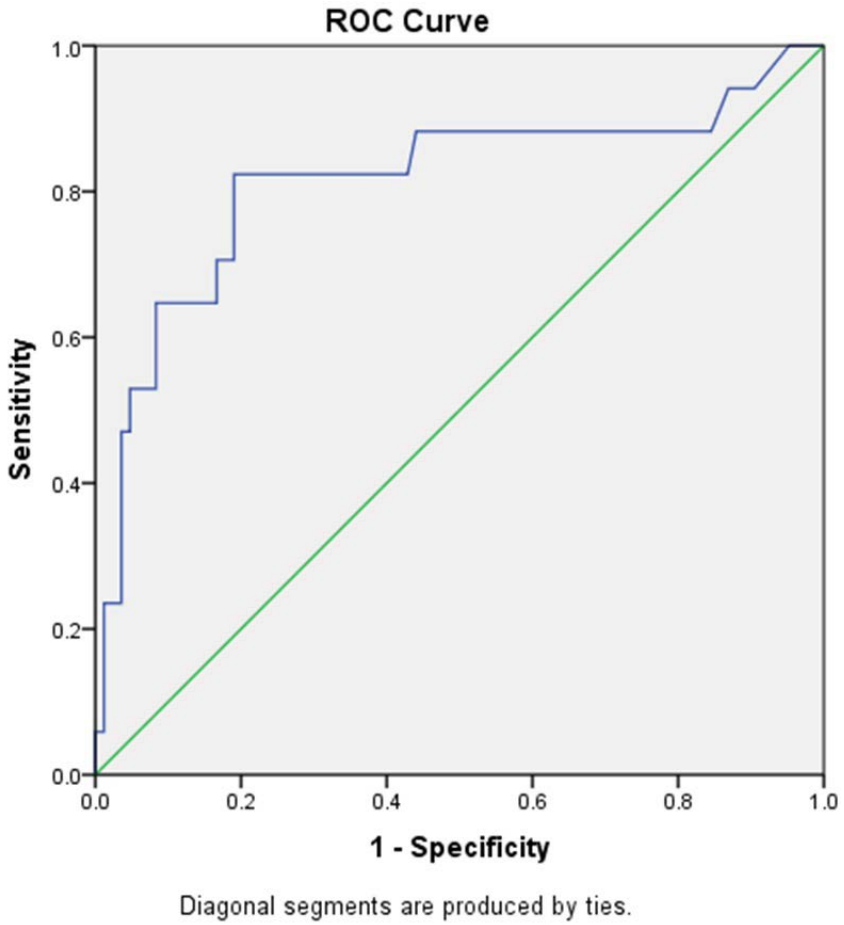

SS-204

Comparison of Hyperthermic Intravesical Chemotherapy and Bacillus Calmette-Guerin in High-Risk Non-Muscle Invasive Bladder Cancer: A Match Pair Analysis

Yaşar Pazır, Abdullah Esmeray, Ufuk Çağlar, Akif Erbin, Faruk Özgör, Ömer Sarılar, Mehmet Fatih Akbulut
1Department of Urology, Haseki Training and Research Hospital, Istanbul, Turkey

OBJECTIVES: To compare adjuvant hyperthermic intravesical chemotherapy (HIVEC) with Mitomycin C (MMC) and standard Bacillus Calmette-Guerin (BCG) therapy in high-risk non-muscle invasive bladder cancer (NMIBC) patients in terms of oncological outcomes and adverse events.

MATERIALS-METHODS: The data of patients with high-risk papillary NMIBC treated with adjuvant intravesical BCG instillation or HIVEC in our institution between June 2017 and August 2022 were analyzed retrospectively. Twenty-four patients who received HIVEC were matched 1:1 with patients receiving BCG therapy based on tumor characteristics (tumor stage and grade), age, gender, smoking status, and follow-up period. The primary results of the study were a comparison of recurrence-free survival (RFS), progression-free survival (PFS), and time to recurrence after first transurethral resection. The secondary outcome was the comparison of adverse events.

RESULTS: Forty-eight patients (BCG group, 24; HIVEC group, 24) were included in the study. The median follow-up of the BCG and HIVEC groups were 29.6 (IQR:21.0-45.5) and 30.5 (IQR:19.5-43.5) months, respectively (p=0.54). Mean recurrence free survival was 31.1±19.9 and 30.1±20.1 months for BCG and HIVEC (p=0.91), respectively. There was no significant difference in 24-month RFS (BCG 84.8% vs HIVEC 88.1%, p=0.75) and 24-month PFS (BCG 100.0% vs HIVEC 94.0%, p=0.61) between the groups. Regarding safety profile, at least one adverse event occured in 13 (54.1%) patients from BCG and 12 (50.0%) from HIVEC group (p=0.77).

CONCLUSIONS: This study demonstrated that HIVEC with MMC has a similar oncological efficacy and safety profile as BCG therapy in high-risk NMIBC.

Keywords: bladder cancer, chemohyperthermia, BCG

SS-205

Primer mesane tümörü rezeksiyonu sonrası erken tek doz epirubisin verilmesi sonrasında uygulanacak bcg tedavisinin etkisi

Burak Karabacakoğlu, Mehmet Yoldaş, Çağdaş Bildirici, Erkin Karaca, Barış Karademir, Mahmut Can Karabacak, Erkan Aravacık, Taylan Tığlı, Oğuz Tarhan, Esat Kaan Akbay, Tufan Süelözgen, Gökhan Koç
Sağlık Bilimleri Üniversitesi, Tepecik Eğitim ve Araştırma Hastanesi, Üroloji Ana Bilim Dalı, İzmir

AMAÇ: biz bu çalışma ile primer olarak kasa invaze olmayan mesane kanseri (NMIBC) tanısı alıp BCG tedavisi verilen hastalarda operasyon sonrası erken dönemde verilen tek doz epirubicin 80 mg tedavisinin BCG rekürrensi önleme başarısına olan etkisinin araştırılması amaçlanmıştır.

GEREÇ-YÖNTEM: Çalışmaya kliniğimizde Ocak 2010-Kasım 2015 yılları arasında orta-yüksek risk grubunda ilk kez NMIBC nedeniyle opere edilen ve BCG tedavisi verilen 261 hasta dahil edilmiştir. Hastalar iki gruba ayrılmıştır; ilk gruba erken dönemde tek doz epirubicin 80 mg verilmiş (grup 1) ikinci gruba ise verilmemiştir (grup 2). Hastaların rekürrens ve rekürrense kadar geçen süreleri değerlendirilmiştir.

BULGULAR: Ortanca takip süresi 81 ay (8-164 ay) olarak bulunmuştur. Grup 1'de 199 ve grup 2'de 62 hasta bulunmaktadır. Grup 1 da rekürrens oranı %32 ve grup 2 de rekürrens oranı %24,3 olarak bulunmuştur ancak aradaki fark istatistiksel olarak anlamlı bulunmamıştır (p=0.091). Rekürrense kadar geçen ortanca süre grup 1 için 9 ay iken, grup 2 için 8 ay olarak bulunmuştur (p=0.12). Rekürrense etki eden faktörler çok değişkenli analizde incelendiğinde epirubicin 80 mg verilmesi anlamlı bir faktör olarak bulunmamıştır (HR: 0,59 (0,48-1,36), P= 0,59). Rekürrensi etkileyen faktörler; tümör derecesi (p:0,001) tümör boyutu (p:0,001) tümör evresi (p:0,002) şeklinde sıralanmakta ancak yaş, cinsiyet, CIS varlığı, tek doz epirubicin yapılmış olması (p:0,091) etkilemeyen faktör olarak bulunmuştur.

SONUÇ: Kasa invaziv olmayan mesane tümörü, orta-yüksek risk grubunda bulunan hastalarda BCG tedavisi öncesi tek doz epirubicin 80 mg verilmesi ile rekürrens oranı ve rekürrense kadar geçen süre açısından fark saptanmamaktadır. Epirubicin 80 mg uygulaması orta ve yüksek risk NMIBC hastalarında rekürrense etki eden bağımsız bir faktör değildir.

Anahtar Kelimeler: mesane kanseri, bcg, epirubisin, tek doz

Effect of bcg treatment after bladder tumor resection with early administration of single dose of epirubicin

Burak Karabacakoğlu, Mehmet Yoldaş, Çağdaş Bildirici, Erkin Karaca, Barış Karademir, Mahmut Can Karabacak, Erkan Aravacık, Taylan Tığlı, Oğuz Tarhan, Esat Kaan Akbay, Tufan Süelözgen, Gökhan Koç
University of Health Sciences, Tepecik Education and Research Hospital, Urology Department, İzmir

OBJECTIVE: In this study, we aimed to investigate the effect of a single dose epirubicin 80 mg treatment given in the early postoperative period on the success of BCG recurrence prevention in patients who were primarily diagnosed with non-muscle invasive bladder cancer (NMIBC) and given BCG therapy.

MATERIALS-METHODS: The study included 261 patients in the middle-high risk group who were operated for the first time for NMIBC in our clinic between January 2010 and November 2015 and were given BCG therapy. The patients were divided into two groups; A single dose of epirubicin 80 mg was given to the first group in the early period (group 1), and the second group was not given (group 2). Recurrence rate and time to recurrence of the disease were evaluated.

RESULTS: The median follow-up period was 81 months (8-164 months). There were 199 patients in group 1 and 62 patients in group 2. The recurrence rate was found to be 32% in group 1 and 24.3% in group 2, but the difference was not statistically significant (p=0.091). The median time to recurrence was 9 months for group 1 and 8 months for group 2 (p=0.12). When the factors affecting recurrence were examined in multivariate analysis, 80 mg of epirubicin was not found to be a significant factor (HR: 0.59 (0.48-1.36), P= 0.59). Factors affecting recurrence listed as; tumor grade (p:0.001) tumor size (p:0.001) tumor stage (p:0.002). However, age, gender, presence of CIS, administration of a single dose of epirubicin (p:0.091) were found to be unaffected.

CONCLUSION: In patients with non-muscle invasive bladder tumor in the medium-high risk group, there is no difference in recurrence rate and time to recurrence with a single dose of 80 mg epirubicin before BCG treatment. Epirubicin 80 mg administration is not an independent factor influencing recurrence in patients with intermediate and high risk NMIBC.

Keywords: bladder cancer, bcg, epirubisin, single dose

SS-206

İnguinal Orşiektomi Serimiz: Onkoloji Hastanesinin Uzun Dönem Sonuçları

Murat Beyatlı[1], Tuncel Uzel[2], Nurullah Hamidi[2]
[1]Sakarya Yenikent Devlet Hastanesi, Üroloji Kliniği, Sakarya
[2]Dr. Abdurrahman Yurtaslan Ankara Oncology Training and Research Hospital, Üroloji Ana Bilim Dalı, Ankara

Amaç: Testis tümörü nedeniyle radikal orşiektomi yaptığımız hastaların uzun dönem onkolojik sonuçlarını sunmayı amaçladık.

Gereç ve Yöntemler: Ocak 2010-Şubat 2022 tarihleri arasında kliniğimize testis tümörü ön tanısı ile başvuran ve bu nedenle inguinal radikal orşiektomi operasyonu yapılan 150 hastanın verileri retrospektif olarak değerlendirildi. Patoloji sonucu germ hücreli testiküler tümör olarak gelen 141 hasta çalışmaya dahil edildi. Çalışmamızın birincil amacı uzun dönem sağ kalım sonuçlarını değerlendirmek idi.

Bulgular: Hastalarımızın 8 (%5,7) inde kriptorşidizm öyküsü mevcut idi. Hastaların ameliyat öncesi ortanca AFP, ßHCG ve LDH değerleri sırasıyla 3.6 ng/ml, 1.7 mIU/ml ve 225 U/L idi. Elli dört hastada (%38,2) lenf nodu tutulumu mevcuttu. Ortalama lenf nodu boyutu 2,32 cm idi. Hiçbir hastamızda visseral organ tutulumu yoktu. Hastaların ortalama takip süresi olan 76 ay süre zarfında testis kanseri nedeniyle sadece 1 (%0,7) hastada ölüm gerçekleşti. Hiçbir hastamızda TK haricinde herhangi bir sebepten ölüm olayı gözlenmedi.

Sonuç: İleri evrede testis tümörü olan hastalarda dahi hem cerrahi hem medikal/radyasyon tedavisinin koordineli olarak planlanabilen merkezlerde sağ kalım oranlarının yüksek olduğunu belirtebiliriz.

Anahtar Kelimeler: Testis Tümörleri, Radikal Orşiektomi, Sağkalım

Our Inguinal Orchiectomy Series: Long-Term Outcomes of the Oncology Hospital

Murat Beyatlı[1], Tuncel Uzel[2], Nurullah Hamidi[2]
[1]Department of Urology, Sakarya Yenikent State Hospital, Sakarya, Turkey
[2]Department of Urology, Dr. Abdurrahman Yurtaslan Ankara Oncology Training and Research Hospital, Ankara, Turkey

Objective: We aimed to present the long-term oncological results of patients who underwent radical orchiectomy for testicular tumor.

Material and Methods: The data of 150 patients who were admitted to our clinic with a preliminary diagnosis of testicular tumor and underwent inguinal radical orchiectomy between January 2010 and February 2022 were evaluated retrospectively. 141 patients whose pathology result was germ cell testicular tumor were included in the study. The primary aim of our study was to evaluate long-term survival outcomes.

Results: Eight (5.7%) of our patients had a history of cryptorchidism. Preoperative median AFP, ßHCG and LDH values of the patients were 3.6 ng/ml, 1.7 mIU/ml and 225 U/L, respectively. Fifty-four patients (38.2%) had lymph node involvement. The mean lymph node size was 2.32 cm. None of our patients had visceral organ involvement. During the mean follow-up period of 76 months, only 1 (0.7%) patient died due to testicular cancer. No death was observed in any of our patients due to any reason other than TC.

Conclusion: We can state that survival rates are high in centers where both surgical and medical/radiation therapy can be planned in coordination, even in patients with advanced testicular tumors.

Keywords: Testicular Tumors, Radical Orchiectomy, Survival

Tablo2
Table2

Tablo 2: hastaların histopatolojik özellikleri

n=141	N (%)
Kriptorşidizm öyküsü	8 (%5,7)
Lateralite	
Sol	58 (%41,1)
Sağ	77 (%54,6)
Bilateral	6 (%4,3)
Bilateral tümörü olan hastaların	
Senkron	2
Metakron	4
Patoloji (n=142 adet kitle)	
Seminom	64 (%45,3)
Embriyonel karsinom	16(%11,4)
Mixt germ hücreli tümör	55(%39,1)
Yolk sac	1(%0,7)
Burned out	2 (%1,4)
Teratom	3(%2,1)
Retroperitonda lenf nodu tutulumu	54 hasta (%38,2)
Rete testis invazyonu pozitifliği	21 hasta (bu hastaların 9 unun patolojisi seminom olarak raporlanmıştı.)
LVI pozitifliği	33 hasta (23 hastanın patolojisi non-seminom olarak raporlanmıştı)
Embriyonel karsinom oranı	%41

Tablo 1

n=141	Ortalama	Ortanca	Standart Deviasyon	Min-Maks
Yaş	37,7	35	13,2	13-84
Takip Süresi	84,4 ay	76 ay	22	5,127 ay
Tümör Boyutu	4,65 cm	4,1 cm	0,23	0,6-15,7 cm
Pre-op AFP	262 ng/ml	3,6 ng/ml	1231	0,1-12276 ng/ml
Pre-op bHCG	13759 mIU/ml	1,7 mIU/ml	7958	0,1-715639 mIU/ml
Pre-op LDH	805 U/L	225 U/L	4120	115-45331 U/L
Lenf nodu tutulumu olanlarda LN boyutu	2,32 cm	1,6 cm	2,1	0,5-12 cm
Post-op AFP	17 ng/ml	3,2 ng/ml	59,2	0,1-513 ng/ml
Post-op bHCG	9438 mIU/ml	0,1 mIU/ml	75059	0,1-709652 mIU/ml

Table1

n=141	Average	Median	Standard Deviation	Min-Max
Age	37,7	35	13,2	13-84
Follow-up Time	84,4 mo	76 mo	22	5,127 mo
Tumor Size	4,65 cm	4,1 cm	0,23	0,6-15,7 cm
Pre-op AFP	262 ng/ml	3,6 ng/ml	1231	0,1-12276 ng/ml
Pre-op bHCG	13759 mIU/ml	1,7 mIU/ml	7958	0,1-715639 mIU/ml
Pre-op LDH	805 U/L	225 U/L	4120	115-45331 U/L
LN size in patients with lymph node involvement	2,32 cm	1,6 cm	2,1	0,5-12 cm
Post-op AFP	17 ng/ml	3,2 ng/ml	59,2	0,1-513 ng/ml
Post-op bHCG	9438 mIU/ml	0,1 mIU/ml	75059	0,1-709652 mIU/ml

SS-207

Testis kanseri hastalarında spermatogenez durumu ve metastatik hastalık ile ilişkisi

Meftun Çulpan[1], Asıf Yıldırım[1], Sıdıka Şeyma Özkanlı[2], Resul Sobay[3], Fatıma Gürsoy[4], Ramazan Topaktaş[5], Gülistan Gümrükçü[6], Sacit Nuri Görgel[7], Fulya Çakalağaoğlu[8], Gökhan Çil[9], Şule Özsoy[10], Hümeyra Günel[2], Eyüp Veli Küçük[3], Metin İshak Öztürk[5], Yiğit Akın[7], Ahmet Yaser Müslümanoğlu[9], Maria Pilar Laguna[11]
[1]İstanbul Medeniyet Üniversitesi, Tıp Fakültesi, Üroloji Anabilim Dalı
[2]Istanbul Medeniyet Üniversitesi, Tıp Fakültesi, Patoloji Anabilim Dalı
[3]Ümraniye Eğitim ve Araştırma Hastanesi, Üroloji Kliniği
[4]Ümraniye Eğitim ve Araştırma Hastanesi, Patoloji Kliniği
[5]Haydarpaşa Eğitim ve Araştırma Hastanesi, Üroloji Kliniği
[6]Haydarpaşa Eğitim ve Araştırma Hastanesi, Patoloji Kliniği
[7]İzmir Katip Çelebi Üniversitesi, Tıp Fakültesi, Üroloji Anabilim Dalı
[8]İzmir Katip Çelebi Üniversitesi, Tıp Fakültesi, Patoloji Anabilim Dalı
[9]Bağcılar Eğitim ve Araştırma Hastanesi, Üroloji Kliniği
[10]Bağcılar Eğitim ve Araştırma Hastanesi, Patoloji Kliniği
[11]İstanbul Medipol Üniversitesi, Tıp Fakültesi, Üroloji Anabilim Dalı

AMAÇ: Testis kanseri hastalarında non-tümöral testis dokularının histolojik incelemesi ile saptanan spermatogenez durumunu ve bunun metastatik hastalıkla ilişkisini değerlendirmek.

YÖNTEMLER: Ocak 2009 ile Aralık 2021 arasında 5 farklı üçüncü basamak eğitim hastanesinde radikal orşiektomi yapılan testis kanseri hastaları retrospektif olarak incelendi. Orşiektomi örneklerinin tümör dışı alanları spermatogenez durumu açısından incelendi ve spermatogenez 3 gruba ayrıldı: normal spermatogenez, hipospermatogenez ve matür spermatozoa yokluğu. Hastalar lokalize (evre I) ve metastatik (evre II-III) hastalık olarak iki gruba ayrıldı ve seminom (SGCT) ve seminom dışı germ hücreli tümörler (NSGCT) için ayrı ayrı analiz edildi.

BULGULAR: Son analizimize 454 hasta dahil edildi. Bunlardan 195 hastada SGCT ve 259 hastada NSGCT vardı. Üçyüz altı hasta (%67,4) ise tanı anında lokalize hastalığa sahipti. Ortanca yaş 31 (IQR 26 – 38) idi ve 102 (%22,5) hastada normal spermatogenez, 177 (%39,0) hastada hipospermatogenez ve 175 (%38,5) hastada matür spermatozoa yokluğu saptandı. Çok değişkenli lojistik regresyon analizinde, embriyonal karsinom>%50 (1.944, %95 CI 1.054 – 3.585, p=0.033) ve spermatogenez durumu (2.796 95% CI 1.251 – 6.250, p=0.012 hipospermatogenesis için ve 3.907, 95% CI 1.692 – 9.021, p=0.001 matür spermatogenez yokluğu için), metastatik NSGCT ile bağımsız şekilde ilişkili saptandı. Ancak çok değişkenli lojistik regresyon analizinde ileri evre SGCT ile anlamlı olarak ilişkili herhangi bir değişken yoktu. Ortanca 25 (IQR 10 – 50) aylık takip sırasında lokalize NSGCT'li 154 hastanın 10'unda nüks tespit edildi. Bu hastalardan 2'sinde normal spermatogenez, 5'inde hipospermatogenez ve 3'ünde orşiektomi örneklerinde matür spermatozoa olmadığı görüldü. SGHT'li hasta grubunda ortanca 26 (IQR 12 – 52) aylık takipte 152 lokalize hastanın 9'unda nüks saptandı. Bu hastalardan 1'inde normal spermatogenez, 1'inde hipospermatogenez ve 7'sinde orşiektomi numunelerinde matür spermatozoa olmadığı saptandı.

SONUÇ: Testis kanseri hastalarının çoğunda ipsilateral testiste çeşitli aşamalarda bozulmuş spermatogenez saptandı. Bozulmuş spermatogenez ve >%50 embriyonal karsinomun, metastatik NSGCT ile ilişkili olduğu görüldü. Bozulmuş spermatogenezin sağkalım veya nüksü öngörme açısından potansiyel değerini belirlemek için daha fazla hasta sayısı ve daha uzun takip süresi olan çalışmalara ihtiyaç vardır.

Anahtar Kelimeler: non-seminom, seminom, spermatogenez, testis kanseri

The status of spermatogenesis in patients with testicular cancer and its association with metastatic disease

Meftun Çulpan[1], Asıf Yıldırım[1], Sıdıka Şeyma Özkanlı[2], Resul Sobay[3], Fatıma Gürsoy[4], Ramazan Topaktaş[5], Gülistan Gümrükçü[6], Sacit Nuri Görgel[7], Fulya Çakalağaoğlu[8], Gökhan Çil[9], Şule Özsoy[10], Hümeyra Günel[2], Eyüp Veli Küçük[3], Metin İshak Öztürk[5], Yiğit Akın[7], Ahmet Yaser Müslümanoğlu[9], Maria Pilar Laguna[11]
[1]Istanbul Medeniyet University, Faculty of Medicine, Department of Urology
[2]Istanbul Medeniyet University, Faculty of Medicine, Department of Pathology
[3]Umraniye Training and Research Hospital, Department of Urology
[4]Umraniye Training and Research Hospital, Department of Pathology
[5]Haydarpaşa Training and Research Hospital, Department of Urology
[6]Haydarpaşa Training and Research Hospital, Department of Pathology
[7]Izmir Katip Çelebi University, Faculty of Medicine, Department of Urology
[8]Izmir Katip Çelebi University, Faculty of Medicine, Department of Pathology
[9]Bagcilar Training and Research Hospital, Department of Urology
[10]Bagcilar Training and Research Hospital, Department of Pathology
[11]Istanbul Medipol University, Faculty of Medicine, Department of Urology

OBJECTIVE: To evaluate the status of spermatogenesis in patients with testicular cancer detected by histological examination of non-tumoral testicular tissues and its association with metastatic stage disease.

METHODS: We retrospectively reviewed patients with testicular cancer that underwent radical orchiectomy between January 2009 and December 2021 in 5 different tertiary referral centers. All non-tumoral areas of the orchiectomy specimens were examined for the status of spermatogenesis and spermatogenesis was classified into 3 groups: normal spermatogenesis, hypospermatogenesis, and absence of mature spermatozoa. Patients were divided into two groups as localized (stage I) and metastatic (stage II-III) disease and analyzed separately for seminomatous (SGCT) and nonseminomatous germ cell tumors (NSGCT).

RESULTS: Four hundred fifty-four patients were included in our final analysis. Of those, 195 patients had SGCT, and 259 patients had NSGCT. Three hundred and six patients (67.4%) had localized disease at the time of diagnosis. Median age was 31 (IQR 26 – 38) years and 102 (22.5%) patients had normal spermatogenesis, 177 (39.0%) patients had hypospermatogenesis and 175 (38.5%) patients had no mature spermatozoa. On multivariate logistic regression analysis, embryonal carcinoma >50% (1.944, 95%CI 1.054 – 3.585, p=0.033) and spermatogenesis status (2.796, 95% CI 1.251 – 6.250, p=0.012 for hypospermatogenesis, and 3.907, 95% CI 1.692 – 9.021, p=0.001 for absence of mature spermatozoa) were independently associated with metastatic NSGCT. However, none of the variables were significantly associated with metastatic SGCT on multivariate logistic regression analysis. Recurrence was detected in 10 of 154 patients with localized NSGCT at a median follow up of 25 (IQR 10 – 50) months follow-up. Among those patients, 2 had normal spermatogenesis, 5 had hypospermatogenesis and 3 had no mature spermatozoa in their orchiectomy specimens. In the group of patients with SGCT, recurrence was detected in 9 of 152 localized patients during median follow up of 26 (IQR12 – 52) months. Among those patients, 1 had normal spermatogenesis, 1 had hypospermatogenesis and 7 had no mature spermatozoa in their orchiectomy specimens.

CONCLUSION: Various stages of impaired spermatogenesis were found in the ipsilateral testis, in most testicular cancer patients. Impaired spermatogenesis and embryonal carcinoma >50% are associated with metastatic NSGCT. Larger cohort studies with longer follow-up should determine the potential value of impaired spermatogenesis in terms of predicting survival or recurrence.

Keywords: non-seminoma, seminoma, spermatogenesis, testicular cancer

Tablo 1: Hastaların klinik ve patolojik özellikleri

	Lokalize NSGCT (n=154)	Metastatik NS-GCT (n=105)	p değeri	Lokalize SGCT (n=154)	Metasta-tik SGCT (n=105)	p değeri
Yaş (yıl), Ortanca (IQR)	30 (24 - 35)	28 (23 - 33)	0.127	34 (29 - 42)	41 (31 - 43)	0,087
Taraf, n (%) Sağ Sol	78 (57,8) 76 (61,3)	57 (42,2) 48 (38,7)	0,565	82 (80,4) 70 (75,3)	20 (19,6) 23 (24,7)	0,389
Preoperatif AFP (ng/ml), ortanca (IQR)	24,9 (4,0 - 150,2)	84,4 (7,8 - 600,0)	0,014	2,6 (1,9 - 3,5)	2,4 (2,0 - 4,2)	0,594
Preoperatif b-HCG (IU/L), ortanca (IQR)	3,7 (1,2 - 69,0)	27 (2,7 - 855,0)	<0,001	1,8 (0,2 - 4,5)	2,4 (0,9 - 36,0)	0,010
Preoperatif LDH (IU/L), ortanca (IQR)	217,0 (177,0 - 298,0)	278,0 (218,0 - 455,0)	<0,001	220,0 (172,5 - 298,0)	345,5 (209,0 - 542,2)	<0,001
Tumor size (mm), ortanca (IQR)	40,0 (28,0 - 55,0)	42,0 (26,0 - 55,0)	0,326	45,0 (30,0 - 60,0)	60,0 (40,0 - 80,0)	0,002
Embriyonel Karsinom >%50, n (%) Hayır Evet	88 (66,2) 66 (52,4)	45 (33,8) 60 (47,6)	0,024	-	-	-
LVI varlığı, n(%) Yok Var	91 (70,5) 63 (48,5)	38 (29,5) 67 (51,5)	<0,001	109 (78,4) 43 (76,8)	30 (21,6) 13 (23,2)	0,804
Rete Testis invazyonu, n(%) Yok Var	101 (64,3) 53 (52,0)	56 (35,7) 49 (48,0)	0.048	99 (81,1) 53 (72,6)	23 (18,9) 20 (27,4)	0,164
Spermatogenez durumu, n(%) Normal Hipospermatogenez Matür Spermatozoa yok-luğu	47 (79,7) 63 (58,3) 44 (47,8)	12 (20,3) 45 (41,7) 48 (52,2)	<0,001	38 (88,4) 54 (78,3) 60 (72,3)	5 (11,6) 15 (21,7) 23 (27,7)	0,118
T evresi, n(%) pT1 pT2 pT3 pT4	84 (71,8) 64 (52,0) 6 (33,3) 0 (0,0)	33 (28,2) 59 (48,0) 12 (66,7) 1 (100,0)	0.001	99 (79,2) 48 (76,2) 5 (71,4)	26 (20,8) 15 (23,8) 2 (28,6)	0,819

AFP: Alfa-fetoprotein; LDH: laktat dehidrojenaz; LVI: lenfovasküler invazyon; NSGCT: Non-seminomatöz germ hücreli tümör; SGCT: Seminomatöz germ hücreli tümör; b-hCG: b-insan koryonik gonadotropin,

Table 1: Clinicopathologic characteristics of the patients

	Localized NSGCT (n=154)	Metastatic NSGCT (n=105)	p value	Localized SGCT (n=154)	Metastatic SGCT (n=105)	p value
Age (years), median (IQR)	30 (24 - 35)	28 (23 - 33)	0.127	34 (29 – 42)	41 (31 - 43)	0.087
Laterality, n (%) Right Left	78 (57.8) 76 (61.3)	57 (42.2) 48 (38.7)	0.565	82 (80.4) 70 (75.3)	20 (19.6) 23 (24.7)	0.389
Preoperative serum levels of AFP (ng/ml), median (IQR)	24.9 (4.0 – 150.2)	84.4 (7.8 – 600.0)	0.014	2.6 (1.9 – 3.5)	2.4 (2.0 – 4.2)	0.594
Preoperative serum levels of β-hCG (IU/L), median (IQR)	3.7 (1.2 – 69.0)	27 (2.7 – 855.0)	<0.001	1.8 (0.2 – 4.5)	2.4 (0.9 – 36.0)	0.010
Preoperative serum levels of LDH (IU/L), median (IQR)	217.0 (177.0 – 298.0)	278.0 (218.0 – 455.0)	<0.001	220.0 (172.5 – 298.0)	345.5 (209.0 – 542.2)	<0.001
Tumor size (mm), median (IQR)	40.0 (28.0 – 55.0)	42.0 (26.0 – 55.0)	0.326	45.0 (30.0 – 60.0)	60.0 (40.0 – 80.0)	0.002
Embryonal carcinoma >50%, n (%) No Yes	88 (66.2) 66 (52.4)	45 (33.8) 60 (47.6)	0.024	-	-	-
Presence of LVI, n (%) No Yes	91 (70.5) 63 (48.5)	38 (29.5) 67 (51.5)	<0.001	109 (78.4) 43 (76.8)	30 (21.6) 13 (23.2)	0.804
Presence of rete testis invasion, n (%) No Yes	101 (64.3) 53 (52.0)	56 (35.7) 49 (48.0)	0.048	99 (81.1) 53 (72.6)	23 (18.9) 20 (27.4)	0.164
Spermatogenesis status, n (%) Normal Hypospermatogenesis Absence of mature spermatozoa	47 (79.7) 63 (58.3) 44 (47.8)	12 (20.3) 45 (41.7) 48 (52.2)	<0.001	38 (88.4) 54 (78.3) 60 (72.3)	5 (11.6) 15 (21.7) 23 (27.7)	0.118
T stage, n (%) pT1 pT2 pT3 pT4	84 (71.8) 64 (52.0) 6 (33.3) 0 (0.0)	33 (28.2) 59 (48.0) 12 (66.7) 1 (100.0)	0.001	99 (79.2) 48 (76.2) 5 (71.4)	26 (20.8) 15 (23.8) 2 (28.6)	0.819

AFP: Alpha-fetoprotein; LDH: lactate dehydrogenase; LVI: lymphovascular invasion; NSGCT: Non-seminomatous germ cell tumors; SGCT: Seminomatous germ cell tumors; b-hCG: b-human chorionic gonadotropin,

SS-208

Robot yardımlı laparoskopik adrenalektomi başlangıç deneyimlerimiz

Mahmut Taha Ölçücü, Yiğit Demir, Umur Cem Topcu, Kayhan Yılmaz, Murat Şambel, Şahin Kılıç, Mutlu Ateş
Sağlık Bilimleri Üniversitesi,Antalya Eğitim ve Araştırma Hastanesi, Üroloji Bölümü, Antalya

AMAÇ: Robot yardımlı laparoskopik adrenelaktomi (RYLA) yapılan hastalarımızın post operatif kısa dönem sonuçlarını değerlendirmeyi hedefledik

MATERYAL-METOD: Antalya Eğitim ve Araştırma Hastanesi Üroloji Kliniğinde Eylül 2019- Eylül 2022 arasında tek cerrah tarafından yapılan total ve parsiyel RYLA dataları prospektif olarak incelendi. Hastalar demografik verileri, preoperatif adrenelaktomi endikasyonları, tümör parametreleri, perop ve postop komplikasyonları ile patoloji sonuçları not edildi.

SONUÇLAR: Çalışmaya 15 hasta dahil edildi. Hasların 5i (%33.3), erkek 10 u (67.7)ise kadındı.Hastların yaş ortalaması 53.46 ± 9.47 yıl ve body mass index ortalaması 28.78±3.83 idi. Hastaların 2 (%13.3) sine aynı seansta bilateral adrenalektomi yapıldı. Hastaların 1 ine (%6.7) retroperitoneal yaklaşımla yapılırken kalan hastalara transperitoneal yaklaşımla RYLA yapıldı. 8 (%53.3) hastaya total 7 (%46.7) hastaya ise parsiyel adrenalektomi yapıldı. Peroperative ciddi komplikasyon görülmedi. Postoperatif Clavien Dindo Class 3 ve üzeri komplikasyona rastlanılmadı. Patoloji sonucu olarak en sık 4 Feokrositoma (%26.7) ve 4 Cushing Adenomu (%26.7) olarak görüldü.Hastalar hakkında detaylı bilgi tablo-1 de sunulmuştur.

TARTIŞMA: Başlangıç sonuçlarımıza göre RYLA gerek bilateral gerekse parsiyel olarak güvenli bir şekilde yapılabilir. Ancak hasta sayısının anlamlı sayıya ulaştığında değerlendirme yapmak daha doğru olacaktır.

Anahtar Kelimeler: adrenalektomi,robot yardımlı laparaskopi,komplikasyon

Robot-assisted laparoscopic adrenalectomy:Our initial experiences

Mahmut Taha Ölçücü, Yiğit Demir, Umur Cem Topcu, Kayhan Yılmaz, Murat Şambel, Şahin Kılıç, Mutlu Ateş
University of Health Science,Antalya Training and Research Hospital,Department of Urology, Antalya

OBJECTIVE: We aimed to evaluate the postoperative short-term results of the patients who underwent robot-assisted laparoscopic adrenalactomy (RALA).

MATERIALS-METHODS: The data of total and partial RALA which were performed by a single surgeon in the Antalya Training and Research Hospital between September 2019 and September 2022 were prospectively analyzed. Patients' demographic data, preoperative adrenalactomy indications, tumor parameters, perioperative and postoperative complications, and pathology results were noted.

RESULTS: Fifteen patients were included in the study. Five (33.3%) of the patients were male and 10 (67.7) were female. The mean age of the patients was 53.46 ± 9.47 years and the mean body mass index was 28.78±3.83. Bilateral adrenalectomy was performed in 2 (13.3%) of the patients in the same session. One of the patients (6.7%) was performed with the retroperitoneal approach, while RYLA was performed with the transperitoneal approach in the remaining patients. Total adrenalectomy was performed in 8 (53.3%) patients and partial adrenalectomy was performed in 7 (46.7%) patients. No serious peroperative complications were observed. No postoperative Clavien Dindo Class 3 or higher complication was encountered. The most common pathology results were 4 Pheocrocytoma (26.7%) and 4 Cushing's Adenoma (26.7%).The detailed informations of the patients has been shown in table-1

CONCLUSION: According to our initial results, RYLA can be safely performed both bilaterally and partially. However, it would be more accurate to evaluate when the number of patients reaches a significant number.

Keywords: adrenalectomy,robot asisted laparascopy,complication

Tablo-1

Hasta no	Yaş	cinsiyet	vücut kitle indeksi	asa skoru	metabolik sendrom varlığı	adrenalektomi endikasyonu	taraf	Tümör boyutu(cm)(sağ taraf için)	Tümör boyutu(cm) (sol taraf için)	Yakşalım tipi	total/parsiyel	süre(-dk)	Tahmini kan kaybı(ml)	Perioperatif komplikasyon	Hemoglobin değişikliği	Dren çekilme(gün)	Taburculuk(-gün)	Clavien-Dindo komplikasyon derecesi	Patoloji sonucu
1	62	Kadın	27.5	2	Yok	Non fonksiyonel adenom	Sağ	4.5	0	Transperitoneal	Total	40	150	Yok	0.5	2	2	1	Myelipom
2	46	Kadın	28.3	2	Yok	Feokromasitoma	Sol	0	2.4	Retroperitoneal	Parsiyel	88	300	Yok	0.6	3	3	1	Feokromasitoma
3	58	Kadın	26.6	2	Yok	Adrenokortikal karsinom	Bilateral	2	3	Transperitoneal	Parsiyel	90	120	Yok	0.3	3	5	1	Cushing adenomu
4	47	Erkek	26.5	2	Yok	Feokromasitoma	Sağ	4.2	0	Transperitoneal	Total	100	200	Yok	2.8	3	4	0	Feokromasitoma
5	46	Erkek	27	2	Yok	Feokromasitoma	Sağ	5.5	0	Transperitoneal	Total	90	155	Yok	0.3	2	3	1	Feokromasitoma
6	37	Kadın	29.1	2	Yok	Non fonksiyonel adenom	Sol	0	7	Transperitoneal	Total	100	150	Yok	1	3	6	1	Non-fonksiyonel adenom
7	46	Kadın	22.1	2	Yok	Conn sendromu	Bilateral	2.1	2.4	Transperitoneal	Parsiyel	200	100	Yok	1.6	2	4	1	Cushing adenomu
8	47	Kadın	29.4	2	Yok	Conn sendromu	Sol	0	4	Transperitoneal	Parsiyel	150	100	Yok	0.3	3	3	0	Conn adenomu
9	67	Erkek	25.1	2	Yok	Conn sendromu	Sol	0	3	Transperitoneal	Parsiyel	180	120	Yok	1.4	3	3	1	Normal adrenal doku
10	44	Erkek	27.1	2	Var	Adrenokortikal karsinom	Sağ	2.5	0	Transperitoneal	Total	180	400	Yok	0.4	3	7	2	Cushing adenomu
11	64	Kadın	38.2	3	Var	Adrenokortikal karsinom	Sol	0	3	Transperitoneal	Total	150	250	Yok	0.2	3	3	0	Adrenokortikal adenom
12	57	Kadın	31.9	3	Yok	Adrenokortikal karsinom	Sağ	4	0	Transperitoneal	Total	180	200	Yok	0.5	3	3	1	Adrenokortikal adenom
13	65	Kadın	29	3	Yok	Non fonksiyonel adenom	Sağ	4	0	Transperitoneal	Parsiyel	150	150	Yok	0	4	4	0	Adrenokortikal adenom
14	52	Kadın	34.2	3	Yok	Non fonksiyonel adenom	Sağ	3.5	0	Transperitoneal	Parsiyel	120	125	Yok	2	3	4	0	Feokromasitoma
15	64	Erkek	29.0	2	Yok	Conn sendromu	Sol	0	1.5	Transperitoneal	Total	150	100	Yok	0.3	3	3	1	Cushing adenomu

Hastaların preoperatif perioperatif ve postoperatif verileri

Table-1

Patient number	Age	gender	body mass index	asa scores	presence of metabolic syndrome	the indication of andrenalectomy	side	tumor size(cm) (right side)	tumor size(cm) (left side)	approach type	total/ partial	Duration(-min)	Estimated blood loss	Perioperative complication	Hemoglobin difference	Removal of drain (day)	Discharge(-day)	Clavien-dindo complication grade	Pathologycal results
1	62	Female	27.5	2	Absent	Non-functional adenoma	Right	4.5	0	Transperitoneal	Total	40	150	Absent	0.5	2	2	1	Myelipoma
2	46	Female	28.3	2	Absent	Pheochromocytoma	Left	0	2.4	Retroperitoneal	Partial	88	300	Absent	0.6	3	3	1	Pheochromocytoma
3	58	Female	26.6	2	Absent	Adrenocortical carcinoma	Bilateral	2	3	Transperitoneal	Partial	90	120	Absent	0.3	3	5	1	Cushing adenoma
4	47	Male	26.5	2	Absent	Pheochromocytoma	Right	4.2	0	Transperitoneal	Total	100	200	Absent	2.8	3	4	0	Pheochromocytoma
5	46	Male	27	2	Absent	Pheochromocytoma	Right	5.5	0	Transperitoneal	Total	90	155	Absent	0.3	2	3	1	Pheochromocytoma
6	37	Female	29.1	2	Absent	Non-functionaladenoma	Left	0	7	Transperitoneal	Total	100	150	Absent	1	3	6	1	Non-functional adenoma
7	46	Female	22.1	2	Absent	Conn syndrome	Bilateral	2.1	2.4	Transperitoneal	Partial	200	100	Absent	1.6	2	4	1	Cushing adenoma
8	47	Female	29.4	2	Absent	Conn syndrome	Left	0	4	Transperitoneal	Partial	150	100	Absent	0.3	3	3	0	Conn adenoma
9	67	Male	25.1	2	Absent	Conn syndrome	Left	0	3	Transperitoneal	Partial	180	120	Absent	1.4	3	3	1	Normal adrenal tissue
10	44	Male	27.1	2	Present	Adrenocortical carcinoma	Right	2.5	0	Transperitoneal	Total	180	400	Absent	0.4	3	7	2	Cushing adenoma
11	64	Female	38.2	3	Present	Adrenocortical carcinoma	Left	0	3	Transperitoneal	Total	150	250	Absent	0.2	3	3	0	Adrenocortical adenoma
12	57	Female	31.9	3	Absent	Adrenocortical carcinoma	Right	4	0	Transperitoneal	Total	180	200	Absent	0.5	3	3	1	Adrenocortical adenoma
13	65	Female	29	3	Absent	Non-functionaladenoma	Right	4	0	Transperitoneal	Partial	150	150	Absent	0	4	4	0	Adrenocortical adenoma
14	52	Female	34.2	3	Absent	Non-functionaladenoma	Right	3.5	0	Transperitoneal	Partial	120	125	Absent	2	3	4	0	Pheochromocytoma
15	64	Male	29	2	Absent	Conn syndrome	Left	0	1.5	Transperitoneal	Total	150	100	Absent	0.3	3	3	1	Cushing adenoma

Preoperative,perioperative and post operative data of the patients

SS-209

Sekonder maligniteye bağlı izole adrenal bez metastazına yönelik laparoskopik adrenalektomi sonuçlarımız: 18 yıllık tek merkez deneyimi

Javid Ahmadzada[1], Samet Şenel[2], Ali Serdar Gözen[3]
[1]Medistyle Hastanesi, Üroloji Kliniği, Bakü, Azerbaycan
[2]Ankara Şehir Hastanesi, Üroloji Kliniği, Ankara, Türkiye
[3]Heidelberg Üniversitesi, SLK Kliniken, Üroloji Kliniği, Heilbronn, Almanya

AMAÇ: Sekonder malignite nedeniyle izole adrenal metastaz yönetiminde laparoskopik adrenalektominin etkinlik ve güvenilirliğinin değerlendirilmesi.

GEREÇ-YÖNTEM: 2004-2022 yılları arasında izole adrenal metastaz nedeniyle laparoskopik adrenalektomi uygulanan hastaların verileri retrospektif olarak incelendi.

BULGULAR: 38 hasta (32 erkek, 4 kadın) çalışmaya dahil edildi. 35 hastada retroperitoneal yaklaşım, 3 hastada ise transperitoneal yaklaşım tercih edildi. Hastalarda saptanan primer tümörler en çok böbrek (n=22) ve akciğer (n=13) kanseri idi. Hastaların ortanca tümör çapı 3.8 (1-10) cm idi. 3 hastada kanama ve 1 hastada renal ven yaralanması olmak üzere 4 (% 10.5) hastada intraoperatif komplikasyon meydana geldi. Bu komplikasyonlar intraoperatif olarak kontrol altına alındı ve hiçbir hastada açık cerrahiye geçme gereksinimi olmadı. Hastaların demografik, klinik ve perioeperatif sonuçları tablo 1'de gösterilmiştir.

SONUÇ: Sekonder malignite bağlı 10 cm'den küçük izole adrenal bez metastazının yönetiminde rezeksiyon için laparoskopik yaklaşım, güvenilir ve tercih edilebilir bir yöntemdir.

Anahtar Kelimeler: Adrenalektomi, laparoskopi, malignite

Our results of laparoscopic adrenalectomy for isolated adrenal gland metastasis due to secondary malignancy: 18-year single center experience

Javid Ahmadzada[1], Samet Şenel[2], Ali Serdar Gözen[3]
[1]Medistyle Hospital, Urology Clinic, Baku, Azerbaijan
[2]Ankara City Hospital, Urology Clinic, Ankara, Türkiye
[3]Heidelberg University, SLK Kliniken, Urology Clinic, Heilbronn, Germany

PURPOSE: Evaluation of the efficacy and safety of laparoscopic adrenalectomy in the management of isolated adrenal metastases due to secondary malignancy.

METHODS: The data of patients who underwent laparoscopic adrenalectomy for isolated adrenal metastasis between 2004 and 2022 were evaluated retrospectively.

RESULTS: 38 patients (32 males, 4 females) were included in the study. Retroperitoneal approach was preferred in 35 patients and transperitoneal approach was preferred in 3 patients. The primary tumors detected in the patients were mostly kidney (n=22) and lung (n=13) cancers. The median tumor diameter of the patients was 3.8 (1-10) cm. Intraoperative complications occurred in 4 (10.5%) patients, including bleeding in 3 patients and renal vein injury in 1 patient. These complications were controlled intraoperatively and none of the patients required conversion to open surgery. The demographic, clinical and perioperative results of the patients are shown in Table 1.

CONCLUSION: The laparoscopic approach is a safe and preferable method in the management of isolated adrenal gland metastases smaller than 10 cm due to secondary malignancy.

Keywords: Adrenalectomy, laparoscopy, malignity

Tablo 1. İzole adrenal bez metastazı nedeniyle laparoskopik adrenalektomi uygulanan hastaların demografik, klinik ve perioperative sonuçları

Yaş (yıl) [ortanca (min-maks)]	65 (35-88)
Cinsiyet, n (%)	
Erkek	32 (84.2)
Kadın	6 (15.8)
BKİ (kg/m2) [ortanca (min-maks)]	25.3 (17-39.2)
Primer malignite, n (%)	
Böbrek	22 (57.9)
Akciğer	13 (34.3)
Larinks	1 (2.6)
Prostat	1 (2.6)
Rektum	1 (2.6)
Tümör boyutu (cm) [ortanca (min-maks)]	3.8 (1-10)
Taraf, n (%)	
Sol	24 (63.2)
Sağ	14 (36.8)
Operasyon süresi (dk) [ortanca (min-maks)]	142 (70-257)
Kan kaybı (mL) [ortanca (min-maks)]	150 (20-3000)
İntraoperatif komplikasyon, n (%)	4 (10.5)
Postoperatif komplikasyon, n (%)	2 (5.3)
Hospitalizasyon süresi (gün) [ortanca (min-maks)]	7 (2-42)

BKİ: Beden Kitle İndeksi

Table 1. Demographic, clinical and perioperative results of patients who underwent laparoscopic adrenalectomy for isolated adrenal gland metastases

Age (year) [median (min-max)]	65 (35-88)
Gender, n (%)	
Male	32 (84.2)
Female	6 (15.8)
BMI (kg/m2) [median (min-max)]	25.3 (17-39.2)
Primary malignancy, n (%)	
Kidney	22 (57.9)
Lung	13 (34.3)
Larynx	1 (2.6)
Prostate	1 (2.6)
Rectum	1 (2.6)
Tumor size (cm) [median (min-max)]	3.8 (1-10)
Side, n (%)	
Left	24 (63.2)
Right	14 (36.8)
Operation duration (min) [median (min-max)]	142 (70-257)
Blood lost (mL) [median (min-max)]	150 (20-3000)
Intraoperative complication, n (%)	4 (10.5)
Postoperative complication, n (%)	2 (5.3)
Hospital stay (day) [median (min-max)]	7 (2-42)

BMI: Body Mass Index

SS-210

Lokal anestezi altında sistoskopik girişim yapılan erkeklerin ağrı düzeylerinin yaş grubuna göre değerlendirilmesi

Fahri Erkan Sadioğlu, Çağrı Şenocak, Muhammed Arif İbiş, Kubilay Sarıkaya, İhsan Barış Müldür, Ömer Faruk Bozkurt
Ankara Atatürk Sanatoryum Eğitim ve Araştırma Hastanesi, Üroloji Kliniği, Ankara

AMAÇ: Çalışmamızda lokal anestezi ile sistoskopik girişim yapılan erkeklerin yaşa göre ağrı düzeylerininin değişimini VAS (Visual Analogue Scale) skoru ile karşılaştırmayı amaçladık

GEREÇ-YÖNTEM: Kliniğimize Ocak 2022 – Ağustos 2022 tarihleri arasında başvuran, lokal tanısal sistoskopi yapılan 128 ve Double-J kateteri çıkarılan 144 hasta olmak üzere, 18 yaşından büyük toplam 272 erkek çalışmaya dahil edildi. 40 yaşın altındaki 129 hasta Grup 1, 40 yaşından büyük 143 hasta ise Grup 2 olarak tanımlandı. İşlemden yaklaşık 10 dk önce intraüretral 11 ml %2 Lidokain HCL içeren (Dispogel®) kayganlaştırıcı jel uygulandı ve penis klemplendi. İşlem sonrası hastaların ağrı düzeyi VAS skoru ile değerlendirildi ve karşılaştırıldı.

BULGULAR: Grup 1'in yaş ortalaması 33±4.72, Grup 2'nin yaş ortalaması ise 57±11.32 olarak hesaplandı. (p=<0.001) İki grup ağrı düzeyleri açısından karşılaştırıldığında genç yaş grubundaki erkeklerde VAS skorunun anlamlı olarak daha yüksek olduğu saptandı. (p=0.021) Grup 1'de ortalama VAS skoru 6.52±2.01, Grup 2'de ortalama VAS skoru 4.7±1.75 olarak hesaplandı.

SONUÇ: Erkek hastalarda sistoskopik girişimler her yaşta lokal anestezi ile güvenle yapılabilen işlemler olmakla birlikte, gençlerde işlem sırasında ağrı düzeyinin daha yüksek olabileceği ve uygulanabilecek diğer rejyonel anestezi yöntemleri göz önünde bulundurulmalıdır.

Anahtar Kelimeler: lokal anestezi, sistoskopi, vas skoru

Evaluation of pain levels of men during cystoscopy with local anesthesia according to age group

Fahri Erkan Sadioğlu, Çağrı Şenocak, Muhammed Arif İbiş, Kubilay Sarıkaya, İhsan Barış Müldür, Ömer Faruk Bozkurt
Department of Urology, Ankara Ataturk Sanatoryum Training and Research Hospital, Ankara

OBJECTIVE: In our study, we aimed to compare the changes in pain levels according to age in men who underwent cystoscopic intervention with local anesthesia by using the VAS (Visual Analog Scale) score.

MATERIALS-METHODS: Between January 2022 and August 2022, a total of 272 men over the age of 18 were included in the study. Local diagnostic cystoscopy was performed in 128 of these patients. Double-J catheter was removed from 144 patients. 129 patients under the age of 40 were defined as Group 1, and 143 patients over the age of 40 were defined as Group 2. 10 minutes before the procedure, a lubricant gel containing 11 ml of 2% Lidocaine HCL (Dispogel®) was applied intraurethrally and the penis was clamped. After the procedure, the pain level of the patients was evaluated and compared with using VAS scores.

RESULTS: The mean age of Group 1 was 33±4.72, and the mean age of Group 2 was 57±11.32. (p=<0.001) When the two groups were compared in terms of pain levels, it was found that the VAS score was significantly higher in men in the younger age group. (p=0.021) The mean VAS score in Group 1 was 6.52±2.01 and the mean VAS score in Group 2 was 4.7±1.75.

CONCLUSION: Cystoscopy can be safely performed with local anesthesia in male patients at any age. It should be noted that the level of pain during the procedure may be higher in young people. Other regional anesthesia methods that can be applied should be discussed with the patient.

Keywords: local anesthesia, cystoscopy, vas score

Tablo 1

	Grup 1 (129)	Grup 2 (143)	p
Girişim (D-J Stent Çıkarılması / Tanısal SS)	74/55	91/52	
Yaş (yıl)	33±4.72	57±11.32	<0.001
VAS Skoru	6.52±2.01	4.7±1.75	0.021

Yaş grubuna göre ağrı skorlarının karşılaştırılması

Table 1

	Group 1 (129)	Group 2 (143)	p
Double-J-stent removal/ cystoscopy	74/55	91/52	
Age (years)	33±4.72	57±11.32	<0.001
VAS Score	6.52±2.01	4.7±1.75	0.021

Comparison of pain scores by age group

SS-211

Renal vene migrasyon gösteren double J stent; nadir bir olgu

Sabri Aydemir, Taylan Oksay, Sefa Alperen Öztürk, Mustafa Bozlu, Caner Özkan
Süleyman Demirel Üniversitesi Tıp Fakültesi, Üroloji Anabilim Dalı, Isparta

Giriş; Üreteral stent yerleştirilmesi üroloji pratiğinde böbrek ve mesane arasındaki idrar drenajını sağlamak için kullanılan yaygın bir prosedürdür[1].Üreteral stentler üriner sistem obstrüksiyonunun giderilmesi için kullanılır.Ayrıca profilaktik olarak üreter yaralanmalarından sonra iyileşmeye yardımcı olamak ve intraoperatif üreter travmalarını önlemek gibi endikasyonları da vardır[2]. Sistoskopi ile retrograd olarak üreteral stent yerleştirilmesi basit bir prosedür olmakla birlikte; hematüri, bakteriüri, ürosepsis, vasküler yapılara migrasyon ve taşlaşma gibi komplikasyonlara da sahiptir[3]. Olgu; 86 yaş kadın hasta kliniğimize sol yan ağrısı ve hematüri şikayetiyle başvurdu.Hastanın anamnezinde 20 gün önce dış merkezde sol renal taş için sol flexible üreterorenoskopik litotripsi ve sol double J (JJ) stent takıldığı öğrenildi. Labaratuvar parametleri normal olarak değerlendirildi. Hastaya çekilen direkt üriner sistem grafisinde (DÜSG) JJ stentin böbrek dışına uzanım gösterdiği izlendi(Görsel 1).Kontrol amacıyla çekilen kontrastsız taş protokolünde abdomen BT raporu "Mesane lümeninden sol pelvikaliksiyel sisteme doğru uzanım gösteren JJ katetere ait dansite mevcut olup kateterin böbrek içerisindeki kısmı renal pelviste bir tur döndükten sonra renal posterior segmenter vene girerek sol ana renal ven orta kısım düzeyine dek uzanım göstermekte." şeklinde yorumlandı (Görsel 2.).Preop hazırlıkları tamamlanan hasta sol JJ stent revizyonu planıyla operasyona alındı. Genel anestezi altında uygun sterilizasyon koşullarında litotomi pozisyonunda skopi eşliğinde 22F sistoskop ile mesaneye girildi. Sol üretere ait JJ stent skopi eşliğinde pens yardımı ile kontrollü biçimde çekildi (Görsel 3-5).Daha sonra 10F üreterorenoskop ile sol üreter orifisinden girilerek renal pelvise kadar ilerlendi, aktif kanamaya rastlanmadı. Skopi altında kontrollü biçimde sol renal pelvise 4.8F JJ stent konuldu (Gorsel 6). Postop 1.günde çekilen DÜSG'de de sol JJ stent üst ucu sol renal pelviste izlendi (Görsel 7). Sondası çekilen hastanın sol yan ağrısı ve hematüri şikayeti olmaması üzerine taburcu edildi.1 ay sonra poliklinik kontrolüne gelen hastanın sol JJ stenti lokal anestezi altında çekildi. Tartışma; Üreterorenoskopik litotripsi üreter ve böbrek taşları için günümüzde her ürologun yapabildiği bir operasyondur. Üreterorenoskopik litotripsi sonrası JJ stent takılması, enstrumasyon ve operasyona sekonder üreterde gelişebilecek ödeme bağlı obstrüksiyonun önlenmesinde ve iyileşme aşamasında tercih edimektedir [4]. Ancak retrograd JJ stent takılması işlemi nadir de olsa intavasküler migrasyon da dahil olmak üzere ciddi komplikasyonlar içermektedir. Literatürde oldukça nadir olarak izlenen intravasküler migrasyon olgularında bizim vakamızda olduğu gibi stent revizyonundan açık vasküler cerrahiye kadar uzanan geniş bir tedavi yelpazesi gerekebilmektedir[5]. Sonuç; JJ stentler günlük üroloji pratiğinde obstruksiyonu gidermek veya üreter taravmasını önleyebilmek gibi endikasyonlarla sıkça kullanılmakta olup retrograd JJ stent takılması işlemi her üroloğun kolaylıkla yapabileceği bir işlemdir. Ancak her ne kadar kolay görülse de vakamızda da görüldüğü gibi intravasküler migrasyon dahil olmak üzere ciddi komplikasyonlar gelişebileceği mutlaka akılda tutulmalıdır.

Anahtar Kelimeler: JJ stent, üreter, urs, komplikasyon, renal ven

Double J stent with renal vein migration; a rare case

Sabri Aydemir, Taylan Oksay, Sefa Alperen Öztürk, Mustafa Bozlu, Caner Özkan
Department of Urology, Faculty of Medicine, Suleyman Demirel University, Isparta, Turkey

Introduction; placing ureteral stent is a common procedure in the field of urology to provide drainage of urine between kidneys and bladder(1). Ureteral stents are used for clearing obstructions of the ureteral system. Also it indicates as a prophylactic to help healing after ureteral injuries and preventing intraoperative ureter traumas(2). Altough placing a ureteral stent retrogradly using cystoscopy is a simple procedure; it has many complications like hematuria, bacteriuria, urosepsis, migration to vascular structures and calcification(3). Case; 86 year-old female patient applied to our clinic with left-side pain and hematuria. In the patients medical history we learned she got left double J (JJ) and left flexible ureterorenoscopic lithotripsy for left renal stone in outer center 20 days ago. Her laboratory values evaluated normal. On the direct urinary system graphy (DUSG) of the patient JJ stent was seen reached out outside of kidney (Picture 1). In control-purposed performed non-contrast stone protocol Abdomen CT report was reported " From bladder lumen to pelvicalyceal system JJ catheters density is present, after catheters part in kidney rounded one time in the renal pelvis it enters renal posterior segmental vein and goes through left main renal vein middle part." (Picture 2). Preop prepared patinet got into operation as left JJ stent revision planned. Under general anesthesia and proper sterilization conditions in the lithotomy position we entered the bladder using 22F cystoscope with scope. Left ureters JJ stent withdrawn controlled using pliers with scope (Picture3-5).

Afterwards we entered left ureter orifice with 10F ureterorenoscope and proceed through renal pelvis, no active bleeding was seen. 4.8 F JJ stent placed in left renal pelvis with scope under control (Picture 6). On the DUSG performed on postop day 1, left JJ stents upper tip was present in left renal pelvis (Picture 7). After patients probe pulled out and patients left side pain and hematuria wasnt present anymore; the patient discharged. After 1 month patient came to policlinic control examination and patients left JJ stent removed under local anesthesia. Discussion; Ureterorenoscopic lithotripsy is an operation for ureter and kidney stones that every urologist can perform at the present day. Placing JJ stent after ureterorenoscopic lithotripsy is preferred on healing process and to prevent obstruction caused by edema which may occur in ureter seconder to instrumentation and operation(4). However placing a retrograd JJ stent procedure have some serious complications including intravascular migration even though it is rare. In vascular migration cases, seldomly seen in the literature, a variety of treatment may be needed from stent revision as seen in our case to open vascular surgery (5). Conclusion; JJ stents are often used on daily urology practice on mnay indications like to clear obstructions and prevent ureter trauma and placing retrograd JJ stent is a procedure that every urologist can perform easily. Eventough it seems easy, serious complications like vascular migration as seen on our case may occur and this should be keep in mind while performing the procedure.

Keywords: JJ stent, ureter, urs, complication, renal vein

Görsel
Picture

Hastanın preoperatif, intraoperatif ve postoperatif görüntülemeleri
Preoperative, intraoperative and postoperative imaging of the patient

SS-212

Perkütan Nefrolitotomi Ameliyatlarında Supin ve Pron Pozisyonlarının Karşılaştırılması

Ibrahim Topcu, Faruk Keskin, Bayram Alp, Ali Beytur
İnönü Üniversitesi, Tıp Fakültesi, Üroloji ABD

GİRİŞ: Perkütan nefrolitotomi (PNL) ameliyatı ilk olarak 1976 yılında tanımlanmıştır ve o dönemden itibaren 2 cm üzerindeki böbrek taşlarının tedavisinde altın standart olarak kullanılmaktadır. İlk olarak prone pozisyonunda tanımlanmıştır, daha sonra 1987 yılında supin pozisyonunda yapılarak literatüre kazanılmıştır. Zaman içerisinde birçok modifikasyonları tanımlanmıştır. Son yıllarda supin pozisyonda PNL (s-PNL) operasyonlarının sayısı artışa geçmiştir. Kliniğimizde 1998 yılından itibaren prone pozisyonunda (p-PNL) 5000 e yakın operasyon gerçekleştirilmiş. Supin PNL operasyonlarına ise Ekim 2021 yılında başlandı. S-PNL operasyonları Galdakao modifiye supin Valdivia pozisyonunda yapılmaktadır. Bu çalışmada yaptığımız supin PNL ameliyatlarının sonuçlarını aynı dönemde yapılan pron PNL ameliyat sonuçları ile karşılaştırmayı amaçladık.

MATERYAL-METOD: Ekim 2021-haziran 2021 tarihleri arasında kliniğimizde yapılan pron ve supin PNL operasyonlarının verilerini retrospektif olarak taradık. 2 cm'den büyük böbrek taşı olan veya ESWL dirençli böbrek taşlarına operasyon önerdik. Antikoagülan kullanımı, RIRS tercih eden hastalar çalışma dışı bırakıldı. Hastalardan taş yerleşimi alt pol veya pelvis ağırlıkta olanlara supin PNL operasyonu önerildi ve bu hastaların üst veya orta polde rezidü ihtimali olanlara eş zamanlı olarak fleksible URS (E-CIRS) de yapıldı. Çalışmaya dahil olan hastalar supin ve pron PNL ameliyatı yapılanlar olarak iki gruba ayrıldı. Preoperatif demografik özellikleri, taş boyutu ve guy skorları, ameliyat teknikleri, süresi, tüp yerleştirilme durumları ve postoperatif komplikasyonları karşılaştırıldı.

BULGULAR: Çalışmaya 106 hasta dahil oldu. P-PNL grubunda ise 51 hasta, s-PNL grubunda 55 hasta mevcuttu. S-PNL grubundaki 7 hastaya E-CIRS yapıldı. Hastaların yaş ortalamarı p-PNL grubunda 51,37 (15-81) ve s-PNL gurubunda 49,13 (18-90) idi. Cinsiyet dağılımları, ASA skorları ve operasyon yapılan taraf benzerdi. Mini/Standart PNL yapılan hasta sayıları p-PNL ve s-PNL için sırası ile 14/37 ve 43/12 idi (p<0,001). Daha önceden PNL veya nefrolitotomi ameliyatı geçiren hasta sayıları da sırası ile 14 ve 17 idi. Taş özelliklerine baktığımızda ise p-PNL ve s-PNL grupları arasında taş yüzey alanı, HU indeksi ve Guy skorunda anlamlı farklılık izlenmedi. Gruplar arasında s-PNL ameliyatı yapılan hastalarda nefrostomi yerleştirilmesinin daha az olduğu görüldü (p<0,001). Total tubeless yapılan hastalarda da s-PNL lehinde bir sonuç bulundu (p<0,001). Hastaların taşsızlık oranları sırası ile % 86 ve %89 olarak hesaplandı. Postoperatif hb düşüşü, wbc ve plt değişimi ve kreatinin değişimi açısından da anlamlı farklılık izlenmedi. Aralarında anlamlı farklılık izlenmedi. Gruplar arasında hospitalizasyon süresi ve op süresi s-PNL grubunda istatistiksel olarak anlamlı düzeyde daha kısa izlendi (p<0,001). Postoperatif komplikasyonlara baktığımızda s-PNL grubunda bir hastada pelvis yaralanması nedeni ile açığa geçildi (hasta çalışmadan çıkarıldı), 1 hastada ateş yüksekliği izlendi ve bir hastada pozisyona bağlı kontrlateral tarafta düşük ayak izlendi; p-PNL grubunda ise bir hastaya kanama nedeni ile kan transfüzyonu yapılırken 3 hastada ateş yüksekliği izlendi. (Tablo 1)

SONUÇ: PNL operasyonu deneyimli üroloji kliniklerinde sıklıkla yapılan bir operasyondur. Yaygın uygulanma şekli pron pozisyonunda olmasına rağmen supin pozisyonda yapılan operasyonlarda hem posizyon değişiminin olmamasına bağlı olarak operasyon süresinin kısa olması, solunum ve dolaşım problemleri ile barsak yaralanma oranlarının daha az olması ve eş zamanlı girişime izin vermesi nedeni ile popüler olmaktadır. Ancak literatüre bakıldığında p-PNL operasyonlarında rezidü taş miktarının daha az olduğu ve bunun hareket alanının daha geniş olmasından kaynaklandığı söylenmektedir.

Anahtar Kelimeler: pron, supin, perkütan nefrolitotomi

Comparison of Supine and Pron Positions in Percutaneous Nephrolithotomy Surgery

Ibrahim Topcu, Faruk Keskin, Bayram Alp, Ali Beytur
Inonu University, Faculty of medicine, Urology Department

INTRODUCTION: Percutaneous nephrolithotomy (PNL) surgery was first described in 1976 and has been used as the gold standard in the treatment of kidney stones larger than 2 cm since then. It was first defined in the prone position, then in 1987, it was made in the supine position and gained the literature. Many modifications have been described over time. In recent years, the number of PNL (s-PNL) operations in the supine position has increased. In this study, we aimed to compare the results of supine PNL surgeries we performed with the results of prone PNL surgeries performed in the same period.

MATERIAL-METHOD: We retrospectively reviewed the data of prone and supine PNL operations performed in our clinic between October 2021 and June 2021. We recommended surgery for kidney stones larger than 2 cm or kidney stones resistant to ESWL.

Supine PNL operation was recommended for patients with stone localization in the lower pole or pelvis, and flexible URS (E-CIRS) was also performed simultaneously in those patients with the possibility of residues in the upper or middle pole of these patients. The patients included in the study were divided into two groups as those who underwent supine and prone PNL surgery. Preoperative demographics, stone size and guy scores, surgical techniques, duration, tube placement and postoperative complications were compared.

RESULTS: 106 patients were included in the study. There were 51 patients in the P-PNL group and 55 patients in the s-PNL group. E-CIRS was performed on 7 patients in the S-PNL group. The mean age of the patients was 51.37 (15-81) in the p-PNL group and 49.13 (18-90) in the s-PNL group. Gender distributions, ASA scores and the operated side were similar. The number of patients who underwent Mini/Standard PNL was 14/37 and 43/12 for p-PNL and s-PNL, respectively ($p<0.001$. Nephrostomy placement was less common in patients who underwent s-PNL surgery between groups ($p<0.001$). A positive result for s-PNL was also found in patients who underwent total tubeless treatment ($p<0.001$). Stone-free rates of the patients were calculated as 86% and 89%, respectively. Hospitalization time and operative time were statistically significantly shorter in the s-PNL group between the groups ($p<0.001$). According to the postoperative complications, one patient in the s-PNL group underwent open surgery due to a pelvis injury, high fever was observed in one patient; In the p-PNL group, blood transfusion was performed in one patient due to bleeding, and fever was observed in 3 patients. (Table 1)

CONCLUSION: PNL operation is a frequently performed operation in experienced urology clinics. Although the common method of application is in the prone position, it is popular in operations performed in the supine position due to the short operation time due to the absence of position change, the lower rates of respiratory and circulatory problems and bowel injury, and the simultaneous intervention. However, when we look at the literature, it is said that the amount of residual stone in p-PNL operations is less and this is due to the wider range of motion.

Keywords: prone, supine, percutaneous nephrolithotomy

SS-213

2021 Yılında Takılan Üreteral Double J (DJ) Stent Uygulama Endikasyonlarımız, Tek merkez klinik sonuçlarımız

Burak Bilir, Hasan Can Kuvan, Burak Akgül, Atınç Tozsin, Tevfik Aktoz
Trakya Üniversitesi, Üroloji Anabilim Dalı, Edirne

Üreteral double J stentler üroloji pratiğinde sık kullanılan renal pelvis ile mesane arasındaki idrar akımının devamlılığını sağlayan kataterlerdir. Günümüzde üroloji pratiğinde taş hastalığından, malignite basılarına sekonder oluşan obstruksiyona kadar geniş bir endikasyon ağına sahiptir. Bu çalışma ile 2021 yılında çeşitli nedenler ile uni/bilateral DJ stent takılan hastaların etyolojilerini araştırmayı hedefledik.

Trakya Üniversitesi Tıp Fakültesi Üroloji Kliniğinde 2021 yılı boyunca üreteral DJ stent uygulanan 194 hastanın verileri retrospektif olarak değerlendirildi. Cerrahi işlem tüm hastalarda sedo-analjezi/genel anestezi altında sistoskop eşliğinde retrograd yönde uygulanmıştır. Operasyon esnasında DJ stent yerleştirilemeyen hastalar çalışmaya dahil edilmemiştir. Hastaların yaş, cinsiyet, anestezi türü, yön, DJ stent takılma endikasyonu ve vaka aciliyet verileri not edilmiştir.Verilerin istatistiksel analizi için SPSS programı kullanıldı. Parametrik değişkenler için tek yönlü varyans analizi, nonparametrik değişkenler için Kruskal Wallis testi ve Spearmen's Korelasyon analizi kullanıldı, $p<0.05$ değeri anlamlı olarak kabul edildi.

Hastaların demografik verilerinin gruplara göre dağılımı Tablo 1'de belirtilmiştir. Acil DJ stent takılan hastaların 41'i taş, 25'i malignite nedenli takılmış olup elektif olarak DJ yerleştirilen hastaların 34'ü malignite 26'sını taş hastaları oluşturmaktadır. Total olarak incelendiğinde en sık endikasyon taş hastalığı olup ikinci sıklığı maligniteye bağlı obstruktif üropatili hastalar oluşturmaktadır.

Üriner sistem DJ stent takılması operasyonu gerek acil gerek elektif olarak gerçekleştirilebilmekte olup günlük pratikte endoskopik girişimlerin büyük bir çoğunluğunu kapsamaktadır.

Anahtar Kelimeler: Üreteral Double J Stentleme, Obstrüktif Üropati, Üriner Sistem Taşı, Malignite Basısı

Single-center study, ureteral Double J (DJ) Stent Insertion Indications in 2021

Burak Bilir, Hasan Can Kuvan, Burak Akgül, Atınç Tozsin, Tevfik Aktoz
Trakya University, Department of Urology, Edirne

Ureteral double J stents are frequently used in urology practice, providing continuity of urine flow between the renal pelvis and the bladder. Nowadays, it has a wide range of indications in urology practice, from stone disease to malignant compressions. With this study, we aimed to investigate the etiology of patients who had uni/bilateral DJ stent inserted for various reasons in 2021.

The data of 194 patients who underwent ureteral DJ stent during 2021 in Trakya University Faculty of Medicine, Urology Department were evaluated retrospectively. The surgical procedure was performed in retrograde direction under sedo-analgesia/general anesthesia with cystoscope in all patients. Patients who could not have a DJ stent insertion during the operation were not included in this study. Patient's age, gender, type of anesthesia, direction, indication of DJ stent insertion and case emergency datas were noted.SPSS program was used for statistical analysis of the data. One-way analysis of variance was used for parametric variables, Kruskal Wallis test and Spearmen's Correlation analysis were used for nonparametric variables, p value of <0.05 was considered significant.

The general characteristics of the patients according to the groups are shown in Table 1. Forty one of the patients with emergency DJ stent insertion for stone disease and 25 for malignancy, 34 patients with elective DJ stent insertion due to malignant external obstruction and 26 stone diseases. Among all indications, the most common has revealed as stone disease, and the second as obstructive uropathy due to malignancy.

Urinary system DJ stent placement can be performed both emergency and electively and covers the majority of endoscopic interventions in daily practice.

Keywords: Ureteral Double J Stenting, Obstructive Uropathy, Urinary Tract Stone, Malignant Compression

Hastaların demografik özellikleri (n=194)

Yaş (yıl) (ort±sd)	56,76± 15,27
Cinsiyet Kadın Erkek	81(%41,75) 113(%58,25)
Yön Sağ Sol Bilateral	70(%36,1) 60(%30,9) 64(%33,0)
Endikasyon Taş Malignite Perop dahiliyet URS/PNL esnasında Onarım Enfeksiyon Retroperitoneal fibrozis	67 (%34,5) 59(%30,4) 21(%10,9) 19(%9,8) 13(%6,7) 9(%4,6) 6(%3,1)
Operasyon türü Acil Elektif	77(%39,7) 117(%60,3)
Anestezi türü Sedo-analjezi Genel	134(%69,1) 60 (%30,9)

Descriptive statistics of patients

Age(year) (mean±sd)	56,76± 15,27
Gender Female Male	81(%41,75) 113(%58,25)
Side Right Left	70(%36,1) 60(%30,9) 64(%33,0)
Indication Stone Infection Retroperitoneal fibrosis Malignancy Perop participation Reconstruction URS/PNL	67 (%34,5) 9(%4,6) 6(%3,1) 59(%30,4) 21(%10,9) 13(%6,7) 19(%9,8)
Operation type Emergency Elective	77(%39,7) 117(%60,3)
Anesthesia type Sedoanalgesia General	134(%69,1) 60 (%30,9)

SS-214

Ventral inlay labium minus greft üretroplasti sonuçlarımız

Ümit Yıldırım, Mehmet Uslu, Oktay Karakoç
Kafkas Üniversitesi, Tıp Fakültesi, Üroloji Anabiim Dalı

AMAÇ: Kadın üretra darlığı tedavisinde uyguladığımız 3 vakalık ventral inlay labium minor graft üretroplasti (VILGU) sonuçlarımızı paylaşmayı amaçladık.

YÖNTEM: 2018- 2022 yılları arasında VILGU yöntemi ile 3 kadın hastamızda üretroplasti operasyonu gerçekleştirdik. Operasyon öncesinde bir hastamızın sistostomi kateteri mevcuttu. Diğer bir hastamızın ise 25 yıllık aralıklı dilatasyon öyküsü vardı. Operasyon öncesi tüm hastalar, IPSS skoru, üroflowmetri, voiding sistoüretrografi ve intraoperatif 6,5 F URS kullanılarak sistoüretrogarafi ile değerlendirilmiştir. Yöntemimizde anterior vaginal orta hat insizyonu tercih ettik. Üretrayı, meatusun 0,5-1cm proksimalinden sağlıklı mukozayı 5 mm içerecek şekilde mesane boynuna doğru insize ettik. Takiben labium minustan alınan mukozal grefti üretraya augmente ettik. Mesaneye 18 F sonda iletimini takiben periüretral dokuları ve vaginal mukozayı anatomik olarak kapattık. Sonda 14-21 gün arasında tutuldu. Postoperatif değerlendirmede üroflowmetri, IPSS skoru ve 14 F sonda ile üretral muayene kullanıldı.

BULGULAR: Ortalama yaş 49,6 idi (46-55). Ortalama darlık uzunluğu 1,5 cm idi (1-2cm). Preop ortalama Qmax 4,6 mL/sn olarak ölçüldü (0-8 mL/sn). Preoparatif IPSS skorları ortalama 29'du (26-35). Ortalama operasyon süresi 115 dk idi (110-120). Ortalama takip süresi 29 aydı (3-46). Postopartif oratalama Qmax değeri 21,3(18-24) olarak ölçülürken ortalama IPSS 7 idi (6-8). Hastalarımızda de-novo stress inkontinas gözlenmedi. Üretrovaginal fistüle rastlanmadı.

SONUÇ: Seçilmiş kadın üretra darlığı vakalarında VILGU etkin ve güvenli bir şekilde uygulabilen bir cerrahi seçenektir.

Anahtar Kelimeler: kadın, üretra, darlık, üretroplasti

Our ventral inlay labium minus graft urethroplasty results

Ümit Yıldırım, Mehmet Uslu, Oktay Karakoç
Kafkas University, Faculty of Medicine, Urology Deparment

OBJECTIVE: We aimed to share the results of ventral inlay labium minor graft urethroplasty (VILGU), which we applied to treat female urethral stenosis.

MATERIALS-METHODS: Between 2018 and 2022, we performed urethroplasty with the VILGU method in 3 female patients. Before the operation, one of our patients had a cystostomy catheter. Another patient had a 25-year history of intermittent dilatation. All patients were evaluated preoperatively by IPSS score, uroflowmetry, voiding cystourethrography, and cystourethrography using intraoperative 6.5 F URS. In our method, we preferred an anterior vaginal midline incision. We incised the urethra from 0.5-1 cm proximal to the meatus to the bladder neck, containing 5 mm of healthy mucosa. Then, we augmented the mucosal graft taken from the labium minus into the urethra. We anatomically closed the periurethral tissues and vaginal mucosa after the 18 F catheter was delivered to the bladder. The catheter was held for 14-21 days. In the postoperative evaluation, uroflowmetry, IPSS score, and urethral examination with a 14 F catheter were used.

RESULTS: The mean age was 49.6 (46-55). The mean stenosis length was 1.5 cm (1-2 cm). Preoperative mean Qmax was measured as 4.6 mL/sec (0-8 mL/sec). The mean preoperative IPSS scores were 29 (26-35). The mean operation time was 115 minutes (110-120). The mean follow-up period was 29 months (3-46). The mean postoperative Qmax value was 21.3(18-24), while the mean IPSS was 7 (6-8). No de-novo stress incontinence was observed in our patients. No urethrovaginal fistula was found.

CONCLUSION: VILGU is an effective and safe surgical option in selected female urethral stricture cases.

Keywords: female, urethra, stricture, urethroplasty

Üretral insizyon
Urethral incision

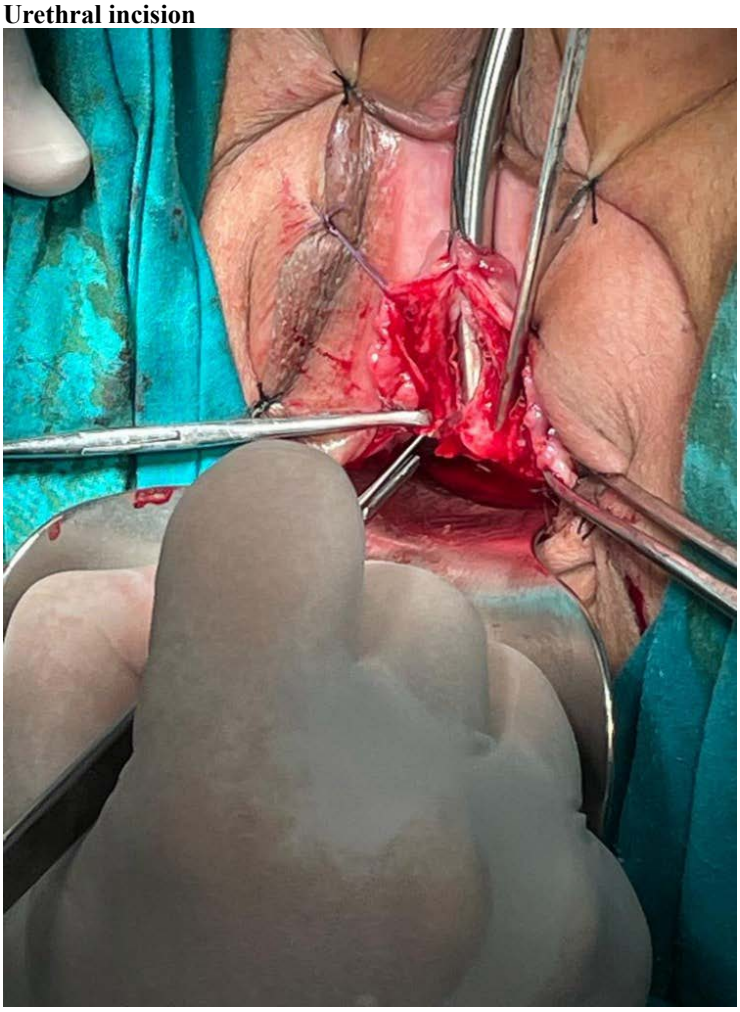

SS-215

Video Destekli Temiz Aralıklı Kateterizasyon Eğitiminin Hastaların Uygulama Becerisi ve Öz Güveni Üzerine Etkisi

Yeliz Çulha, Rengin Acaroğlu
İstanbul Üniversitesi-Cerrahpaşa, Florence Nightingale Hemşirelik Fakültesi, Hemşirelik Esasları Ana Bilim Dalı, İstanbul

AMAÇ: Bu araştırmanın amacı, araştırıcı tarafından geliştirilen video ile uygulanan Temiz aralıklı Kateterizasyon (TAK) eğitiminin hastaların uygulama becerisi ve öz güveni üzerine etkisini incelemektir.

YÖNTEM: Ön test-son test-kontrol gruplu, yarı deneysel araştırma tasarımında planlanan çalışmanın evrenini, İstanbul'da bir şehir hastanesinin Üroloji Polikliği'nde TAK uygulamaya yeni başlayacak hastalar, örneklemini ise 40 deney, 40 kontrol grubu olmak üzere toplam 80 hasta oluşturdu. Deney grubu hastalara, eğitim videosu ile TAK uygulama eğitimi verilerek, hastanın /aile üyesinin / bakım vericini cep telefonuna yüklendi. Kontrol grubundaki hastalara, herhangi bir girişim uygulanmadı. Hastaların uygulama becerileri, bağımsız iki gözlemci tarafından değerlendirildi. Hastaların komplikasyon varlığının değerlendirmesinde aynı uzman hekimden destek alındı. Hastalar 4 kez izlendi. İlk görüşmede ham veriler elde edildi (ön test). Birinci hafta ve birinci ayda izlemler, üçüncü ayda son değerlendirme (son test) yapıldı. Araştırmanın verilerinin toplanmasında, Discern Sorgulama Formu ve Global Kalite Puanı (Global Quality Score - GQS), Hasta Bilgi Formu, TAK Beceri Kontrol Listesi ve Temiz Aralıklı Kendi Kendine Kateterizasyonda Öz Güven Ölçeği kullanıldı.

BULGULAR: Video destekli eğitim uygulanan deney grubu hastalarda; uygulamaya ilişkin TAK Beceri Kontrol Listesi ve Temiz Aralıklı Kendi Kendine Kateterizasyonda Öz Güven Ölçeği puan ortalamalarının kontrol grubu hastalara göre istatistiksel olarak anlamlı derecede daha yüksek olduğu ($p<0,001$), kateterizasyon uygulaması sırasında ağrı hissetme deneyiminin kontrol grubundaki hastalara göre istatistiksel olarak anlamlı derecede daha az görüldüğü ($p<0,05$), üriner sistem infeksiyonu, sıkışma hissi, idrar kaçırma, kanama, üretral yolda daralma gibi koplikasyonların, kontrol grubu hastalara göre istatistiksel olarak anlamlı düzeyde daha az deneyimlendiği ($p<0,05$) saptandı.

SONUÇ: Video destekli temiz aralıklı kateterizasyon eğitiminin, hastaların uygulama becerisi ve öz güven gelişimi üzerinde olumlu etkisinin olduğu belirlendi.

Anahtar Kelimeler: Temiz aralıklı kateterizasyon, video destekli eğitim, uygulama becerisi, öz güven, hemşirelik

The Effect of Video Assisted Clean Intermittent Catheterization Training on Patients' Practical Skills and Self-Confidence

Yeliz Çulha, Rengin Acaroğlu
Istanbul University-Cerrahpaşa Florence Nightingale Faculty of Nursing, Fundamentals of Nursing Department, Istanbul

AIM: The aim of this study is to examine the effect of CIC (Clean Intermittent Catheterization) training applied with the video developed by the researcher on the application skills and self-confidence of the patients.

METHODS: The population of the study, which was planned in a quasi-experimental research design with a pretest-posttest-control group, consisted of patients who would just start CIC in the Urology Department of a city hospital in Istanbul, and the sample consisted of 80 patients, 40 of whom were in the experimental group and 40 in the control group. Experimental group patients were given CIC practical training with a training video and downloaded to the mobile phone of the patient / family member / caregiver. No intervention was implemented to the patients in the control group. The practice skills of the patients were evaluated by two independent observers. The support of the same physician was taken in the evaluation of the presence of complications in the patients. The patients were followed up 4 times. Raw data were obtained at the first interview (pretest). Follow-ups were made in the first week and in the first month, and the final evaluation (post-test) was performed in the third month. The Discern Inquiry Form and the Global Quality Score (GQS), the Patient Information Form, the CIC Skill Checklist and the Self Confidence Scale in Clean Intermittent Self Catheterization were used to collect the data of the study.

RESULTS: In the experimental group patients who received video-assisted training, It was found that the mean Practical Skill Checklist and the Self Confidence Scale in Clean Intermittent Self mean scores were statistically significantly higher than the control group patients ($p<0.001$), the experience of feeling pain during the catheterization implementation was less than the patients in the control group, the patients in the control group experienced statistically significantly less complications such as urinary system infection, urgency, urinary incontinence, bleeding, and narrowing of the urethral tract ($p<0.05$).

CONCLUSION: It was determined that video-assisted clean intermittent catheterization training had a positive effect on the practical skills and self-confidence development of the patients.

Keywords: Clean intermittent catheterization, video-assisted training, practice skill, self-confidence, nursing

SS-216

İnvaziv Ürodinami Öncesi Farklı Eğitim Yöntemlerinin Hastaların Anksiyete, Ağrı, İşleme Hazır Oluşluk ve Memnuniyet Düzeyine Etkisi: Randomize Kontrollü Klinik Çalışma

Esra Özden[1], Emine İyigün[1], Selahattin Bedir[2]
[1]Sağlık Bilimleri Üniversitesi Gülhane Hemşirelik Fakültesi, Cerrahi Hastalıkları Hemşireliği Anabilim Dalı, Ankara, Türkiye.
[2]Sağlık Bilimleri Üniversitesi, Gülhane Eğitim ve Araştırma Hastanesi, Üroloji Kliniği, Ankara, Türkiye.

AMAÇ: Ürodinami işlemi öncesinde kullanılan farklı eğitim yöntemlerinin ağrı, anksiyete, işleme hazır oluşluk ve memnuniyet üzerindeki etkilerini karşılaştırmak.

ARKA PLAN: Ürodinami, ağrı ve anksiyeteye neden olan invaziv bir işlemdir. Hasta eğitimi, ağrı ve anksiyeteyi azaltan, hasta memnuniyetini artıran kanıta dayalı hemşirelik müdahalesidir.

TASARIM: Araştırma tek merkezli, randomize kontrollü klinik bir çalışmadır.

YÖNTEM: Araştırmada katılımcılar (n=80) randomize olarak dört gruba atanmıştır. Kontrol grubunda yer alan hastalara klinik rutin bilgilendirme yapılırken, müdahale grubunda bulunan hastalara broşür ile eğitim, video ile eğitim, broşür destekli video ile eğitim verilmiştir. Araştırma verileri, Katılımcıların Tanıtıcı Özelliklerine İlişkin Veri Toplama Formu, Durumluk Kaygı Envanteri ve Vizüel Analog Skala kullanılarak toplanmıştır.

BULGULAR: Müdahale gruplarında kontrol grubuna göre, ürodinami öncesi ağrı beklentisinin ve ürodinami sırasındaki ağrı şiddetinin anlamlı olarak daha düşük olduğu saptanmıştır ($p<0,05$). Broşür destekli video ile eğitim grubunda ise broşür ile eğitim grubuna göre ürodinami öncesi ağrı beklentisinin anlamlı olarak daha düşük olduğu bulunmuştur ($p<0,05$). Kontrol grubuna ve broşür ile eğitim grubuna kıyasla video ile eğitim ve broşür destekli video ile eğitim gruplarında, anksiyete düzeylerinin anlamlı olarak daha düşük, memnuniyetlerinin ise anlamlı olarak daha yüksek olduğu saptanmıştır ($p<0,05$).

SONUÇ: Kullanılan yöntemler arasında, tüm parametreleri olumlu yönde etkilediği için en etkili yöntemin broşür destekli video ile eğitim olduğu saptanmıştır.

Anahtar Kelimeler: ağrı, anksiyete, memnuniyet, hasta eğitimi, hemşirelik, ürodinami

The Effect of Different Education Methods Before Invasive Urodynamics on Patients' Anxiety, Pain, Readiness for the Procedure, and Satisfaction Levels: A Randomized Controlled Clinical Trial

Esra Özden[1], Emine İyigün[1], Selahattin Bedir[2]
[1]Health Science University, Gulhane Nursing Faculty, Department of Surgical Nursing, Ankara, Turkey.
[2]University of Health Sciences, Gulhane Training and Research Hospital, Department of Urology, Ankara, Turkey.

AIM: This study was carried out to compare the effects of different education methods utilized before a urodynamic testing procedure on patients' pain, anxiety, readiness for the procedure, and satisfaction.

BACKGROUND: Urodynamic testing is an invasive procedure that causes pain and anxiety. Patient education is an evidence-based nursing intervention that relieves pain and anxiety and increases patient satisfaction.

DESIGN: The study is a single-center, randomized controlled clinical trial.

METHOD: Participants (n=80) were randomly assigned to four groups. While patients in the control group were provided with routine clinical information, patients in the intervention group were given education with brochures, videos, and brochure-supported videos. The research data were collected by using a Data Collection Form with items about participants' descriptive characteristics, the State Anxiety Inventory, and the Visual Analog Scale.

RESULTS: It was determined that pain expectation before urodynamics and the severity of pain during urodynamics were significantly lower in intervention groups than in the control group ($p<0.05$). Pain expectation before urodynamics was significantly lower in the brochure-supported video education group than in the brochure education group ($p<0.05$). Anxiety levels were significantly lower and satisfaction levels were significantly higher in the video education and brochure-supported video education groups than in the control and brochure education groups ($p<0.05$).

CONCLUSION: Of the methods utilized, it was determined that the most effective one was brochure-supported video education as it affected all parameters positively.

Keywords: pain, anxiety, satisfaction, patient education, nursing, urodynamics

SS-217

Klinik Uygulama için Genişletilmiş Prostat Kanseri İndeksi (EPIC-CP)' nin Türkçe Versiyonunun Psikometrik Özelliklerinin İncelenmesi

Sevgi Çolak[1], Fatma Vural[2]
[1]Dokuz Eylül Üniversitesi Sağlık Bilimleri Enstitüsü Cerrahi Hastalıklar Hemşireliği Anabilim Dalı
[2]Dokuz Eylül Üniversitesi Hemşirelik Fakültesi Cerrahi Hastalıklar Hemşireliği Anabilim Dalı

GİRİŞ: EPIC-CP klinik kullanım kolaylığı olan 10 soru ve 16 maddeden oluşan likert tipi bir ölçüm aracıdır. Prostat kanserli hastaların yaşam kalitesini belirleyen beş alt boyuttan oluşur. Bunlar; üriner inkontinans, idrar tahrişi/retansiyonu, barsak fonksiyonları, cinsellik ve hormonal semptomlardır. Daha yüksek puanlar daha kötü semptom şiddetini ve daha kötü yaşam kalitesini göstermektedir.

AMAÇ: Bu çalışma Klinik Uygulama için Genişletilmiş Prostat Kanseri İndeksi (EPIC-CP)'nin Türkçe versiyonunun psikometrik özelliklerini incelemek amacıyla metadolojik bir araştırma olarak yürütülmüştür.

YÖNTEM: Bu araştırmanın örneklemi Adnan Menderes Üniversitesi Hastanesi üroloji ve onkoloji polikliniklerine başvuran prostat kanseri teşhisi konulmuş hastalardır. Veriler Şubat 2021- Temmuz 2021 tarihleri arasında toplanmıştır. Ölçeğin kapsam geçerliliği, cerrahi hastalıkları hemşireliği alanından 11 uzmanın görüşüne başvurularak değerlendirilmiştir. Verilerin analizinde korelasyon analizi, sayı/yüzde, t testi, faktör analizi ve cronbach α güvenirlik katsayısı yöntemleri kullanılmıştır.

BULGULAR: Araştırmaya katılan 80 hastanın sosyo-demografik ve klinik özellikleri incelendiğinde; %65'inin evli, %52'sinin ilk-ortaokul mezunu, %41'inin gelir gidere eşit, %49'unun Gleason Skoru 8-10, %61'inin tümörün metastatik olarak yayıldığı belirlenmiştir. Hastaların ortalama yaşı 72.96±8.44 ve ortalama PSA değeri 28.39±4.31 ng/ml olarak saptanmıştır. Genel olarak prostat kanseri yaşam kalitesi puanı (min 0- maks 60); 26.26± 9.6 olarak hesaplanmıştır. Ölçeğin dil geçerliliği için uzman görüşleri alınarak Kapsam Geçerlilik İndeksi ölçeğin her maddesi için 1.0 olarak hesaplanmıştır. Ölçeğin güvenilirliğini ve iç tutarlılığının değerlendirmesi amacıyla Cronbach alfa katsayısı hesaplanmıştır. EPIC-CP ölçeğinin toplam Cronbach's α değeri 0.83 olarak bulunmuştur. Ölçek alt boyutlarında ise Cronbach's α değeri sırasıyla; üriner inkontinans 0.79, idrar tahrişi/tıkanma 0.82, bağırsak sorunları 0.83, cinsel alt boyut 0.62 ve canlılık/hormonal alt boyut ise 0.83 olarak bulunmuştur.

SONUÇ: Yapılan istatistiksel değerlendirmeler sonucunda Klinik Uygulama için Genişletilmiş Prostat Kanseri İndeksi (EPIC-CP)'nin geçerlik ve güvenirliği çok yüksek bulunmuştur. Bu sonuçlar göz önüne alındığında, geliştirilen bu ölçeğin, Türkiye'de yapılacak araştırmalar için başarıyla kullanılabileceğini göstermektedir.

Anahtar Kelimeler: Geçerlilik, güvenilirlik, prostat kanseri, yaşam kalitesi.

Investigation of the Psychometric Properties of the Turkish Version of the Extended Prostate Cancer Index for Clinical Practice

Sevgi Çolak[1], Fatma Vural[2]
[1]Department of Surgical Nursing, Health Sciences Institute, Dokuz Eylul University, Izmir, Turkey
[2]Department of Surgical Nursing, Faculty of Nursing, Dokuz Eylul University, Izmir, Turkey

INTRODUCTION: EPIC-CP is a likert-type measurement tool consisting of 10 questions and 16 items with clinical ease of use. It consists of five sub-dimensions that determine the quality of life of patients with prostate cancer. These; urinary incontinence, urinary irritation/retention, bowel functions, sexuality and hormonal symptoms. Higher scores indicate worse symptom severity and worse quality of life.

AIM: This study was conducted as a methodological study to examine the psychometric properties of the Turkish version of the Extended Prostate Cancer Index for Clinical Practice (EPIC-CP).

METHOD: The sample of this study is the patients diagnosed with prostate cancer who applied to the urology and oncology outpatient clinics of Adnan Menderes University Hospital. Data were collected between February 2021 and July 2021. The content validity of the scale was evaluated by consulting 11 experts from the field of surgical nursing. Correlation analysis, number/percentage, t test, factor analysis and cronbach α reliability coefficient methods were used in the analysis of the data.

FINDINGS: When the socio-demographic and clinical characteristics of 80 patients participating in the study were examined; It was determined that 65% of them were married, 52% were primary and secondary school graduates, 41% were equal to income and expenditure, 49% had a Gleason Score of 8-10, and 61% had metastatic spread of the tumor. The mean age of the patients was 72.96±8.44 and the mean PSA value was 28.39±4.31 ng/ml. Overall prostate cancer quality of life score (min 0-max 60); It was calculated as 26.26± 9.6. Scope Validity Index was calculated as 1.0 for each item of the scale by taking expert opinions for the language validity of the scale. Cronbach's alpha coefficient was calculated in order to evaluate the reliability and internal consistency of the scale. The total Cronbach's α value of the EPIC-CP scale was found to be 0.83. In the sub-dimensions of the scale, Cronbach's α values are respectively; urinary incontinence was 0.79, urinary irritation/obstruction 0.82, intestinal problems 0.83, sexual subscale 0.62, and vitality/hormonal subscale 0.83.

CONCLUSION: As a result of the statistical evaluations, the validity and reliability of the Extended Prostate Cancer Index for Clinical Practice (EPIC-CP) was found to be very high. Considering these results, it shows that this developed scale can be used successfully for research to be conducted in Turkey.

Keywords: Prostate cancer, reliability, quality of life, validity.

SS-218

Poliklinik ortamında yapılan sistoskopik işlemler ve dikkat edilmesi gerekenler hususlar

Şebnem Dinçer
Liv Hospital Vadistanbul, Üroloji bölümü, İstanbul

Günümüzde sistoskopi, sıklıkla başvurulan önemli bir tanı aracı olarak yerini almıştır. Gelişen teknoloji ile kullanıma giren fleksible sistemler bu işlemin daha ağrısız ve haliyle genel anestezi uygulanmadan poliklinik şartlarında gerçekleştirilebilmesine imkân sağlamıştır. Biz de kliniğimizde poliklinik şartlarında fleksible sistoskopi işlemini sıklıkla kullanmaktayız. Bu bildiride, poliklinik şartlarında uygulanan sistoskopi yönteminin hangi durumlarda kullanılabileceğinin, hastaya sağladığı avantajların ve bazı dikkat edilmesi gereken durumların ortaya koyulması amaçlanmıştır.

Anahtar Kelimeler: fleksible sistoskopi, üroloji, lokal anestezi

Cytoscopic procedures performed in the outpatient setting and matters to be considered

Şebnem Dinçer
Urology, Liv hospital Vadistanbul, Istanbul, Turkey

Today, cystoscopy has taken its place as an important diagnostic tool that is frequently applied. Flexible systems, which have been put into use with the developing technology, have made it possible to perform this procedure more painlessly and in polyclinic conditions without the use of general anesthesia. In our clinic, we frequently use the flexible cystoscopy procedure in outpatient conditions. In this paper, it is aimed to reveal in which situations the cystoscopy method applied in outpatient clinics can be used, the advantages it provides to the patient and some situations that need attention.

Keywords: flexible cystoscopy, urology, local anesthesia

SS-219

Radikal sistektomi ve üriner diversiyon yapılan hastalarda immünonutrisyon desteği

Şebnem Dinçer
Liv Hospital Vadistanbul, Üroloji bölümü, İstanbul

İmmün sistemi daha etkin kılmak amacıyla arjinin, glutamin, n-3 yağ asitleri ve nükleotitler gibi çeşitli besin öğeleri ile zenginleştirilerek uygulanan beslenme şekline immünonütrisyon adı verilmektedir. Kas invaziv mesane tümörlerinde ya da yüksek progresyon riski olan kas invaziv olmayan mesane tümörlerinde radikal sistektomi ve üriner diversiyon, invaziv mesane tümörlerinin tedavisinde altın standarttır. Kanser cerrahisi planlanan hastalara pre op ve post op dönemde uygulanan immünonütrisyon desteğinden beklediğimiz ilk amaç başlangıçtaki enflamatuvar yanıtı ve ilişkili olduğu doku hasarını azaltmak, morbiditeyi, enfeksiyöz komplikasyon oranlarını, yara gelişimini ve hastanede yatış süresini azaltmaktadır. Diğer bir amaç ise kanser cerrahi sonrası gelişmiş olan enfeksiyonlarda iyileşme ve derlenmeyi sağlayabilecek optimal bir immün ve enflamatuvar yanıt oluşturabilmek, ile sağkalımı arttırmaktır. Bu majör kanser cerrahisi, sistemik inflamatuar yanıtın güçlü stimülanıdır ve bu inflamatuar yanıt çok fazla ve kontrolsüz olursa endojen enerji depolarının hızlıca tüketilmesi ile birlikte hipermetabolizma, immünolojik disfonksiyon, cerrahi sonrası komplikasyonlar ve organ fonksiyonlarının kötüye gitmesine yol açabilmektedir. İmmün sistemin diyetle güçlendirilmesi kanser hastalarında önemli bir ek tedavi olarak kabul edilmeye başlanmıştır. Bu derlemede; kanser cerrahisi uygulanan hastalarda önemli rolleri olan immünonütrientler ve bu besin öğelerinin etkileri hakkında bilgi vermek amaçlanmaktadır.

Sistektomi sonrası üriner sistemin rekonstrüksiyon amacıyla bir diversiyon tekniğine karar verilmesi ve uygulanması gerekir. Radikal sistektomi sonrası üriner sistemin rekonstrüksiyonu amacıyla çeşitli barsak segmentleri kullanılmaktadır. Aynı zamanda kullanılan barsak segmenti ve diversiyon tipine göre çeşitli metabolik bozukluklar ve klinik semptomlar ortaya çıkmaktadır. Bu hasta grubunun post operatif bakım ve iyileşme süreci oldukça uzun sürebilmektedir. Bu sebeple bu dönemi daha rahat geçirmesi için bizde kliniğimizde bu hasta gurubuna pre op ve post op dönemde immünonutrisyon desteğini uygulamaktayız. Gözlemlerimize göre bu tedaviyi uyguladığımız hastalarda cerrahinin neden olduğu immün sistemin baskılanmasını düzelttiğini cerrahi sonrası enfeksiyon ve hastanede kalış süresini kısaltmıştır. Ancak bu konuda iyi planlanmış prospektif çalışmalara ihtiyaç bulunmaktadır.

Anahtar Kelimeler: Mesane kanseri, immünonütrisyon, radikal sistektomi, üriner diversiyon, kanser cerrahisi

Immunonutrition support in patients undergoing radical cystectomy and urinary diversion

Şebnem Dinçer
Urology, Liv hospital Vadistanbul, Istanbul, Turkey

In order to make the immune system more effective, the diet that is enriched with various nutrients such as arginine, glutamine, n-3 fatty acids and nucleotides is called immunonutrition. For muscle-invasive bladder tumors or non-muscle-invasive bladder tumors with a high risk of progression, radical cystectomy and urinary diversion are the gold standard for the treatment of invasive bladder tumors. The first aim we expect from the immunonutrition support applied in the pre-op and post-op period to patients planned for cancer surgery is to reduce the initial inflammatory response and associated tissue damage, reduce morbidity, infectious complication rates, wound development, and length of stay in hospital. Another aim is to create an optimal immune and inflammatory response that can provide recovery and recovery in infections developed after cancer surgery, and to increase survival. This major cancer surgery is a powerful stimulant of the systemic inflammatory response, and if this inflammatory response is too much and uncontrolled, it can lead to rapid depletion of endogenous energy stores, resulting in hypermetabolism, immunological dysfunction, post-surgical complications, and deterioration of organ functions. Strengthening the immune system with diet has begun to be accepted as an important additional treatment in cancer patients. In this review; In this study, it is aimed to provide information about immunonutrients that have important roles in cancer surgery patients and the effects of these nutrients.

A diversion technique should be decided and applied for the purpose of reconstruction of the urinary system after cystectomy. Various bowel segments are used for the reconstruction of the urinary system after radical cystectomy. At the same time, various metabolic disorders and clinical symptoms occur depending on the bowel segment and diversion type used. The post-operative care and recovery period of this patient group can take quite a long time. For this reason, we apply immunonutrition support to this patient group in the pre-op and post-op periods in our clinic to make this period more comfortable. According to our observations, this treatment improved the suppression of the immune system caused by surgery, and shortened the postoperative infection and hospital stay. However, there is a need for well-planned prospective studies on this subject.

Keywords: Bladder cancer, immunonutrition, radical cystectomy, urinary diversion, cancer surgery

SS-220

Uzun Süreli COVID-19'un Noktüri ile İlgili Etiyolojik Faktörler Üzerine Etkisi

Yeliz Çulha[1], Funda Büyükyılmaz[1], Mehmet Gökhan Çulha[2]
[1]İstanbul Üniversitesi-Cerrahpaşa, Florence Nightingale Hemşirelik Fakültesi, Hemşirelik Esasları Ana Bilim Dalı, İstanbul
[2]Sağlık Bilimleri Üniversitesi Prof. Dr. Cemil Taşçıoğlu Şehir Hastanesi Üroloji Anabilim Dalı, Istanbul

AMAÇ: Çalışmanın amacı, uzun süreli COVID hastalarında noktürinin olası etiyolojisini incelemektir.

YÖNTEM: Tanımlayıcı tasarımında planlanan çalışmanın örneklemini, Mayıs-Ağustos 2022 tarihlerinde bir devlet hastanesinin Üroloji Polikliniği'nde takip edilen, Covid-19 geçirmiş ve noktüri şikayeti olan 70 hasta oluşturdu. Veriler, hasta bilgi formu, "TANGO" noktüri tarama aracı ve Visual Analog Scale (VAS) ile toplandı. Çalışmaya, en az altı ay önce Covid-19 geçirmiş, noktüri şikayeti olan ve çalışmayı kabul eden hastalar dahil edildi. Veriler, çalışmaya katılmayı kabul eden hastaların üroloji polikliniğindeki ayaktan muayeneleri sonrası, araştırmacı tarafından (first author) yüzyüze görüşme yöntemi ile toplandı. Verilerin analizinde tanımlayıcı istatistiksel yöntemler, etiyolojik faktörlere göre demografik verilerin karşılaştırılmasında Kruskal-Wallis ve anlamlı sonuçların post-hoc analizi için Mann Whitney U test kullanıldı.

BULGULAR: Büyük çoğunluğunun (%64,3) erkek ve yaş ortalamalarının 57,44±4,13 yıl olan hastaların COVID-19 geçirdikten ortalama 9,96±2,55 ay sonra üroloji kliniğine noktüri şikayeti ile başvurduğu, COVID-19 sonrası noktüri ortalamasının 3,64±1,23 olduğu, COVID-19 sonrası algıladıkları iyilik durumu ortalamasının ise 6,1±1,53 (orta derecede memnun) olduğu görüldü.

TANGO aracına göre long-term COVID-19'un noktüri etkileri incelendiğinde, idrar yolunun (41.4) "öncelikli" etiyolojik durum olduğu saptandı. Hastaların yaş ortalamaları ve noktüri sayıları açısından etiyolojik faktör grupları arasında anlamlı bir farklılık olduğu görüldü ($p<0,05$). Post-hoc analize göre, noktüri etiyolojik faktörlerine göre yaş ortalamaları incelendiğinde; kardiyometabolik faktörü baskın olan hastaların yaş ortalamasının anlamlı olarak daha genç olduğu saptandı ($p<0,05$). Hastaların etiyolojik faktörlerine göre noktüri sayılarının karşılaştırılmasında ise, uyku faktörü baskın olan hastaların noktüri sayısının anlamlı olarak daha fazla olduğu görüldü ($p<0,05$).

SONUÇ: Uzun süreli COVID-19 ve noktüri şikayeti olan hastalarda, TANGO tarama aracına göre hastaların noktüri etiyolojik faktörleri incelendiğinde, idrar yolu etiyolojik faktörünün baskın olduğu, kardiyovasküler etiyolojik faktörü baskın olan hastaların daha genç olduğu, uyku faktörü baskın olan hastaların ise noktüri sayısının fazla olduğu görüldü.

Anahtar Kelimeler: Noktüri, uzun süreli COVID-19, TANGO, alt idrar yolu semptomları

The Effect of Long- Term COVID-19 on Etiological Factors related to Nocturia

Yeliz Çulha[1], Funda Büyükyılmaz[1], Mehmet Gökhan Çulha[2]
[1]Istanbul University-Cerrahpasa Florence Nightingale Faculty of Nursing, Fundamentals of Nursing Department, Istanbul
[2]University of Health Sciences, Prof. Dr. Cemil Tascioglu City Hospital, Department of Urology, Istanbul

AIMS: The aim of the study is to examine the possible etiology of nocturia in patients with long-term COVID-19.

METHODS: The sample of the study, which was planned in its descriptive design, consisted of 70 patients who were followed in the Urology Outpatient Clinic of a state hospital between April and July 2022, had Covid-19 and had nocturia. Patients who had Covid-19 at least six months ago, had nocturia, and accepted the study were included in the study. Data were collected using a patient information form, the "TANGO" nocturia screening tool, and the Visual Analog Scale. The data were collected by the researcher (first author) by face-to-face interview method after the outpatient examinations in the urology outpatient clinic of the patients who accepted to participate in the study. Descriptive statistical methods were used in data analysis, Kruskal-Wallis was used to compare demographic data according to etiological factors, and Mann Whitney U test was used for post-hoc analysis of significant results.

RESULTS: When the nocturia effects of long-term COVID-19 were examined it was determined that the urinary tract was the "priority" etiological condition.It was observed that there was a significant difference between the etiological factor groups in terms of the mean age of the patients and the number of nocturia ($p<0.05$).According to post-hoc analysis, the mean age of patients with a dominant cardiometabolic factor was found to be significantly younger ($p<0.05$).In addition, when comparing the number of nocturia according to the etiological factors of the patients, it was observed that the number of nocturia was significantly frequent in the patients with a dominant sleep factor ($p<0.05$).

CONCLUSIONS: It was found that the urinary tract etiological factor was dominant in patients with long-term COVID-19 and nocturia, patients with a dominant cardiovascular etiological factor were younger, and that the number of nocturia was higher in patients with a dominant sleep factor.

Keywords: Nocturia, long COVID-19, TANGO, lower urinary tract symptoms

POSTER SUNUMLAR

PP-01

Neurogenic voiding dysfunction approved by urodynamic study: does it mandate the presence clinical neurogenic deficit?

Mahmoud Mustafa[1], Hamzeh Alzabadi[2], Mohannad Abuarafeh[1], Mayas Zedan[1], Daher Alsaadi[1]
[1]Department of Urology, An-najah National University, Nablus, Palestine
[2]Department of Pharmacology, A n-najah National University, Nablus, Palestine.

Introduction and PURPOSE: The clinical manifestations of neurogenic bladder can be as varied as the pathologic reasons, but urodynamic study (UDS) can assist in clinical decision-making and simplifying a complicated disease state. The aim of our study is to evaluate the findings of urodynamic study in patients with neurogenic bladder.

MATERIALS-METHODS: The study included 249 (male 137 (55%), female 112, (45%) with median age of 41 years (range: 5-94). who underwent UDS and where found to have neurogenic bladder were retrospectively evaluated. Out of 249 patients 74 patients (29.7%) were pediatric. All parameters of UDS in terms of bladder pressure, bladder volume, compliance, leak point pressure, patient age, sex, chief complaint, associated neurogenic disease, clean intermittent catheterization, upper urinary tract situation, kidney function test and post voiding residue were reviewed. All urodynamic studies were done by one urologist.

RESULTS: Urinary incontinence was the chief complaint in 121 patients (48.6%), significant post voiding residue in 44 patients (18%), 25 patients (10%) had inability to urinate and 59 patients (24%) had different types of chief complaints. Out of the study group only 16 patients (6.4%) had spinal cord injuries, 12 patients (4.8%) had spina bifida, 3 patients (1.2%) had Parkinson disease,2 patients (0.8%) had cerebrovascular attack. The remaining patients 221 patients (88%) had no clinical spinal cord disorders. The median value of bladder capacity was 260 ml (rang:60 - 1100). The median value of bladder pressure was 35 cm H2O, (range: (5 – 150). The median value of post void residual urine was 48ml (range: (0- 700 ml).

CONCLUSION: Although the patients had neurogenic bladder according to urodynamic study most of the patients may not have clinical neurogenic deficits. Urinary incontinence was the chief compliant in the study group. Urodynamic study remains the main tool to diagnose the presence of neurogenic bladder regardless to the presenting symptoms.

Keywords: neurogenic bladder, urodynamic, voiding dysfunction

PP-02

Radikal Prostatektomi Sonrası İnkontinans Gelişen Hastalarda Pelvik Taban Kas Egzersizinin Üriner Semptomlar ve Yaşam Kalitesi Üzerine Etkisi

Aykut Demirci
Dr.Abdurrahman Yurtaslan Ankara Onkoloji Eğitim ve Araştırma Hastanesi, Üroloji Kliniği, Ankara

Giriş: Radikal prostatektomi lokalize prostat kanseri hastalarında yüksek kanser spesifik sağ kalım avantajı ile uygulanan cerrahi bir yöntemdir. Fakat cerrahi sonrası %30 civarında üriner inkontinans gelişebilmektedir. Biz de pelvik taban kas egzersizinin (PTKE) bu hasta grubunda üriner inkontinansın düzelmesi ve yaşam kalitesi üzerine etkisini değerlendirmeyi amaçladık.

Materyal-Metod: Mart-Eylül 2022 tarihleri arasında post-radikal prostatektomi inkontinans nedeniyle üroloji kliniğimize başvuran hastalar prospektif olarak değerlendirilmiştir. Operasyon öncesi inkontinansı olan, inkontinans nedeniyle medikal ya da cerrahi tedavi alan hastalar çalışma dışında bırakılmıştır. Tüm hastalara PTKE önerilmiştir. Takiplerinde PTKE yapmayan hastalar Grup 1(s=17), yapan hastalar Grup 2(s=15) olarak sınıflanmıştır. Hastaların demografik ve klinik özellikleri kaydedilmiştir. İnkontinans semptomları "İnkontinans Sorgulama Formu (ICIQ-SF)",yaşam kalitesi "İnkontinans Yaşam Kalitesi Ölçeği (I-QOL)" ile değerlendirilmiştir. ICIQ-SF ölçeğinde 0 ile 21 arasında hastalar puanlandırılmakta ve alınan puan arttıkça inkontinans şiddeti de artmaktadır. I-QOL ölçeğinde 0 ile 110 arasında puanlandırılmakta ve puan arttıkça yaşam kalitesi azalmaktadır.

Bulgular: Gruplar arasında median yaş, klinik evre, ISUP Grade, günlük kullanılan bez miktarı ve inkontinans tipi açısından fark olmadığı görülmüştür (p>0.05). Hastaların PTKE'ni daha çok tedaviyi etkin olmadığını düşündükleri için bıraktığı bulunmuştur (s=9,%52.9). Gruplar arasında ICIQ-SF skorlarının PTKE öncesi [Grup 1,15 (4.5) vs. Grup 2,16(9),p=0.18] ve sonrasında 1. Ay [Grup 1,14(5.5) vs.Grup 2 14(4),p=0.43] benzer oldukları görülmüştür. Yaşam kalitesi skorunun gruplar arasında sırasıyla PTKE öncesi [Grup 1,82 (37) vs. Grup 2,80(34),p=0.85] ve 1. Ay [Grup 1,84 (36.5) vs. Grup 2,75(36),p=0.45] benzer oldukları görülmüştür. Grup 2'de Grup 1'e göre sırasıyla 3.ay median ICIQ-SF [10 (5),15(4),p=0.001] ve I-QOL[60(27),82(36.5),p=0.009] skorlarının daha düşük olduğu bulunmuştur (Tablo 1).

Sonuç: PTKE düzenli olarak uygulandığında radikal prostatektomi sonrası inkontinans hastalarında yaşam kalitesini ve inkontinans semptomlarını iyileştirmektedir.

Anahtar Kelimeler: Radikal Prostatektomi,İnkontinans, Pelvik Taban, Yaşam Kalitesi

The Effect of Pelvic Floor Muscle Training on Urinary Symptoms and Quality of Life of Patients with Post- Radical Prostatectomy Incontinence

Aykut Demirci
Dr. Abdurrahman Yurtaslan Ankara Oncology Training and Research Hospital, Department of Urology, Ankara, Turkey

Introduction: Radical prostatectomy is a surgical method applied in patients with localized prostate cancer with the advantage of high cancer-specific survival. However, urinary incontinence may develop around 30% after surgery. We aimed to evaluate the effect of pelvic floor muscle training (PFMT) on the improvement of urinary incontinence and quality of life in this patient group.

Materials and Methods: Patients admitted to our urology clinic due to post-radical prostatectomy incontinence between March and September 2022 were evaluated prospectively. Patients who had preoperative incontinence and who received medical or surgical treatment for incontinence were excluded from the study. PFMT was recommended to all patients. Patients who did not perform PFMT during their follow-up were classified as Group 1 (n=17), and patients who did were classified as Group 2 (n=15). Demographic and clinical characteristics of the patients were recorded. Incontinence symptoms were evaluated with the "Incontinence Questionnaire Form (ICIQ-SF)" and quality of life with the "Incontinence Quality of Life Scale (I-QOL)". Patients are scored between 0 and 21 in the ICIQ-SF scale, and as the score increases, the severity of incontinence increases. It is scored between 0 and 110 on the I-QOL scale, and as the score increases, the quality of life decreases.

Results: There was no difference between the groups in terms of median age, clinical stage, ISUP Grade, amount of diapers used daily, and type of incontinence (p>0.05). It was found that patients discontinued PFMT mostly because they thought the treatment was ineffective (n=9, 52.9%). Among the groups, the ICIQ-SF scores before PFMT [Group 1,15 (4.5) vs. Group 2,16(9),p=0.18] and 1st month [Group 1,14(5.5) vs. Group 2,14(4),p=0.43] were found to be similar. The I-QOL score before PFMT [Group 1,82 (37) vs. Group 2,80(34),p=0.85] and 1st month [Group 1,84 (36.5) vs. Group 2,75(36), p=0.45] were found to be similar. The 3rd

month median ICIQ-SF [10(5),15(4),p=0.001] and I-QOL [60(27),82(36.5),p=0.009] scores were found to be lower in Group 2 than in Group 1, respectively. (Table 1).

Conclusion: PFMT improves quality of life and incontinence symptoms in patients with post-radical prostatectomy incontinence when applied regularly.

Keywords: Radical Prostatectomy, Incontinence, Pelvic Floor, Quality of Life

Tablo 1. Hastaların Klinik ve Demografik Özellikleri

	Grup 1 (s=17)	Grup 2 (s=15)	P Değeri
Yaş*	66(5.5)	64(6)	0.18
ISUP Grade s(%) Grade 1 Grade 2 Grade 3 Grade 4 Grade 5	 3(75) 4(57.1) 5(83.3) 1(20) 4(40)	 1(25) 3(42.9) 1(16.7) 4(80) 6(60)	0.24
Klinik Evre s(%) T2a T2b T2c T3	 0(0) 0(0) 5(71.4) 12(50)	 1(100) 0(0) 2(28.6) 12(50)	0.4
Bez Kullanımı s(%) Günde 1-2 Günde 3-4 Günde>5	 9(56.2) 6(54.5) 2(40)	 7(43.8) 5(45.5) 3(60)	0.89
İnkontinans Tipi s(%) Stres Urge Miks	 9(50) 5(45.5) 3(100)	 9(50) 6(54.5) 0(0)	0.37
PTKE Bırakma Nedenleri s(%) Motivasyon Eksikliği Etkin Değil Diğer	 5(29.4) 9(52.9) 3(17.6)	-	-
ICIQ-SF 0. Ay*	15(4.5)	16(9)	0.18
ICIQ-SF 1.Ay*	14(5.5)	14(4)	0.43
ICIQ-SF 3.Ay*	15(4)	10(5)	0.001
I-QOL 0.Ay*	82(37)	80(34)	0.85
I-QOL 1.Ay*	84(35.5)	75(36)	0.45
I-QOL 3.Ay*	82(36.5)	60(27)	0.009

PTKE (Pelvik Taban Kas Egzersizi),ICIQ-SF (İnkontinans Sorgulama Formu),I-QOL (İnkontinans Yaşam Kalitesi Ölçeği).
**Median(IQR) İstatistiki olarak anlamlı veriler koyu olarak gösterilmiştir (p<0.05).*

Table 1. Clinical and Demographic Characteristics of the Patients

	Group 1 (n=17)	Group 2 (n=15)	P Value
Age*	66(5.5)	64(6)	0.18
ISUP Grade n(%) Grade 1 Grade 2 Grade 3 Grade 4 Grade 5	 3(75) 4(57.1) 5(83.3) 1(20) 4(40)	 1(25) 3(42.9) 1(16.7) 4(80) 6(60)	0.24
Clinical Stage n(%) T2a T2b T2c T3	 0(0) 0(0) 5(71.4) 12(50)	 1(100) 0(0) 2(28.6) 12(50)	0.4
Diaper Use n(%) 1-2 Daily 3-4 Daily >5 Daily	 9(56.2) 6(54.5) 2(40)	 7(43.8) 5(45.5) 3(60)	0.89
Incontinence Type n(%) Stres Urge Mix	 9(50) 5(45.5) 3(100)	 9(50) 6(54.5) 0(0)	0.37
Reasons for Quiting PFMT n(%) Lack of Motivation Not Effective Others	 5(29.4) 9(52.9) 3(17.6)	-	-
ICIQ-SF Month 0*	15(4.5)	16(9)	0.18
ICIQ-SF Month 1*	14(5.5)	14(4)	0.43
ICIQ-SF Month 3*	15(4)	10(5)	0.001
I-QOL Month 0*	82(37)	80(34)	0.85
I-QOL Month 1*	84(35.5)	75(36)	0.45
I-QOL Month 3*	82(36.5)	60(27)	0.009

PFMT (Pelvic Floor Muscle Training), ICIQ-SF (Incontinence Questionnaire Form), I-QOL (Incontinence Quality of Life Scale).
**Median(IQR) Statistically significant data are shown with bold (p<0.05).*

PP-03

Coronavirüs Enfeksiyonu Geçiren Sağlık Çalışanlarında Cinsel Fonksiyonun Değerlendirilmesi

Kemal Gumus
Balıklıgöl Devlet Hastanesi, Üroloji Kliniği, Şanlıurfa, Türkiye

AMAÇ: Coronavirüs enfeksiyonu (COVID-19) akciğerler başta olmak üzere tüm organları ve damarları etkilemektedir. Birçok çalışmada COVID-19'un testisler üzerine etkileri olduğu net olarak gösterilse de halen erkek cinselliğinin olası etkileri hakkında yeterli bilgi bulunmamaktadır. Bu çalışmada COVID-19 geçiren sağlık çalışanlarında COVID-19'un cinsel fonksiyonlar üzerine etkisini araştırmayı amaçladık.

GEREÇ-YÖNTEM: Çalışmaya Haziran 2020 ve Haziran 2021 tarihleri arasında COVID-19 geçiren, hastanemizde görevli erkek sağlık çalışanları dahil edildi. Hastalara COVID-19 teşhisinden 1 ay önce ve COVID-19 enfeksiyon dönemindeki cinsel fonksiyonları değerlendirmek için IIEF formu dolduruldu. Ayrıca enfeksiyon sonrası cinsel yönden ne kadar sürede eski duruma geldiği sorgulandı. Çalışmaya katılmak istemeyenler ve süreci hatırlamayanlar çalışma dışı bırakıldı.

BULGULAR: Çalışmaya dahil edilen 32 hastanın yaş ortalaması 40,1 (29-58 yıl) idi. COVID-19`dan 1 ay önceki IIEF skoru ortalaması 62 (36-70), COVID-19 esnasında IIEF skoru ortalaması 28,7 (0-60) olarak tespit edildi. IIEF skorunun eski hale gelme süresi ortalama 16 (0-40) gün bulundu. Üç hastada enfeksiyon sonrası 90 gün geçmesine rağmen etkilenmenin devam ettiği ve enfeksiyon öncesine göre IIEF skorunun düzelmediği görüldü.

SONUÇ: COVID-19 enfeksiyonu; endotel disfonksiyonu, subklinik hipogonadizm, psikolojik nedenler ve bozulmuş pulmoner hemodinamizm gibi birden fazla nedene bağlı olarak cinsel fonksiyonları olumsuz yönden etkilemektedir. Uzun dönem etkilerinin bilinmesi için uzun dönem prospektif çalışmalara ihtiyaç duyulmaktadır.

Anahtar Kelimeler: COVID-19 enfeksiyonu, Erektil disfonksiyon, IIEF

Evaluation of Sexual Function in Health Workers with Coronavirus Infection

Kemal Gumus
Balikligol Government Hospital, Sanliurfa, Turkey

OBJECTIVE: Coronavirus infection (COVID-19) affects all organs and vessels, especially the lungs. Although it has been clearly shown in many studies that COVID-19 has effects on the testicles, there is still not enough information about the possible effects of male sexuality. In this study, we aimed to investigate the effect of COVID-19 on sexual functions in healthcare workers who had COVID-19.

MATERIALS-METHODS: Male healthcare professionals working in our hospital who had COVID-19 between June 2020 and June 2021 were included in the study. The IIEF form was filled in to evaluate sexual functions 1 month before the diagnosis of COVID-19 and during the period of COVID-19 infection. In addition, it was questioned how long it took to become sexually old after infection. Those who did not want to participate in the study and did not remember the process were excluded from the study.

RESULTS: The mean age of 32 patients included in the study was 40.1 (29-58 years). The average IIEF score 1 month before COVID-19 was 62 (36-70), and the average IIEF score during COVID-19 was 28.7 (0-60). The mean recovery time of the IIEF score was 16 (0-40) days. Although 90 days had passed after infection in three patients, it was observed that the effect continued and the IIEF score did not improve compared to the pre-infection.

CONCLUSION: COVID-19 infection; It negatively affects sexual functions due to multiple reasons such as endothelial dysfunction, subclinical hypogonadism, psychological causes and impaired pulmonary hemodynamics. Long-term prospective studies are needed to know the long-term effects.

Keywords: COVID-19 infection, Erectile dysfunction, IIEF

PP-05

Penil Protez Cerrahisinde Yozgat Bozok Üniversitesi Deneyimlerimiz

Levent Işıkay, Emin Gürtan, Mehmet Caniklioğlu, Volkan Selmi, Sercan Sarı, Mehmet Şakir Taşpınar, Emre Güdük, Vakkas Bozanoğlu
Yozgat Bozok Üniversitesi, Üroloji Ana Bilim Dalı, Yozgat

GİRİŞ: Bu çalışmada kliniğimizde, birinci ve ikinci basamak tedavilere yanıt vermeyen organik kökenli erektil disfonksiyonu olan ve penil protez implantasyonu yapılan hastaların sonuçlarını değerlendirmeyi amaçladık.

GEREÇ-YÖNTEM: Eylül 2020 – Eylül 2022 yılları arasında penil protez cerrahisi yapılan 6 hastanın verileri retrospektif olarak incelendi. Kullanılan protezlerin türü, başarı ve komplikasyonlar kaydedildi. Hasta memnuniyetini EDITS (Erectile Dysfunction Inventory of Treatment Satisfaction) formu kullanılarak değerlendirildi.

BULGULAR: Hastaların yaş ortalaması 59,83±7,91 yıl ve ortalama vücut kitle indeksleri 30,66±3,32 kg/m² olarak saptandı. Etyolojik faktör olarak hastaların %50'sinde sigara kullanım öyküsü, %33'ünde koroner arter hastalığı, %83'ünde Diabetes mellitus, %33'ünde hipertansiyon, %16'sında spinal kord travması, %16'sında radikal pelvik cerrahi öyküsü mevcuttu. İki hastaya malleable protez (Coloplast Genesis®, Rigicon Rigi10™), 4 hastaya (Rigicon lnfla10® AX, AMS 700™ CX) üç parçalı şişirilebilir protez implantasyonu yapıldı. Tüm hastalara penoskrotal insizyon uygulandı ve ortalama operasyon süresi 64,66±5,5 dakikaydı. Postoperatif erken dönemde 1 hastada skrotal hematom, 1 hastada antibiyoterapi ile düzelen cilt enfeksiyonu izlendi. Hiçbir hastada protezin çıkarılması gerektirecek herhangi bir komplikasyon gözlenmedi. Postoperatif dren kullanılan hastalarda ortalama hastanede kalış süresi 2,5±0,7 gün, dren kullanılmayan hastalarda hastanede kalış süresi 3±2,7 gün tespit edilsede aralarındaki farkı istatistiksel olarak değerlendirecek yeterli hasta sayımız bulunmamaktadır. Tüm hastalar için; hastanede kalış süresi ortalama 2,8±2,1 gün, takip süresi ortalama 14,67±8,04 ay olarak tespit edildi. Hastaların ve partnerlerinin %83'ü penil protezden memnun olduğunu belirtti.

SONUÇ: Bizim sonuçlarımız da literatür ile uyumlu olacak şekilde penil protez implantasyonunun, yüksek başarı oranlarına ek olarak hasta ve partner memnuniyeti ile birinci ve ikinci basamak tedavilere yanıt vermeyen erektil disfonksiyonu olan hastalarda uygulanabilir etkili ve güvenli bir tedavi seçeneği olduğunu göstermiştir.

Anahtar Kelimeler: Erektil disfonksiyon, komplikasyon, penil protez

Our Experiences in Penile Prosthesis Surgery at Yozgat Bozok University

Levent Işıkay, Emin Gürtan, Mehmet Caniklioğlu, Volkan Selmi, Sercan Sarı, Mehmet Şakir Taşpınar, Emre Güdük, Vakkas Bozanoğlu
Department of Urology, Yozgat Bozok University, Yozgat, Turkey

INTRODUCTION: In this study, we aimed to evaluate the outcomes of patients with erectile dysfunction of organic origin who did not respond to first- and second-line treatments and who underwent penile prosthesis implantation in our clinic.

MATERIALS-METHODS: The data of 6 patients who underwent penile prosthesis surgery between September 2020 and September 2022 were analyzed retrospectively. The type of prosthesis, operation success and complications were analyzed. Patient satisfaction was evaluated using the EDITS (Erectile Dysfunction Inventory of Treatment Satisfaction) form.

RESULTS: The mean age of the patients was 59.83±7.91 years and their mean body mass index (BMI) was 30.66±3.32 kg/m². As etiological factors, 50% of the patients had a history of smoking, 33% had coronary artery disease, 83% had Diabetes mellitus, 33% had hypertension, 16% had spinal cord trauma, and 16% had a history of radical pelvic surgery. Two patients were implanted with a malleable prosthesis (Coloplast Genesis®, Rigicon Rigi10™), and four patients were implanted with a three-piece inflatable prosthesis (Rigicon lnfla10® AX, AMS 700™ CX). Penoscrotal incision was performed in all patients and the mean operation time was 64.66±5.5 minutes. In the early postoperative period, scrotal hematoma was observed only in 1 patient, and skin infection was observed in 1 patient which resolved with antibiotic therapy. No complication that leads to the removal of the prosthesis was observed in any of the patients. Although the mean hospital stay was found to be 2.5±0.7 days in patients with postoperative drains, and 3±2.7 days in patients without drains, we do not have sufficient number of patients to statistically evaluate the difference between them. For all patients; mean hospital stay was 2.8±2.1 days, mean follow-up period was 14.67±8.04 months. 83% of patients and their partners stated that they were satisfied with the penile prosthesis.

CONCLUSION: Our results, being in line with the literature, showed that penile prosthesis implantation is a viable,

effective and safe treatment option in patients with erectile dysfunction who do not respond to first and second-line treatments, as well as having increased patient and partner satisfaction, in addition to its high success rates.

Keywords: Complication, erectile dysfunction, penile prosthesis

Tablo 1. Penil protez implantasyonu yapılan hastaların preoperatif ve postoperatif verileri

Malleable protez (n) (%)	2 (%33,3)
3 parçalı şişirilebilir protez (n) (%)	4 (%66,7)
Yaş (yıl) (Ortalama±SS)	59,83±7,91
VKİ (kg/m²)	30,66±3,32
Operasyon süresi (dk)	64,66±5,5
Hastanede kalış süresi (gün)	2,8±2,1
Takip süresi (ay)	14,67±8,04
Postoperatif skrotal hematom (n) (%)	1 (%16,6)
Postoperatif lokalize cilt enfeksiyonu (n) (%)	1 (%16,6)
Hasta memnuniyeti (n) (%)	5 (%83,3)
Partner memnuniyeti (n) (%)	5 (%83,3)

VKİ: Beden kitle indeksi

Table 1. Preoperative and postoperative data of patients who underwent penile prosthesis

Malleable prosthesis (n) (%)	2 (33.3%)
3-piece inflatable prosthesis (n) (%)	4 (66.7%)
Age (years) (Mean±SD)	59.83±7.91
BMI (kg/m²)	30.66±3.32
Operation time (min)	64.66±5.5
Length of stay in hospital (day)	2.8±2.1
Follow-up time (month)	14.67±8.04
Postoperative scrotal hematoma (n) (%)	1 (16.6%)
Postoperative localized skin infection (n) (%)	1 (16.6%)
Patient satisfaction (n) (%)	5 (83.3%)
Partner satisfaction (n) (%)	5 (83.3%)

BMI: Body mass index

PP-06

Böbrek tümörlerinde açık cerrahi yöntemle radyofrekans ablasyon tedavisi olgu sunumu

Duran Düzgün[1], Onur Yatağan[1], Yunus Yaz[1], Mesut Berkan Duran[1], Aykut Başer[2], Muhammet Arslan[3], Halil Serdar Aslan[3], Yusuf Özlülerden[1]
[1]Pamukkale Üniversitesi Tıp Fakültesi Hastanesi, Üroloji Anabilim Dalı, Denizli
[2]Bandırma Onyedi Eylül Tıp Fakültesi Hastanesi, Üroloji Anabilim Dalı, Balıkesir
[3]Pamukkale Üniversitesi Tıp Fakültesi Hastanesi, Radyoloji Anabilim Dalı, Denizli

AMAÇ: Radyofrekans ablasyon(RFA) tedavisinde amaç tümör dokusunda 100 santigrad derece üzerinde doku sıcaklığına ulaşılarak tümör dokusunda hücre ölümü ve koagülasyon nekrozu oluşturmaktır. İlk olarak kuru RFA tedavisi geliştirilmiştir. Günümüzde ıslak RFA(Şekil 1) kullanılmaktadır. RFA tedavisi için en uygun tümör solid, kontrast tutan ve 4 cm'den küçük renal kitlelerdir. Perkütan, laparoskopik ya da açık yöntemle uygulanabilmektedir. Posterior ve lateral yerleşimli tümörler için perkütan yaklaşım uygundur. Medial ve anterior yerleşimli tümörler için laparoskopik yaklaşım daha uygundur. Hastanın karaciğer dokusu üst poldeki kitlenin önüne gelmesi, batın cerrahisi öyküsü bulunması ve birden fazla lezyon olması nedeniyle açık yaklaşım ile RFA planlandı. Bu bildiride 3 adet kitlesel lezyonu olan olguda açık cerrahi yöntemle RFA tedavisi ve sonuçlarını anlatmak istedik.

GEREÇ-YÖNTEM: Renal hücreli karsinom(RHK) nedeniyle sol nefrektomize, hipertansiyon ve kronik böbrek yetmezliği ile takipli, kolesistektomi öyküsü olan 74 yaşında erkek hasta sağ böbrekte insidental kitle şikayeti ile başvurdu. Kontrastsız MR'da sağ böbrek üst polde 2 cm kitle, orta kesim medialde 3 cm kitle ve orta kesim lateralde 2,5 cm kitle saptandı.(Şekil 2) Öncesinde BT eşliğinde sağ böbrek üst poldeki 2 cm çaplı lezyondan 18 Gauge(G) biyopsi iğnesi ile transhepatik yolla trucut biyopsi alındı. Patoloji raporu non-tümöral böbrek biyopsisi şeklinde sonuçlandı. RHK açısından yüksek şüphe üzerine ileri yaş, komorbid hastalıklar, tek böbrek, multiple endofitik kitle ve batın operasyonu öyküsü olması nedeniyle açık yöntemle RFA yapılmasına karar verildi.

Hasta sağ modifiye lateral pozisyonda operasyona alındı. Asenden kolon mediale deviye edildi. Gerato fasyası açıldı. Sürrenal bez inferiora doğru serbestlendi. RFA öncesi üst pol kitleden trucut biyopsi alındı. Üst pol anteriordaki 2 cm endofitik kitleye (20 w, 6 dk), orta kesim posteriordaki 3 cm endofitik kitleye (30 w, 8 dk), orta kesim lateraldeki 2,5 cm ekzofitik kitleye(30 w, 7 dk) peroperatif USG eşliğinde 16 G iğne ile RFA yapıldı. Tümör sınırının 0,5 cm ilerisine kadar ablasyon zonu oluşturuldu. (Şekil 3,4,5) Operasyon lojuna 1 adet dren yerleştirildi. Peroperatif komplikasyon olmadı.

BULGULAR: Hasta hemoglobin 12 mg/dl ile vakaya alındı. Postoperatif hemoglobin 11,4 mg/dl ölçüldü. 5. Gün hemoglobin 8,5 mg/dl gelmesi üzerine 1 ünite eritrosit süspansiyonu verildi. Hemoglobin 9,1 mg/dl ile taburcu edildi. Postoperatif hemoglobin düşmesi dışında komplikasyon izlenmedi. Preoperatif kreatinin 2,35 mg/dl ile operasyona girdi. Postoperatif dönemde günlük ortalama 2000-2500 mililitre idrar çıkışı mevcuttu. Yatışı boyunca kreatinin değeri yükselmedi ve kreatinin 2,34 mg/dl ile taburcu edildi. Postoperatif 1. gün sonda, 7. gün dren çekildi. Peroperatif biyopsi sonucu RHK şeklinde raporlandı. Hastaya postoperatif 2. ayında kontrastsız MR çekilerek işlem başarısı değerlendirildi. Kitlelelerin boyutlarında değişiklik izlenmedi. Kontrastsız tetkik olması nedeniyle RFA yapılan kitlelerin kontrast tutulumu değerlendirilemedi. Ancak difüzyon ağırlıklı görüntülemede kitlelerin etrafında halo oluşması işlemin etkili olduğu yönünde değerlendirildi.(Şekil 6,7,8) Postoperatif 6. ayında çekilecek olan kontrastsız MR görüntüleme ile kitlelerin boyutları takip edilecektir.

SONUÇ: RFA tedavisi t1a RHK tümörlerinde başarı oranı %94 olarak bilinmektedir. Yaşlı, komorbiditesi olan, birden fazla tümörü ve/veya soliter böbrekli hastalarda uygulanabilir tedavi alternatifidir. Açık cerrahi girişim ile RFA; batın operasyonu öyküsü olan olgularda multiple ve endofitik kitlelerde peroperatif USG eşliğinde başarılı bir şekilde uygulanabilmektedir.

Anahtar Kelimeler: Böbrek tümörü, radyofrekans ablasyon, açık yaklaşım, soliter böbrek

Case report of radiofrequency ablation therapy with open surgical method in renal tumors

Duran Düzgün[1], Onur Yatağan[1], Yunus Yaz[1], Mesut Berkan Duran[1], Aykut Başer[2], Muhammet Arslan[3], Halil Serdar Aslan[3], Yusuf Özlülerden[1]
[1]Pamukkale University Faculty of Medicine Hospital, Department of Urology, Denizli
[2]Bandırma Onyedi Eylül Medical Faculty Hospital, Department of Urology, Balıkesir
[3]Pamukkale University Faculty of Medicine Hospital, Department of Radiology, Denizli

AIM: The aim of radiofrequency ablation (RFA) treatment is to achieve cell death and coagulation necrosis in the tumor tissue by reaching a tissue temperature above 100 degrees Celsius. Wet RFA (Figure 1) is used today. The most suitable tumor for RFA treatment is solid, contrast-enhancing renal masses smaller than 4 cm. Since the liver tissue of the patient was anterior to the mass in the upper pole, he had a history of abdominal surgery and there was more than one lesion, RFA was planned with an open approach. In this report, we wanted to describe RFA treatment and results with open surgery in 3 cases with mass lesions.

MATERIALS-METHODS: A 74-year-old male patient with a history of left nephrectomy for renal cell carcinoma (RCC) was admitted with the complaint of an incidental mass in the right kidney. MRI revealed a 2 cm mass in the upper pole of the right kidney, a 3 cm mass in the medial part, and a mass of 2.5 cm in the lateral part of the middle part (Figure 2). Due to advanced age, comorbid diseases, single kidney, multiple endophytic masses and a history of abdominal surgery, it was decided to perform RFA using the open method. The patient was operated in the right modified lateral position. The ascending colon was deviated medially. Gerato's fascia was opened. The adrenal gland was released inferiorly. Trucut biopsy was taken from the upper pole mass before RFA. Peroperative USG guided RFA with a 16 G needle was performed on a 2 cm endophytic mass in the upper pole anterior, a 3 cm endophytic mass in the posterior midsection, and a 2.5 cm exophytic mass in the lateral midsection. (Figure 3,4,5)

RESULTS: He was operated with preoperative creatinine 2.35 mg/dl and was discharged with creatinine 2.34 mg/dl. In the postoperative period, an average of 2000-2500 milliliters of urine was output per day. Peroperative biopsy result was reported as RCC. The success of the procedure was evaluated by performing an MRI without contrast in the second month of the postoperative period. No change was observed in the sizes of the masses. Contrast uptake could not be evaluated in the masses undergoing RFA because it was a non-contrast examination. However, the formation of a halo around the masses in diffusion-weighted imaging was evaluated to be effective.

CONCLUSION: It is a viable treatment alternative in elderly patients with comorbidities, multiple tumors and/or solitary kidneys. RFA with open surgery; In cases with a history of abdominal surgery, it can be successfully applied with peroperative USG in multiple and endophytic masses.

Keywords: Kidney tumor, radiofrequency ablation, open approach, solitary kidney

Radyofrekans ablasyon sonrası kitle etrafında halo oluşumu
Halo formation around the mass after radiofrequency ablation

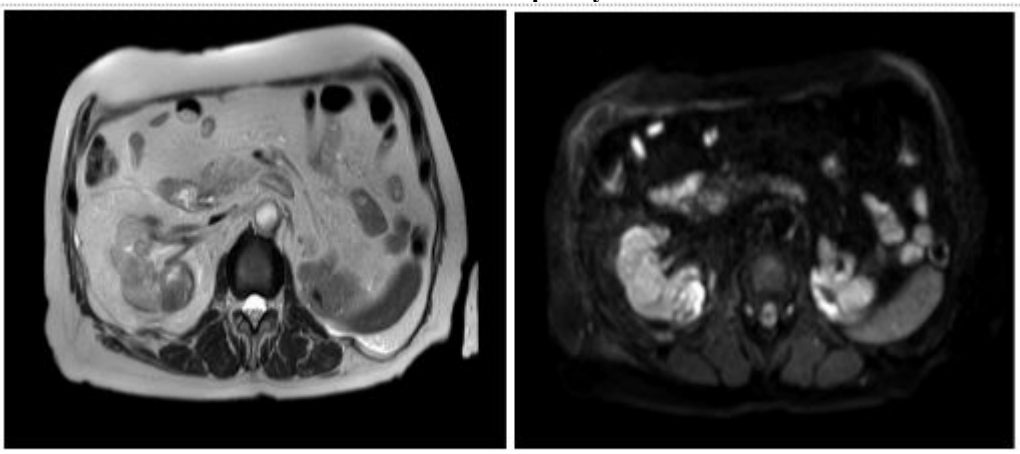

Şekil 7: Orta medial kitle difüzyon ağırlıklı ve T2 MR görüntüleri

PP-07

15 cmlik kitlede parsiyel nefrektomi

Umur Cem Topcu, Şahin Kılıç, Murat Şambel, Yiğit Demir, Mutlu Ateş
Sağlık Bilimleri Üniversitesi,Antalya Eğitim ve Araştırma Hastanesi,Antalya

Böbrek kitleleri tedavisinde parsiyel nefrektomi ve radikal nefrektomi uygulanabilir cerrahi tekniklerdir. Tekniğin seçiminde tümör skorlamalarının belirleyici rolü olduğu görülmektedir.Literatürde klinik t2 ve üzeri evredeki böbrek tümörlerinde her ne kadar sıklıkla radikal nefrektomi uygulanmış olduğu görülse de seçilmiş vakalarda benzer onkolojik sonuçlar ile parsiyel nefrektomi de uygulanabilmektedir.Ayrıca parsiyel nefrektominin genel sağ kalımı ve ortalama kanser spesifik sağkalımı arttırdığı bilinmektedir. Bu sunuda yüksek nefrometri skoru olan klinik evre t3a böbrek tümörü olan erkek hastada yaptımız parsiyel nefrektomi cerrahisini sunmayı hedefledik.Kırkdört yaşında erkek hasta, ultrasonografide insidental saptanan sol böbrekte solid kitle ile başvurdu. Özgeçmiş ve fizik muayenesinde özellik yoktu.Hemogram ve biyokimyasal parametreleri doğal saptandı. Çekilen dinamik trifazik bt(bilgisayarlı tomografi) de sol böbrek alt polden hilusa,alt pol segmental vene kadar uzanan 15*11*11 cm heterojen kontrast tutan rcc(renal cell ca) ile uyumlu kitle görüldü(R.E.N.A.L skor:10). Hastaya açık cerrahi explorasyon planlandı.Renal arter klempe edilerek kitle hilus inferiorundan hemi-nefrektomi şeklinde eksize edildi.Segmental renal vene kitlenin uzandığı intraoperatif olarak da görüldü.Eksizyon sonrası renal ven ve pelvikaliksiyel sistem onarıldı.Renografi tamamlandı.(sıcak iskemi: 28 dakika).İntra operatif ve post operatif komplikasyon gelişmedi.Post operatif 3.gün dreni çekilen hasta taburcu edildi.Patoloji sonucu berrak hücreli rcc,cerrahi sınırlar negatif, perirenal yağ doku negatif olarak raporlandı.Post operatif 6.ay bilgisayarlı tomografi görüntülemesinde nüks kitle saptanmadı.Sonuç olarak parsiyel nefrektomi yüksek tümör skoru olan seçilmiş t3a evredeki hastalarda da uygulanabilir bir cerrahi teknik olarak görülmektedir.Literatürde bu tür hastaların post operatif süreçte daha sıkı aralıklarla takip edilmesi gerektiği belirtilmektedir.Uzun dönem sonuçlar açısından yüksek vaka sayılarının olduğu prospektif randomize çalışmalara ihtiyaç vardır.

Anahtar Kelimeler: böbrek hücreli tümör,hemi-nefrektomi,renal ven trombüsü

Partial nephrectomy in 15 cm mass

Umur Cem Topcu, Şahin Kılıç, Murat Şambel, Yiğit Demir, Mutlu Ateş
University of Health Science,Antalya Training and Research Hospital,Antalya

Partial nephrectomy and radical nephrectomy are applicable surgical techniques in the treatment of kidney masses. It is seen that tumor scoring has a decisive role in the selection of the technique. Although radical nephrectomy is frequently performed in renal tumors of clink t2 and above stage in the literature, partial nephrectomy can also be performed with similar oncological results in selected cases. Partial nephrectomy also increases overall survival and mean cancer-specific survival. In this presentation, we aimed to present the partial nephrectomy surgery we performed on a male patient with clinical stage t3a kidney tumor with a high nephrometry score. A 44-year-old male patient presented with an incidental solid mass in the left kidney in ultrasonography. His history and physical examination were unremarkable. Hemogram and biochemical parameters were detected as normal. Dynamic triphasic CT (computed tomography) revealed a mass compatible with 15*11*11 cm heterogeneous contrast enhancement rcc (renal cell ca) extending from the left kidney lower pole to the hilum and lower pole segmental vein (R.E.N.A.L score: 10). Open surgical exploration was planned for the patient. The renal artery was clamped and the mass was excised as hemi-nephrectomy from the inferior of the hilus. It was also seen intraoperatively that the mass extended into the segmental renal vein. After the excision, the renal vein and pelvicalyceal system were repaired. Renography was completed. (warm ischemia: 28 minutes). No intra-operative and post-operative complications developed. The patient whose drain was removed on the 3rd post-operative day was discharged. The pathology result was reported as clear cell rcc, negative surgical margins, and negative perirenal fat tissue. Nephrectomy is seen as a viable surgical technique in selected t3a stage patients with high tumor scores. It is stated in the literature that such patients should be followed up more frequently in the post-operative period. Prospective randomized studies with high case numbers are needed in terms of long-term results.

Keywords: Hemi-nephrectomy,renal cell cancer,renal vein thrombus

Figür 1
Figure 1

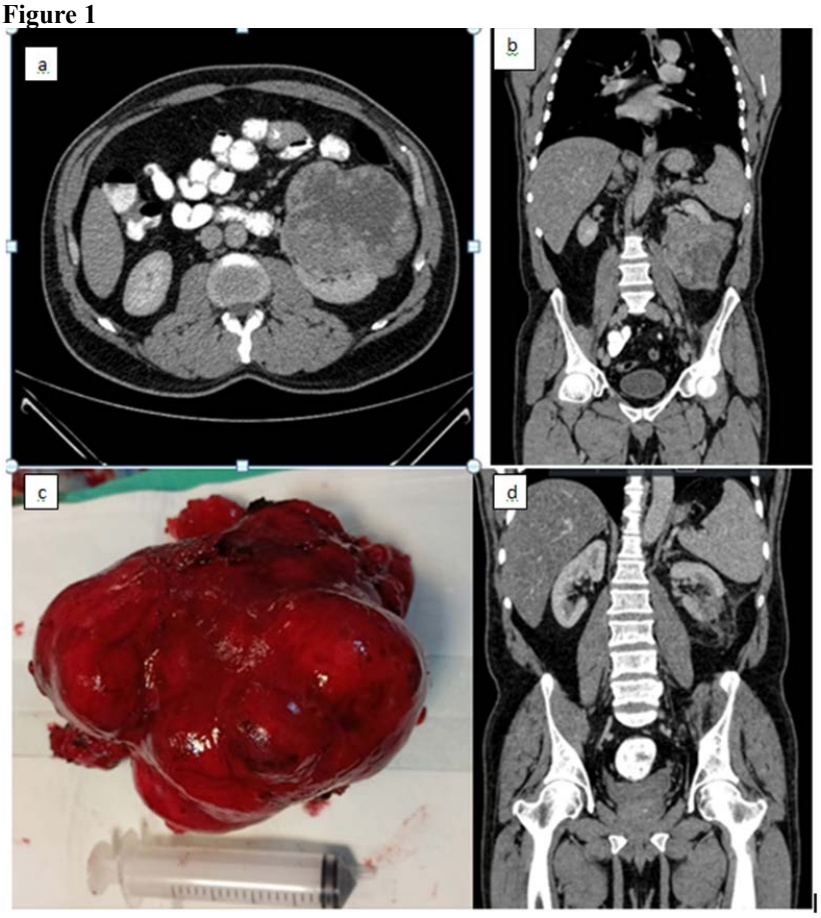

Figüre1a.Kitlenin bilgisayarlı tomografide transvers kesit görüntüsü,b.Kitlenin bilgisayarlı tomografide koroner kesit görüntüsü,c. Kitle,d.Hastanın post operatif 6.ay bilgisayarlı tomografi görüntüs
Figure1a.Transverse section view of the mass on computed tomography,b.Coronary section image of the mass on computed tomography,c.The mass,d.Postoperative 6th month computed tomography image of the patient

PP-08

Laparoskopik ve açık parsiyel nefrektomi vakalarımızın karşılaştırılması

Saparali Sulaimanov, Ahmet Emre Yıldız, Arif Kol, Erhan Ateş
Adnan Menderes Üniversitesi, Üroloji Anabilim Dalı, Aydın

AMAÇ: Laparoskopik ürolojik cerrahisi gelişmekte olan bir klinik olarak açık ve laparoskopik yöntemle parsiyel nefrektomi yapılan hastalarımızın sonuçlarını karşılaştırmayı amaçladık.

MATERYAL-METOD: Kliniğimizde Ocak 2017- Eylül 2022 tarihleri arasında yapılan laparoskopik PN (LPN) uygulanan 10 hasta ve açık PN (APN) uygulanan 34 hastanın verileri retrospektif incelendi. Hastaların demografik, klinik, preoperatif, perioperatif, postoperatif bilgileri kaydedildi. Perioperatif parametrelerde ameliyat, iskemi süresi, komplikasyon sınıflamaları; postoperatif olarak hemoglobin değişimleri ile onkolojik sonuçlar değerlendirildi. Laparoskopik ve açık PN yapılan hastalar birbirleri ile karşılaştırıldı.

BULGULAR: Parsiyel nefrektomi yapılan toplam 44 hastanın (33 erkek, 11 kadın) yaşları ortalaması 59,52±14,17 yıl idi. Açık PN uygulanan hastalarının yaşları ortalaması 61,74±13,85 yıl iken, LPN yapılan hastaların yaşları ortalaması 52±13,21 yıl idi. Hastaların %59,1'inde (26 olgu) sağ tarafa, %40,9'unda (18 olgu) sol tarafa müdahale edildi. Her iki yöntem uygulanan hastaların çoğunluğunda kitlelerin posteriorda olduğu görüldü. LPN yapılan yalnızca 1 hastanın anteriorda kitlesi varken, APN'de bu oran %35,3 idi. RENAL skor ortalaması LPN'de 5,6±1,5 (4-8) iken, APN'de 6,09±1.83 (4-10) idi. Operasyon süresi LPN'de 172±62,325 (90-300), APN'de 149,03±35,238 (90-220) dk olarak saptandı. APN'de hastaların %41,2'sinde sıcak iskemi, %32,4'ünde soğuk iskemi, %26,5'inde zero iskemi ile ameliyat yapılırken; laparoskopik vakaların yalnızca 1'inde (%10) zero iskemi ile eksizyon gerçekleştirildi. İskemi süreleri ortalaması LPN'de 22,2±9,578 (0-35) dk, APN'de 14,03±10,498 dk (0-39) idi. Tümör çapı ortalaması LPN'de 39,80±13,99 iken, APN'de 32,56±11 mm idi. Dren alma zamanı her iki yöntemde de ortanca 3 gün (LPN (2-3), APN (2-14)), hastanede kalış süreleri ortanca 4 gün (LPN (3-5), APN (3-16) olarak saptandı. LPN vakalarının %30'u benign, %70'i malign (%50 berrak RCC, %10 papiller RCC, %10 kromofob RCC); APN vakalarının %14,7'sinin benign, %52,9'unun berrak RCC, %23,5 papiller RCC, %8,8'inin kromofob RCC olduğu görüldü. Cerrahi sınır pozitifliği LPN'de görülmezken, APN'de yalnızca 1 hastada izlendi. Hb düşüşü ortalama LPN'de 1,8±0,69, APN'de 1,43±0,89 g/dL idi. Modifiye Clavien sınıflamasına göre LPN'de tüm hastalar sınıf 1'de iken, APN'de27 hastada sınıf 1, 6 hastada sınıf 2, 1 hastada sınıf 3a komplikasyon görüldü.

SONUÇ: Onkolojik, fonksiyonel, perioperatif sonuçlardan ödün verilecek ise minimal invaziv yöntemlerdense açık cerrahinin seçilmesi önerilmektedir. Laparoskopik cerrahi tecrübe arttıkça daha komplike tümörlerin opere edilebileceği öngörülmektedir.

Anahtar Kelimeler: Açık parsiyel nefrektomi, Laparoskopik parsiyel nefrektomi, minimal invaziv

Comparison of our laparoscopic and open partial nephrectomy cases

Saparali Sulaimanov, Ahmet Emre Yıldız, Arif Kol, Erhan Ateş
Deparment of Urology, Adnan Menderes University, Aydin, Turkey

OBJECTIVE: We aimed to compare the results of our patients who underwent partial nephrectomy with open and laparoscopic method as a developing clinic with laparoscopic urological surgery.

Material-METHOD: The data of 10 patients who underwent laparoscopic PN (LPN) and 34 patients who underwent open PN OPN) performed in our clinic between January 2017 and September 2022 were retrospectively analyzed. Demographic, clinical, preoperative, perioperative and postoperative information of the patients were recorded. Perioperative parameters such as surgery, ischemia time, complication classifications; hemoglobin postoperatively changes and oncological outcomes were evaluated. Patients who underwent laparoscopic and open PN were compared with each other.

RESULTS: The mean age of 44 patients (33 males, 11 females) who underwent partial nephrectomy was 59.52±14.17 years. The mean age of the patients who underwent open PN was 61.74±13.85 years, while the mean age of the patients who underwent LPN was 52±13.21 years. The right side was intervened in 59.1% (26 cases) of the patients, and the left side in 40.9% (18 cases). In the majority of patients treated with both methods, the masses were found to be posterior. While only 1 patient who underwent LPN had an anterior mass, this rate was 35.3% in OPN. While the mean RENAL score was 5.6±1.5 (4-8) in LPN, 6.09±1.83 (4-10) in OPN. The operation time was found to be 172±62.325 (90-300) minutes in LPN and 149.03±35.238 (90-220) minutes in APN. In APN, 41.2% of patients had warm ischemia, 32.4% had cold ischemia, 26.5% had zero when performing surgery with ischemia; Excision with zero ischemia was performed in only 1 (10%) of the laparoscopic cases. The mean ischemia times were 22.2±9.578 (0-35) min in LPN, 14.03±10.498 min in OPN (0-39) was. While the mean tumor diameter was 39.80±13.99 in LPN, it was 32.56±11 mm in OPN. The median duration of drain removal was 3 days (LPN (2-3), OPN (2-14)), and the median hospital stay was 4 days (LPN (3-5), OPN (3-16) in both methods. LPN 30% of OPN cases are benign, 70% are malignant (50% clear RCC, 10% papillary RCC, 10% chromophobe RCC); 14.7% of OPN cases are benign, 52.9% clear RCC, 23%.5 papillary RCC, 8.8% were chromophobic RCC. Surgical margin positivity was not observed in LPN, but was observed in only 1 patient in OPN. Hb decrease was observed in mean LPN of 1.8±0.69, and 1 in OPN. It was.43±0.89 g/dL. According to the modified Clavien classification, all patients were in class 1 in LPN, while in OPN, 27 patients had class 1, 6 patients had class 2, and 1 patient had class 3a.

CONCLUSION: Minimally invasive if oncologic, functional, perioperative outcomes are to be compromised It is recommended to choose open surgery rather than other methods. As laparoscopic surgery becomes more experienced complicated tumors can be operated.

Keywords: Open radical nephrectomy, laparoscopic parsiyel nephrectomy, minimally invasive

PP-09

Renal Kitlelerde Preoperatif Radyoloji Ön Tanısı ile Postoperatif Patoloji Sonuçlarının Karşılaştırılması

Osman Coşkun, Mehmet Eflatun Deniz, Umut Ünal, Adem Altunkol
Sağlık Bilimleri Üniversitesi, Adana Şehir Eğitim ve Araştırma Hastanesi, Üroloji Kliniği, Adana, Türkiye

Amaç Renal kitle nedeniyle ameliyat edilen hastaların preoperatif radyolojik görüntülemede malignite şüphesi ile postoperatif patoloji sonuçları arasındaki ilişki incelendi.

Materyal Metod: Ekim 2017 ile Haziran 2022 tarihleri arasında radyolojik olarak malignite şüphesi olan renal kitleler için yapılan 110 radikal nefrektomi spesmeninin patolojik verileri dosya ve bilgisayar kayıtlarından retrospektif olarak incelendi. Hastalar yaş, cinsiyet, operasyon süresi, tümör patolojisi ve post-operatif komplikasyonları kaydedildi.

Bulgular: Hastaların 67 si erkek, 43 ü kadın olup yaş ortalamaları 60,2±14,35 (26-87) yıldır. Hastaların tümör çap oranları ortalama 8,49±2,89 (4,5-15) cm dir. Ortalama operasyon süresi 172,5±56,3 dakikadır. 110 radikal nefrektomi materyalinde 19 hastanın sonucu benign renal kitle olarak raporlanmıştır. Renal kitlelerin patolojik verileri tabloda gösterilmiştir. Operasyonlarda uygun olan kitleler için laparoskopik yöntem kullanılmış fakat laparoskopik olarak çıkarılamayacak kitleler açık cerrahi ile opere edilmişlerdir. Sadece bir hastada operasyon sonrası hemoraji olması nedenli tekrar operasyona alınmış ve tedavi edilmiştir. Beş hastada yara yeri enfeksiyonu ve iki hastada insizyonel herni gelişmiştir. Ortalama bir yıllık takipte hastalarda önemli bir komplikasyon gelişmemiştir.

Sonuç: Parsiyel nefrektomi için uygun olmayan fakat malignite şüphesi olan kitlelerde radikal nefrektomi yapılmaktadır. Avrupa üroloji kılavuzlarına bakıldığında radyolojik olarak malignite şüphesi olan böbrek kitlelerinin patolojisini ortaya çıkarabilmek için perkütan renal tümör biyopsisi önerilmektedir. Onkositom gibi bazı benign renal kitleler için neredeyse preopeatif tanı koymak imkansızdır. Fakat radyolojik görüntüleri çoğunlukla malign olarak raporlanmaktadır. Bu sebeple maksimum renal koruyucu yaklaşım için preoperatif renal biyopsi yapmaktan kaçınmamak gerekebilir.

Anahtar Kelimeler: Nefrektomi, Radyoloji, Tümör

Comparison of Preoperative Radiology Diagnosis and Postoperative Pathology Results in Renal Masses

Osman Coşkun, Mehmet Eflatun Deniz, Umut Ünal, Adem Altunkol
University of Health Sciences, Adana City Teaching and Research Hospital, Urology Clinic, Adana, Turkey

Purpose: The relationship between the suspicion of malignancy in preoperative radiological imaging of patients who were operated for a renal mass and the results of postoperative pathology was examined.

Material and Method: The pathological data of 110 radical nephrectomy specimens performed for renal masses with radiological suspicion of malignancy between October 2017 and June 2022 were retrospectively scanned from files and computer records. Patients, age, gender, operation time, tumor pathology and post-operative complications were recorded.

Results: Of the patients, 67 were men and 43 were women. The mean age of the patients was 60.2±14.35 (26-87) years. The mean tumor diameter ratio of the patients was 8.49±2.89 (4.5-15) cm. The mean operation time was 172.5±56.3 minutes. Out of 110 radical nephrectomy materials, the outcome of 19 patients was reported as benign renal mass. Pathological data of renal masses are shown in the table. The laparoscopic method was used for the masses that were suitable for the operations, but the masses that could not be removed laparoscopically were operated with open surgery. Only one patient was re-operated and treated because of post-operative hemorrhage. There are five wound infection and two patients had incisional hernia. No significant complications developed in the patients at a mean follow-up of one year.

Conclusion: Radical nephrectomy is performed in masses that are not suitable for partial nephrectomy but have suspected malignancy. Looking at the European urology guidelines, percutaneous renal tumor biopsy is recommended in order to reveal the pathology of kidney masses with radiological suspicion of malignancy. For some benign renal masses, such as oncocytoma, it is almost impossible to make a preoperative diagnosis. However, radiological images are mostly reported as malignant. For this reason, preoperative renal biopsy should not be avoided for maximum renal sparing approach.

Keywords: Nephrectomy, Radiology, Tumour

Renal Kitlelerin Patolojilerine Göre Sınıflandırılması

Tümör Tipleri	Tümör Sayıları
RCC (Berrak hücreli karsinom)	54
RCC (Papiller)	20
RCC (Kromofob)	17
Anjiyomyolipom	4
Kist Hidatik	1
Kronik pyelonefrit	8
Ksantogranülomatöz Pyelonefrit	3
Onkositom	2
Psödokist	1

Classification of Renal Masses According to Their Pathology

Tumor Types	Tumor Counts
RCC (Clear Cell Carcinoma)	54
RCC (Papillary)	20
RCC (Cromophobe)	17
Angiomyolipoma	4
Cyst Hydatic	1
Chronic Pyelonephritis	8
Xanthogranulomatous Pyelonephritis	3
Oncocytoma	2
Pseudocyst	1

PP-10

Laparoskopik Nefrektomi Deneyimlerimiz

Oğuzhan Ceylan[1], Mehmet Duvarcı[1], Murat Beyatlı[2], Tuncel Uzel[1], Erdem Öztürk[1], Nurullah Hamidi[1], Halil Başar[1]
[1]Ankara Dr. Abdurrahman Yurtaslan Onkoloji Eğitim ve Araştırma Hastanesi
[2]Sakarya Yenikent Devlet Hastanesi

Giriş: Böbrek tümörleri görüntüleme yöntemlerinin artması ile görülme sıklığında artış yaşanan, yıllık insidansı %3'lere ulaşan üriner sistemin en sık 3. kanseridir. Artan bu insidansla beraber böbrek tümörlerinin mortalitesinde azalma görülmektedir. İlk laparoskopik nefrektominin yapıldığı 1990 yılından bu yana, ürolojik cerrahilerde laparoskopik işlemlere olan ilgide artış olmuştur. Bu çalışmada böbrek kitlelerinde laparoskopik nefrektomi deneyimlerimizi inceledik.

MATERYAL VE METOT: Bu çalışmada Şubat 2015 ile Ağustos 2022 arasında yapılan laparoskopik nefrektomi vakalarını inceledik. Hastaların yaş, cinsiyet, lateralite, tümör boyutu, tümör patolojileri, operasyon sonrası kan sonuçlarını açısından inceledik.

BULGULAR: Çalışmada 69'si kadın, 73'ü erkek toplam 142 hastanın verileri incelendi. Hastaların ortalama yaşı 57 olarak bulundu. Tümör boyutu ortalama 52,65 olarak bulundu ve tümörün %47,2'si sağ böbrekte, %52,8'i sol böbrekteydi. Hastaların patolojisinde %62 berrak hücreli, %10,5'unda papiller, %11'inde kromofob, %4,25'inde sarkamatoid, %4,95'inde onkositom, %7,05'inda anjiomiyolipom bulundu. Ortalama operasyon süresi 133,04 dakika olup postoperatif ortalama yatış süresi 4,73 gün olarak bulunmuştur.

SONUÇ: Böbrek tümörlerinin tanısında gelişen yöntemlerle birlikte tedavisinde açık radikal nefrektomiye alternatif yöntemler ortaya çıkmaktadır. Laparoskopik nefrektomi bu yöntemlerden biridir. Yapılan çalışmalarda açık radikal nefrektomiye göre daha uzun öğrenme eğrisine sahip olsa da daha az kanama, transfüzyon, daha az komplikasyon oranları, daha az hastanede yatış süresi, daha az postoperatif analjezik ihtiyacı ile laparoskopik nefrektomi açık radikal nefrektominin yerini almıştır.

Anahtar Kelimeler: laparoskopik nefrektomi, böbrek tümörü, laparoskopi, nefrektomi, böbrek tümörü

Laparoscopic Nephrectomy Experiences

Oğuzhan Ceylan[1], Mehmet Duvarcı[1], Murat Beyatlı[2], Tuncel Uzel[1], Erdem Öztürk[1], Nurullah Hamidi[1], Halil Başar[1]
[1]Ankara Dr. Abdurrahman Yurtaslan Oncology Training and Research Hospital
[2]Sakarya Yenikent State Hospital

Introduction: Kidney tumors are the third most common cancer of the urinary system, the incidence of which has increased with the increase in imaging methods, and the annual incidence reaches 3%. With this increasing incidence, a decrease is observed in the mortality of kidney tumors. Since 1990, when the first laparoscopic nephrectomy was performed, there has been an increased interest in laparoscopic procedures in urological surgeries. In this study, we examined our experience with laparoscopic nephrectomy in kidney masses.

Material and Method: In this study, we examined the cases of laparoscopic nephrectomy performed between February 2015 and August 2022. We analyzed the patients in terms of age, gender, laterality, tumor size, tumor pathologies, and postoperative blood results.

Results: In the study, the data of 142 patients, 69 women and 73 men, were analyzed. The mean age of the patients was 57 years. The mean tumor size was found to be 52.65, and 47.2% of the tumor was in the right kidney and 52.8% in the left kidney. In the pathology of the patients, 62% were clear cell, 10.5% papillary, 11% chromophobe, 4.25% sarcamatoid, 4.95% oncocytoma, 7.05% angiomyolipoma. The mean operation time was 133.04 minutes and the mean postoperative hospital stay was 4.73 days.

Discussion: Along with the methods developed in the diagnosis of kidney tumors, alternative methods to open radical nephrectomy are emerging in the treatment. Laparoscopic nephrectomy is one of these methods. Although it has a longer learning curve than open radical nephrectomy, laparoscopic nephrectomy has replaced open radical nephrectomy with less bleeding, transfusion, less complication rates, less hospital stay, and less postoperative analgesic requirement.

Keywords: laparoscopic nephrectomy, kidney tumor, laparoscopy, nephrectomy, kidney tumor

Sonuçlar

	Ortalama	Minimum	Maksimum
Preop Hb	13,74 g/dl	9,1 g/dl	17,7 g/dl
Postop Hb	11,92 g/dl	7,9 g/dl	16,9 g/dl
Preop Cre	0,83 mg/dl	0,43 mg/dl	1,67 mg/dl
Postop Cre	0,94 mg/dl	0,45 mg/dl	2,81 mg/dl
	Kadın	Erkek	Toplam
Hasta	69 (%48,9)	73 (%51,4)	142
Yaş	57,83 (15-76)	56,45 (32-81)	57 (15-81)
Taraf			
Sağ	31 (%46,27)	36 (%53,73)	67(%47,2)
Sol	38 (%50,7)	37 (%49,3)	75 (%52,8)
Tümör Boyutu	53,83 mm (14-127)	52,25 mm (14-135)	52,65 mm (14-135)
Lokalizasyon			
Üst	28 (%50,9)	27 (%49,1)	55 (%38,73)
Orta	18 (%42,85)	24 (%57,15)	42 (%29,58)
Alt	23 (%51,1)	22 (%48,9)	45 (%31,69)
Histolojik Tip			
Clear Cell	37 (%42,05)	51 (%57,95)	88 (%62,00)
Papiller	4 (%26,70)	11 (%73,30)	15 (%10,50)
Kromofob	7 (%63,40)	4 (%36,40)	11 (%7,75)
Sarkomatoid	5 (%83,30)	1 (%16,70)	6 (%4,25)
Onkositom	5 (%71,43)	2 (%28,57)	7 (%4,95)
Anjiomiyolipom	9 (%90,00)	1 (%10,00)	10 (%7,05)
Others	2 (%40,00)	3 (%60,00)	5 (%3,50)
Fuhrman Grade			
1	6 (%42,86)	8 (%57,14)	14 (%9,85)
2	24 (%48,00)	26 (%52,00)	50 (%35,20)
3	14 (%35,00)	26 (%65,00)	40 (%28,18)
4	3 (%50,00)	3 (%50,00)	6 (%4,24)
Unspesified	22 (%68,75)	10 (%31,25)	32 (%22,53)

Results

	Mean	Minimum	Maximum
Preop Hb	13,74 g/dl	9,1 g/gl	17,7 g/dl
Postop Hb	11,92 g/dl	7,9 g/dl	16,9 g/dl
Preop Cre	0,83 mg/gl	0,43 mg/gl	1,67 mg/gl
Postop Cre	0,94 mg/gl	0,45 mg/gl	2,81 mg/gl
	Female	Male	Total
Patients	69 (%48,60)	73 (%51.40)	142
Age	57,83 (15-76)	56,45 (32-81)	57 (15-81)
Side			
Right	31 (%46,27)	36 (%53,73)	67 (%47,20)
Left	38 (%50,70)	37 (%49.30)	75 (%52,80)
Tumor Sıze	53,83 mm (14-127)	52,25 mm (14-135)	52,65 mm (14-135)
LOCALIZATION			
Upper	28 (%50,90)	27 (%49,10)	55 (%38,73)
Mid	18 (%42,85)	24 (%57,15)	42 (%29,58)
Lower	23 (%51,10)	22 (%48,90)	45 (%31,69)
Histological Type			
Clear Cell	37 (%42,05)	51 (%57,95)	88 (%62,00)
Papillary	4 (%26,70)	11 (%73,30)	15 (%10,50)
Chromophobe	7 (%63,40)	4 (%36,40)	11 (%7,75)
Sarcomatoid	5 (%83,30)	1 (%16,70)	6 (%4,25)
Oncocytoma	5 (%71,43)	2 (%28,57)	7 (%4,95)
Angiomyolipoma	9 (%90,00)	1 (%10,00)	10 (%7,05)
Others	2 (%40,00)	3 (%60,00)	5 (%3,50)
Fuhrman Grade			
1	6 (%42,86)	8 (%57,14)	14 (%9,85)
2	24 (%48,00)	26 (%52,00)	50 (%35,20)
3	14 (%35,00)	26 (%65,00)	40 (%28,18)
4	3 (%50,00)	3 (%50,00)	6 (%4,24)
Unspesified	22 (%68,75)	10 (%31,25)	32 (%22,53)

PP-11

Böbrek hücreli tümörü taklit eden organize olmuş hematom

Umur Cem Topcu, Şahin Kılıç, Batuhan Furkan Berk, Murat Şambel, Mahmut Taha Ölçücü, Mutlu Ateş
Sağlık Bilimleri Üniversitesi,Antalya Eğitim ve Araştırma Hastanesi,Antalya

40 yaşında erkek hasta polikliniğimize sol yan ağrısı ile başvurdu.Öz ve soy geçmişinde 7 sene önce geçirmiş olduğu bisiklet kazası sonucu yaşadığı renal travma dışında özellik yoktu.Fizik muayenede batın sol alt ve üst kadranı dolduran kitle palpe edildi. Daha sonra yapılan kontrastlı dinamik trifazik bt(bilgisayarlı tomografi)(figür1a ve 1b) görüntülemelerde sol böbrek alt polden kaynaklanan 17*13*18 cm ve 4*4*3 cm lik rcc(renal cell cancer) ile uyumlu çevresi kalsifiye kontrastlanan solid kitle imajı izlenmiştir.Hastaya off klemp parsiyel nefrektomi uygulandı.(figür 1c spesmen).Hasta post-op komplikasyon görülmeden taburcu edildi.Patoloji sonucu eski/organize hematom olarak yorumlandı.Sonuç olarak bu vakada olduğu gibi rcc şüphesiyle gelen bütün hastaların özgeçmişi detaylıca sorgulanmalıdır.Renal travma öyküsü olan hastalarda rcc şüphesi varsa görüntülemelere ek olarak bt renal arter anjiyografi faydalı olabilir..Ayrıca her ne kadar t2 vakalarda radikal nefrektomi önerilse de,egzofitik komponenti belirgin kitlelerde parsiyel nefrektomi göz önünde bulundurulmalıdır.

Anahtar Kelimeler: böbrek hücreli tümör,hematom,parsiyel nefrektomi

Organized retroperitoneal hematoma, pretending renal cell cancer(rcc)

Umur Cem Topcu, Şahin Kılıç, Batuhan Furkan Berk, Murat Şambel, Mahmut Taha Ölçücü, Mutlu Ateş
University of Health Science,Antalya Training and Resarch Hospital,Antalya

A 40-year-old male patient applied to our outpatient clinic with left flank pain. His personal and family history was unremarkable except for the renal trauma he suffered from a bicycle accident 7 years ago. A mass filling the left lower and upper quadrant of the abdomen was palpated in the physical examination. In the later contrast-enhanced triphasic CT (computerized tomography) (figure 1b) imaging, the image of a 17*13*18 cm and 4*4*3 cm rcc (renal cell cancer) with calcified contrasting solid mass originating from the left kidney lower pole was observed..The patient underwent off-clamp partial nephrectomy (figure 1c specimen). The patient was discharged without any post-operatif complications. The pathology result was interpreted as old/organized hematoma. Consequently, as in this case, the history of all patients with the suspicion of rcc should be questioned in detail. History of renal trauma. CT renal artery angiography may be useful in addition to imaging if rcc is suspected.in patients with t2 renal tumor,Although radical nephrectomy is recommended, partial nephrectomy should be considered in masses with prominent exophytic component.

Keywords: renal cell ca,hematoma,partial nephrectomy

Figür 1
Figure 1

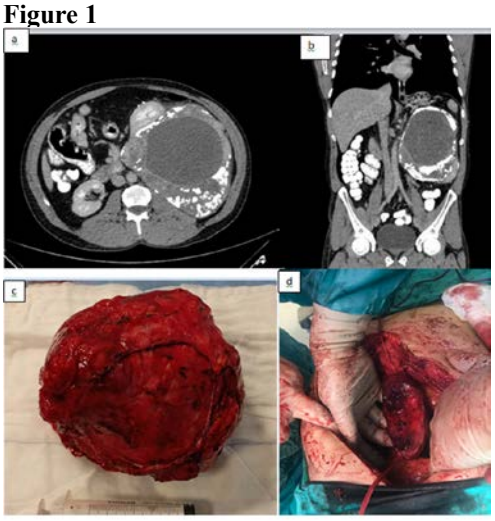

Figür1a.Kitlenin bilgisayarlı tomografi transvers kesitteki görüntüsü,b.Kitlenin bilgisayarlı tomografi koronal kesitteki görüntüsü,c.Kitle,d.Kalan böbrek dokusu
Figure1a.Computed tomography image of the mass in transverse section,b.Computed tomography image of the mass in coronal section,c.Mass,d.Remaining kidney tissue

PP-12

Holep İşlemi Sırasında Hipotermiye Bağlı Anafilaksi: Olgu Sunumu

Goktan Alptug Oz, Burak Akgül, Hakan Akdere
Trakya Üniversitesi Tıp Fakültesi Hastanesi

GİRİŞ: Holep benign prostat hiperplazisinin cerrahi tedavisinde tüm prostat hacimlerinde uygulanabilen etkili ve güvenli bir cerrahi prosedürdür. Özellikle 80cc üzeri prostat hacimlerinde holep'in diğer cerrahi tekniklere göre düşük komplikasyon oranı, hastanede kısa yatış süresi, kısa kateterizasyon süresi sağladığı bilinmektedir. Transüretral cerrahiler sırasında irigasyon sıvısı kullanımına bağlı hipotermi gelişmesi daha önce tanımlanmış ve EKG de QT aralığında uzama yapabilen ciddi sonuçları olan bir komplikasyondur. Biz holep sırasında hipotermiye bağlı anafilaksi gelişen bir hastamızın verilerini paylaşmayı amaçladık.

OLGU: Kombine oral benign prostat hiperplazisi tedavisine rağmen idrar retansiyonu gelişen, prostat hacmi 100cc olan, 70 yaş erkek hasta. Hastaya cerrahi tedavi olarak genel anestezi altında holep prosedürü gerçekleştirildi, operasyon sırasında enekülasyon işlemi 150 dakika, morselasyon işlemi 30 dakika sürdü. İrigasyon sıvısı olarak oda ısısında bulunan serum fizyolojik kullanıldı. Morselasyon esnasında hastanın hipotermide olduğu farkedildi, hipotermiye bağlı metabolik asidoz saptandı ve hasta ısıtma sistemi kullanıldı. Postop 30. dakikada hastanın dispne şikâyeti gelişti, oksijen saturasyonu 72, tansiyonu 60/35 nabzı 84 olarak ölçüldü. Fizik muayenede uvula ödemi saptandı ve anafilaktik şok tanısıyla hasta entübe edildi. Hastanın hemogram ve biyokimya değerlerinde patoloji saptanmadı, hasta pozitif inotrop ve sıvı tedavisine yanıt verdi ve entübasyon sonrası 4. saatte ekstübe edildi. Anafilaktik şok etyolojisinin hipotermi olduğu belirlendi.

SONUÇ: Operasyon sırasında irigasyon sıvısı kullanılan cerrahiler günlük üroloji pratiğinin büyük bir bölümünü oluşturmaktadır. İrigasyon sıvılarının ısıtılarak kullanılması ile böyle bir komplikasyondan kaçınılabilir.

Anahtar Kelimeler: Komplikasyon, holep, anafilaksi, hipotermi

Anaphylaxis Due to Hypothermia During Holep Procedure: Case Report

Goktan Alptug Oz, Burak Akgül, Hakan Akdere
Trakya University Medical Faculty Hospital

INTRODUCTION: Holep is an effective and safe surgical procedure that can be applied to all prostate volumes in the surgical treatment of benign prostatic hyperplasia. Especially in prostate volumes over 80cc, holep is known to provide lower complication rates, shorter hospital stay, and shorter catheterization time compared to other surgical techniques. The development of hypothermia due to the use of irrigation fluid during transurethral surgeries is a previously described complication with serious consequences that can prolong the QT interval in ECG. We aimed to share the data of a patient who developed anaphylaxis due to hypothermia during holep.

CASE: A 70-year-old male patient with a prostate volume of 100cc, who developed urinary retention despite combined oral treatment for benign prostatic hyperplasia. The holep procedure was performed under general anesthesia as a surgical treatment for the patient. During the operation, the eneculation process took 150 minutes and the morcellation process took 30 minutes. Saline at room temperature was used as irrigation fluid. During morcellation, it was noticed that the patient was in hypothermia, metabolic acidosis due to hypothermia was detected and the patient warming system was used. The patient developed dyspnea at the postoperative 30th minute, his oxygen saturation was 72 and his blood pressure was 60/35 and his pulse was 84. On physical examination, uvula edema was detected and the patient was intubated with the diagnosis of anaphylactic shock. No pathology was detected in the hemogram and biochemistry values of the patient, the patient responded to positive inotrope and fluid therapy and was extubated at the 4th hour after intubation. The etiology of anaphylactic shock was determined to be hypothermia.

CONCLUSION: Surgeries that use irrigation fluid during the operation constitute a large part of daily urology practice. Such a complication can be avoided by heating irrigation fluids.

Keywords: Complication, holep, anaphylaxis, hypothermia

Resim1: Uvula ödemi
Picture1: Uvula edema

PP-13

Lazerle anatomik endoskopik prostat enukleasyonunun(AEPE) asistan eğitimine adım adım dahil edilmesi ve sonuçları

Eren Erol[1], Harun Uçmak[1], Nurullah Altınkaya[1], Arif Aydın[1], Gökhan Ecer[2], Mehmet Giray Sönmez[1], Mehmet Balasar[1], Selçuk Güven[1]
[1]Necmettin Erbakan Üniversitesi Meram Tıp Fakültesi,Üroloji Ana Bilim Dalı Konya,Türkiye
[2]Konya Şehir Hastanesi Üroloji Kliniği,Konya,Türkiye

GİRİŞ: Günümüzde BPH tedavisinde çeşitli cerrahi teknikler uygulanmaktadır.TUR-P en sık kullanılan cerrahi yöntem olmakla birlikte prostat hacmi 80 ml üzerindeki hastalar için Holmiyum lazerle AEPE son yıllarda yaygınlaşan bir teknik olarak öne çıkmaktadır. Öğrenme eğrisinin 40 ila 60 olgu arasında olduğu bildirilmiştir.

Bu çalışmada asistanların lazerle AEPE girişimindeki öğrenim eğrilerini, yöntem ve asistanlık sürelerini değerlendirdik.

MATERYAL-METOD: Necmettin Erbakan Üniversitesi Meram Tıp Fakültesi Üroloji Kliniği'nde asistan eğitim alan üç kıdemli asistan çalışmaya dahil edilmiştir. Olgulara dahil olan asistanlar öncesinde AEPE yapılandırılmış eğitim programından geçmişlerdir. Orta kıdamli asistanlar da olgularda gözlemci olarak yer almışlardır. 65 HOLEP olgusu değerlendirilirken kıdemli asistanların aktif olarak dahil oldukları olgu sayıları, AEPE tekniği ve mentor tarafından hangi aşamalarda müdahale edildiği kaydedilerek çalışma sonunda değerlendirilmiştir.

SONUÇLAR: 65 olgunun 18'i iki lob tekniği kullanılarak yapılmıştır. Bu olguların 11'inde saat 6 hizası insizyonu asistan tarafından yapıldıktan sonra girişime mentor devam etmiştir. Kalan 7 olguda vaka tamamen asistan tarafından mentorun eşliğinde tamamlanmıştır.

3 lob tekniği kullanılan 47 olgunun ise 28'inde saat 5-7 hizasından prostat apeksine insizyonlar asistan tarafından yapıldıktan sonra mentor ileri aşamaları tamamlamıştır. 19 olguda ise üç lob tekniği ile olgu tamamen asistan tarafından mentor eşliğinde tamamlanmıştır.

TARTIŞMA: HoLEP, öğrenme eğrisi görece uzun bir endoskopik girişimdir. Girişimi uygulamaya yeni başlayacak asistanların öğrenim eğrilerini hızlandırmak için yapılandırılmış bir eğitim programından geçmeleri gerekmektedir.

Lazerle AEPE aşama aşama uygulanmaktadır. Yeni teknolojilerin kullanıldığı modern cerrahi yöntemlerin asistan eğitim programlarına dahil edilmesi gelecek kuşak ürologların daha donanımlı yetişebilmesi açısından faydalı olacaktır.

Anahtar Kelimeler: BPH,HOLEP,Enükleasyon,Prostat

Inclusion of laser anatomical endoscopic prostate enucleation (AEPE) in residency training step-by-step and its implications

Eren Erol[1], Harun Uçmak[1], Nurullah Altınkaya[1], Arif Aydın[1], Gökhan Ecer[2], Mehmet Giray Sönmez[1], Mehmet Balasar[1], Selçuk Güven[1]
[1]Necmettin Erbakan University Meram Medical School, Urology Department, Konya,Turkey
[2]Konya State Hospital Urology Depatment,Konya,Türkiye

INTRODUCTION: Today, various surgical techniques are used in the treatment of BPH. Although TUR-P is the most commonly used surgical method, AEPE with Holmium laser for patients with prostate volume over 80 ml has come to the fore as a technique that has become widespread in recent years.

The learning curve has been reported to range from 40 to 60 cases. In this study, we evaluated the learning curves, method and duration of residency for residents to enter AEPE with laser.

MATERIAL-METHOD: Three senior residents who were trained as assistants in Necmettin Erbakan University Meram Medical Faculty Urology Clinic were included in the study. The residents included in the cases had previously gone through the AEPE structured training program. Middle senior residents also took part in the cases as observers. While evaluating 65 HOLEP cases, the number of cases in which senior residents were actively involved, the AEPE technique and the stages of intervention by the mentor were recorded and evaluated at the end of the study.

RESULTS: Eighteen of 65 cases were performed using the two-lobe technique. In 11 of these cases, after the 6 o'clock incision was made by the assistant, the mentor continued the intervention. In the remaining 7 cases, the case was completely completed by the assistant in the presence of the mentor.

In 47 patients who used the three-lobe technique, the mentor completed the advanced stages after incisions were made to the prostate apex at the 5-7 o'clock position in 28 of them by the assistant. In 19 cases, the case was completely completed by the assistant with the help of a mentor with the three-lobe technique.

DISCUSSION: HoLEP is an endoscopic procedure with a relatively long learning curve. Residents new to implementing the initiative must go through a structured training program to accelerate their learning curve.

AEPE with laser is applied step by step. The inclusion of modern surgical methods using new technologies in residents training programs will be beneficial for the next generation urologists to be better equipped.

Keywords: BPH,HOLEP,Enucleation,Prostate

PP-14

Açık Prostatektomi Tek Merkez Deneyimlerimiz

Ozan Mustafa Ataçer, Caner Özer, Göktan Alptuğ Öz, Hakkı Mete Çek
Trakya Üniversitesi Tıp Fakültesi Hastanesi

GİRİŞ: Açık Prostatektomi operasyonu 20.yüzyılın ilk yarısında Benign Prostat Hiperplazisi (BPH) için altın standart tedavi yöntemi kabul edilse de minimal invaziv cerrahilerdeki gelişmeler nedeniyle yerini prostatın transüretral rezeksiyonu (TUR-P) ve diğer minimal invaziv yöntemlere bırakmıştır. Açık prostatektomi BPH tedavisinde en invaziv cerrahi seçenektir ancak kısa ve orta vadede HoLEP ve benzeri minimal invaziv cerrahi tedaviler ile benzer başarı oranlarına sahiptir. Bu çalışmada kliniğimizde 80 cc ve üzeri prostat volümüne sahip hastalara uyguladığımız açık prostatektomi operasyonlarının sonuçlarını sunmak istedik.

MATERYAL METOD: Trakya Üniversitesi Tıp Fakültesi Üroloji Kliniği'ne Ocak 2014 ile Ağustos 2022 tarihleri arasında BPH nedeniyle başvuran ve açık prostatektomi operasyonu yapılan hastaların verileri retrospektif olarak incelendi. Hastaların yaşı, prostat volümleri, Prostat Spesifik Antijen(PSA) değerleri, peroperatif kanama ve kan replasman miktarları, komplikasyon gelişimi, operasyon süreleri ve preop-postop dönem IPSS değerlerine bakıldı. Opere edilen hastaların ortalama prostat volümü 123 cc bulundu ve hastalar prostat volümlerine göre 123 cc altı ve 123 cc üzeri prostat volümüne sahip hastalar olmak üzere iki gruba ayrıldı.. Tek değişkenli analizde nominal veriler için ki-kare testi, parametrik değişkenler için t-testi, nonparametrik değişkenler için Mann-Whitney U testi kullanıldı ve $p<0.05$ değeri anlamlı kabul edildi.

BULGULAR: Çalışmaya dahil edilen 93 hastanın ortalama yaşı 73,4±7,1 idi. Hastaların ortalama prostat volümleri 123,76±52,45 bulundu ve hastalar 123 cc prostat volümünün altındaki 59 hasta grup 1, prostat volümü 123 cc'nin üzerinde olan 34 hasta ise grup 2 olmak üzere iki gruba ayrıldı. Hastaların demografik verileri Tablo 1'de gösterildi. Grup 1'deki hastaların kanama miktarı (p:0,314), komplikasyon oranları (p:0,229) ve hastanede yatış süreleri (p:0,912) Grup 2'deki hastalara göre daha az bulundu ancak istatistiksel anlamlı fark görülmedi. Ayrıca Grup 1'deki hastaların operasyon süreleri (p:0,241) ve ES replasman miktarları (p:0,501) Grup 2'ye göre yüksek izlendi fakat istatistiksel anlamlı fark saptanmadı.

SONUÇ: Açık prostatektomi büyük prostat volümüne sahip hastalarda gelişen minimal invaziv cerrahiler sonrası ikinci planda kalmış olsa da minimal invaziv cerrahi için uygun donanım ve tecrübeye sahip olmayan kliniklerde kısa ve orta vadeli başarılı sonuçları ile ön planda düşünülmesi gereken güvenli bir cerrahi seçenektir.

Anahtar Kelimeler: Açık prostatektomi, BPH, kanama

Our Experıences In Open Prostatectomy Sıngle Center

Ozan Mustafa Ataçer, Caner Özer, Göktan Alptuğ Öz, Hakkı Mete Çek
Trakya University Medical Faculty Hospital

İNTRODUCTION: Although the open prostatectomy operation was accepted as the gold standard treatment method for Benign Prostatic Hyperplasia (BPH) in the first half of the 20th century, it has been replaced by transurethral resection of the prostate (TUR-P) and other minimally invasive methods due to the developments in minimally invasive surgeries. Open prostatectomy is the most invasive surgical option in the treatment of BPH, but it has similar success rates with HoLEP and similar minimally invasive surgical treatments in the short and medium term. In this study, we wanted to present the results of open prostatectomy operations performed on patients with a prostate volume of 80 cc and above in our clinic.

MATERIAL METHOD: The data of patients who applied to Trakya University Faculty of Medicine Urology Clinic between January 2014 and August 2022 for BPH and underwent open prostatectomy were retrospectively analyzed. Patients' age, prostate volumes, Prostate Specific Antigen (PSA) values, peroperative bleeding and blood replacement amounts, complication development, operation times and preoperative-postoptic IPSS values were evaluated. The mean prostate volume of the operated patients was found to be 123 cc and the patients were divided into two groups according to their prostate volume as those with a prostate volume below 123 cc and above 123 cc. In univariate analysis, chi-square test was used for nominal data, t-test for parametric variables, and Mann-Whitney U test for nonparametric variables. The p-value was taken as $p <0.05$ for significance.

RESULTS: The mean age of 93 patients included in the study was 73.4±7.1 years. The mean prostate volume of the patients was 123.76±52.45, and the patients were divided into two groups as group 1, 59 patients below 123 cc prostate volume, and group 2, 34 patients with prostate volume above 123 cc. Demographic data of the patients are shown in Table 1. The amount of bleeding (p:0.314), complication rates (p:0.229) and hospitalization time (p:0.912) were found to be lower in the patients in Group

1 compared to the patients in Group 2, but there was no statistically significant difference. In addition, the operation times (p:0.241) and ES replacement amounts (p:0.501) of the patients in Group 1 were higher than those in Group 2, but no statistically significant difference was found.

CONCLUSİON: Although open prostatectomy is secondary to minimally invasive surgeries developed in patients with large prostate volume, it is a safe surgical option that should be considered in the foreground with its short and medium-term successful results in clinics that do not have the appropriate equipment and experience for minimally invasive surgery.

Keywords: Open prostatectomy, BPH, bleeding

Tablo 1. Hastaların Demografik Özellikleri
Table 1. Demographic Characteristics of the Patients

Age (years) (mean ± sd)	73,34±7,1
Hospitalization Time (mean ± sd)	9,29±4,1
Bleeding (mean ± sd)	519,89±387,65
Blood Replacement (mean ± sd)	0,6±1,0
Operation Time (mean ± sd)	131,47±38,18
PSA (mean ± sd)	8,93±6,32
Prostate Volume (mean ± sd)	123,76±52,45
Preoperatif IPSS (mean ± sd)	18,43±2,29
Postoperatif IPSS (mean ± sd)	2,71±0,35

Tablo 2. Prostat Volümünün Etkilediği Değişkenler

Değişkenler	Grup 1 (n=59)	Grup 2 (n=34)	p değeri
Kanama miktarı	488,98 ± 47,43	573,5 ± 72,9	0,314
Komplikasyon Oranları	%20,3	%29,4	0,229
Yatış Süresi	9,2±3,8	9,3±4,5	0,912
Replasman miktarı	0,6±1,0	0,4±0,8	0,241
Operasyon süresi	133,5±40,1	127,9±34,9	0,501

Table 2. Variables Affected by Prostate Volume

Variables	Group 1 (n=59)	Group 2 (n=34)	p value
Bleeding	488,98 ± 47,43	573,5 ± 72,9	0,314
Complication Rates	%20,3	%29,4	0,229
Hospitalization Time	9,2±3,8	9,3±4,5	0,912
Blood Replacement	0,6±1,0	0,4±0,8	0,241
Operation Time	133,5±40,1	127,9±34,9	0,501

PP-15

Üreter Tutulumu Gösteren Retroperitoneal Desmoid Tümör: Olgu Sunumu

Abdullah Harun Kınık[1], Serkan Gönültaş[1], Sina Kardaş[1], Berk Bulut[1], Emine Yıldırım[2], Burak Arslan[1], Enver Özdemir[1]
[1]SBÜ Gaziosmanpaşa Eğitim ve Araştırma Hastanesi, Üroloji Kliniği, İstanbul, Türkiye
[2]SBÜ Gaziosmanpaşa Eğitim ve Araştırma Hastanesi, Genel Cerrahi Kliniği, İstanbul, Türkiye

GİRİŞ: İntraabdominal desmoid tümörler fibroblast ve miyofibroblast gibi mezenkimal hücrelerden kaynaklanan, nadir yumuşak doku tümörleridir. Histolojik olarak benign tümörlerdir ve metastaz yapma eğiliminde değillerdir ancak nüks ve lokal invazyon riskleri yüksektir. Desmoid tümörler boyut artışına bağlı bası ve/veya lokal invazyon yapmadıkları müddetçe genellikle asemptomatiktir. Bizde rutin kontrolleri esnasında insidental olarak saptanan retroperitoneal kitle ön tanısıyla tanı ve tedavisi yapılan bir olgu sunuyoruz.

VAKA: 25 yaşında erkek hasta askerlik muayenesi için yapılan rutin incelemelerde sağ hidro-üreteronefroz saptanması üzerine üroloji polikliniğine başvurdu. Aktif şikayeti olmayan hastanın öykü ve fizik muayenesinde özellik yoktu. Çekilen kontrastlı tüm batın tomografisinde ileoçekal bileşke postero-medialinde, üreteri içine alan yaklaşık 3x3cm boyutlarında retroperitoneal kitle ve kitle basısına sekonder olduğu düşünülen Grade II hidroüreteronefroz izlendi. Ayırıcı tanı için yapılan skrotal ultrason ve testis tümör marker testlerinde (AFP, β-HCG, LDH) özellik saptanmadı. Diagnostik üreterorenoskopisinde üreter lümeniyle ilişki göstermeyen ve dış bası izlenimi veren konsantrik segmental darlık izlenmesi üzerine hastaya laparoskopik retroperitoneal kitle eksizyonu planlandı. Operasyon esnasında kitlenin sağ üreter ile birlikte iliak vasküler yapıları da içine aldığı görüldü. Operasyon esnasında transperitoneal laparoskopik port yerleşiminin üreterle eş zamanlı vasküler diseksiyon için yetersiz kaldığı görüldü ve operasyona açık olarak devam edildi. Üreter ve vasküler yapıların künt ve keskin diseksiyon ile serbestleştirilmesi sonrası kitlenin ileoçekal bölgeye komşu mezenter dokudan geliştiği görüldü. Kitle eksizyonu onkolojik prensiplere uygun şekilde sağ hemikolektomi ile birlikte gerçekleştirildi. Histopatoljik değerlendirme desmoid fibromatozis ile uyumlu geldi. Nüks ve komplikasyon açışından takipleri devam eden hastada hidronefroz geriledi ve nüks izlenmedi.

SONUÇ: Retroperitoneal desmoid tümörlerle klinik pratikte oldukça nadir karşılaşılmaktadır ancak ayırıcı tanıda akılda tutulmalıdır. Ayrıca yüksek nüks riskleri nedeniyle yakın takip edilmelidir.

Anahtar Kelimeler: Desmoid Tümör, Retroperitoneal, Hidronefroz

Retroperitoneal Desmoid Tumor With Ureteral Involvement: A Case Report

Abdullah Harun Kınık[1], Serkan Gönültaş[1], Sina Kardaş[1], Berk Bulut[1], Emine Yıldırım[2], Burak Arslan[1], Enver Özdemir[1]
[1]SBU Gaziosmanpasa Training and Research Hospital, Urology Clinic, Istanbul, Turkey
[2]2 SBU Gaziosmanpasa Training and Research Hospital, General Surgery Clinic, Istanbul, Türkiye

INTRODUCTION: Intra-abdominal desmoid tumors are rare soft tissue tumors originating from mesenchymal cells such as fibroblasts and myofibroblasts. They are histologically benign tumors and do not tend to metastasize, but they have a high risk of recurrence and local invasion. Desmoid tumors are usually asymptomatic unless they cause compression and/or local invasion due to increased size. We present a case diagnosed and treated with the preliminary diagnosis of a retroperitoneal mass, which was incidentally detected during routine controls.

Case Presentation: A 25-year-old male patient was admitted to the urology outpatient clinic after detection of right hydro-ureteronephrosis during routine examinations for his military service. The patient's history and physical examination were normal. Contrast-enhanced whole abdominal tomography revealed a retroperitoneal mass of approximately 3x3cm, covering the ureter, in the postero-medial of the ileocecal junction, and Grade II hydroureteronephrosis, which was thought to be secondary to mass compression. No features were found in scrotal ultrasound and testicular tumor marker tests (AFP, β-HCG, LDH) performed for differential diagnosis. Laparoscopic retroperitoneal mass excision was planned for the patient, since concentric segmental stenosis was observed in the diagnostic ureterorenoscopy, which did not show any relation with the ureteral lumen and gave the impression of external pressure. During the operation, it was observed that the mass included the right ureter and iliac vascular structures. During the operation, it was observed that the transperitoneal laparoscopic port placement was insufficient for synchronically vascular dissection with the ureter, and the operation was continued openly. After the ureter and vascular structures were freed by blunt and sharp dissection, it was observed that the mass originating from the mesentery tissue adjacent to the ileocecal region. Mass

excision was performed together with right hemicolectomy in accordance with oncological principles. Histopathological evaluation was compatible with desmoid fibromatosis. Hydronephrosis regressed and no recurrence was observed in the patient who was followed up in terms of recurrence and complications.

CONCLUSION: Retroperitoneal desmoid tumors are rarely encountered in clinical practice but should be kept in mind in the differential diagnosis. It should also be followed closely because of the high risk of recurrence.

Keywords: Desmoid Tumor, Retroperitoneal, Hydronephrosis

Üretere Bası Yapan Retroperitoneal Kitle
Retroperitoneal Mass With Ureteral Involvement

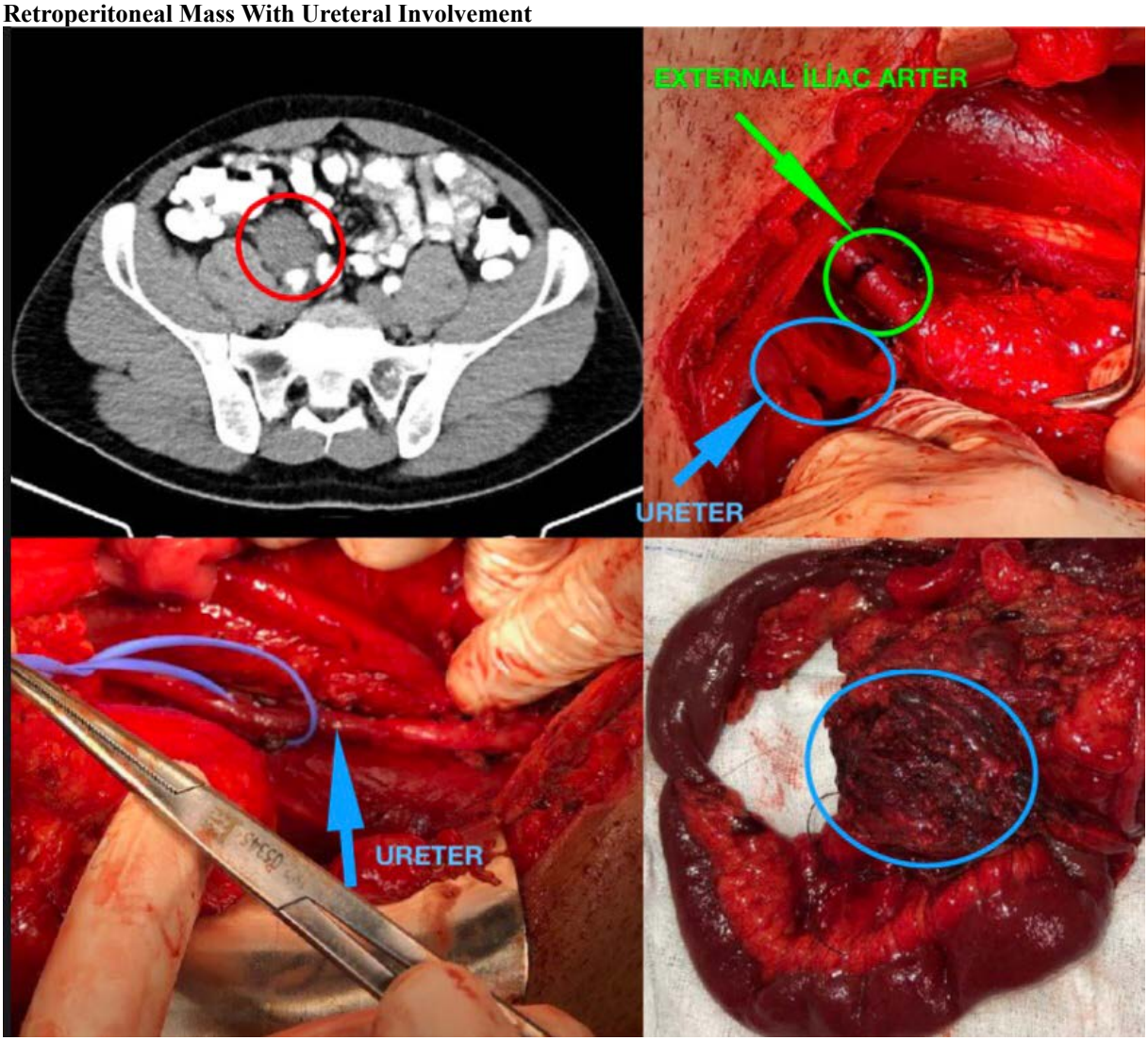

PP-16

Geç dönem renal infarkt ağrı yönetiminde, erektör spina plan blok yönteminin etkinliği

Ahmet Dirik[1], Gamze Talih[2], Numan Baydilli[1]
[1]Erciyes Üniversitesi, Üroloji Ana Bilim Dalı, Kayseri
[2]Erciyes Üniversitesi, Anestezi ve Reanimasyon Ana Bilim Dalı, Kayseri

GİRİŞ: Renal infarkt, flank ağrı ile gelen hastada nadir bir etiyoloji olup %45-50 oranında altta yatan kardiyoembolik olaylardan kaynaklanır. %20 ile 30 oranında da idiopatik olarak saptanmaktadır. Tipik semptomlar flank ağrı, ateş, bulantı, kusma olmakla beraber hematuri de sıklıkla eşlik etmektedir. Bu olgu sunumunda acil servise sol yan ağrısıyla gelen hastada saptanan renal infarkt ve buna bağlı ağrıya yönelik yapılan erektör spina blok yönteminin etkinliği incelenmiştir.

OZET: 62 yaşında kadın hasta 20 gündür olan, şiddetli ve giderek artan sol yan ağrısı ile acile başvurdu. Bilinen dahili problemi olmayan hastanın yakın zamanlı travma yada cerrahi öyküsü olmadığı öğrenildi. Fizik muayenesinde solda hafif kostavertebral açı hassasiyeti olan hastanın laboratuar parametreleri de normaldi. Acile ilk gelişinde çekilen abdominal ultrasonografide taş,tümör ya da obstrüksiyon bulgusu olmamasına karşın sol böbrek üst polde şüpheli infarkt? düşündüren bulgu olması üzerine koroner bilgisayarlı tomografi anjiografi çekildi. Tomografi raporunda; Sol renal arter çıkışında osteal düzeyde kısa bir segmentte kalsifik aterosklerotik plak oluşumlarına sekonder %50 darlık izlenmiştir. Sol böbrek alt polde anteriorda fokla kontrastlanma defekti mevcuttur (enfarkt ?)

KLİNİK: Hastanın mevcut kliniği hem girişimsel radyoloji hem de kardiyovaskuler cerrahi bölümleriyle görüşülerek değerlendirildi. Taraflarınca takip önerilen hasta üroloji servisine yatırılıp anestezi ve reanimasyon bölümüne konsülte edilerek erektör spina plan blok yapılmasına karar verildi. Yatışında ciddi flank ağrısı olan hastanın VAS skorlama sistemine göre puanı 10/10 idi. Blok yapılana kadar geçen 3 günde sırayla; 1.gün: 2*40 mg petidin hidroklorur (s.c) ve 1*100 mg parasetamol (ı.v), 2.gün: 1*40 mg petidin hidroklorur ve 2*100 mg parasetamol, 3.gün: 1*40 mg petidin hidroklorur ve 2*100 mg parasetamol verildi.

YÖNTEM: 4.gün hastaya ameliyathane şartlarında oturur pozisyondayken sol skapula altından T7-8 hizasından transvers prosesuslar seviyesinde erektör spinal kaslara 80 mm 20 G periferik blok iğnesiyle %0,25 lik 30 cc blok (15 cc'de 75 mg bupivakain + 15 cc izotonik sıvı) yapıldı. Hastanın blok sonrası 10-12 saatlik süre zarfında VAS ağrı skoru 0/10 olarak hesaplandı. 12 saatten sonra ise ertesi gün sabaha kadar 5/10 düzeyinde ağrısı olduğu ve bu ağrılar nedeniyle sadece 2 kez 100 mg parasetamol ihtiyacı olduğu ve opioid analjezik almadığı görüldü.

SONUÇ: Renal infarkt gibi ciddi flank ağrı nedeniyle analjezik ihtiyacı olan hastalarda ESP (erektör spina plan blok) uygulanabilir bir yöntemdir.

Anahtar Kelimeler: ağrı bloğu, anjiografi, erektör spina plan blok, flank ağrı, renal infarkt

Efficacy of erector spina plane block method in the management of late renal infarct pain

Ahmet Dirik[1], Gamze Talih[2], Numan Baydilli[1]
[1]Department of Urology, Erciyes University, Kayseri, Turkey
[2]Department of Anesthesia and Reanimation, Erciyes University, Kayseri, Turkey

INTRODUCTION: Renal infarction is a rare etiology in patients presenting with flank pain and is caused by underlying cardioembolic events in 45-50% of cases. It is detected as idiopathic in 20-30% of cases. Although typical symptoms are flank pain, fever, nausea and vomiting, hematuria often accompanies. In this case report, the effectiveness of the erector spina block method for renal infarction and related pain in a patient who came to the emergency room with left flank pain was examined.

SUMMARY: A 62-year-old female patient presented to the emergency department with severe and increasing left flank pain for 20 days. It was learned that the patient, who had no known internal problems, had no history of recent trauma or surgery. On physical examination, the patient had mild left costovertebral angle tenderness, and laboratory parameters were also normal. Although there were no signs of stone, tumor or obstruction in the abdominal ultrasonography taken at the first admission to the ED, there was no suspicious infarction in the upper pole of the left kidney. Upon finding suggestive, coronary computed tomography angiography was performed. In the tomography report; A 50% stenosis secondary to calcific atherosclerotic plaque formations was observed in a short segment at the osteal level at the exit of the left renal artery. There is a seal contrast defect in the anterior lower pole of the

left kidney (infarct?)

CLINICAL: The patient's current clinic was evaluated by interviewing both interventional radiology and cardiovascular surgery departments. The patient, for whom follow-up was recommended, was admitted to the urology service, and the anesthesia and reanimation department was consulted, and it was decided to perform erector spina plane block. The patient who had severe flank pain on admission had a score of 10/10 according to the VAS scoring system. In the 3 days that passed until the block was made; 1st day: 2*40 mg pethidine hydrochloride (s.c) and 1*100 mg paracetamol (i.v.), 2nd day: 1*40 mg pethidine hydrochloride and 2*100 mg paracetamol, 3rd day: 1*40 mg pethidine hydrochloride and 2*100 mg paracetamol were given.

METHODS: On the 4th day, while the patient was sitting in the operating room conditions, from under the left scapula at the level of T7-8 to the erector spinal muscles at the level of the transverse processus, with an 80 mm 20 G peripheral block needle, a 0.25% 30 cc block (75 mg bupivacaine in 15 cc + 15 cc isotonic liquid) physiological) was done. The VAS pain score of the patient was calculated as 0/10 within 10-12 hours after the block. After 12 hours, it was observed that he had pain at the level of 5/10 until the morning of the next day, and because of these pains, he only needed 100 mg of paracetamol twice, and he did not take opioid analgesics.

CONCLUSION: ESP (erector spina plane block) is a feasible method in patients who need analgesics due to severe flank pain such as renal infarction.

Keywords: angiography, erector spina plane block, flank pain, pain block, renal infarction

sol yan ağrısı ile gelen hastada renal infarkt alanları, blok iğnesi ve blok bölgesi
Renal infarct areas, block needle and block area in the patient who presented with left flank pain

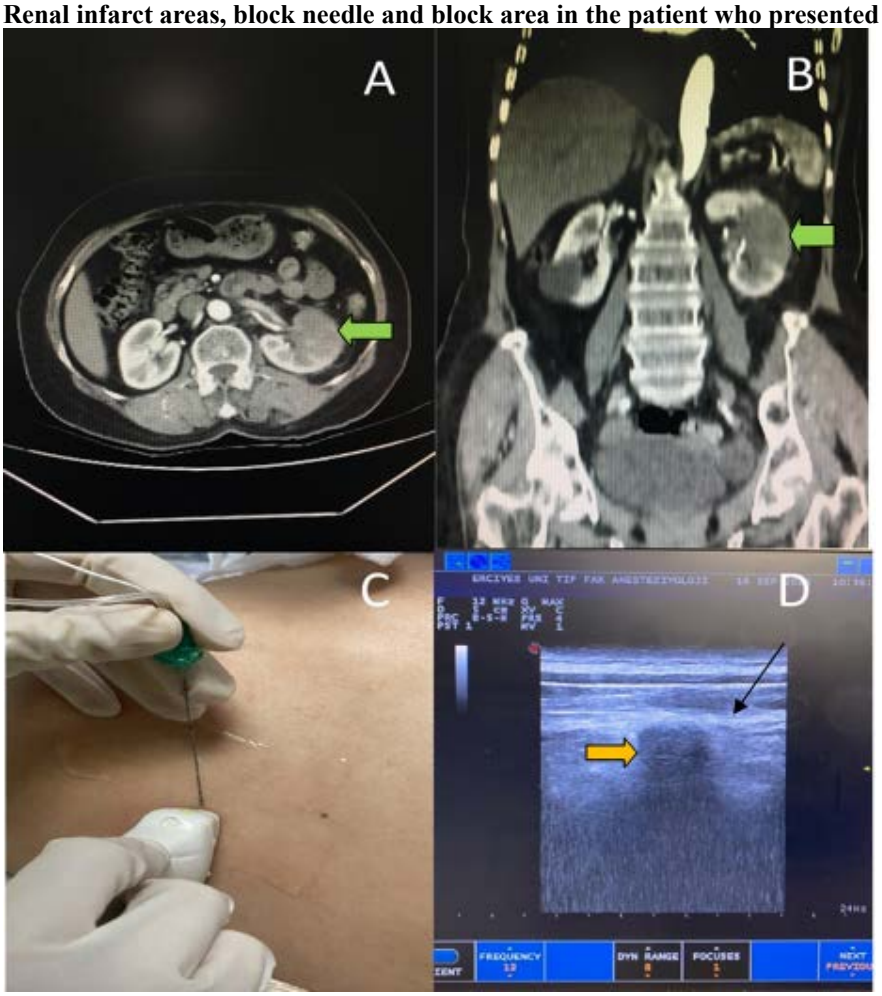

yeşil oklar renal infarkt alanlarını, siyah ok blok bölgesini ve turuncu ok da transvers proçesi göstermektedir.
The green arrows indicate the renal infarct areas, the black arrow the block region, and the orange arrow the transverse process.

PP-17

Bilateral böbrek tutulumu ile seyreden Erdheim-Chester hastalığı: nadir bir vaka sunumu

Vusal İbrahimov, Emrah Kızılay, Numan Baydilli
Erciyes Üniversitesi, Üroloji Anabilim Dalı, Kayseri

GİRİŞ: Erdheim-Chester hastalığının (ECH) ilk vakası 1930 yılında Avusturyalı bir patolog olan Jakob Erdheim ve Amerikalı bir patolog olan William Chester tarafından tanımlanmıştır. Langerhans hücreli olmayan histiositozun nadir görülen, sistemik bir formudur ve etiyolojisi bilinmemektedir. ECH asemptomatik olabileceği gibi iskelet sistemini, santral sinir sistemini, solunum, kardiyovasküler ve renal sistemleri, retroperiton ve deriyi etkileyebilen hayatı tehdit eden bulguları olan multisistemik bir hastalık olarak da ortaya çıkabilmektedir. Semptomatik hastalarda kemik ağrısı en sık görülen ilk semptomdur. Bu hastalıkta böbrek tutulumu genellikle perirenal yağa histiyositik infiltrasyon şeklinde kendini göstermektedir.

VAKA: 46 yaşında erkek hasta sağ gözündeki ağrı sebebiyle sağlık kuruluşuna başvurmuştur. Hastaya yapılan görüntülemelerde bilateral böbreklerde grade 1 ektazi ve perirenal yağ dokusu alanlarında inflitrasyon görülmüştür. İlk etapta retroperitoneal fibrozis ön tanısı ile dış merkezde bilateral çift j stent takılmıştır. Daha sonraki takiplerinde vücudun farklı alanlarında tutulum görülmesi ve hastada kilo kaybı olması sebebiyle pozitron emisyon tomografisi (PET) çekilmiştir. Bu dönemde serum kreatinin değeri 0,7mg/dL olarak ölçülmüştür. PET görüntülemesinde bilateral retro-orbital bölgelerde, T7-T10 vertebralar düzeyinde, sağ paravertebral alanda, S3-S4 vertebra düzeyinde, sol femur başı posteriorunda tutulum görülmüştür. Ürogenital sistem taraması ise her iki perirenal ve perisürrenal alanlarda yağlı doku belirgin kirli olarak izlenmekte olup böbrek ve sürrenal bez parankimleri ile her iki üreter proksimal kesimlerinde de düzensiz kalınlaşmalara neden olan retiküler dansite artışlarına ait orta düzeyde hipermetabolizma olarak raporlanmıştır. (Resim-1) Sakrum ve femurdaki tutulum alanlarından alınan patoloji sonucu Erdheim-Chester hastalığı ile uyumlu bulunması üzerine Hematoloji Hastalıkları tarafından vemurafenib tedavisi başlanmıştır. Çift j kataterin sebep olduğu irritasyon semptomları sebebiyle hastanın isteği ile dış merkezde stentleri çekilmiştir. Hastanın 2 yıllık takip süresince yapılan kontrol görüntülemelerinde bilateral böbrek pelvisinde grade 1 ektazi yinelemiş olup literatür taramalarında hastaların bir kısmında üreteropelvik bileşke fibrozisine bağlı darlıklar oluştuğu ve sonrasında ileri derecede bilateral hidronefroz geliştiği görülmüştür. Bu süreçte serum kreatinin değerinde artış meydana gelerek 1,32 mg/dL olarak ölçülmüştür. Bu sebeple hasta üroloji konseyinde değerlendirilerek öncelikli olarak bilateral çift j katater yerleştirilmesi kararlaştırılmıştır.

TARTIŞMA: Erdheim-Chester hastalığı son derece nadir görülen bir hastalık olup literatürde yaklaşık 750 vaka bildirilmiştir. Retroperitoneal tutulum, ECH'nin ortak bir özelliğidir ve hastaların %30'u ile %50'sini etkilemektedir. Perirenal alanın infiltrasyonu düzensiz sınırlarla pararenal boşluğa kadar uzanabilmektedir. Böbreklerin görünümü, kontrastlı tomografide perirenal yağın infiltrasyonu nedeniyle kontrast maddenin uygulanmasından sonra düzensiz bir böbrek sınırı oluşturmakta ve bu görünüm genellikle "saçlı böbrek" olarak tanımlanmaktadır (Resim-1 oklar). Hastalığın ilerlemesiyle adrenal bezler, böbrekler, renal arterler, üreterler ve bitişik anatomik boşluklar sürece dahil olabilmektedir.

Renal sinüs, renal pediküller, proksimal ve distal üreterlerde genişleme ve obstrüksiyona neden olabilmekte ve sonuçta bizim olgumuzda olduğu gibi böbrek fonksiyonlarını tehlikeye atabilmektedir.

SONUÇ: Erdheim-Chester hastalığı mutisistemik tutulum ile seyreden ve vakaların yaklaşık yarısında retroperiton invazyonu gösteren bir klinik durumdur. Retroperitoneal fibrozis ayırıcı tanısında Erdheim-Chester hastalığı akılda tutulmalıdır. Bu hastalara gereklilik halinde üriner diversiyon yapılarak renal fonksiyonların korunması sağlanabilmektedir.

Anahtar Kelimeler: Erdheim-Chester, Retroperitoneal fibrozis, Hidronefroz, Saçlı böbrek

Erdheim-Chester disease with bilateral renal involvement: a rare case report

Vusal İbrahimov, Emrah Kızılay, Numan Baydilli
Erciyes University, Department of Urology, Kayseri

INTRODUCTION: The first case of Erdheim-Chester disease (ECD) was described in 1930 by Jakob Erdheim, an Austrian pathologist, and William Chester, an American pathologist. It is a rare, systemic form of langerhans noncellular histiocytosis and its etiology is unknown. ECD may be asymptomatic or may present as a multisystemic disease with life-threatening findings that may affect the skeletal system, central nervous system, respiratory, cardiovascular and renal systems, retroperitoneum and skin. In symptomatic patients, bone pain is the most common initial symptom. In this disease, renal involvement usually manifests itself in the form of histiocytic infiltration into the perirenal fatty tissue.

CASE: A 46-year-old male patient was admitted to a health facility due to pain in his right eye. Imaging showed inflammation in the bilateral kidneys in the areas of grade 1 ectasia and perirenal adipose tissue. In the follow-up, positron emission tomography (PET) was taken due to the involvement in different parts of the body and weight loss in the patient. During this period, serum creatinine value was measured as 0.7 mg/dL. PET imaging revealed bilateral retro-orbital involvement in the T7-T10 vertebral region, S3-S4 vertebral areas, posterior of the left femoral head. Urogenital system screening was observed as significantly dirty fatty tissue in both perirenal and perisurrenal areas and moderate hypermetabolism of reticular density increases causing irregular thickening in the renal and adrenal gland parenchymes and both ureteral proximal sections. (Figure-1) As a result of pathology obtained from the involvement areas of the sacrum and femur, vemurafenib treatment was started by Hematology Diseases after it was found to be compatible with Erdheim-Chester disease. During the 2-year follow-up period, grade 1 ectasia recurred in the bilateral renal pelvis and literature reviews showed that some of the patients had stenosis due to ureteropelvic junction fibrosis and then developed severe bilateral hydronephrosis. In this process, serum creatinine value increased and was measured as 1.32 mg/dL. For this reason, the patient was evaluated in the urology council and it was decided to place bilateral double j catheter as a priority.

Discussion Erdheim-Chester disease is an extremely rare disease and approximately 750 cases have been reported in the literature. Retroperitoneal involvement is a common feature of ECD and affects 30% to 50% of patients. Infiltration of the perirenal area can extend to the pararenal cavity with irregular borders. The appearance of the kidneys forms an irregular renal border after the application of the contrast agent due to infiltration of the perirenal fat on contrast-enhanced tomography, and this appearance is usually described as “hairy kidney” (Figure-1 arrows). With the progression of the disease, adrenal glands, kidneys, renal arteries, ureters and adjacent anatomical spaces may be involved in the process.

CONCLUSION: Erdheim-Chester disease is a clinical condition characterized by mutisystemic involvement and retroperitoneal invasion in approximately half of the cases. In the differential diagnosis of retroperitoneal fibrosis, Erdheim-Chester disease should be kept in mind. These patients can be protected by urinary diversion if necessary.

Keywords: Erdheim-Chester, Retroperitoneal fibrosis, Hairy kidney

Resim-1
Figure-1

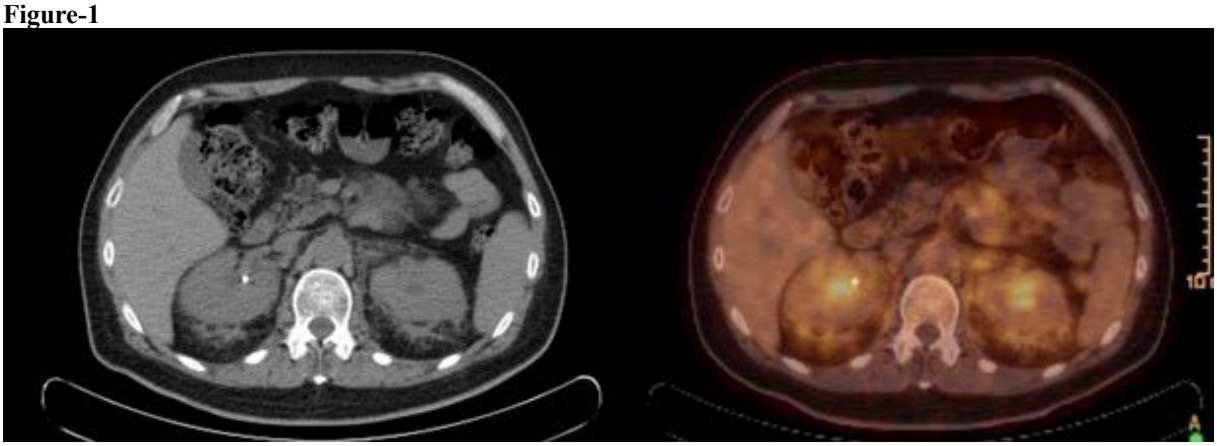

Erdheim-Cheister hastalığında böbrek tutulumunun bilgisayarlı tomografide görünümü (Saçlı böbrek)
Computed tomography view of renal involvement in Erdheim-Cheister disease (Hairy kidney)

PP-18

Tunika vajinalisin malignite potansiyeli belirsiz mezotelyoması: nadir bir vaka

Halil Demirçakan[1], Hüseyin Gültekin[1], Şahin Paşalı[3], Yalçın Kızılkan[1], Cüneyt Özden[1], Nesrin Turhan[2]
[1]Ankara Şehir Hastanesi, Üroloji Kliniği, Ankara, Türkiye
[2]Ankara Şehir Hastanesi, Tıbbi Patoloji Kliniği, Ankara, Türkiye
[3]Kastamonu Eğitim ve Araştırma Hastanesi, Üroloji Kliniği, Kastamonu, Türkiye

Giriş: Tunika vajinalisin mezotelyoması, tüm mezotelyomaların %5'inden azını oluşturan nadir, agresif seyredebilen mezenkimal tümördür. Bu olguda hidroselektomi sonrası teşhis edilen tunika vajinalisin malignite potansiyeli belirsiz mezotelyoması olgusunu sunmayı amaçladık.

Olgu sunumu: Kırk yaşında erkek hasta, skrotal şişlik ve ağrı nedeniyle hastanemiz üroloji polikliniğine başvurdu. Yapılan fizik muayenede sağ hemiskrotumda şişlik olduğu görüldü. Biyokimyasal testleri ve idrar tetkiki normal olan hastanın skrotal ultrasonografisinde sağ skrotumda hidrosel ile uyumlu yoğun sıvı birikimi ve skrotal kesenin posterior mukozal yüzünde kitlesel kalınlaşma rapor edildi. Herhangi bir skrotal travma veya asbeste maruz kalma öyküsü mevcut değildi. Hastaya sağ hidroselektomi operasyonu yapıldı. Eksize edilen tunica vaginalis dokusunun histopatolojik incelenmesi sonucunda tunika vajinalisin malignite potansiyeli belirsiz mezotelyoması ile uyumlu olduğu raporlandı. Hastaya postoperatif dönemde vücut taraması amacıyla bilgisayarlı tomografi çekildi ve patolojik bir odak görülmedi. Hastaya hidroselektomi dışında ek bir tedavi uygulanmadı.

Tartışma: Mezotelyomalar plevra, periton, perikard ve tunika vajinalis testisteki epitelden gelişebilen nadir tümörlerdir. Asbeste maruz kalma, mezotelyomaların gelişimi için önemli bir risk faktörüdür. Etiyolojideki diğer faktörler arasında travma, herniorafi, uzun süreli hidrosel veya spermatosel, uzun süreli epididimit ve orşit yer alır. Klasik iyi diferansiye papiller mezotelyomalardan daha kompleks olan ama histopatolojik olarak malign olmayan mezotelyomalar malignite potansiyeli belirsiz mezotelyoma olarak sınıflandırılır. Bu hastalığın tedavisine ilişkin kesin bir tedavi yöntemi belirtilmemiştir.

Sonuç: Tunika vajinalisin malignite potansiyeli belirsiz mezotelyoması nadir görülen bir malignite olup, hidrosel gibi yaygın inguinal veya skrotal hastalıkları taklit edebilir.

Anahtar Kelimeler: Hidrosel, Mezotelyoma, Tunika vajinalis

Mesothelioma of tunica vaginalis of uncertain malignancy potential: a rare case

Halil Demirçakan[1], Hüseyin Gültekin[1], Şahin Paşalı[3], Yalçın Kızılkan[1], Cüneyt Özden[1], Nesrin Turhan[2]
[1]Department of Urology, Ankara City Hospital, Ankara, Turkey
[2]Department of Medical Pathology, Ankara City Hospital, Ankara, Turkey
[3]Department of Urology, Kastamonu Research and Training Hospital, Kastamonu, Turkey

Introduction: Mesothelioma of the tunica vaginalis is a rare, aggressive mesenchymal tumor that accounts for less than 5% of all mesotheliomas. In this case, we aimed to present a case of mesothelioma of tunica vaginalis of uncertain malignant potential diagnosed after hydrocelectomy.

Case report: A forty-year-old male patient was admitted to the urology outpatient clinic of our hospital due to scrotal swelling and pain. Physical examination revealed swelling in the right hemiscrotum. In the scrotal ultrasonography of the patient whose biochemical tests and urinalysis were normal, intense fluid accumulation in the right scrotum having diagnostic features hydrocele and mass-like thickening on the posterior mucosal surface of the scrotal sac were reported. There was no history of scrotal trauma or exposure to asbestos. The patient underwent right hydrocelectomy operation. As a result of the histopathological examination of the excised tunica vaginalis tissue, it was reported that it had pathological features of mesothelioma of the tunica vaginalis with uncertain malignancy potential. Computed tomography was performed for the purpose of body scanning in the postoperative period and no signs of metastasis was observed. No additional treatment was applied to the patient other than hydrocelectomy.

Discussion: Mesotheliomas are rare tumors that can develop from the epithelium of the pleura, peritoneum, pericardium and tunica vaginalis testis. Asbestos exposure is an important risk factor for the development of mesotheliomas. Other factors in etiology include trauma, herniorrhaphy and prolonged hydrocele or spermatocele, prolonged epididymitis and orchitis. Mesotheliomas that are more complex than classical well-differentiated papillary mesotheliomas but are not histopathologically malignancy are classified as mesothelioma with uncertain malignant potential. There is no definite treatment method for the treatment of this disease.
Conclusion: Mesothelioma of the tunica vaginalis with uncertain malignancy potential is a rare malignancy and may mimic common inguinal or scrotal diseases such as hydrocele.

Keywords: Hydrocele, Mesothelioma, Tunica vaginalis

Figür 1
Figure 1

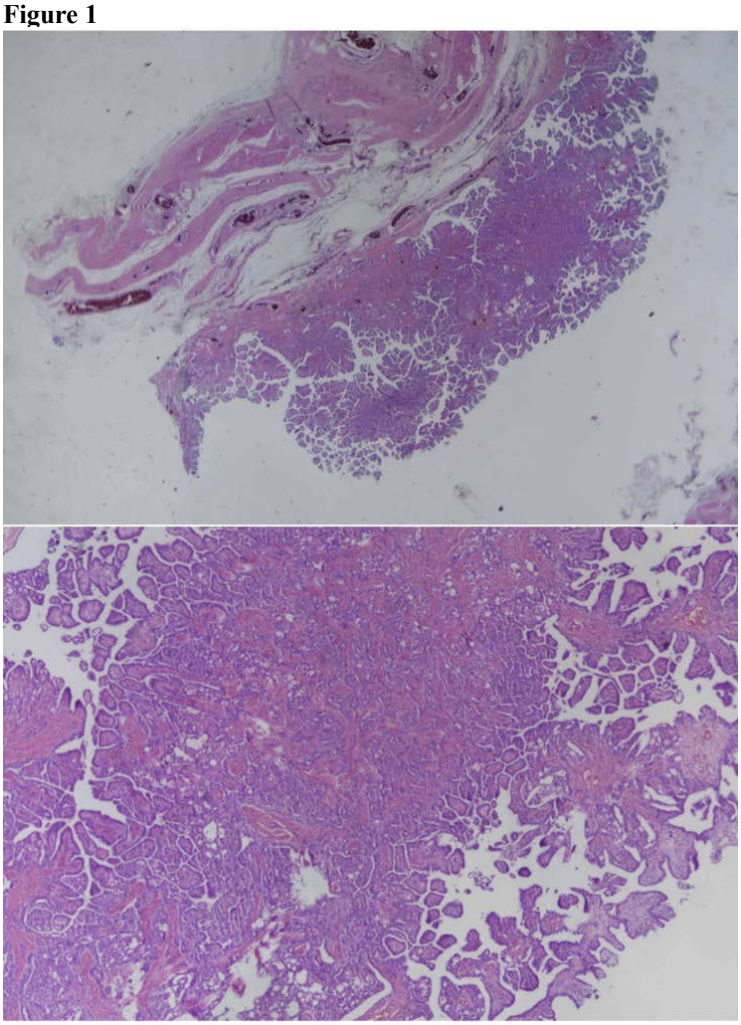

Tunika vajinalisin malignite potansiyeli belirsiz mezotelyomasının histolojik özellikleri
Histological characteristics of mesothelioma of uncertain malignant potential of the tunica vaginalis

PP-19

Dev skrotal kitle: Anjiyomiyofibroblastom

Eren Erol, Nurullah Altınkaya, Mehmet Giray Sönmez, Mehmet Balasar, Selçuk Güven
Necmettin Erbakan Üniversitesi Meram Tıp Fakültesi, Konya

Literatürde skrotum ve eklerinden kaynaklanan birçok tümör tanımlanmıştır. Bunlar arasında lipom, nevus, dermoid ve epidermoid kist, leiyomyom, anjiokeratoma, lenfanjioma, granüler hücreli tümör, granülom, bazı psödotümörler, fibromatozis ve skrotal kalsinozis gibi benign kitleler ve periferal sinir kılıfının malign tümörleri ile epidermoid karsinom gibi malign tümörler sayılabilir.

Yüksek vaka hacmi olan kliniğimizde birçok kez skrotal kitle ile karşılaşıldı.Bu olguda sunacağımız skrotal kitle ise kliniğimizde üçüncü kez karşılaşılan dev skrotal kitle olgusu olarak raporlamaktayız.

OLGU SUNUMU

53 yaşında erkek hasta 2008 den beri olan skrotal şişliğinin son 2 sene içerisinde ilerlemesi ile kliniğimize başvurdu.Hastanın başvuru esnasındaki mevcut skrotal şişliği hastanın gündelik yaşamındaki aktivitelerini engellemekte,hastayı yatağa bağımlı hale getirmekteydi.Hastanın yapılan muayenesinde skrotumun ileri derecede büyük olduğu,skrotum cildinin kalın olduğu görüldü. Yapılan detaylı muayenede her iki testis skrotumda palpe edildi.Yapılan ultrasonografide skrotum cilt ve ciltaltı yağ dokusunda kalınlık artışı olduğu ve dokuların yaygın ödemli olduğu rapor edildi.Yine bu görüntülemede her iki testis skrotumda izlenmiş olup boyut,kontur ve kanlanmalarının tabii olduğu raporlandı.Hastanın yapılan laboratuar incelemelerinde LDH,AFP ve B-HCG düzeylerinin normal sınırlarda olduğu görüldü.

Hastanın enfeksiyon hastalıkları,dahiliye ve plastik cerrahi kliniklerine konsulte edilmesinin ardından skrotal kitlenin cerrahi eksizyonuna karar verildi.Hasta operasyon alındı ve spinal anestezi altında supin pozisyonda skrotum rapheden yaklaşık 10 cm lik kesi ile açıldı.Cilt ve ciltaltının kalın ve yaygın ödemli olduğu izlendi.Kesiden yaklaşık 8 cm derinde her iki testise ulaşıldı.Testis ve spermatik kord çevre dokulardan diseke edildi.Daha sonra Plastik Cerrahi vakaya dahil oldu.Kitlenin eksizyonundan önce her iki testis etrafına çevre dokulardan bir fasya katmanı oluşturuldu.Bu oluşturulan fasyaya testisler yerleştirilerek lateralerden sabitlendi ve fasya kapatıldı.Daha sonra testislerin yaklaşık 10 cm inferiorundan kitle tamamen eksize edildi ve dışarı alındı.Plastik cerrahlar ile beraber skrotal rekonstruksiyon yapıldı. Hasta post op 2. Günde taburcu edildi.Hastanın intraop ve post op takiplerinde herhangi bir sorun ile karşılaşılmadı.Hastanın eksize edilen skrotal kitlenin patoloji sonucu ise Anjiyomyofibroblastom olarak raporlanmıştır.

Skrotal kitleler üroloji kliniklerinde sık karşılaşılan patolojilerdir.Dev skrotal kitleler ise kliniklerde nadir görülmekte olup farklı benign veya malign etyolojilere sahiptir.Kliniğimizde daha önce görülen dev skrotal kitlenin etyolojisinde elefantiyazis hastalığı görülmüş olup bu sunumuzdaki dev kitle de Anjiyomyofibroblastom olarak raporlanmıştır.

Anahtar Kelimeler: Anjiyomiyofibroblastom, Lenfödem, Skrotal kitle

Giant scrotal tumor: Angiomiofibroblastom

Eren Erol, Nurullah Altınkaya, Mehmet Giray Sönmez, Mehmet Balasar, Selçuk Güven
Necmettin Erbakan University, School of Medicine, Konya, Turkey

Many tumors originating from the scrotum and its appendages have been described in the literature. These include benign tumors such as lipoma, nevus, dermoid and epidermoid cyst, leiomyoma, angiokeratoma, lymphangioma, granular cell tumor, granuloma, some pseudotumors, fibromatosis and scrotal calcinosis, and malignant tumors of the peripheral nerve sheath and malignant tumors such as epidermoid carcinoma (1).

Scrotal tumor cases were encountered many times in our clinic. This case was the third giant scrotal tumor case reported by our clinic.

CASE:

A 53-year-old male patient presented with a 2 year history of massive scrotal swelling. The current scrotal swelling of the patient at the time of admission was preventing the patient's daily activities. During the examination, we were observed that the scrotum was extremely large and the scrotum skin was thick. Detailed examination revealed that both testicles were palpable. In the ultrasonography, it was reported that the scrotum skin and subcutaneous adipose tissue increased in thickness and the tissues were edematous. Also in this imaging, both testicles were observed in the scrotum and it was reported that their size, contour and blood supply were normal. In the laboratory results of the patient, LDH, AFP and B-HCG levels were found to be within normal limits.

The patient was consulted to infectious diseases, internal medicine and plastic surgery clinics. It was then decided to surgical excision of the scrotal mass. The patient was operated in the supine position. The scrotum was incised with a vertical incision of approximately 10 cm from the raphe. It was observed that the skin and subcutaneous tissue were thick and diffusely edematous. Both testicles were reached approximately 8 cm deep from the incision. The testis and spermatic cord were dissected from the surrounding tissues. Later, plastic surgeons were involved in the case. Before excision of the mass, a layer of fascia was formed from the surrounding tissues in peritesticular area. The testicles were placed in this created fascia and fixed laterally and the fascia was closed. Then, the mass was completely excised from approximately 10 cm inferior to the testicles and taken out. Scrotal reconstruction was performed together with plastic surgeons. The patient was discharged on the post op 2nd day. No problems were encountered in the intraoperative and post-op follow-ups of the patient. The patient's excised scrotal mass pathology result was reported as Angiomyofibroblastoma.

Scrotal masses are common pathologies in urology clinics. Giant scrotal masses are rarely seen in clinics and have different benign or malignant etiologies. Elephantiasis disease was found in the etiology of the giant scrotal mass seen in our clinic before. The giant mass in this presentation was reported as Angiomyofibroblastoma.

Keywords: Angiomiofibroblastom, Lymphedema, Scrotal Mass

Skrotal kitle eksizyonu
Scrotal mass excision

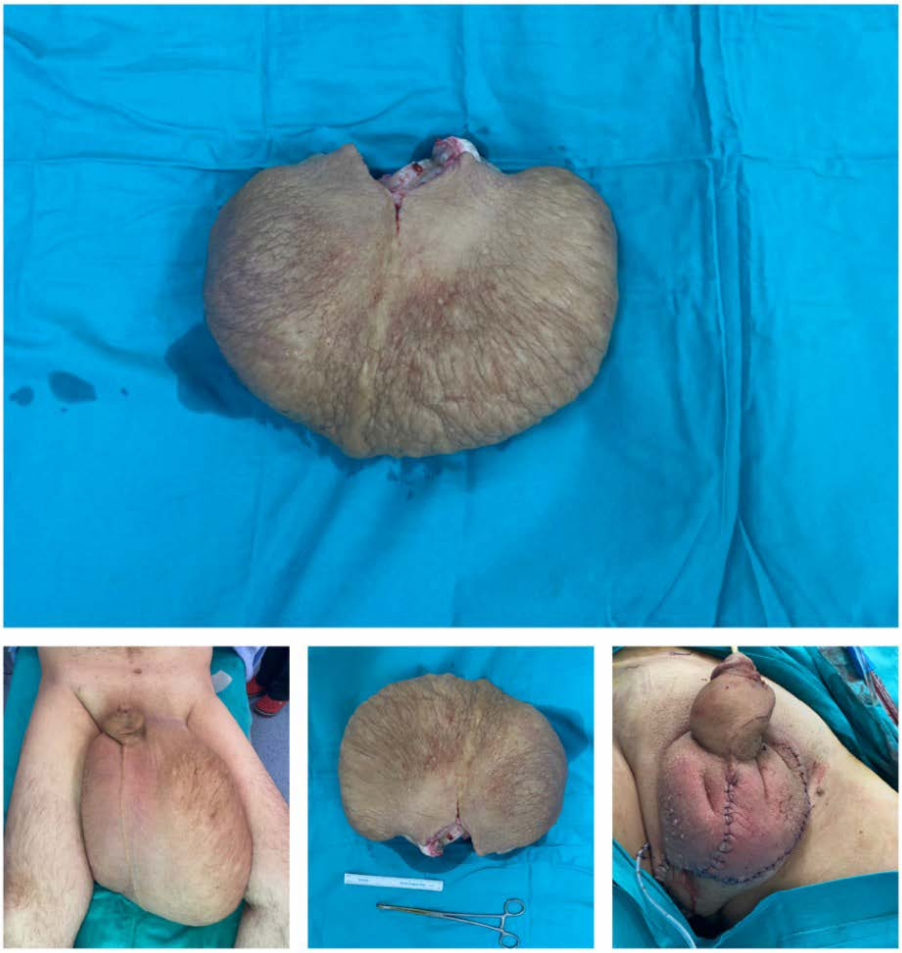

PP-20

Hidroseli Taklit Eden Dev Spermatosel

Abdullah Bolat[1], Murat Beyatlı[2], Mehmet Duvarcı[1], Erdem Öztürk[1], Halil Başar[1]
[1]Ankara Dr. Abdurrahman Yurtaslan Onkoloji Eğitim ve Araştırma Hastanesi
[2]Sakarya Yenikent Devlet Hastanesi

Giriş: Spermatosel; spermatik kanalların konjenital veya edinilmiş tıkanıklığının neden olduğu spermler ve sıvılarla dolu kistik boşluğudur. Spermatoseller sıklıkla bir tane ve küçük boyutta olurlar. Genellikle asemptomatik seyrederler fakat nadir de olsa hastayı rahatsız edecek kadar büyüyebilirler. Sıklıkla cerrahi müdahale gerekmez. Cerrahi müdahale gereken durumlar: ağrı, rahatsızlık hissi ve neoplazm şüphesi oluşması. Olgumuzda 42 yaşında bir erkek hastada hidrosele benzeyen spermatosel vakasını literatür eşliğinde sunmayı amaçladık.

Olgu Sunumu: 42 yaşında erkek hasta,15 yıldır sebat eden sol skrotumda şişlik ve son 6 aydır artan skrotal ağrı şikayeti ile üroloji polikliniğimize başvurdu. Fizik muayenede; sol skrotumda ele gelen yaklaşık 7-8 cm boyutlarında mobil, hafif sert kitle tespit edildi. Geçirilmiş apendektomi öyküsü olan hastanın preop tam kan sayımı ve biyokimyasal tetkikleri normaldi. Hastanın tümör markerları negatif olarak izlendi. Yapılan skrotal renkli doppler ultrasonografide her iki testis normal boyut ve eko yapısındadır. Sağda skrotal mayi fizyolojik sınırlardadır. Solda en kalın yerinde yaklaşık 8*8 cm epididim kisti izlendi. Hastaya sol skrotal eksplorasyon yapıldı. Testise bitişik sınırları düzgün, ovoid, yaklaşık 8x10 cm boyutlarında ince kapsüllü loküle sıvı gözlendi. Dikkatli bir şekilde disseksiyon yapılarak kist, testisten ve spermatik korddan tek parça olarak ayrıldı. Çıkarılan kist kesesinin üzeri vasküler yapılardan zengin olmakla birlikte içeriği şeffaf gözükmekteydi. Histopatolojik incelemede kesitlerde, bazı alanlarda bir kaç sıralı halde küboidal epitelle döşeli ince fibröz kist duvari izlenmiştir. Kist duvarı altında her aşamadan spermatogoniumların bulunduğu epididim dokusu izlenmiştir. Klinik ve patolojik bulgular eşliğinde spermatosel tanısı koyuldu.

Tartışma: Hidrosel ve spermatosel iyi huylu üroloji pratiğinde sık karşılaştığımız kliniklerdendir Çoğu spermatosel çapı <1 cm ve ağrısız görüldüğü için rutin fizik muayenede gözden kaçmaktadır. Bazı spermatosel olguları yürüme sırasında rahatsızlık verecek derecede büyük olabilir. Spermatoseller noninvaziv işlem olan ultrasonografi ile %30 erkek hastada rastlantısal olarak saptanır.Spermatosel etyolojisi tam net olmamakla birlikte; enfeksiyon, skrotal travma, vazektomi ve inguinoskrotal cerrahi operasyonlar ardından geliştiği düşünülmektedir. Itoh ve ark. yaptığı çalışmalara göre spermatosel etiyolojisi seminifer tübül epitelinin dökülmesini takiben eferent kanallarda tıkanıklığa neden olması ve proksimal alanda dilastayona sebep olması ile oluşmaktadır. Bu olay normalde erkeklerde yaşam boyu gelişebilir, fakat yaşlı erkeklerde dökülen bu hücreler kanal içerisinde birikme eğilimindedir. Spermatosel insidansı yaşla birlikte artmaktadır. Çoğu olguda spermatosel tanısı anamnez ve fizik muayene ile konulmaktadır. Ultrason spermatosel tanısını kesinleştirmek için çoğu zaman tercih edilir. Spermatosellerin çoğu zaman takibi yeterli olurken özellikle bizim vakamızda olduğu gibi semptomatik hale gelen olgularda dikkatli bir cerrahi ile eksizyon seçeneklerden bir tanesidir. Yapılan dikkatli eksizyon çevre dokular olan testis, vasdeferens, çevre damarsal ve lenfatik yapıları korumak için önemlidir.

Anahtar Kelimeler: Spermatosel, Hidrosel, Skrotum Benign Neoplazm

Giant Spermatocele Mimicking Hydrocele

Abdullah Bolat[1], Murat Beyatlı[2], Mehmet Duvarcı[1], Erdem Öztürk[1], Halil Başar[1]
[1]Ankara Dr. Abdurrahman Yurtaslan Oncology Training and Research Hospital
[2]Sakarya Yenikent State Hospital

Introduction: A spermatocele is a cystic cavity filled with sperms and fluids caused by congenital or acquired obstruction of the spermatic ducts. They are usually asymptomatic, but in rare cases, they can become large enough to disturb the patient. Surgical intervention is often not required. Conditions requiring surgical intervention: pain, discomfort and suspicion of neoplasm. In our case, we aimed to present a case of spermatocele resembling hydrocele in a 42-year-old male patient in the light of literature.

Case Report: A 42-year-old male patient was admitted to our urology outpatient clinic with complaints of persistent swelling in the left scrotum for 15 years and increasing scrotal pain for the last 6 months. In physical examination; A mobile, slightly firm mass of approximately 7-8 cm in size was detected in the left scrotum. The tumor markers of the patient were negative. In the scrotal color Doppler ultrasonography, both testicles are of normal size and echo structure.On the right, scrotal fluid is within physiological limits. An epididymal cyst of approximately 8*8 cm was observed in its thickest part on the left. Left scrotal exploration was performed on the patient. An ovoid, 8x10 cm thin encapsulated loculated fluid with smooth borders adjacent to the testis was observed. By careful dissection, the cyst was separated from the testis and spermatic cord in one piece.

Although the top of the removed cyst sac was rich in vascular structures, its contents appeared transparent. In the histopathological examination, a thin fibrous cyst wall lined with cuboidal epithelium in several rows was observed in some areas. Epididymal tissue with spermatogonia from all stages was observed under the cyst wall. A diagnosis of spermatocele was made in the presence of clinical and pathological findings.

Discussion: Hydrocele and spermatocele are among the clinics we encounter frequently in benign urology practice. Since most spermatoceles are <1 cm in diameter and are painless. Some spermatocele cases may be large enough to be uncomfortable while walking. Spermatoceles are detected incidentally in 30% male patients by ultrasonography, which is a noninvasive procedure. Although the etiology of spermatocele is not clear; It is thought to develop after infection, scrotal trauma, vasectomy and inguinoscrotal surgical operations. According to the studies of Itoh et al., the etiology of spermatocele occurs when the seminiferous tubule epithelium is shed, causing obstruction in the efferent ducts and causing dilation in the proximal area. This event can normally develop in men throughout life, but in older men, these shed cells tend to accumulate in the canal. The incidence of spermatocele increases with age.

In most cases, the diagnosis of spermatocele is made by anamnesis and physical examination. Ultrasound is often preferred to confirm the diagnosis of spermatocele.While the follow-up of spermatoceles is sufficient most of the time, careful surgery and excision is one of the options, especially in cases that become symptomatic, as in our case. Careful excision is important to preserve the surrounding tissues such as testis, vas deferens, and surrounding vascular and lymphatic structures.

Keywords: Spermatocele, Hydrocele, Benign Neoplasm of Scrotum

Spermatosel
Spermatocele

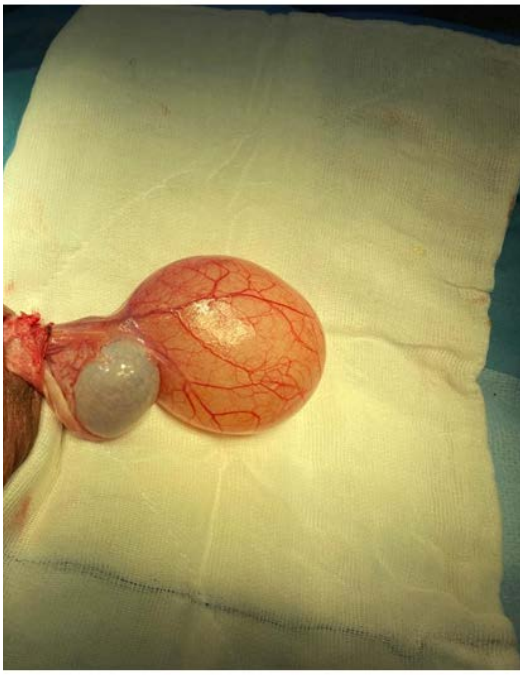

Spermatosel
Spermatocele

PP-21

Nadir Görülen Bir Olgu: İnguinal Mesane Herniasyonu

Berk Yasin Ekenci[1], Tarık Küçük[1], Ahmet Emin Doğan[1], Aşır Eraslan[1], Ahmet Seki[2], Sanem Güler Çimen[2], Sertaç Çimen[1], Muhammet Abdurrahim İmamoğlu[1]
[1]Sağlık Bilimleri Üniversitesi Dışkapı Yıldırım Beyazıt Eğitim ve Araştırma Hastanesi Üroloji Kliniği, Ankara
[2]Sağlık Bilimleri Üniversitesi Dışkapı Yıldırım Beyazıt Eğitim ve Araştırma Hastanesi Genel Cerrahi Kliniği, Ankara

GİRİŞ: İnguinal hernilere eşlik eden mesane herniasyonu (MH) insidansı %1-4'tür. Bu hastalarda idrar yapma zorluğu, inguinal ağrı, ipsilateral hemiskrotumun şişmesi ve işeme sonrasında skrotumun şişliğinin azalması gibi belirtiler görülebilir. En sık görülen risk faktörleri Obezite ve mesane çıkım obstrüksiyonudur. Mesane inguinal kanal ve skrotuma tamamen fıtıklaştığında idrara çıkmayı engelleyebilir, hidronefroza sebep olabilir, mesane nekrozu gelişebilir. Görüntülemede bilgisayarlı tomografi (BT) ideal görüntüleme yöntemidir. Bu çalışmada inkarsere inguinal bağırsak ve mesane hernisi saptanan bir hasta sunulmuştur.

OLGU: 63 yaşında obez erkek hasta acil servise idrar yapmakta zorlanma ve kasık ağrısı yakınmaları ile başvurdu. Hastanın 1 haftadır sağ hemiskrotal şişliği mevcuttu. Ek hastalık olarak Tip 2 diabetes mellitusu (DM) olan hastanin fizik muayenesinde sağ irredükte inguinal herni saptandı. Ayrıca batında distansiyon mevcuttu. Yapılan BT' de herni kesesi izlendi. Herni kesesinde bağırsak ansları ile birlikte MH da gözlendi. Ameliyatta redükte edilemeyen, içerisinde bağırsak segmenti ve mesanenin neredeyse tamamı bulunan inguinal herni kesesi izlendi. Herni kesesi redükte edildikten sonra ileoçekal valvin 70 cm proksimalinde herniye olmuş yaklaşık 10 santimetrelik bağırsak ansı ciddi iskemi bulguları sebebiyle rezeke edildi. Mesane duvarları ise yoğun ödemli olmakla birlikte hafif iskemi bulguları gösteriyordu. Redüksiyon sonrası mesane ve perivezikal dokuların inspeksiyon ile iskemisinin azaldığı gözlendi. Mesane yaklaşık 250 cc normal salin ile dolduruldu. Ekstravazasyon izlenmedi. Sondalı olarak takip edilen hasta postoperatif (PO) 7.günde taburcu edildi. PO-10.günde sondası çekilen hasta 2 hafta sonra tarafımıza sık idrara çıkma, insizyon hattından akıntı yakınmaları ile başvurdu. Çekilen sistogramda vezikokutanöz fistül saptandı. Üç hafta sondalı takip edilen hastaya fistülün kapanmaması nedeniyle fistülektomi planlandı. Genel anestezi altında yapılan sistoskopide kubbede fistül ağzı izlendi. Eksplorasyonda mesane kubbesinde yaklaşık 1,5 santimetrelik fistül ağzı izlendi. Fistül hattı eksize edildi ve fistül ağzının çevresindeki nekrotik dokular debride edildi. Mesane 200 cc serum fizyolojik ile doldurularak sızdırmazlık kontrolü yapıldı. Takiplerinde sorun olmayan hasta PO-3.günde taburcu edildi. PO-10.günde hastanın sondası çekildi. Sızıntı görülmedi. 1 ay sonra çekilen sistogramda da ekstravazasyon izlenmedi. Mesane kapasitesi yaklaşık 250 cc olarak ölçüldü. Sık idrara çıkma ve nokturi şikâyeti olan hastaya antikolinerjik tedavi başlandı. Hastanin PO-3.ay kontrolünde bu yakınmalarında belirgin düzelme saptandı.

SONUÇ: İnguinal herni hastalarında özellikle üriner sistem yakınmaları mevcut ise preoperatif görüntüleme ile MH tanısı konulabilir. Preoperatif olarak tanı konması intraoperatif mesane yaralanması riskini düşürebilir. Acil şartlarda operasyona alınan inguinal herni vakalarında herni kesesinde MH saptanması durumunda, mesane kapasitesi korunması amacı ile redüksiyon sonrası kanlanmanın tekrardan değerlendirilmesi büyük önem taşır. Ancak korunan bölgenin –özellikle DM gibi vasküler risk faktörleri olan olgularda- zaman içinde nekroza gitme olasılığı vardır. Bu durumda yapılan rezeksiyonun mesane kapasitesini düşürmesinden dolayı hastaların antikolinerjik tedaviye veya augmentasyon cerrahisine ihtiyacı olabilir.

Anahtar Kelimeler: İnguinal Herni, Skrotal Sistosel, Vezikokutanöz Fistül

A Rare Case: Inguinal Bladder Herniation

Berk Yasin Ekenci[1], Tarık Küçük[1], Ahmet Emin Doğan[1], Aşır Eraslan[1], Ahmet Seki[2], Sanem Güler Çimen[2], Sertaç Çimen[1], Muhammet Abdurrahim İmamoğlu[1]
[1]University of Health Sciences Diskapi Yildirim Beyazit Training and Research Hospital, Urology Clinic, Ankara/Turkey
[2]University of Health Sciences Diskapi Yildirim Beyazit Training and Research Hospital, General Surgery Clinic, Ankara/Turkey

INTRODUCTION: The incidence of bladder hernia (BH) accompanying inguinal hernia is 1-4%. These patients may have lower urinary tract symptoms (LUTS), groin pain, swelling of the ipsilateral hemiscrotum, and post-void regression of hemiscrotal swelling. The most common risk factors are obesity and bladder outlet obstruction. Complete bladder herniation can lead to urinary retention, hydronephrosis, and bladder necrosis. Computerized tomography (CT) is an optimal diagnostic imaging test. Herein, we present a patient with incarcerated inguinal herniation of the bowel and bladder. Case presentation: A 63-year-old obese male patient presented to the emergency department with complaints of difficulty in urinating and groin pain. He noticed right-sided hemiscrotal swelling during the last week. His history was remarkable for Type 2 diabetes mellitus (DM), and the physical examination was positive for a right-sided irreducible inguinal hernia. The CT revealed right inguinal herniation of the bowel and bladder. Surgical exploration revealed that a bowel segment and the entire urinary bladder were entrapped in the hernia sac. After reducing the hernia, the 10-cm incarcerated bowel segment 70 cm proximal to the ileocecal valve was resected due to severe ischemia. In addition, the urinary bladder wall was severely edematous with mild ischemic findings. These findings partially subsided after the hernia reduction. The bladder was filled with 250 cc normal saline; no extravasation was detected. Postoperative follow-up was uneventful, and the patient was discharged on PO day 7. The Foley catheter was removed on PO day 10.

However, the patient presented with pollakiuria, nocturia, and a urine leak from the incision site. A cystogram revealed a vesicocutaneous fistula. A Foley catheter was inserted, and the patient was followed for three weeks. Nevertheless, the urine leak did not improve during follow-up. Therefore, a fistulectomy was planned. During exploration, a fistula tract originating from the anterior bladder wall was detected. The fistula tract was resected along with adjacent necrotic bladder tissue. Subsequently, the bladder was filled with 200 cc of normal saline, and no extravasation was detected. The postoperative course was uneventful. The patient was discharged on PO day 3, and the Foley was removed on day 10. No urine leak was detected. A cystogram did not reveal any extravasation. The bladder capacity was measured as 250 cc. Since the patient complained about pollakiuria and nocturia, anticholinergic treatment was started. Significant improvement was observed after three months.

CONCLUSION: Patients with inguinal hernia and LUTS can be diagnosed with BH by preoperative imaging. Preoperative diagnosis can lower the risk of intraoperative bladder injury. In patients with incarcerated inguinal hernia, if the bladder wall is detected in the hernia sac, the ischemia state of the bladder should be evaluated after the reduction of the hernia. However, the preserved bladder wall can become necrotic during follow-up, particularly if the patient has a vascular risk factor such as DM. In this case, partial bladder resection can lower the bladder capacity, and the patient may necessitate anticholinergic treatment or augmentation cystoplasty.

Keywords: Inguinal Hernia, Scrotal Cystocele, Vesicutaneous Fistula

Resim-1
Figure-1

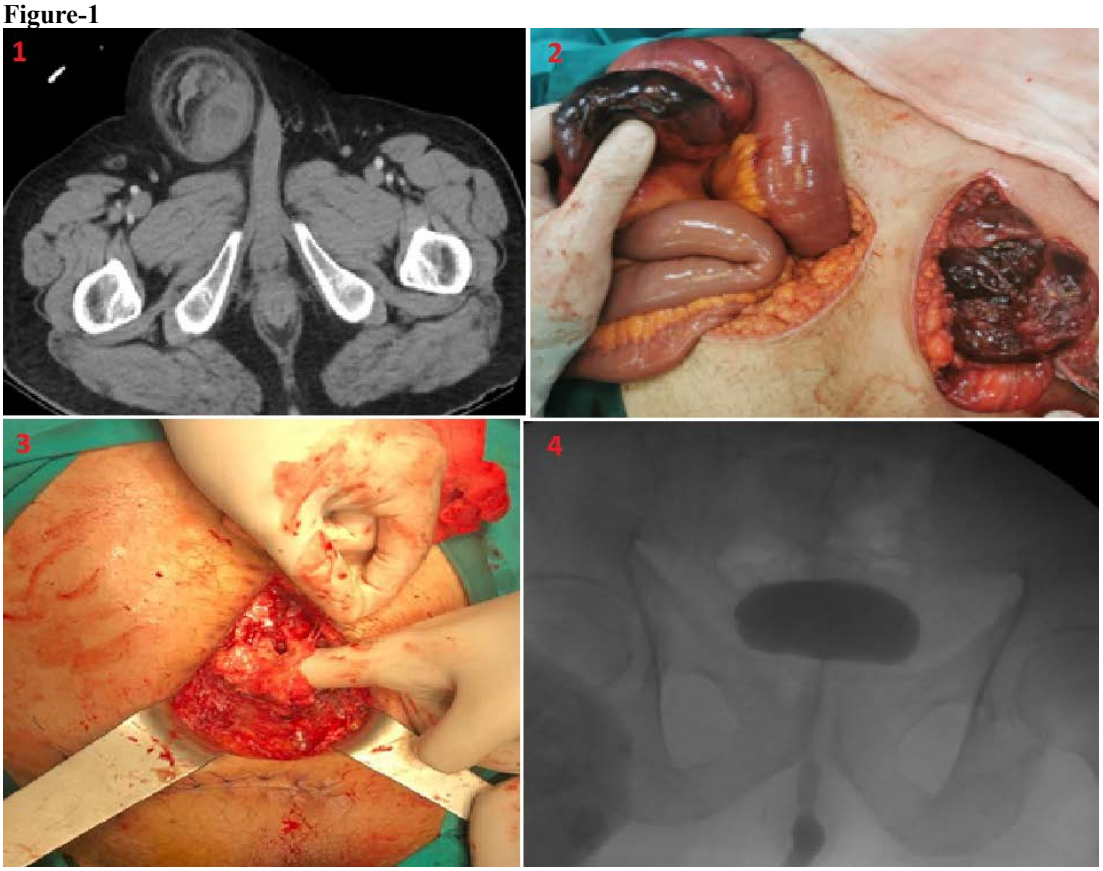

Resim-1.1:Bilgisayarlı tomografi transvers görüntüde inguinal kanala herniye olan mesane ve bağırsak ansları Resim-1.2.:Redüksiyon sonrası bağırsak ansındaki nekroz ve redükte edilemeyen inguinal kanala herniye olan mesanenin operasyon sırasındaki görüntüsü Resim-1.3.:Operasyon sırasında mesane kubbesindeki fistül hattı ve mesanedeki perfore alan Rsim-1.4.:Fistülektomi operasyonu sonrası 1.ay kontrol sistogramda mesanenin opak ile doluşu
Figure-1.1.:Bladder and bowel loops herniated into the inguinal canal on computed tomography transverse image Figure-1.2.:Necrosis of the intestinal loop after reduction and the intraoperative image of the bladder herniated into the irreducible inguinal canal Figure-1.3.:During the operation, the fistula line in the bladder dome and the perforated area in the bladder Figure-1.4.: Filling of the bladder with opaque in the 1st month control cystogram after fistulectomy operation

PP-22

İnguinal Dev Lipom

Mustafa Işıkdığan, İsa Dağlı, Fatih Hızlı, Emrah Çağlar, Halil Başar
Ankara Dr. Abdurrahman Yurtaslan Onkoloji Eğitim ve Araştırma Hastanesi, Üroloji Ana Bilim Dalı, Ankara

Giriş: Spermatik kort lipomları, en sık benigninguinal kanal tümörleridir.Preperitonal yağ dokudan köken alıp spermatikkort içerisindeki arterlere, damarlara, lenfatiklere ve sinirlere yakın seyreder. Tanısı klinikten ziyade USG, BT, MRI gibi görüntüleme yöntemleri ile konulmaktadır. Kliniği ile inguinalherniler ile sıkça karışmaktadır vetüm inguinalherni vakalarının %20-70'inde spermatik kort lipomu olup gözden kaçması,inguinalherni vakalarında rekürens/psödorekürenslere neden olmaktadır. Bununla birlikte yapılan çeşitli çalışmalar göstermiştir ki inguinalherni operasyonlarında herni kesesi olmadan spermatik kort lipomu görülme prevelansı %1-8 arasında değişmektedir.

OLGU: 10 yıldır kasıkta ele gelen kitle şikayeti olan 42 yaşındaki erkek hasta üroloji polikliniğine başvurdu. Fizik muayene: Sağ inguinal dolgun, skrotuma uzanım gösteren 5-6 cm yumuşak paternli kitle palpe edildi. Bunun üzerine yüzeyel USG, skrotal RDUS ve pelvik MRI planlanmıştır. Yüzeyel USG ve Skrotal RDUS: Sağ testis inguinal kanal içerisinde izlenmiş, her iki testis normal boyut ve ekodadır.İngunalherni izlenmedi.Pelvik MRI: Sağ inguinal bölgeden skrotuma uzanan alanda 1.5x4x8 cm (APxTRxKK) boyutunda yağ dokusu ile eş intensitede, kontrastlanma göstermeyen lipom ile uyumlu lezyon saptandı. Ameliyat notu: Genel anestezi altında uygun örtüm ve arıtımı takiben sağ ingüinaldenhorizontal cilt kesisi ile katlar geçildi. Spermatikkord görüldü. Asıldı. Ardından skrotumdan ingüinale uzanan 7-8 cm'liklipomatöz kitle çevre dokulardan disseke edilip, serbestlendi. Sağ skrotum cildine 2 yerde kısmi yapışık kitle skrotumun 2-3 cm'lik kısmı ile birlikte geniş eksize edildi. Kanama kontrolü yapıldı. Testis tespit edildi. Bomba dren yerleştirildi. Skrotum cildi onarıldı. Katlar usulüne uygun kapatıldı. İşlem komplikasyonsuz tamamlandı. Operasyon sonrası postop 1. günde hasta mobilize edildi. Bomba drenden postop 1. gün 100cc,postop 2. gün 70cc serohemorajik formda geleni oldu. Postop 2. günde bomba dren çekildi. Hasta taburcu edildi.

Patoloji: YAĞ NEKROZU VE İSKEMİ BULGULARI İÇEREN LİPOM

TARTIŞMA: İnguinal lipomlar nadiren üroloji polikliniklerine başvurup, tanıda dev hidrosel ile karıştırılabilmektedir. Hasta konforunda ciddi etkilenmeye neden olmaktadır. Yer yer malignitelerle karıştırılabilmektedir. USG ve MR tanıda yol gösterici olup, kitlenin femoral arter ve vene yakın seyretmesinden dolayı cerrahide hassasiyet gösterilmelidir. 42 yaşındaki erkek hastamızda sağ inguinal bölgeden perineye uzanım gösteren dev lipom enblok eksize edilmiş olup doğru teşhis ve müdahele ile hastalarda hayat konforu sağlanmaktadır.

Anahtar Kelimeler: İnguinal Lipom, Lipom, Dev Lipom

Giant İnguinal Lipoma

Mustafa Işıkdığan, İsa Dağlı, Fatih Hızlı, Emrah Çağlar, Halil Başar
Department of Urology, Ankara Dr. Abdurrahman Yurtaslan Oncology Training and Research Hospital; Ankara, Turkey

Introduction: Spermatic cord lipomas are the most common benigninguinal duct tumors. They originate from the preperitoneal adipose tissue and progress close to the arteries, veins, lymphatics and nerves in the spermatic cord. Diagnosis is made by imaging methods such as USG, CT, MRI rather than clinical. It is frequently confused with inguinal hernias in its clinic, and 20-70% of all inguinal hernia cases are spermatic cord lipoma and overlooked causes recurrence/pseudorecurrence in inguinal hernia cases. However, various studies have shown that the prevalence of spermatic cord lipoma without a hernia sac in inguinal hernia operations varies between 1-8%

CASE: A 42-year-old male patient with a palpable mass in the groin for 10 years was admitted to the urology outpatient clinic. Physical examination: Right inguinal, 5-6 cm soft-patterned mass extending to the scrotum was palpated. Thereupon, superficial USG, scrotal CDUS and pelvic MRI were planned. Superficial USG and Scrotal CDUS: Right testis was observed within the inguinal canal, both testicles are of normal size and echo. Ingunal hernia was not observed. Pelvic MRI: In the area extending from the right inguinal region to the scrotum, 1.5x4x8 cm (APxTRxKK) sized lipoma with adipose tissue and non-enhancing. compatible lesion was detected..

Operation note: Under general anesthesia, the layers were passed with a horizontal skin incision from the right inguinal. Spermatic cord was seen. hanged. Then, the 7-8 cm lipomatous mass extending from the scrotum to the inguinal region was dissected from the surrounding tissues and freed. The mass partially adhered to the right scrotum skin in 2 places was excised with a 2-3 cm part of the scrotum. Bleeding was controlled. Testis detected. A bomb drain was placed. The skin of the scrotum was repaired. The floors were duly closed. The procedure was completed without complications. The patient was mobilized on the 1st postoperative day after the operation. The serohemorrhagic form was 100cc on the postoperative 1st day and 70cc on the postop 2nd day from the bomb drain. The bomb drain was removed on the 2nd postoperative day. The patient was discharged.

Pathology: LIPOM WITH FAT NECROSIS AND ICHEMIA FINDINGS

DISCUSSION: Inguinal lipomas rarely apply to urology outpatient clinics and can be confused with giant hydrocele in the diagnosis. It causes serious impact on patient comfort. Sometimes it can be confused with malignancies. USG and MR are useful in the diagnosis, and since the mass is close to the femoral artery and vein, sensitivity should be shown in the surgery. In our 42-year-old male patient, a giant lipoma extending from the right inguinal region to the perineum was enblock excised, and with the correct diagnosis and intervention, the patients' life comfort is provided.

Keywords: Inguinal Lipoma, Lipoma, Giant Lipoma

İnguinal Lipom
Inguinal Lipoma

PP-23

Skrotal Travma Sonrası İnsidental Testis Tümörü

Ahmet Burak Yılmaz[1], Muhammed Selçuk Özer[2], Ali Kaan Yıldız[1], Nuran Süngü[3], Buğra Bilge Keseroğlu[1]
[1]Ankara Şehir Hastanesi Üroloji Kliniği
[2]Dokuz Eylül Üniversitesi Tıp Fakültesi Üroloji Kliniği
[3]Ankara Yıldırım Beyazıt Üniversitesi, Ankara Şehir Hastanesi Patoloji Kliniği

GİRİŞ-AMAÇ: Skrotal travma sonrası başvuran hastada anamnez ve fizik muayene sonrası oluşan klinik şüpheyle yapılan incelemelerde testis tümörü saptanan olguyu sunmayı amaçladık.

GEREÇ-YÖNTEM: 17 yaşında erkek hasta, skrotumda şişlik şikâyeti nedeniyle polikliniğe başvurdu. Hastanın başvurudan 3 hafta önce sağ skrotal künt travma öyküsü olduğu öğrenildi. Hastanın öyküsünde ilaç, sigara, alkol ve uyuşturucu madde kullanım öyküsü yoktu. Fizik muayenede sağ hemiskrotumda şişlik ve palpasyonla hassasiyet tespit edildi. Sağ testis palpe edilemedi. Sol hemiskrotum normaldi. Sol testis normal boyut ve kıvamdaydı.

BULGULAR: Hastanın tümör belirteçleri AFP:196 µg/L (N: 0-8 µg/L), b-HCG: 916 mIU/mL (N: <10 mIU/mL), LDH: 364 U/L (N:0-265 U/L) olarak tespit edildi. Yapılan skrotal ultrasonografi ve magnetik rezonans incelemede sağ skrotal kesimde 9x9x11 cm boyutlu içerisinde canlı testis dokusu olmayan travma sonrası testiküler rüptür ile uyumlu olan hematom ve nekroz alanları izlendi. Batın tomografisinde anterior parakaval alanda yaklaşık 6x3cm boyutlarında ve psoas kası anterior komşuluğunda 4x3cm boyutlarda lenfadenopatiler tespit edildi. Hastaya sağ radikal inguinal orşiektomi yapıldı. Hastanın postoperatif 1.hafta bakılan tümör belirteçleri AFP:120 µg/L (N: 0-8 µg/L), bHCG: 680 mIU/mL (N: <10 mIU/mL), LDH: 200 U/L (N:0-265 U/L) olarak tespit edildi.Tümör patolojisi Mikst Germ Hücreli Tümör (%50 Yolk Sac, % 30 Embriyonel Karsinom, %20 Teratom) olarak sonuçlandı. Tümör çapı 9 cm, cerrahi sınırlar salim, rete testis invazyonu mevcut ve tunika vaginaliste tümör tespit edilmedi. Spermatik kord çevresi damarlar içerisinde tümör trombüsleri izlenmekle birlikte spermatik kord çevresi yumuşak dokuya tümör invazyonu saptanmadı (pT2). Hastaya 3 kür Bleomisin, Etoposid ve Sisplatin kemoterapisi verildi.

SONUÇ: Skrotal travma nedeniyle başvuran hastalarda, hastaların testiküler malignite açısından da dikkatli olarak değerlendirilmesi ve malignite şüphesi varsa operasyon için radikal inguinal orşiektomi tercih edilmesini öneriyoruz.

Anahtar Kelimeler: neoplazm, testis, testiküler neoplazm, travma

Incidental Testicular Tumor After Scrotal Trauma

Ahmet Burak Yılmaz[1], Muhammed Selçuk Özer[2], Ali Kaan Yıldız[1], Nuran Süngü[3], Buğra Bilge Keseroğlu[1]
[1]Department of Urology, Ankara State Hospital
[2]Department of Urology, Dokuz Eylul University School Of Medicine
[3]Department of Pathology, Ankara Yildirim Beyazit Faculty of Medicine, Ankara State Hospital

AIM: We present a case of a 17-year-old male with a testicular tumor diagnosed after trauma.

MATHERIAL AND METHODS: A 17-year-old male patient came to our clinic with swelling in the right hemiscrotum. The patient had a history of right scrotal blunt trauma three weeks before the admission and had no history of urological surgery or chronic disease. The patient doesn't use tobacco, alcohol, or illicit drugs.

RESULTS: Genitourinary system examination revealed swelling and tenderness on palpation in the right hemiscrotum. The right testicle was not palpable. The left hemiscrotum was normal. The left testicle had a normal size and shape. Testicular tumor markers were high (AFP:196 µg/L (N: 0-8 µg/L), b-HCG: 916 mIU/mL (N: <10 mIU/mL), LDH: 364 U/L (N:0-265 U/L). Scrotal ultrasonography and magnetic resonance imaging revealed that there were areas of 9x9x11 cm in size of the right scrotal region without viable testis tissue, hematoma area, and areas compatible with necrosis. These findings were related to intratesticular rupture deu to trauma. Abdominal tomography revealed lymphadenopathies of approximately 6x3cm in the anterior paracaval area and approximately 4x3cm in the anterior aspect of the psoas muscle. We performed right radical inguinal orchiectomy on the patient. Testicular tumor markers were still high on the 8th postoperative day (AFP:120 µg/L (N: 0-8 µg/L), bHCG: 680 mIU/mL (N: <10 mIU/mL), LDH: 200 U/L (N:0-265 U/L)). The testicular tumor was diagnosed as mix germ cell tumor (%50 Yolk Sac, % 30 Embriyonel Karsinom, %20 Teratoma). The tumor diameter was 9 cm, surgical margins were intact, there was rete testis invasion, and no tumor was detected in the tunica vaginalis. No tumor invasion was seen in the soft tissue around the spermatic cord (pT2). The patient received three cycles of chemotherapy with bleomycin, etoposide, and cisplatin.

CONCLUSIONS: We suggest that patients presenting with scrotal trauma should be carefully evaluated for testicular malignancy, and if malignancy is suspected, radical inguinal orchiectomy should be preferred for the operation.

Keywords: neoplasm, testicle, testicular neoplasm, trauma

PP-24

Akut Üriner Retansiyonda Nadir Bir Etyoloji; Yaşlı Bir Erkekte Eksternal Üretral Meatus Kisti: Olgu unumu

Ersoy Uysal[1], Sacit Nuri Görgel[2]
[1]Doç. Dr. İsmail Karakuyu Simav Devlet Hastanesi, Üroloji Servisi, Kütahya
[2]İzmir Katip Çelebi Universitesi, Üroloji Kliniği, İzmir

Akut idrar retansiyonu, idrar çıkışının ani olarak ortadan kalkması ile karakterize bir ürolojik acildir. Hastalar çok şiddetli ağrı şikayeti ile acil servislere başvururlar. Akut üriner retansiyonun acil tedavisi, üretral veya suprapubik kateter kullanılarak mesane dekompresyonudur. Akut üriner retansiyonun obstrüktif, nörojenik, farmakolojik ve ekstraüriner nedenleri mevcuttur. Eksternal üretral meatusu kapatan kistik lezyon akut üriner retansiyonun oldukça nadir bir nedenidir. Acil durum giderildikten sonra asıl etiyololojik nedene yönelik elektif tedaviler uygulanabilir. Biz bu olgumuzda 70 yaşında acil servise glob vezikale ile başvuran, fiziki muaynesinde kistik lezyona bağlı gelişen akut üriner retansiyon olgusunu sunmayı amaçladık.

Anahtar Kelimeler: akut üriner retansiyon, üretral kist, globe vesikale

A Rare Cause Of Acute Urinery Retention; Cyst Of External Urethral Meatus In An Old Man: A Case Report

Ersoy Uysal[1], Sacit Nuri Görgel[2]
[1]Doç. Dr. İsmail Karakuyu Simav State Hospital, Department of Urology, Kütahya
[2]Department of Urology, İzmir Katip Çelebi University, İzmir, Turkey

Acute urinary retention is a urologic emergency characterized by the sudden inability to urinate. These patients go to the emergency servises for having acute pain. The urgent treatment of acute urinary retention is decompression of the urinary bladder using urethral or suprapubic catheter. Acute urinary retention includes obstructive, neurogenic, pharmacologic and extraurinary causes. After the resolving the acute pain, elective treatments can be perform for main etiological reason. İn this case report, we aimed at presenting a 70-year old patient resolting to the emergency service with globe vesicale, causing acute urinary retention and, having a uretheral cystic lesion which obstructs the urethral external meatus in pyhsical examination.

Keywords: acute urinary retention, urethral cyst, globe vesicale

Resim-1
Picture -1

Üretral eksternal mea'da üretral mea'yı obstrükte eden kistik lezyon
Cystic Lesion obstructing urethral external meatus on external urethral meatus

PP-25

Nadir bir alt üriner sistem semptom nedeni:Üretral Divertikül Taşı

Ferhat Çelikkaleli, Hüseyin Gültekin, Cüneyt Özden, Yalçın Kızılkan
Ankara Şehir Hastanesi,Üroloji Ana Bilim Dalı Ankara

Üretra divertikülü ve içerisinde taş erkeklerde son derece nadir olan ve alt üriner sistem semptomlarına neden olabilecek bir nedendir. Daha önce üretral girişimi olan hastalarda akılda tutulması gereken bir durumdur.

Anahtar Kelimeler: üretra,divertikül,taş,protez,üretroplasti

NADİR BİR ALT ÜRİNER SİSTEM SEMPTOM NEDENİ: ÜRETRAL DİVERTİKÜL TAŞI

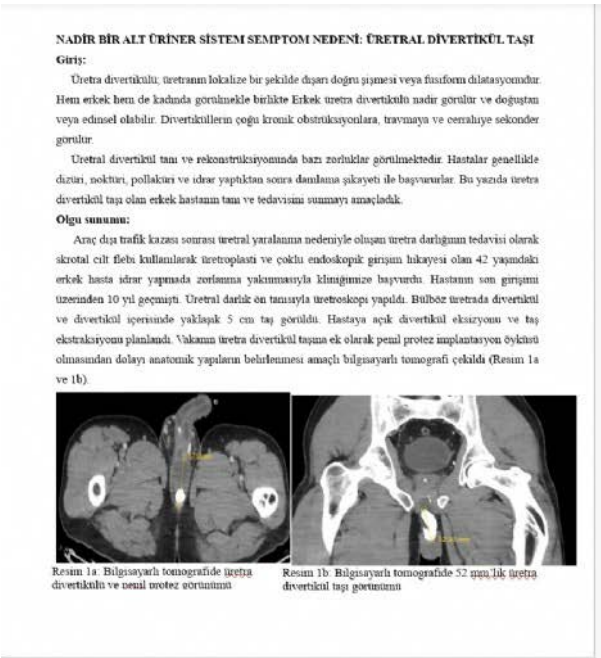

NADİR BİR ALT ÜRİNER SİSTEM SEMPTOM NEDENİ: ÜRETRAL DİVERTİKÜL TAŞI

Giriş:

Üretra divertikülü; üretranın lokalize bir şekilde dışarı doğru şişmesi veya fusiform dilatasyonudur. Hem erkek hem de kadında görülmekle birlikte Erkek üretra divertikülü nadir görülür ve doğuştan veya edinsel olabilir. Divertiküllerin çoğu kronik obstrüksiyonlara, travmaya ve cerrahiye sekonder görülür.

Üretral divertikül tanı ve rekonstrüksiyonunda bazı zorluklar görülmektedir. Hastalar genellikle dizüri, nokturi, pollakiüri ve idrar yaptıktan sonra damlama şikayeti ile başvururlar. Bu yazıda üretra divertikül taşı olan erkek hastanın tanı ve tedavisini sunmayı amaçladık.

Olgu sunumu:

Araç dışı trafik kazası sonrası üretral yaralanma nedeniyle oluşan üretra darlığının tedavisi olarak skrotal cilt flebi kullanılarak üretroplasti ve çoklu endoskopik girişim hikayesi olan 42 yaşındaki erkek hasta idrar yapmada zorlanma yakınmasıyla kliniğimize başvurdu. Hastanın son girişimi üzerinden 10 yıl geçmişti. Üretral darlık ön tanısıyla üretroskopi yapıldı. Bulböz üretrada divertikül ve divertikül içerisinde yaklaşık 5 cm taş görüldü. Hastaya açık divertikül eksizyonu ve taş ekstraksiyonu planlandı. Vakanın üretra divertikül taşına ek olarak penil protez implantasyon öyküsü olmasından dolayı anatomik yapıların belirlenmesi amaçlı bilgisayarlı tomografi çekildi (Resim 1a ve 1b).

Resim 1a: Bilgisayarlı tomografide üretra divertikülü ve penil protez görünümü

Resim 1b: Bilgisayarlı tomografide 52 mm'lik üretra divertikül taşı görünümü

Çekilen bilgisayarlı tomografide protezin üretra ile ilişkisinin olmadığı tespit edildikten sonra hastaya penoskrotal bölgeden insizyon yapılarak divertikül bulundu. Divertikül içi taş çıkarıldı ve divertikül eksize edildikten sonra sonda üzerinden üretra onarıldı (Resim 2a, 2b, 2c ve 2d).

Resim 2a, b, c ve d: Üretra divertikülü içerisindeki taşın çıkarılması, divertikülektomi ve üretra onarımı

Sonuç:

Üretra divertikülü ve içerisinde taş erkeklerde son derece nadir olan ve alt üriner sistem semptomlarına neden olabilecek bir nedendir. Daha önce üretral girişimi olan hastalarda akılda tutulması gereken bir durumdur.

PP-26

Skrotal Epidermoid Kist Olgu Sunumu

Ömer Madsar[1], Muhammed Nur Karadeniz[1], Leymune Parlak[2], Mehmet Demir[1], Halil İbrahim Albayrak[1], Halil Çiftçi[1]
[1]Harran Üniversitesi,Üroloji Ana Bilim Dalı,Şanlıurfa
[2]Mehmet Akif İnan Eğitim ve Araştırma Hastanesi,Patoloji Ana Bilim Dalı,Şanlıurfa

GİRİŞ: Sebasöz kist olarak da bilinen epidermoid kist, keratin materyali ile doldurulmuş, iyi huylu kapsüllenmiş, subepidermal bir nodüldür. En sık yüz, boyun ve gövdede yerleşmesine rağmen, epidermoid kistler skrotum, genital bölge, parmaklar ve bukkal mukozadaki vakalar dahil olmak üzere her yerde bulunabilir. Kistler yavaş ilerleyebilir ve yıllarca mevcut kalabilir. Epidermoid kistler infundibulum içinde gelişir. Bu kistler benign lezyonlar olarak kabul edilse de nadir görülen malignite ortaya çıkabilir. Bizde bu sunumda 34 yaş skrotumda yaygın epidermoid kistleri olan hastayı sunmayı amaçladık.

OLGU: 34 yaşındaki erkek hasta tarafımıza skrotumunda yaygın lezyon şikayetiyle başvurdu.Yapılan fizik muayenede hastanın sadece skrotumunda bulunan birçok ağrısız sert ve mobil kitleler görüldü. Yaklaşık 2 yıldır olan bu lezyonların artmış olduğu öğrenildi. Özgeçmiş ve soygeçmişte özellik yok. Hastanın yapılan rutin kan tahlilleri ve görüntülemeleri normal geldi. Hastaya operasyon önerilip hasta dermatolojiye konsülte edildi. Alınan dermatoloji yorumunda operasyon sonrası tedavi(izotretinon) başlanacağı önerisi alındı. Bunun üzerine hastaya operasyon planlandı. Hastanın skrotal kitleleri ameliyathanede koter ile eksize edilip alındı. Ameliyat materyalleri patolojiye gönderildi. Postop 15.gün kontrole gelen hastanın eksizyon alanlarının iyileşmiş olduğu ve yeni lezyon oluşmadığı görüldü. Patoloji sonucu epidermal kist olarak raporlandı. Hastaya dermatoloji izotretion tedavisi başladı.

SONUÇ: Epidermal inklüzyon kistleri benign kistler olarak kabul edilir. Bununla birlikte, nadir görülen malignite oluşabilir. Skuamöz hücreli karsinom (SCC) en sık görülen malignitedir ve bunu bazal hücreli karsinom (BCC) takip eder. Malignite gelişiminde, skuamöz hücreli karsinom yaklaşık % 70'inde görülür.

Anahtar Kelimeler: Epidermoid kist, Skrotal kitle, Skuamoz hücreli kanser

Scrotal Epidermoid Cyst Case Report

Ömer Madsar[1], Muhammed Nur Karadeniz[1], Leymune Parlak[2], Mehmet Demir[1], Halil İbrahim Albayrak[1], Halil Çiftçi[1]
[1]Department of Urology, Harran University,Şanlıurfa, Turkey
[2]Department of Patology, Mehmet Akif Inan Training and Research Hospital,Şanlıurfa,Turkey

ENTRY: The epidermoid cyst, also known as the sebaceous cyst, is a benign encapsulated, subepidermal nodule filled with keratin material. Although most often located on the face, neck and trunk, epidermoid cysts can be found everywhere, including cases in the scrotum, genital area, fingers and buccal mucosa. Cysts can progress slowly and remain present for years. Epidermoid cysts develop within the infundibulum. Although these cysts are considered benign lesions, rare malignancies can occur. In this presentation, we aimed to present a 34-year-old patient with diffuse epidermoid cysts in the scrotum.

CASE: a 34-year-old male patient presented to us with a complaint of widespread lesion in his scrotum.During the physical examination, many painless hard and mobile masses were seen, which were located only in the patient's scrotum. It was learned that these lesions, which have been around for about 2 years, have increased. There are no features in the resume and genealogy. The patient's routine blood tests and imaging tests were normal. The operation was recommended to the patient and the patient was consulted to dermatology. In the dermatology comment received, it was suggested that treatment (isotretinone) would be started after the operation. After that, the operation was planned for the patient.

The patient's scrotal masses were excised and removed by cautery in the operating room. Surgical materials were sent to pathology. Postop 15.it was seen that the excision areas of the patient who came to the control on the day were healed and no new lesions formed. The pathology result was reported as epidermal cyst. The patient started dermatology isotretion treatment.

RESULT: Epidermal inclusion cysts are considered benign cysts. However, rare malignancy may occur. Squamous cell carcinoma (SCC) is the most common malignancy, followed by basal cell carcinoma (BCC). In the development of malignancy, squamous cell carcinoma occurs in about 70%.

Keywords: Epidermoid cyst, Scrotal mass, Squamous cell cancer

PREOP VE POSTOP GÖRÜNTÜLER
PREOP AND POSTOP IMAGES

PP-27

Yetişkin bir hastada süpernümere testis olgu sunumu ve literatürün gözden geçirilmesi

Mehmet Furkan Kesici[1], Serhan Arman[1], Emrah Kızılay[1], Erhan Erdoğan[2], Numan Baydilli[1], Ökkeş İbrahim Karahanlı[2]
[1]Erciyes Üniversitesi, Üroloji Anabilim Dalı, Kayseri
[2]Erciyes Üniversitesi, Radyoloji Anabilim Dalı, Kayseri

GİRİŞ: Süpernümere testis nadiren görülen bir genitoüriner anomalidir ve histolojik veya radyolojik olarak kanıtlanmış ikiden fazla testis varlığı olarak tanımlanmaktadır. Hastalar genelde asemptomatik olduğundan veya nonkomplike skrotal kitle ile başvurduklarından süpernümere testis tipik olarak varikosel, hidrosel, kriptoorşidizm, testis torsiyonu, kasık fıtığı veya infertilite gibi diğer patolojiler ile beraber tanı alabilmekte veya tesadüfen de saptanabilmektedir.

VAKA: 27 yaşında, bekâr, erkek hasta skrotumda 15 yıldır olan ağrısız şişlik şikâyeti ile başvurmuştur. Ürolojik girişim öyküsü olmayan fakat çocukken inguinal herni nedeniyle opere olan hastanın fizik muayenesinde skrotumun solunda, sol testisin anteriorunda, palpasyonla ele gelen, düzgün sınırlı, yumuşak kıvamlı kitle dokusu saptanmıştır. Yapılan skrotal ultrasonografi (USG)'de skrotumda 2 testise ek olarak tariflenen bölgede 3x2 cm boyutunda bir testis dokusu daha izlendi. İleri inceleme açısından yapılan kontrastlı skrotal manyetik rezonans (MR) görüntülemede, solda testis süperiorunda 28x21 mm boyutunda T2a incelemelerde ılımlı hipointens etrafında belirgin hipointens fibröz kapsül ile uyumlu yapı içeren süpernümere testis ile uyumlu olabilecek görünüm izlenmiştir (Resim-1). Ayrıca aksiyel ve kontrastlı ve T2a imajlarda A grubu süpernümere testisi destekleyen görünümler izlenmiştir. Hastanın bakılan tümör markerları (total human chorionic gonadotropin, alfa feto protein ve laktat dehidrogenaz) normal aralıkta izlenmiştir. Hormonlarında; total testesteron: 448 ng/dl, FSH: 1.69 mIU/ml, LH: 1.95 mIU/ml, total PSA: 1.02 ng/ml olarak ölçüldü. Hastanın yapılan spermiyogramında; Ph: 7.8, beyaz küre: 8 m/ml, sperm sayısı 48 m/ml, ileri haraketli sperm sayısı (a+b) 34 ve normal morfolojide sperm sayısı %7 ölçülmüştür.

TARTIŞMA: Poliorşidizm, histolojik olarak kanıtlanmış üç veya daha fazla testisin varlığı olarak tanımlanmıştır. Bununla birlikte, yüksek çözünürlüklü USG ve MR gibi daha yeni araştırma yöntemlerinin ortaya çıkmasıyla, invaziv tanısal girişimler histolojik anormallikleri dışlamakla sınırlandırılmıştır. Poliorşidizmin yönetimi hala tartışmalıdır. Tedavide hastanın tercihi de önemli olmakla beraber, bazı araştırmacılar poliorşidizm tanısında klinik ve radyolojik incelemeler normal ise cerrahi müdahaleye gerek olmadığına inanmaktadır. Athwal ve arkadaşları testislerin çoğunun histolojik olarak anormal olduğunu ve malignite riskinin daha yüksek olduğunu ve bu nedenle eksize edilmesi gerektiğini savunmaktadır. Konservatif yaklaşımın takipçileri, poliorşidizmde infertilite insidansının daha yüksek olduğunu ve spermatogenez şansını artırmak için potansiyel olarak işlevsel bir süpernümere testisin korunması gerektiğini savunmaktadır. Bu yaklaşım, poliorşidizmde %4-7 olan malignite riski düşünüldüğünde tartışmalıdır.

SONUÇ: Poliorşidizm oldukça az rastlanan klinik bir durum olmakla beraber malignite potansiyeli taşıması nedeniyle önem taşıyan bir anomalidir. Bu hastalar tanı ve tedavi aşamasında detaylıca bilgilendirilmelidir. Orşiektomi yapılacaksa yüksek inguinal orşiektomi yapılmalıdır. Takip edilmesi kararlaştırılan hastalar fizik muayene ve skrotal USG ile takip edilmeli şüpheli bir durumda orşiektomi önerilmelidir.

Anahtar Kelimeler: Poliorşidizm, Süpernümerer testis, Testis tümörü

The supernumerary testis case report and review of the literature in an adult patient

Mehmet Furkan Kesici[1], Serhan Arman[1], Emrah Kızılay[1], Erhan Erdoğan[2], Numan Baydilli[1], Ökkeş İbrahim Karahanlı[2]
[1]Erciyes University, Department of Urology, Kayseri
[2]Erciyes University, Department of Radiology, Kayseri

INTRODUCTION: Supernumerary testicle is a rare genitourinary anomaly and is defined as the presence of more than two histologically or radiologically proven testicles. Since patients are usually asymptomatic or present with a noncomplicated scrotal mass, Supernumerary testicle can typically be diagnosed or coincidentally detected with other pathologies such as varicocele, hydrocele, cryptoorchidism, testicular torsion, inguinal hernia or infertility.

CASE: A 27-year-old, single male patient applied with the complaint of painless swelling in the scrotum for 15 years. In the physical examination of the patient who did not have a history of urological intervention, but was operated for an inguinal hernia as a child, a well-defined, soft-consistent mass tissue was found on the left of the scrotum, anterior to the left testis, palpable on palpation. In the scrotal ultrasonography (USG), in addition to 2 testes in the scrotum, another testicular tissue with a size of 3x2 cm was observed in the described area. In contrast-enhanced scrotal magnetic resonance imaging (MRI) performed for further examination, 28x21 mm in size on T2a examinations on the left testicular superior, a moderate hypointense appearance, which may be compatible with a supernumerary testis with a prominent hypointense fibrous capsule around it, was observed (Picture-1). In addition, appearances supporting group A supernumerary testis were observed in axial and contrast enhanced and T2a images. The patient's tumor markers (total human chorionic gonadotropin, alpha feto protein and lactate dehydrogenase) were within the normal range. Patient hormones; total testosterone: 448 ng/dl, FSH: 1.69 mIU/ml, LH: 1.95 mIU/ml, total PSA: 1.02 ng/ml. In the patient's spermiogram; Ph: 7.8, white blood cell: 8 m/ml, sperm count 48 m/ml, advanced sperm count (a+b) 34 and normal morphology 7%.

DISCUSSION: Polyorchidism was defined as the presence of three or more histologically proven testicles. However, with the advent of newer research methods such as high-resolution USG and MRI, invasive diagnostic procedures have been limited to excluding histological abnormalities. The management of polyorchidism is still controversial. Although the patient's preference is also important in the treatment, some researchers believe that if the clinical and radiological examinations are normal in the diagnosis of polyorchidism, there is no need for surgical intervention. Athwal et al. argue that most of the testicles are histologically abnormal and have a higher risk of malignancy and therefore should be excised. Followers of the conservative approach argue that the incidence of infertility is higher in polyorchidism and that a potentially functional supernumerary testis should be preserved to increase the chances of spermatogenesis. This approach is controversial considering the 4-7% malignancy risk in polyorchidism.

CONCLUSION: Although polyorchidism is a very rare clinical condition, it is an important anomaly due to its malignant potential. These patients should be informed in detail during the diagnosis and treatment phase. If orchiectomy is to be performed, a high inguinal orchiectomy should be done. Patients who are decided to be followed should be followed up with physical examination and scrotal USG, and in case of doubt, orchiectomy should be recommended.

Keywords: Polyorchidism, Supernumerary testis, Testicular tumor

Resim-1
Figure-1

Skrotal MRI T2a sekansında süpernümere testisin görünümü
View of the supernumerary testicle in the scrotal MRI T2a sequence

PP-28

Bilateral testis koruyucu cerrahi ile tedavi edilen nadir bir vaka sunumu

Yusuf Elçiçek, Aykut Çolakerol, Sergen Şahin, Filip Paslanmaz, İsmail Engin Kandıralı
Bağcılar Eğitim ve Araştırma Hastanesi, İstanbul

GİRİŞ: Testis kanseri nadir görülen bir tümör olup, erkeklerde görülen kanserlerin %1-2'sini oluşturmaktadır. Testis kanserinin %95'i germ hücreli tümörlerdir ve %90'ı testis kaynaklıdır.

Testis tümörlerinin en büyük grubunu oluşturan Germ hücreli tümörler genellikle tek taraflıdır ve bilateral olma olasılığı yaklaşık %1-2'dir.

Teratom 3 germ tabakasından en az iki tanesini içeren hücrelerden oluşan tümörlerdir.

Erişkinlerde saf teratomlar nadirdir ve germ hücreli tümörlerin %2 'sini oluşturur.

Benign karekterde olmalarına rağmen teratomlar kontrolsüz büyüyebilir, invazyon yapabilir ve rezeke edilemeyecek hale gelebilirler Ayrıca nadiren de olsa rabdomyosarkom, adenokarsinom ya da primitif nöroektodermal tümör gibi somatik bir malignieye dönüşebilirler.

VAKA TAKDİMİ: 22 yaşında, erkek hasta,sağ hemiskrotal ağrı şikayeti ile kliniğimize başvurdu. Fizik muayenede sol testiste orta kesimde sağda alt kesimde sert ele gelen solit lezyon görülen hastanın laboratuvar incelemelerinde AFP 2.75 b-HCG ldh 121 saptandı Ultrasonografik incelemede sol testis orta kesimde 20x16 mm boyutunda, solid lezyon, Sağ testiste ise alt pol düzeyinde 27x20 mm boyutunda vaskülarite izlenen solid kitlesel lezyonlar izlendi. MRI incelemede sol testiste 24 mm boyutunda, sağ testiste 21 mm heterojen kontrastlanan lezyonlar izlendi, Peropeperatif frozen incelemelerde benign patoloji saptanması üzerine ve bilateral testis koruyucu cerrahi uyugulandı. Patolojik incelemede bilateral saf postpubertal tip Teratom görülmüş,immatür komponent ve somatik malignensi izlenmedi.

TARTIŞMA: Bilateral testiküler teratom oldukça nadirdir.Radikal orşiektomi geçmişte testislerin çoğu tümörü için standart tedavi olmuştur. Bununla birlikte,hastalarda teratom da dahil olmak üzere iyi huylu lezyonlar için testis koruyucu cerrahi tercih edilen tedavi haline gelmiştir. Ultrasonografide saptanan senkron bilateral testis teratomlu 22 yaşındaki erkek sunulmuştur. Her iki testise de testis koruyucu cerrahi uygulandı ve postoperatif dönemde de tümör markerları negatif seyretti.

Anahtar Kelimeler: bilateral,teratom, Testis koruyucu cerrahi

A rare case report treated with bilateral testicular-sparing surgery

Yusuf Elçiçek, Aykut Çolakerol, Sergen Şahin, Filip Paslanmaz, İsmail Engin Kandıralı
Bagcilar Training and Research Hospital

INTRODUCTION: Testicular cancer is a rare tumor, accounting for 1-2% of cancers seen in men. 95% of testicular cancers are germ cell tumors and 90% of testicular origin.

Germ cell tumors, which constitute the largest group of testicular tumors, are usually unilateral and the probability of being bilateral is about 1-2%.

Teratomas are tumors composed of cells containing at least two of the 3 germ layers.

Pure teratomas in adults are rare and constitute 2% of germ cell tumors.

Despite their benign character, teratomas can grow uncontrollably, invade and become unresectable.

They may also rarely develop into a somatic malignancy such as rhabdomyosarcoma, adenocarcinoma, or primitive neuroectodermal tumor.

CASE: A 22-year-old male patient was admitted to our clinic with the complaint of right hemiscrotal pain. Physical examination revealed a solid palpable solid lesion in the middle part of the left testis and the lower part of the right.

AFP 2.75 b-HCG ldh 121 was detected in laboratory examinations.

In the ultrasonographic examination, solid mass lesions with a size of 20x16 mm in the middle part of the left testis, with a solid appearance, and 27x20 mm in the lower pole of the right testis with vascularity were observed In MRI, heterogeneous enhancement lesions of 24 mm in the left testis and 21 mm in the right testis were observed.

Benign pathology was detected in peroperative frozen section and bilateral testis sparing surgery was performed. In the pathological examination, bilateral pure postpubertal type Teratoma was observed, and no immature component and somatic malignancy were observed.

DISCUSSION: Bilateral testicular teratoma is extremely rare. Radical orchiectomy has been the standard treatment for most tumors of the testicles in the past. However, testicular-sparing surgery has become the treatment of choice for patients with benign lesions, including teratoma. A 22-year-old man with synchronous bilateral testicular teratoma detected by ultrasonography is presented. Testicular sparing surgery was performed on both testicles. Tumor markers remained negative in the postoperative period.

Keywords: bilateral, teratoma, Testicular sparing surgery

testis mri
testicular mri

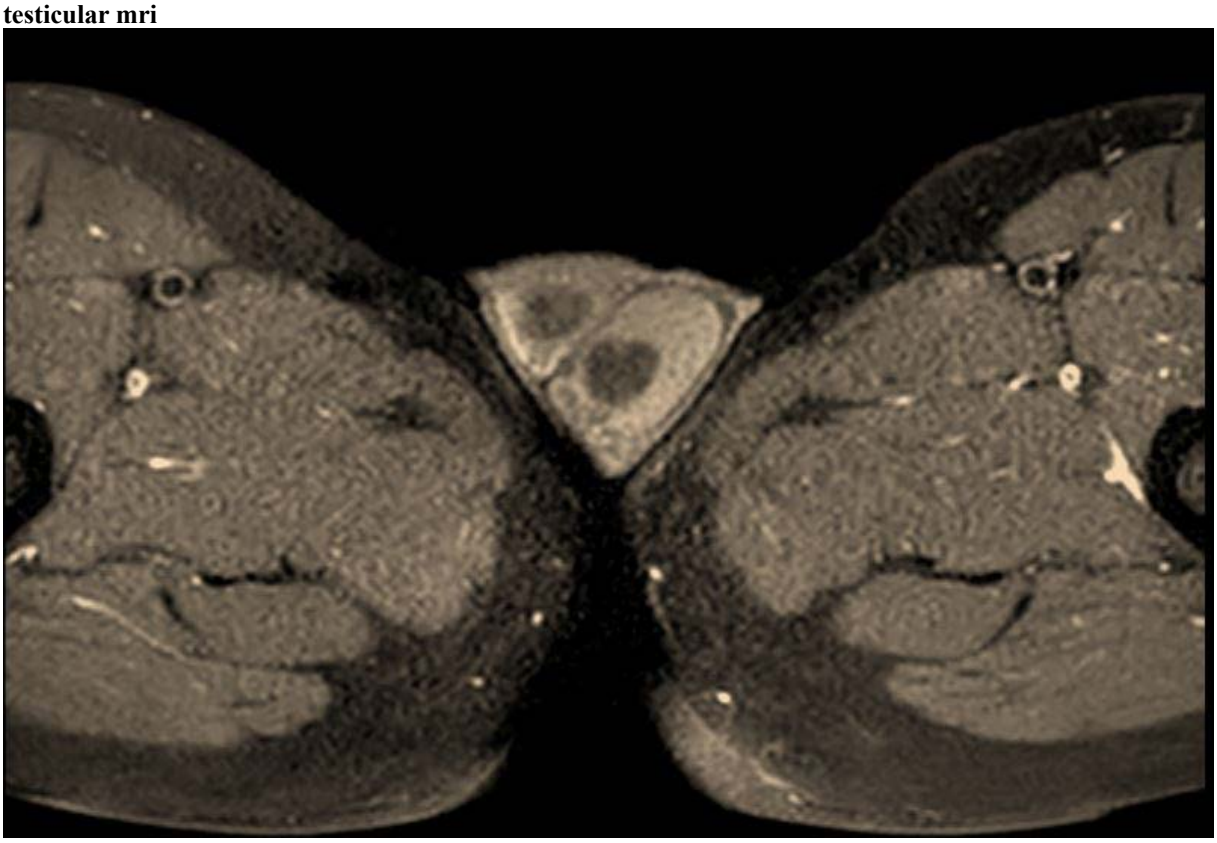

bilateral testiküler solid kitle
bilateral testicular solid mass

PP-29

Nadir Bir Vaka Penisin Yassı Hücreli Karsinomu

Abdullah Bolat, Cankat Ugan, Enes Şener, Fatih Hızlı, Halil Başar
Ankara Dr. Abdurrahman Yurtaslan Onkoloji Eğitim ve Araştırma Hastanesi, Üroloji Ana Bilim Dalı, Ankara

GİRİŞ: Penil kanserler genellikle ileri yaş erkeklerde ortaya çıkar. Yassı hücreli karsinom, penil kanserlerin en sık histolojik tipi ve genellikle glans çevresinde gözlenir. Penil kanserler için bilinen bazı risk faktörleri; sigara öyküsü, hpv enfeksiyonu, fimozis olarak görülmektedir. Penil kanserlerde sağ kalım üzerine en etkili tümörün evresi ve lenf nodu tutulumudur. Penil kanserlerde her zaman cerrahi yaklaşım düşünülmelidir. Olgumuzda 59 yaşında erkek hastada penil SCC vakasını literatür eşliğinde sunmayı amaçladık.

OLGU SUNUMU: 59 yaşında erkek hasta,1 yıldır peniste olan yüzeyden kabarık lezyon şikayeti ile kliniğimize başvurdu. Yapılan fizik muayenede, glansın sol anterolateral kısmında yaklaşık 2-3 cm lik bir bölgede yüzeyden hafif kabarık sınırları düzensiz bir lezyon gözlendi.(Resim 1) Hastanın daha önce dış merkezde yapılan glans penis eksizyonel biyopsisi SCC olarak raporlanmıştır. Bunun üzerine hastaya yapılan kontrastlı Abdomino-Pelvik BT de; karaciğer sağ lob segment 7de 12 mm çaplı düzgün sınırlı hipodens lezyon izlendi. Bilinen hipertansiyon ve koroner anjiografi sonrası stent öyküsü olan hastanın geçirilmiş operasyon öyküsü yoktu. Hastanın 40 paket/yıl sigara öyküsü mevcuttu. Yapılan laboratuvar tetkiklerinde ek patoloji izlenmedi. Hastaya parsiyel penektomi ve bilateral inguinal lenfadenektomi planlandı. Glansın sol anterolateral yüzündeki 3x3 cmlik yüzeyden kabarık lezyon görüldü, lezyonun yaklaşık 2 cm proksimalinden işaretleme yapıldı, penis cildi deglove edildi, proksimale doğru serbestlendi, paplpasyon ile kitleden uzak olunduğu görüldü. Cerrahi sınırdan gönderilen frozen negatif gelmesi üzerine bilateral inguinal lenf nodu disseksiyonu yapılarak işlem tamamlandı. Histopatolojik incelemede kesitlerde; yüzeyde geniş ülserasyona neden olan, korpusspongiozuma invaze, solid adalar oluşturan, keratinizasyon içeren skuamöz hücreli karsinom izlendi. Seri kesitlerle incelenen dokularda, tümör üretraya çok yakın izlenmekle birlikte, üretra epiteline direkt invazyon gözlenmedi. Korpus kavernosum tutulumu yoktu. İnvazyon derinliği: 1,5 cm izlendi. Çevre yüzey epitelinde intraepitelyal neoplazi izlendi. Yapılan immünohistokimyasal çalışmalarda HPV ve P16 ile ekspresyon gözlenmedi. Bilateral lenf nodu disseksiyonu reaktif gelen hastaya klinik ve patolojik bulgular eşliğinde penil SCC tanısı konfirme edildi ve medikal onkolojiye konsulte edildi.

TARTIŞMA: Penil kanserler nadiren karşılaştığımız üroloji pratiklerindendir. Penil kanserler 50 ve 70 yaş arasındaki hastalarda daha sık görülür. Penis kanseri teşhisi primer lezyonun ve bölgesel lenf nodunun fizik muayenesine dayanır. Penil kanserlerin en sık histolojik tipi yassı hücreli karsinomdur ve vakaların %80'i glans ve prepisyumda gözlenir. Penis kanseri için risk faktörleri; fimozis, sigara öyküsü ve yüksek riskli HPV enfeksiyonudur. Penis kanseri hastalarının hayatta kalma oranları geniş çapta evreye ve lenf nodu tutulumuna göre değişmektedir. Düşük evreli hastalar, yüksek evreli hastalara göre daha uzun sağ kalıma sahiptir. Nadiren karşılaştığımız bu SCC vakasında tanı çoğu zaman fizik muayene ile konulur. İleri görütüleme yöntemleri kullanılarak hastanın olası metastaz ekartasyonu yapılabilir. Sonuç olarak penil scc vakalarında ilk olarak cerrahi seçenek düşünülmelidir ve inguinal lenf nodu disseksiyonu da yapılarak evreleme yapılmalıdır.

Anahtar Kelimeler: Skuamöz Hücreli Kanser, Penil Kanser, Parsiyel Penektomi

A Rare Case Flat Cell Carcınoma of the Penıs

Abdullah Bolat, Cankat Ugan, Enes Şener, Fatih Hızlı, Halil Başar
Department of Urology, Ankara Dr. Abdurrahman Yurtaslan Oncology Training and Research Hospital; Ankara, Turkey

A Rare Case Flat Cell Carcınoma of the Penıs

INTRODUCTION: Penile cancers usually occur in older men.Squamous cell carcinoma is the most common histological type of penile cancer and is usually observed around the glans.Some known risk factors for penile cancers; smoking history,HPV infection,and phimosis.Tumor stage and lymph node involvement are the most effective on survival in penile cancers.A surgical approach should always be considered in penile cancers.In our case,we aimed to present a case of penile SCC in a 59-year-old male patient in the light of the literature.

CASE: A 59-year-old male patient applied to our clinic with the complaint of a raised surface lesion on the penis for 1 year.In the physical examination, an irregular lesion with slightly raised borders was observed in an area of approximately 2-3 cm in the left anterolateral part of the glans.(Picture 1)The excisional biopsy of the glans penis,which was performed in an external center,was reported as SCC.In pelvic CT;A well-circumscribed hypodense lesion with a diameter of 12 mm was observed in segment 7 of the liver right lobe.The patient had known hypertension and a history of stenting after coronary angiography, and had no previous

operation history.The patient had a 40 pack/year smoking history.No additional pathology was observed in laboratory tests.Partial penectomy and bilateral inguinal lymphadenectomy were planned for the patient.A raised lesion of 3x3 cm was seen on the left anterolateral surface of the glans,marking was made approximately 2 cm from the proximal of the lesion, the skin of the penis was degloved,it was released proximally,and it was observed that the mass was removed by paplpation.After the frozen negative was sent from the surgical margin,bilateral inguinal lymph node dissection was performed and the procedure was completed.In the histopathological examination,in sections;Squamous cell carcinoma, which causes extensive ulceration on the surface,invades the corpus spongiosum,forms solid islands,and contains keratinization, was observed. Although the tumor was observed very close to the urethra in the tissues examined with serial sections,direct invasion into the urethral epithelium was not observed.There was no corpus cavernosum involvement.Depth of invasion:1.5 cm was observed. Intraepithelial neoplasia was observed in the surrounding surface epithelium.Expression with HPV and P16 was not observed in immunohistochemical studies.The diagnosis of penile SCC was confirmed in the presence of clinical and pathological findings in the patient whose bilateral lymph node dissection was reactive,and he was consulted to medical oncology.

DISCUSSION: Penile cancers are one of the urology practices that we rarely encounter.Penile cancers are more common in patients between the ages of 50 and 70. Diagnosis of penile cancer is based on physical examination of the primary lesion and regional lymph node.The most common histological type of penile cancer is squamous cell carcinoma,and 80% of cases are observed in the glans and preputium.In this rare case of SCC, the diagnosis is usually made by physical examination.By using advanced imaging methods,the patient can be excluded from possible metastasis.In conclusion,surgical option should be considered first in penile scc cases and staging should be done by also performing inguinal lymph node dissection.

Keywords: Squamous Cell Cancer, Penile Cancer, Partial Penectomy

Penil SCC
Penil SCC

PP-30

Penis Dorsalindekii Epiteloid Hemanjiyomanın Cerrahi Tedavisi

Serdar Turan[1], Reşat Aydın[1], Murat Dursun[1], Arif Kalkanlı[2], Ateş Kadıoğlu[2]
[1]İstanbul Üniversitesi, İstanbul Tıp Fakültesi Üroloji Ana Bilim Dalı, İstanbul
[2]İstanbul Üniversitesi, İstanbul Tıp Fakültesi Üroloji Ana Bilim Dalı, Androloji Bilim Dalı, İstanbul

GİRİŞ: Epiteloid hemanjiyoma, sıklıkla baş ve boynu etkileyen ve tipik olarak yüzeyel ağrılı bir nodül olarak ortaya çıkan nadir görülen benign bir vasküler tümördür. İlk olarak 1969'da eozinofili ile birlikte yüzeysel anjiyolenfoid hiperplazi olarak tanımlanan lezyon, mikroskopik olarak kapiller damarlar, büyük nükleollü ve belirgin nükleollü epitel benzeri endotelyal hücreler ve sıklıkla sekonder inflamatuar infiltrat ile karakterize edilir. Patogenez, neoplaziden daha çok vasküler hasar ve onarıma sekonder olarak reaktif olduğu düşünülmektedir. Penis tutulumu nadirdir ve rapor edilen 30›dan az vaka bulunmaktadır. Bu vakalarda lezyonun penis şaftının dorsal tarafında klinik olarak belirgin ağrılı nodül olarak ortaya çıkma eğilimi görülmektedir.

VAKA: 24 yaş erkek hasta, son 2 yıldır penis dorsumunda, ağrılı, yaklaşık 1 cm çapında bir nodül şikayeti ile başvurdu. Hastanın hikayesinde ağrının zamanla arttığı ve ereksiyon ve cinsel aktivite sırasında belirginleştiği öğrenildi. Hastamız erektil disfonksiyon veya penil kurvatür şikayeti bildirmedi. Tıbbi geçmişinde özellik yoktu. Fizik muayenede penis dorsalinde 1 cm'lik hassas, sert bir nodül saptandı. İnguinal lenfadenopatiye rastlanmadı. Peniste sağ laterale 35 derece eğrilik görüldü ancak peyronie plağı saptanmadı. Yapılan penil usg'de penis kökü dorsal yüzde lateralde 12x10x7 mm çapında solid kiltle lezyon saptandı. Bunun üzerine yapılan penil mrg'de penis dorsalinde orta hatta lokalize konturlu T1'de hafif hipotens ve T2'de hafif hiperintens sinyalde cilt altı yumuşak dokuda lokalize, nodüler şekilli 8x10 mm boyutunda lezyon görüldü.

Kitle genel anestezi altında komplikasyonsuz eksize edildi. Kitle dorsal penil artere yakın yerleşimli idi. Nodüler kitle arter etrafında diseksiyonlar ile ayrılarak eksize edildi. Operasyon sırasında gönderilen frozen incelemesi ve nihai patoloji epiteloid hemanjiyoma olarak raporlandı. İmmünohistokimyasal incelemede TFE-3, CD31 ve ERG pozitif olarak saptandı kalretinin, WT1 ve HBME1 negatif saptandı. Hastanın en son takibinde hasta semptomlarının tamamen geçtiğini bildirdi. Hasta erektil disfonksiyon şikayeti bildirmedi.

SONUÇ: Ereksiyon sırasında ağrı genellikle peyronie hastalığı ve priapizm gibi durumlarda görülmektedir. Erektil ağrı atipik olduğunda, penis kanseri, yumuşak doku patolojileri düşünülmelidir. Penisin bu benign epiteloid hemanjiyoma olgusu, normal dış genital organlarla birlikte ağrılı ereksiyonların olağan dışı sunumu ile nadir bir lezyon göstermektedir. Önceki vaka raporlarında, yaygın olarak penis gövdesinin dorsalinde, bazen sertleşme veya multipl lezyonlarla birlikte soliter ağrılı bir nodül olarak ortaya çıkmıştır. Bu vakada dorsal penil artere yakın seyrettiğinden eksizyon esnasında dikkatli olunmalı ve ancak deneyimli merkezlerde müdahale edilmeldir.

Epiteloid hemanjioma benign olduğu göz önüne alındığında, lokal eksizyonla tedavi küratif olmalıdır. Bu vaka, lezyonun lokal eksizyonunun hastanın önemli semptomlarını tamamen çözmede başarılı olması açısından ilginçtir. Bu lezyonlar nadiren tekrarladığından daha ileri tedavi ihtiyacı beklenmemektedir

Anahtar Kelimeler: dorsal penil arter, epiteloid hemanjioma, penil kitle,

Surgical Treatment of Epithelioid Hemangioma in the Dorsal Penile

Serdar Turan[1], Reşat Aydın[1], Murat Dursun[1], Arif Kalkanlı[2], Ateş Kadıoğlu[2]
[1]Department of Urology, Istanbul University, Istanbul, Turkey
[2]Department Of Andrology, Istanbul University, İstanbul, Turkey

INTRODUCTION: Epithelioid hemangioma is rare benign vascular tumor that frequently affects head and neck and typically presents as a superficial painful nodule.First described in 1969 as superficial angiolymphoid hyperplasia with eosinophilia, the lesion is microscopically characterized by capillaries, epithelial-like endothelial cells with large nucleoli and prominent nucleoli, and often secondary inflammatory infiltrate.The pathogenesis is thought to be more reactive secondary to vascular damage and repair than neoplasia.Penile involvement is rare and there are less than 30 reported cases.In these cases, the lesion tends to present as a clinically significant painful nodule on the dorsal side of the penile shaft.

CASE: A 24-year-old male patient presented with a painful, approximately 1 cm in diameter nodule on the dorsum of the penis for the last 2 years.In the patient's history, it was learned that the pain increased over time and became more pronounced during erection and sexual activity.Our patient did not report any complaints of erectile dysfunction or penile curvature. His medical history was unremarkable.Physical examination revealed a 1 cm tender, firm nodule on the dorsal aspect of the root of the penis.No inguinal lymphadenopathy was found.Right lateral curvature of 35 degrees was seen in the penis,but no Peyronie's plaque was detected.In penile USG, a 12x10x7 mm diameter solid mass lesion was detected on the dorsal side of the penis and lateral to the side.Penile MRI revealed a nodular lesion of 8x10 mm in size, localized in the subcutaneous soft tissue, with a contour localized in the midline in the dorsal of the penis, slightly hypotense in T1 and slightly hyperintense in T2. The mass was excised under general anesthesia without complications.The mass was located close to the dorsal penile artery. It was excised by dissection around the artery. Frozen examination sent during the operation and the final pathology were reported as epithelioid hemangioma. TFE-3, CD31 and ERG were positive in immunohistochemical examination, and calretinin, WT1 and HBME1 were negative. At the last follow-up of the patient, the patient reported that his symptoms were completely gone. The patient did not report any erectile dysfunction complaints.

CONCLUSION: Pain during erection is usually seen in conditions such as Peyronie's disease and priapism. When erectile pain is atypical, penile cancer of the soft tissue should be considered. This case of benign epithelioid hemangioma of the penis shows a rare lesion with the unusual presentation of painful erections with normal external genitalia. In previous case reports, it appeared as a solitary painful nodule, commonly on the dorsal aspect of the penile shaft, sometimes with induration or multiple lesions. In this case, since it is close to the dorsal penile artery, care should be taken during the excision and intervention should be made only in experienced centers.

Given that epitheloid hemangioma is benign, treatment with local excision should be curative.This case is interesting in that local excision of the lesion was successful in completely resolving the patient's major symptoms.Since these lesions rarely recur, no further treatment is expected.

Keywords: dorsal penile artery, epitheloid hemangioma, penile mass,

PP-31

Şizofreni ve Bipolar Bozukluk Ogusunda Lokal Penil Ödem

Erhan Şengel, Mehmet Demir, Halil Çiftçi, Bülent Katı, Eyyüp Sabri Pelit, İsmail Yağmur, İbrahim Halil Albayrak, Muhammed Nur Karadeniz
Harran Üniversitesi, Üroloji Anabilim Dalı, Şanlıurfa

GİRİŞ: İzole penil ödem skrotum ve pubisi de etkileyebilen persistan lenfödem ile karakterize çok nadir izlenen bir tablodur. konjenital veya kazanılmış olarak gelişebilmektedir. Her yaşta Crohn hastalığının dışlanması gerekir.Endemik bölgedeki erişkin hastalarda ise filariasis mutlaka dışlanmalıdır. Önceden geçirilen cerrahi operasyon veya radyoterapi sekeli ve kullanılan ilaçlar, Dang hemorajik ateş, akut nekrotizan pankreatit, yabancı cisim enjeksiyonu veya geçirilmiş kronik enfeksiyonlar mutlaka sorgulanmalıdır.Erkek hastalarda kazanılmış genital ödem ayırıcı tanısında renkli doppler akım ultrasonografisi, lenfanjiografi, BT veya MR gibi görüntüleme tetkiklerinden yararlanılabilmektedir.Bu olgumuzda lokal penil ödemi olan hastanın kullandığı ilaçların yan etkisinin bilinmesinin önemini sunmayı amaçladık

OLGU: 35 yaşında erkek hasta bize 3 yıldır devam eden sadece penisinde olan şişlik şikayetiyle başvurdu. Yapılan fizik muayenede yaygın penis ödemi vardı hasta sünnetli idi ve başka bir vücut bölgesinde şişlik veya anormal bulgu yoktu. Hastadan alınan anamnezde hastanın psikoz ve bipolar bozukluk hastası olduğu ve devamlı kullandığı psikiyatrik ilaçlar olduğu öğrenildi.Hasta kullandığı ilaçalrın ismini bilmiyordu kendisinden ilaçlarının getirilmesi istendi. Hastaya çekilen renkli doppler usg'de "penil bölgede cilt-cilt altı doku kalınlığı artmıştır. Her iki testiste belirgin patolojik kanlanma saptanmadı." Şeklinde raporlandı. Hasta inflamatuvar bağırsak hastalığı açısından gastroenterolojiye, ve herhangibir zührevi hastalık açısından cildiyeye konsülte edildi. Hastadan alınan kan ve idrar tahlileri hepsi normal değerlerdeydi. Hastaya çekilen pelvik kontrastlı MR da "batın içi patoloji görülmedi. Penil cilt -ciltaltı düzeyinde emflamasyon lehine sinyal artışları izlenmiştir" şeklinde raporlandı. Gastroenteroloji ve cildiye değerlendirmesinde bu tabloyu yapabilecek bir neden düşünülmedi şeklindeydi. Hastanın kullandığı psikiyatrik ilaçları getirdiğinde özellikle ikinci kuşak antipsikotik ve oksakarbamazepin kullandığı dönem dönem ilaçlarının değiştirildiği ama penil ödem şikayetini psikiyatri doktoruyla paylaşmadığı öğrenildi. Yaptığımız araşatırma sonucu hastanın kullandığı 2. Kuşak antipsikotiklerin ve özellikle ara ara kullandığı okskarbamazepinin penil ödem yapabileceği öğrenildi. Hastanın ilaçları psikiyatri ile birlikte düzenlendi ve hastaya prednol 40mg başlandı. Hastanın yapılan 2. hafta konrolünde ödem gerilemeye başlamıştı ve hasta daha rahat olduğunu söyledi. Hastanın ödeminin tam geçene kadar 2 haftada bir kontrol önerildi.

SONUÇ: Ayrıntılı serolojik ve radyolojik incelemelere rağmen etyolojik neden saptanamayan uzun süreli kazanılmış penil ödem varlığında vasküler, neoplastik, infeksiyöz, granülomatöz ya da inflamatuar hastalıklar radyasyon veya cerrahi operasyonlara sekonder gelişebileceği ve özellikle kulandığı ilaçların nadir görülen yan etkisi olabileceği unutulmamalıdır.

Anahtar Kelimeler: penil ödem,2. Kuşak antipsikotikler, okskarbamazepin yan etkileri

Local Penile Edema in a Case of Schizophrenia and Bipolar Disorder

Erhan Şengel, Mehmet Demir, Halil Çiftçi, Bülent Katı, Eyyüp Sabri Pelit, İsmail Yağmur, İbrahim Halil Albayrak, Muhammed Nur Karadeniz
department of ürology,harran university, şanlıurfa,turkey

LOGIN: Isolated penile edema is a very rare condition characterized by persistent lymphedema that can affect the scrotum and pubis. It can develop congenital or acquired. Crohn's disease should be excluded at all ages. Filariasis should be excluded in adult patients in the endemic region. Sequelae of previous surgery or radiotherapy and drugs used, Dengue hemorrhagic fever, acute necrotizing pancreatitis, foreign body injection or past chronic infections should be questioned. Color Doppler flow ultrasonography, lymphangiography, CT or MRI can be used in the differential diagnosis of acquired genital edema in male patients. In this case, we aimed to present the importance of knowing the side effects of the drugs used by the patient with local penile edema.

PHENOMENON: A 35-year-old male patient applied to us with the complaint of swelling in his penis that had been going on for 3 years. On physical examination, there was diffuse penile edema, the patient was circumcised, and there was no swelling or abnormal findings in any other body region. In the anamnesis taken from the patient, it was learned that the patient had psychosis and bipolar disorder, and that he used psychiatric drugs regularly. The patient did not know the names of the drugs he used. He was asked to bring the drugs. In the color Doppler USG taken to the patient, "skin-subcutaneous tissue thickness increased in the penile region. There was no significant pathological bleeding in both testicles." It was reported as The patient was consulted to gastroenterology for inflammatory bowel disease and dermatology for any venereal disease. Blood and urine analyzes taken from

the patient were all within normal values. In the MRI with pelvic contrast, “no intra-abdominal pathology was observed. Signal increases in favor of inflammation were observed at the penile skin-subcutaneous level”. In the evaluation of gastroenterology and dermatology, no reason was considered that could make this picture. It was learned that when the patient brought the psychiatric drugs he used, especially the second generation antipsychotic and oxacarbamazepine drugs were changed from time to time, but he did not share his penile edema complaint with the psychiatrist. As a result of our research, it was learned that the 2nd generation antipsychotics used by the patient and especially the oxcarbamazepine used occasionally can cause penile edema. The patient’s medications were arranged together with psychiatry and the patient was started on prednol 40mg. In the 2nd week control of the patient, the edema started to regress and the patient said that he was more comfortable. A check-up was recommended every 2 weeks until the patient’s edema was completely gone.

CONCLUSION: It should be kept in mind that vascular, neoplastic, infectious, granulomatous or inflammatory diseases may develop secondary to radiation or surgical operations in the presence of long-term acquired penile edema, the etiological cause of which cannot be determined despite detailed serological and radiological examinations, and especially the drugs used may have rare side effects.

Keywords: penile edema, 2. Generational antipsychotics, oxcarbamazepine side effects

1.resim
1.image

hastanın ilk muayeneye geliş şekli

PP-32

Dev Retroperitoneal Liposarkom: Olgu Sunumu

Aydemir Asdemir, Hüseyin Saygın, Abuzer Öztürk, İsmail Emre Ergin, Esat Korğalı
Cumhuriyet Üniversitesi Tıp Fakültesi, Üroloji Anabilimdalı, Sivas

Retroperitoneal liposarkom, tüm neoplazilerin %0.07 ila %0.2'sini oluşturan nadir bir mezenkimal tümördür. Retroperitoneal liposarkomlar genellikle 40-60 yaş arası bireylerde görülmekle birlikte daha genç yaşlarda da görülür. MRG ameliyat öncesi kitlenin lokalizasyonu, tümör infiltrasyonu ve damar yapıları arasındaki ilişki hakkında önemli bilgiler sağlar. Ayrıca BT ve MRG, takipte lokal nüksün erken teşhisi konusunda güvenilir veriler sağlar. Agresif cerrahi rezeksiyon, sağkalımı uzatmak için tedavi seçeneğidir. Agresif rezeksiyona nefroüreterektomi eklenmelidir. Lokal nüks oranlarının yüksek olması nedeniyle hastalar ilk iki yıl üç ayda bir, daha sonra 3 yılda bir 6 ayda bir BT ve MRG ile takip edilmelidir. Burada aşağıdaki gibi bir olgu sunduk; 59 yaşında erkek hasta sağ yan ağrısı şikayeti ile miksoid tip liposarkom tanısı aldı.

Anahtar Kelimeler: Retroperitoneal tümörler, liposarkom, cerrahi tedavi

Giant Retroperitoneal Liposarcoma: Case Report

Aydemir Asdemir, Hüseyin Saygın, Abuzer Öztürk, İsmail Emre Ergin, Esat Korğalı
Department of Urology, Faculty of Medicine, Cumhuriyet University, Sivas, Turkey

Retroperitoneal liposarcoma is a rare mesenchymal tumor representing 0.07% to 0.2% of all neoplasia.Retroperitoneal liposarcomas are generally seen in individuals between 40-60 years old, however are also seen in younger ages. MRI provides important information about localization of mass, tumor infiltration and relationship between vascular structures before the operation. In addition, CT and MRI provide reliable data about early diagnosis of local recurrence at follow-up.

Aggressive surgical resection is the treatment option for extending survival. Nephroureterectomy should be added to aggressive resection. Due to high rates of local recurrence, patients should be followed-up by CT and MRI in first two years quarterly, then once in every 6 months per following 3 years. Here, we presented a case as follow; 59 years old male who complained with right flank pain and diagnosed as myxoid type liposarcomas.

Keywords: Retroperitoneal tumors, liposarcoma, surgical treatment

Retroperitoneal Kitle
Retroperitoneal Mass

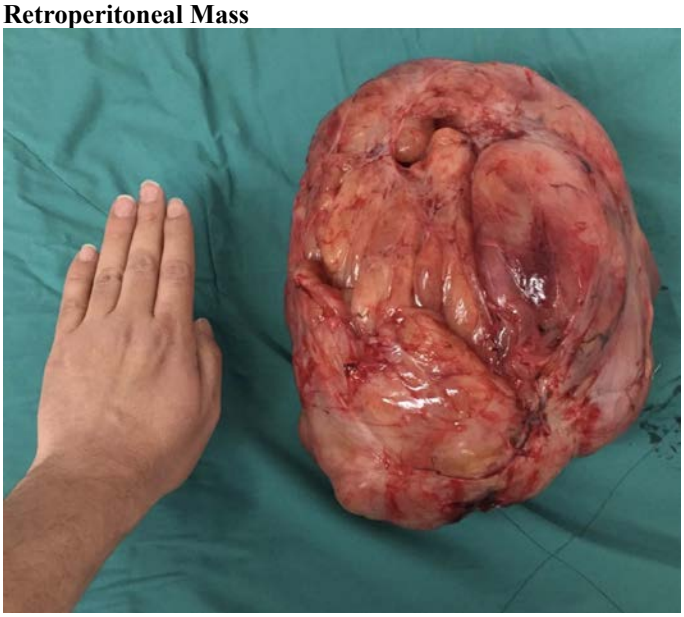

Makroskopik Retroperitoneal Kitle
Macroscopic Retroperitoneal Mass

PP-33

Mesane Augmentasyon Sonrası Nadir Bir Komplikasyon: Mesane İçerisinde Dev Müsin Saptanan Olgu

Tuncel Uzel, İsa Dağlı, Mehmet Duvarcı, Abdullah Çayırlı, Halil Başar
Ankara Dr. Abdurrahman Yurtaslan Onkoloji Eğitim ve Araştırma Hastanesi

Giriş: Travmatik Spinal Kord Hasarı (TSKH), motor disfonksiyonun yanı sıra kronik nöropatik ağrı, bağırsak mesane disfonksiyonu, detrüsör aşırı aktivitesi gibi komplikasyonlara neden olabilir. TSKH olan bireylerin %80'inden fazlası bir dereceye kadar mesane disfonksiyonu sergiler.

Mesane augmentasyonu; öncelikle multiplskleroz (MS),omurilik yaralanmaları ve miyelodisplaziye bağlı olarak nörojenik detrüsör aşırı aktivitesi olan hastaları tedavi etmek için kullanılmıştır. Augmentasyon sistoplastisinin birincil amacı, mesane kapasitesini ve kompliyansını artırarak üst üriner sistemi korumaktır.

Olgu Sunumu: Hastamız 28 yıl önce TSKH sonrası nörojen mesane gelişen 64 yaşında erkek hastaya aralıklı kateterizasyon(TAK) başlanmış daha sonra daimi sonda ile takibe geçilmiş. Birkaç yıl sonra ileal augmentasyon yapılmış. Sondası tıkanan, akut retansiyon halinde polikliniğimize başvuran hastanın tetkikleri yapıldı.

Usg:mesane lümeni içerisinde yoğun ekojen sedimentler izlenmiş,Mesane tabanda ise prostat loju ve olası organize hematom ile sınırları net olarak ayırt edilemeyen 64x58 mm genişliğinde kraniokaudal uzunluğu 58 mm olan solid superiorda mesane tabanına protrüde görünüm izlenmiştir. Bu solid görünüm içerisinde hava tanecikleri ve kistik-nekrotik alanlara ait hipoekoik alanlar vardır. Ayrıca hastanın idrarı hemorajik ve piyürik görünümdeydi. Bunun üzerine hastanın yatışı yapılıp sistoskopi planlandı. Genel anestezi altında yapılan sistoskopisinde mesane içerisinde 7-8 cm'lik yaygın müsinöz görünüm izlendi. Yıkamayla dışarı alındı, direk bakıda yaklaşık 150-200 cc dev müsin izlendi.

Tartışma: Mesane augmentasyonunun kronik idrar yolu enfeksiyonu, mesane ve böbrek taşları, metabolik bozukluklar bağırsak sorunları, perforasyon ve malignite gibi önemli komplikasyonları vardır. İleal augmentasyon yapılan ve daimi sondalı hastalarda haftada 2 olacak şekilde irrigasyon yapılması mesanede taş ile müsin oluşumu gibi komplikasyonları azaltmaktadır. Mesane augmentasyonlu hastalarda yeni kitle oluşumundan şüphelenildiğinde kullanılan bağırsak segmenti düşünülerek müsin oluşumu da göz önünde bulundurulmalıdır.

Anahtar Kelimeler: İleal Augmentasyon, Nörojen Mesane, Mesanede Müsin

A Rare Complication After Bladder Augmentation: A Case With Giant Mucin In The Bladder

Tuncel Uzel, İsa Dağlı, Mehmet Duvarcı, Abdullah Çayırlı, Halil Başar
Ankara Dr. Abdurrahman Yurtaslan Oncology Training and Research Hospital

Introduction: Traumatic Spinal Cord Injury (TSCI) may cause complications such as chronic neuropathic pain, bowel bladder dysfunction, detrusor overactivity as well as motor dysfunction. More than 80% of individuals with TSCI exhibit some degree of bladder dysfunction.

Bladder augmentation; It has been used primarily to treat patients with neurogenic overactivity due to multiple sclerosis (MS), spinal cord injuries, and myelodysplasia. The primary goal of augmentation cystoplasty is to protect the upper urinary tract by increasing bladder capacity and compliance.

Case Report: Our patient, a 64-year-old male patient who developed neurogenic bladder after TSCH 28 years ago, was started on intermittent catheterization (ICC) and then followed up with a permanent catheter. A few years later, ileal augmentation was performed. The patient, whose catheter was blocked and who applied to our outpatient clinic in case of acute retention, was examined.

Usg: Intense echogenic sediments were observed in the bladder lumen, and a 64x58 mm wide craniocaudal length of 58 mm, protruding to the base of the bladder was observed at the base of the bladder, the borders of which could not be clearly distinguished with the prostate lodge and possible organized hematoma. In this solid appearance, there are air particles and hypoechoic areas of cystic-necrotic areas.

In addition, the patient's urine was hemorrhagic and pyuriac. Thereupon, the patient was hospitalized and cystoscopy was planned. In the cystoscopy performed under general anesthesia, a diffuse mucinous appearance of 7-8 cm was observed in the bladder. It was taken out by washing, approximately 150-200 cc of giant mucin was observed in direct examination.

Discussion: Bladder augmentation has important complications such as chronic urinary tract infection, bladder and kidney stones, metabolic disorders, intestinal problems, perforation and malignancy. In patients with ileal augmentation and permanent catheter, irrigation twice a week reduces complications such as stone and mucin formation in the bladder. When new mass formation is suspected in patients with bladder augmentation, mucin formation should also be considered by considering the intestinal segment used.

Keywords: Ileal Augmentation, Neurogenic Bladder, Mucin in the Bladder

Müsin
Mucin

müsin
mucin

PP-34

Renal Kolik İle Karışabilen Nadir Bir Patoloji: Zona

Ahmet Yüce[1], Erdal Benli[2], Abdullah Çırakoğlu[2]
[1]Darende Hulusi Efendi Devlet Hastanesi, Üroloji Departmanı, Malatya, Türkiye
[2]Ordu Üniversitesi, Üroloji Anabilim Dalı, Ordu, Türkiye

GİRİŞ: Yan ağrısı, günlük pratiğimizde üroloji kliniklerinde sıkça karşılaşılan ve altında sıklıkla taş hastalıkları düşünülen klinik bir durumdur. Ancak bizim vakada olduğu gibi bazı durumlarda aklımıza hiç gelmeyen nedenlerde altta yatabilir. Bu çalışmanın amacı renal kolik olarak kabul edilen ve takip edilen zona vakasını sunmak ve bu konuya dikkat çekmektir.

VAKA: 58 yaşındaki erkek hasta polikliniğimize sol yan ağrısı şikayeti ile başvurdu. Hastanın hikayesinde sol yanda 1 aydır devam eden şiddetli ağrı ile birçok kez hastaneye başvurduğu ve bu sırada çeşitli tedaviler aldığı saptandı. Ayrıca şiddetli ağrılar nedeni ile hastaneye yatırılarak tedavi edildiği öğrenildi. Hasta kliniğimize başvurduğunda, yapılan değerlendirmesinde ağrının sürekli olduğu ve ilaç tedavisine yanıt vermediği saptandı. Bu arada ağrıya eşlik eden bulantı kusma ya da idrar yakınmaları gibi semptomlar saptanmadı. Hastanın fizik muayenesinde inspeksiyonda veziküller saptandı. Bunun üzerine zona olabileceği düşünülerek dermatoloji kliniğine yönlendirildi. Herpes zoster tanısı koyulan hasta, antiviral tedavi başlanan hasta takip programına alındı.

SONUÇ: Bu çalışma sonucunda inspeksiyon gibi klasik fizik muayene kurallarının tam olarak uygulanmasının hastaların değerlendirilmesinde önemi olduğu sonucuna ulaşıldı. Bizim vakada bu kural uygulanmadığı için, zona hastası haftalarca böbrek ile ilgili tedaviler almıştı. Bu nedenle yan ağrısı ile gelen hastaların yakınmaları böbrek/taş hastalığına bağlanmadan önce ayrıcı tanısının tam olarak yapılmasının önemli olduğunu düşünüyoruz.

Anahtar Kelimeler: Renal Kolik, Zona, Yan Ağrısı

A Rare Pathology Mixed with Renal Colic: Shingles

Ahmet Yüce[1], Erdal Benli[2], Abdullah Çırakoğlu[2]
[1]Department of Uroloji, Darende Hulusi Efendi State Hospital, Malatya, Turkey
[2]Department of Urology, Ordu University, Ordu, Turkey

Introduction: Flank pain is a clinical condition that is frequently encountered in urology clinics in our daily practice and often considered stone diseases. However, in some cases, as in our case, it may underlie reasons that never come to our mind. The aim of this study is to present a case of shingles that are accepted and followed as renal colic and to draw attention to this issue.

CASE: A 58-year-old male patient presented to our outpatient clinic with left side pain. The patient's history revealed that he had been admitted to hospital several times with severe pain on the left side for 1 month and was receiving various treatments. It was also learned that she was hospitalized and treated for severe pain. When the patient presented to our clinic, it was found that the pain was persistent and did not respond to medication. In the meantime, no accompanying symptoms such as nausea, vomiting or urinary complaints were observed. Physical examination revealed vesicles on inspection. Thereupon, she was referred to the dermatology clinic with the suspicion of shingles. The patient, who was diagnosed with herpes zoster, was included in the patient follow-up program for whom antiviral treatment was started.

RESULT: As a result of this study, it was concluded that full application of classical physical examination rules such as inspection is important in the evaluation of patients. In our case, because this rule was not applied, the patient with shingles had received renal treatments for weeks. Therefore, we think that it is important to make a complete differential diagnosis before the symptoms of patients with side pain are attributed to kidney / stone disease.

Keywords: Renal Colic, Shingles, Flank Pain

Figur 1
Figure 1

Zona uyumlu fizik muayene bulgusu
Physical examination finding compatible with shingles

PP-35

Ureterorenoskopi sonrası uygulanan Double J stent süresi ile iş günü kaybı arasında bir ilişki var mı?

Mehmet Emin Şirin[1], Mustafa Karaarslan[2], Mehmet Yılmaz[3]
[1]Özel Aksaray İnova Hastanesi, Üroloji Bölümü, Aksaray, Türkiye
[2]Bingöl Devlet Hastanesi, Üroloji Kliniği, Bingöl, Türkiye
[3]Asklepios Klinik Triberg, Üroloji, Triberg, Almanya

AMAÇ: Double J stent uygulamaları hastalarda postoperatif dönemde ağrı, dizüri, sık ani idrar sıkışmaları gibi alt üriner sistem semptomlarına yol açabilir. Hastalar bu semptomlar nedeniyle çalışma hayatlarından uzaklaşmak durumunda kalabilmektedirler. Bu pilot çalışmada üreterorenoskopi (URS) ve retrograd intrarenal cerrahi (RIRS) yapılan ve double J stent (DJ) uygulanan hastalarda DJ stent süresiyle iş günü kaybı arasında bir ilişki olup olmadığını araştırmayı amaçladık.

GEREÇ-YÖNTEM: Çalışmamıza üreter, böbrek taşı veya tanısal nedenlerle unilateral URS/RIRS yapılan ve DJ stent uygulanan hastaların verileri retrospektif olarak incelendi. Çalışmamıza tam veya yarı zamanlı çalışan hastalar dahil edildi.

Hastaların cinsiyeti, vücut kitle indeksleri, toplam taş boyutları (mm), uygulanan cerrahi metod (RIRS/URS), postoperatif DJ stent süreleri (gün), iş kaybı (gün) kaydedildi. Üreterik Stent Semptom Anketi (USSQ) Türkçe validasyonunun genel sağlık (6-30 puan) ile iş performansı (3-15 puan) skalaları çalışmada kullanıldı. Hastalara DJ stent çıkarılması için geldiklerinde anket soruları yöneltildi. Hastaların DJ stent süreleri ile iş günü kaybı, USSQ iş performans puanları, USSQ genel sağlık puanları ve preoperatif taş boyutları arasındaki ilişki değerlendirildi.

BULGULAR: Çalışmaya toplam 52 hasta dahil edildi. Hastaların 35 (%67.3)'ü erkek ve 17 (%32.7)'sı kadındı. Hastaların 18 (%34.6)'sına RIRS sonrası, 33 (%63.5)'üne URS sonrası ve 1 (%2.5)'ine gebelik üreterohidronefrozu nedeniyle yapılan tanısal URS sonrası üreteral DJ stent (28 cm, 5.0 Fr) takıldı. Hastaların median yaş 41 (22-76) yıl, median taş boyutu 9 (5-56) mm, median stent kalma süresi 24 (12-183) gün ve median iş günü kaybı süresi 4 (0-30) gündü. Median USSQ çalışma puanı 6 (3-15) ve median USSQ genel sağlık puanı 15 (6-28)'ti. Stent süresi ile iş günü kaybı, USSQ iş performansı puanı, USSQ genel sağlık puanı ve taş boyutu arasında yaptığımız korelasyon analizinde istatistiksel anlamlı ilişki saptanmadı ($p>0.05$).

SONUÇ: URS/RIRS sonrası DJ stent uygulamasının süresiyle iş günü kaybı arasında anlamlı bir ilişki olmadığını gördük. DJ stent iş günü kaybı endişesi olmadan cerrahi endikasyonlar dahilinde güvenle kullanılabilir. Daha fazla hasta sayısıyla yapılacak prospektif çalışmalar DJ stent süresi ile iş günü kaybı arasındaki ilişkiyi daha açık bir şekilde ortaya koyacaktır.

Anahtar Kelimeler: DJ stent, işgünü kaybı, ureterorenoskopi, üriner sistem taşı

Is there any relationship between Double J stent duration and loss of working days after ureterorenoscopy?

Mehmet Emin Şirin[1], Mustafa Karaarslan[2], Mehmet Yılmaz[3]
[1]Private Aksaray Inova Hospital, Department of Urology, Aksaray, Turkey
[2]Bingol State Hospital, Department of Urology, Bingol, Turkey
[3]Asklepios Klinik Triberg, Urology, Triberg, Deutschland

AIM: Double J stent applications may cause lower urinary system symptoms such as pain, dysuria, and frequent urinary urgency in the postoperative period in patients. Because of these symptoms, patients may have to stay away from their working life. In this pilot study, we aimed to investigate whether there is a relationship between DJ stent duration and workday loss in patients who underwent ureterorenoscopy (URS) and retrograde intrarenal surgery (RIRS) and who underwent double J stent (DJ).

MATERIALS-METHODS: In our study, the data of patients who underwent unilateral URS/RIRS for ureter, kidney stones or diagnostic reasons and who underwent DJ stent were analyzed retrospectively. Patients working full-time or part-time were included in our study. Patients' gender, body mass index, total stone size (mm), surgical method (RIRS/URS), postoperative DJ stent duration (days), working day loss (days) were recorded. General health (6-30 points) and work performance (3-15 points) scales of the

Turkish validation of the Ureteric Stent Symptom Questionnaire (USSQ) were used. Questionnaires were asked to the patients when they came for DJ stent removal. The relationship between patients' DJ stent duration and workday loss, USSQ work performance scores, USSQ general health scores, and preoperative stone sizes were evaluated.

RESULTS: A total of 52 patients were included in the study. Thirty-five (67.3%) of the patients were male and 17 (32.7%) were female. Ureteral DJ stent (28 cm, 5.0 Fr) was inserted in 18 (34.6%) patients after RIRS, in 33 (63.5%) after URS, and in 1 (2.5%) after diagnostic URS due to pregnancy ureterohydronephrosis. The median age of the patients was 41 (22-76) years, the median stone size was 9 (5-56) mm, the median stent stay was 24 (12-183) days, and the median time to working day was 4 (0-30) days. The median USSQ study score was 6 (3-15) and the median USSQ general health score was 15 (6-28). In the correlation analysis we performed between stent duration and loss of working days, USSQ work performance score, USSQ general health score and stone size, no statistically significant relationship was found (p>0.05).

CONCLUSION: We found that there was no significant relationship between the duration of DJ stenting and the loss of working days after URS/RIRS. DJ stent can be used safely within surgical indications without worrying about loss of working day. Prospective studies with larger number of patients will more clearly reveal the relationship between DJ stent duration and lost working day.

Keywords: DJ stenting, working day loss, ureterorenoskopy, urinary system stone

Stent süresi ve değişkenler arasındaki ilişki
Relationship between stent duration and variables

Tablo 2: Stent süresi ve değişkenler arasındaki ilişki

		Stent süresi
	r	p
İş günü kaybı, gün	-0.141	0.31
USSQ iş performansı puanı	0.027	0.85
USSQ genel sağlık puanı	-0.244	0.08
Taş boyutu	0.229	0.1

r:correlation coefficient

Hastaların demografik verileri

Değişkenler	Median (min-max)
Yaş, yıl	41 (22-76)
Cinsiyet, E/K	35/17
VKİ	28.8 (17.6-37.6)
Taş boyutu, mm	9 (5-56)
RIRS/URS, n	18/33
Stent süresi, gün	24 (12-183)
İş günü kaybı, gün	4 (0-30)
USSQ İş performansı puanı	6 (3-15)
USSQ Genel sağlık puanı	15 (6-28)

Demographic data of the patients

Variables	Median (min-max)
Age	41 (22-76)
Sex (E/K), n	35/17
BMI	28.8 (17.6-37.6)
Stone size, mm	9 (5-56)
RIRS/URS, n	18/33
Stent duration, day	24 (12-183)
Working day loss, day	4 (0-30)
USSQ work performance	6 (3-15)
USSQ general health	15 (6-28)

PP-36

Dolaşan böbrek tedavisi yaklaşımı halen nefropeksidir. İroniye rağmen

Yasin Yitgin, Ayhan Karaköse
İstinye Üniversitesi, Üroloji Anabilim Dalı, İstanbul

Giriş:Nefroptoz, yatar pozisyondan dikey pozisyona geçerken böbreğin iki vertebra korpusundan fazla (>5 cm) kaudale yer değiştirmesi olarak tanımlanır. Bu durum perirenal yağ ve fibröz doku gibi böbreği çevreleyen dokuların yetersiz desteğinden kaynaklanır ve genellikle genç zayıf kadınlarda görülür. Böbreğin önemli ölçüde yer değiştirmesi sonucu gelişen renal vasküler pedikülün gerilmesi ve üreteral peristaltizm, viseral sinirleri uyararak semptomlara neden olabilir. Semptomatik hastalık tedavisi böbreğin fiksasyonu (nefropeksi) ile yapılır. Bu çalışmada çevre destek dokusundan tamamen yoksun sağ nefroptoz nedeniyle laparoskopik nefropeksi uyguladığımız bir olguyu sunuyoruz.

Olgu: 30 yaşında sağlıklı bayan hasta sağ alt karında yer değiştiren kitle ve sağ tarafta analjeziklere dirençli kronik ağrı şikayeti ile başvurdu. Hastanın özgeçmişinde alt üriner sistem semptomu veya hematürisi yoktu ve özgeçmişinde kronik bir hastalığı yoktu. Hastanın vücut kitle (VKİ) 18 idi. İntravenöz pyelografide sağda nefroptoz saptandı. Hastaya laparoskopik nefropeksi ameliyatı yapıldı. Böbreğin medial ve kaudal yönlerde serbestçe hareket edebildiği görüldü ve yağ-destek dokudan yoksundu. Sağ böbreğin üst ve alt polleri diseke edilerek böbrek parankimi ortaya çıkarıldı ve böbrek tam mobilize edildi. Ptotik böbrek, alt ve üst kutuplardan toplamda üç adet v-loc sütür ile psoas kası ve kuadratus lumborum kasının fasyasına tespit edildi. Ptotik böbrek fiksasyonu tamamlandıktan sonra destek dokusu oluşturmak için sağ kolon fleksürü karın yan duvarına sütüre edildi. Ameliyat sonrası 1 gün mobilizasyonu yatak ile sınırlandırılan hastanın foley sondası çıkarılarak taburcu edildi. Postoperatif 1. ay kontrolünde yapılan ultrasonda sağ böbrek nefroptozunun düzeldiği görüldü. Hastanın ameliyattan sonra herhangi bir şikayeti olmadı.

Tartışma: Nefroptoz genç ve zayıf kadınlarda yaklaşık %20 oranında görülür ve genellikle asemptomatiktir. Hastalar ayrıca karın ağrısı, sırt ağrısı, karında yer değiştiren şişlik, bulantı ve hematüri gibi semptomlarla başvururlar. Semptomlar ayağa kalkmak gibi bir pozisyonel değişiklikten sonra ortaya çıkar. Semptomların mekanizmasında perirenal yağ ve fasyal destek eksikliğine bağlı olarak gelişen böbreğin hareketi sonucu üreteral obstrüksiyon ve vasküler pedikülün traksiyonu düşünülür. Tipik olarak uzun süre ayakta kaldıktan veya yürüdükten sonra şiddetlenen yan veya sırt ağrısı, semptomatik nefroptozun en yaygın şikayetidir. Tedavi semptomların şiddetine bağlıdır ve tolere edilebilir semptomları olan hastalarda konservatif olabilir. Semptomatik hastağın tedavisinde nefropeksi operasyonu yapılır. Tedavinin amacı böbreği retroperitoneal pozisyonda sabitlemek, vasküler pedikülün ve üreterin üzerindeki gerilimi önlemektir. Nefroptoz tedavisinde geleneksel olarak açık nefropeksi operasyonu uygulanmıştır. Ancak ameliyatın yüksek mortalite ve morbidite oranları nedeniyle ürologların bu hastalığa ilgisi azalmıştır. Son zamanlarda laparoskopi ve robotun günlük pratiğe dahil olması ile operasyon başarısı artmış ve komplikasyon oranları azalmıştır. Nadir bir antite olan semptomatik nefroptoz akılda tutulması gereken önemli bir ayırıcı klinik tanıdır. Hastadan alınacak anamnez tanıda en önemli adımdır. Tedavide laparoskopik nefropeksi etkili ve güvenli bir işlemdir.

Anahtar Kelimeler: nefroptoz, nefropeksi, laparoskopi

Wandering kidney treatment approach is still nephropexy. Despite the irony

Yasin Yitgin, Ayhan Karaköse
Istinye University, Department of Urology, Istanbul

Introduction: Nephroptosis is defined as the caudal displacement of the kidney from more than two vertebral bodies (>5 cm) when going from the supine to erect position. It is caused by insufficient support of tissues surrounding the kidney such as perirenal fat and fibrous tissue, and is often seen in young slender women. Stretching of the renal vascular pedicle and ureteral peristalsis, which develop as a result of significant displacement of the kidney, may cause symptoms by stimulating the visceral nerves. Symptomatic disease treatment is by fixation of the kidney (nephropexy).

We describe a case in which we performed laparoscopic nephropexy due to right nephroptosis completely devoid of surrounding supporting tissue in this trial.

Case: A 30-year-old healthy female patient presented with a mass displacing in the right lower abdomen and right-sided chronic pain resistant to analgesics. The patient had no urinary tract symptoms or hematuria and no chronic disease in her past medical history.

The BMI of the patient was 18.Intravenous pyelography revealed right-sided nephroptosis.The patient underwent laparoscopic nephropexy surgery. The kidney appeared to be able to move freely in the medial and caudal directions and was devoid of surrounding fat and supporting tissue. The ptotic kidney was fixed to the fascia of the psoas muscle and quadratus lumborum muscle with a total of three v-loc sutures from the lower and upper poles. The right colon flexure was sutured to the abdominal side wall to form support tissue. After the operation, the patient remained on bed rest for 1 day and was discharged with the foley catheter removed. Ultrasound was performed at the postoperative 1st month control showed resolution of right-sided renal nephroptosis. The patient did not have symptoms after the operation.

Discussion: Nephroptosis is frequently seen in young and thin women and is usually asymptomatic. There are some studies showing that it is present in approximately 20% of women due to asymptomatic. Patients also present with symptoms such as abdominal pain, back pain, displaced swelling in the abdomen, nausea and hematuria. Flank or back pain, typically exacerbated after prolonged standing or walking, is the most common complaint of symptomatic nephroptosis. Treatment depends on the severity of symptoms and may be conservative in patients with tolerable symptoms. Nephropexy operation is performed in the treatment of symptomatic disease. The aim of treatment is to fix the kidney in the retroperitoneal position and to prevent tension on the vascular pedicle and ureter. Traditionally, open nephropexy was used in the treatment of nephroptosis. However, urologists' interest in this disease has decreased due to the high mortality and morbidity rates of the operation. Recently, with the inclusion of laparoscopy and robot in daily practice, the success of the operation has increased and the complication rates have decreased. Symptomatic nephroptosis, which is a rare entity, is an important differential clinical diagnosis that should be kept in mind. The anamnesis to be taken from the patient is the most important step in the diagnosis. Laparoscopic nephropexy is an effective and safe procedure in the treatment.

Keywords: nephroptosis, nephropexy, laparoscopy

Preoperatif intravenöz piyelografi
Preoperative intravenous pyelography

PP-37

İdrar retansiyonu ile komplike olan üretral prolapsus: Nadir bir olgu

Mehmet Gürkan Arıkan[1], Gökhan Ecer[2], İlker Özdemir[1], Ersan Arda[3]
[1]Edirne Sultan 1. Murat Devlet Hastanesi, Edirne, Türkiye
[2]Konya Şehir Hastanesi, Konya, Türkiye
[3]Trakya Üniversitesi Tıp Fakültesi, Üroloji Anabilimdalı, Edirne, Türkiye

Giriş: Üretral prolapsus, genelde prepubertal kızlarda görülmekle birlikte nadiren ileri yaş kadınlarda görülebilen benign bir hastalıktır. Etyolojisi bilinmemekle birlikte üretral hipermobilite ve östrojen eksikliği suçlanmaktadır. Diğer bir sebep artan karın için basınçtır. Üretra distalinin dışa doğru çıkıntı oluşturmasıyla meydana gelir. Vajinal kanama, hematüri ve alt üriner sistem semptomlarına(AÜSS) sebep olabilir.

Ayırıcı tanısında üretral karunkül ve maligniteler vardır. Konservatif olarak lokal östrojen, antibiyotik ve oturma banyoları uygulanabilir. Prolabe üretral mukozanın çevresel eksizyonu yoluyla cerrahi olarak tedavi edilebilir. Biz de üriner retansiyon ve AÜSS ile başvuran 56 yaşında postmenapozal bir kadın hastayı sunuyoruz.

Olgu: 56 yaşında postmenapozal kadın hasta polikliniğe progresif olarak ilerleyen AÜSS ve perineal ağrı nedeniyle başvurdu. Özgeçmişinde serebral anevrizma nedeniyle cerrahi öyküsü mevcuttu. Başka ek hastalık veya cerrahi yoktu. Kronik konstipasyon öyküsü mevcuttu. Hastaya yapılan üriner ultrasonografide(USG) 700 cc postmiksiyonel rezidü(PMR) tespit edildi. Fizik muayenesinde nekrotizan üretral prolapsus izlendi.(Resim 1) Bunun üzerine sonda takılarak topikal östrojen ve antibiyotik tedavi başlandı. 2 hafta sonraki kontrolde prolapsusun gerilememesi ve sonda alınınca tekrar glob gelişmesi üzerine cerrahi planlandı. Hastanın prolabe mukozası çevresel olarak eksize edilerek cerrahi uygulandı. Eksizyon sonrası 4.0 vikril sütur ile vajinaya doğru everte edildi. Postoperatif 4. Gün sondası alınarak spontan diürez izlendi. Rezidü ölçümünde PMR izlenmedi. Postoperatif 2. hafta kontrolünde hastanın ağrısının ve AÜSS'nin tamamen kaybolduğu görüldü.

Tartışma ve Sonuç: Üretral prolapsus nadir görüldüğü için tanısı zor olan bir hastalıktır. Hastalar genelde glob vesicale'ye bağlı AÜSS ve ağrı ile başvurur. Ayırıcı tanısında benzer semptomlara neden olabilecek patolojiler dışlanmalıdır. Klinik değerlendirmede genelde üretral karunkül ile karıştırılmaktadır. Etyolojide karın basıncının artması, östrojen eksikliği gibi sebepler öne sürülmüştür. Tanısında pelvik muayene ve üriner USG kullanılır. Pelvik muayenede üretral meanın dış kısmında çevresel olarak nekrotizan ve hemorajik ödematöz alan görülmesi tipiktir. Üretral karunkül ile ayrımının yapılması tedavi planlanırken önemlidir. Konservatif tedavi uygulanabilmekle birlikte kesin tedavisi cerrahi eksizyondur. Cerrahide prolabe üretral mukoza tamamen çıkarılarak anastamozu önerilmektedir. Katater postoperatif 3-7 gün sonra alınabilir.

Literatürde az sayıda vaka olması nedeniyle tedavisi tartışmalı olmakla birlikte cerrahi tedavisi hem hızlı düzelme sağlamakta hem obstrüksiyona bağlı komplikasyonların oluşmasını önleyebilmektedir.

Anahtar Kelimeler: Nekrotizan üretra, Üretral prolapsus, Üriner retansiyon

Urethral prolapse complicated by urinary retention: a rare case

Mehmet Gürkan Arıkan[1], Gökhan Ecer[2], İlker Özdemir[1], Ersan Arda[3]
[1]Edirne Sultan 1. Murat State Hospital, Edirne, Turkey
[2]Konya State Hospital, Konya, Turkey
[3]Trakya university Medical School, Urology Department, Edirne, Turkey

Introduction: Urethral prolapse is a benign disease that is usually seen in prepubertal girls, but can rarely be seen in ostmenopausal older women. Although the etiology is unknown, urethral hypermobility and estrogen deficiency are underlying factors. Another reason is the increased intraabdominal pressure. It occurs when the distal urethra protrudes outward. Vaginal bleeding can cause hematuria and lower urinary tract symptoms (LUTS).

Differential diagnosis includes urethral caruncle and malignancies. Conservatively, local estrogen, antibiotics and sitz baths can be applied. Prolapse can be treated surgically by circumferential excision of the urethral mucosa. We present a 56-year-old postmenopausal female patient who presented with urinary retention and LUTS.

Case: A 56-year-old postmenopausal female patient was admitted to the outpatient clinic with progressively progressive LUTS and perineal pain. He had a history of surgery for cerebral aneurysm. There was no other additional disease or surgery. He had a history of chronic constipation. In the urinary ultrasonography (USG) performed on the patient, 700 cc postvoid residual (PVR) was detected. On physical examination, necrotizing urethral prolapse was observed.(Figure 1) Then, a catheter was inserted and topical estrogen and antibiotic treatment was started. Surgery was planned because the prolapse did not regress at the follow-up 2 weeks later and the globe developed again when the catheter was removed. The prolapsed mucosa of the patient was excised circumferentially and surgery was performed. After excision, it was everted into the vagina with 4.0 vicryl sutures. Spontaneous diuresis was observed by taking the catheter on the 4th postoperative day. No residual urine was observed in the PVR measurement. The patient's pain and LUTS disappeared completely at the postoperative 2nd week follow-up.

Discussion and Conclusion: Urethral prolapse is a rare disease that is difficult to diagnose. Patients usually present with LUTS and pain related to the globe vesicale. Pathologies that may cause similar symptoms should be excluded in the differential diagnosis. It is often confused with the urethral caruncle in clinical evaluation. Reasons such as increased abdominal pressure and estrogen deficiency have been suggested in the etiology. Pelvic examination and urinary USG are used in the diagnosis. On pelvic examination, peripheral necrotizing and hemorrhagic edematous area is typical on the outside of the urethral meatus. It is important to distinguish it from the urethral caruncle when planning the treatment. Although conservative treatment can be applied, the definitive treatment is surgical excision. In surgery, prolapsed urethral mucosa is completely removed and anastomosis is recommended. The catheter can be removed 3-7 days postoperatively.

Although the treatment is controversial due to the small number of cases in the literature, surgical treatment provides both rapid recovery and prevents the occurrence of complications related to obstruction.

Keywords: Necrotizing urethra, Urethral prolapse, Urinary retention

Resim 1
Figure 1

İlk iki resim preoperatif, son iki resim postoperatif çekilen resimlerdir.
The first two pictures are preoperative, the last two are postoperative pictures.

PP-38

Rekürren Uterin Apikal Prolapsus: Ekstrofi Vezikale

Burak Kara[1], Kadir Önem[2], Ünal Bıçakcı[3], Ulaş Çoban[4], Abdullah Açıkgöz[1], Mehmet Çetinkaya[5], Mesut Şengüll[6]
[1]Medikalpark Samsun Hastanesi, Üroloji Bölümü, Samsun, Türkiye
[2]Ondokuz Mayıs Üniversitesi, Üroloji Anabilim Dalı, Samsun, Türkiye
[3]Ondokuz Mayıs Üniversitesi Tıp Fakültesi Çocuk Cerrahisi Anabilim Dalı, Samsun, Türkiye
[4]Ondokuz Mayıs Üniversitesi Tıp Fakültesi KAdın Hastalıkları ve Doğum Anabilim Dalı, Samsun, Türkiye
[5]Liv Hastanesi, Üroloji Bölümü, Samsun, Türkiye
[6]Gazi Devlet Hastanesi, Üroloji Bölümü, Samsun, Turkey

AMAÇ: Opere ekstrofi vezikale olgusunda gelişen rekürren uterin apikal prolapsusuna cerrahi yaklaşımımızı ve sonucunu sunmayı planladık.

HASTA ve YÖNTEM: 20 yaşında kadın hastaya, doğduktan sonraki 48 saat içinde mesane, mesane boynu kapatılması ve pubik kemiğin yaklaştırılması operasyonu yapıldı. Hastanın takiplerinde idrar kontinansı sağlanması için 7 yaşında augmentasyon+ Mitrofanoff operasyonu gerçekleştirildi. Hastanın oluşturulan Mitrofanoff kanalından 4 saatte bir temiz aralıklı kateterizasyon ile kuru kalması sağlandı. Ancak hastanın ergenlik sonrası uterus prolapsusu gelişmesi üzerine 2019 yılında 17 yaşındayken abdominal sakrokolpopeksi operasyonu uygulandı.

2022 yılında ele gelen kitle ile tekrar başvuran hastanın yapılan muayenesinde apikal prolapsus saptanması üzerine tekrar cerrahi planlandı. Genel anestezi altında steril şartlarda litotomi pozisyonunda hazırlanması sonrası göbek altı median kesi ile abdomene girildi. Daha önce yerleştirilen meş promontoryumdan servikse kadar disseke edildi. Yeterli gerginlik sağlanıp meşin fazlalığı alınarak tekrar promontoriuma prolen sütürle tespit edildi. Batın usülüne uygun kapatıldı.

SONUÇ: Hasta postoperatif 2. Günde taburcu edildi. Komplikasyon gelişmedi. 2. Ay takiplerinde hastanın herhangi bir şikayeti olmadı.

TARTIŞMA: Extrafi vazikalisi olan hastalarda terin apikal prolapsus tedavisinde abdominal sakrokolpopeksi uygulanabilir.

Anahtar Kelimeler: Prolapsus, ekstrofi vezika, sakrokolpopeksi

Recurrent Uterine Apical Prolapse: Exstrophy Vesica

Burak Kara[1], Kadir Önem[2], Ünal Bıçakcı[3], Ulaş Çoban[4], Abdullah Açıkgöz[1], Mehmet Çetinkaya[5], Mesut Şengüll[6]
[1]Medicalpark Hospital, Department of Urology, Samsun, Turkey
[2]Ondokuz Mayis University, Department of Urology, Samsun, Turkey
[3]Ondokuz Mayis University, Department of Pediatric Urology, Samsun, Turkey
[4]Ondokuz Mayis University, Department of Obstetric and Gynecology, Samsun, Turkey
[5]Liv Samsun Hospital, Departmentof Urology Samsun, Turkey
[6]Gazi State Hospital, Department of Urology, Samsun, Turkey

OBJECTIVE: We planned to present our surgical approach and outcome for recurrent uterine apical prolapse in a case of operated exstrophy vesicale.

MATERIAL-METHOD: A 20-year-old female patient underwent an operation to close the bladder, bladder neck and approximate the pubic bone within 48 hours of birth. Augmentation+Mitrofanoff operation was performed at the age of 7 to provide urinary continence in the patient's follow-ups. The patient was kept dry by clean intermittent catheterization every 4 hours through the created Mitrofanoff channel. However, after the patient developed uterine prolapse after puberty, abdominal sacrocolpopexy operation was performed in 2019 at the age of 17. Re-operation was planned after apical prolapse was detected in the examination of the patient who applied again with a palpable mass in 2022. After preparation in the lithotomy position under sterile conditions under general anesthesia, Below the umbilicus midline incision was made and carried out to symphysis pubis. The previously placed mesh was dissected from the promontory to the cervix. Sufficient tension was provided and the excess mesh was removed and fixed to the promontorium with a prolene suture. Abdomen was closed.

RESULTS: The patient was discharged on the 2nd postoperative day. Complications did not develop. In the 2nd month follow-up, the patient did not have any complaints.

CONCLUSION: Abdominal sacrocolpopexy may be use for uterine apical prolapsus in patients with extrophy vesica.

Keywords: prolapse, entropy vesicant, sacrocolpopexy

Resim 1
Figure 1

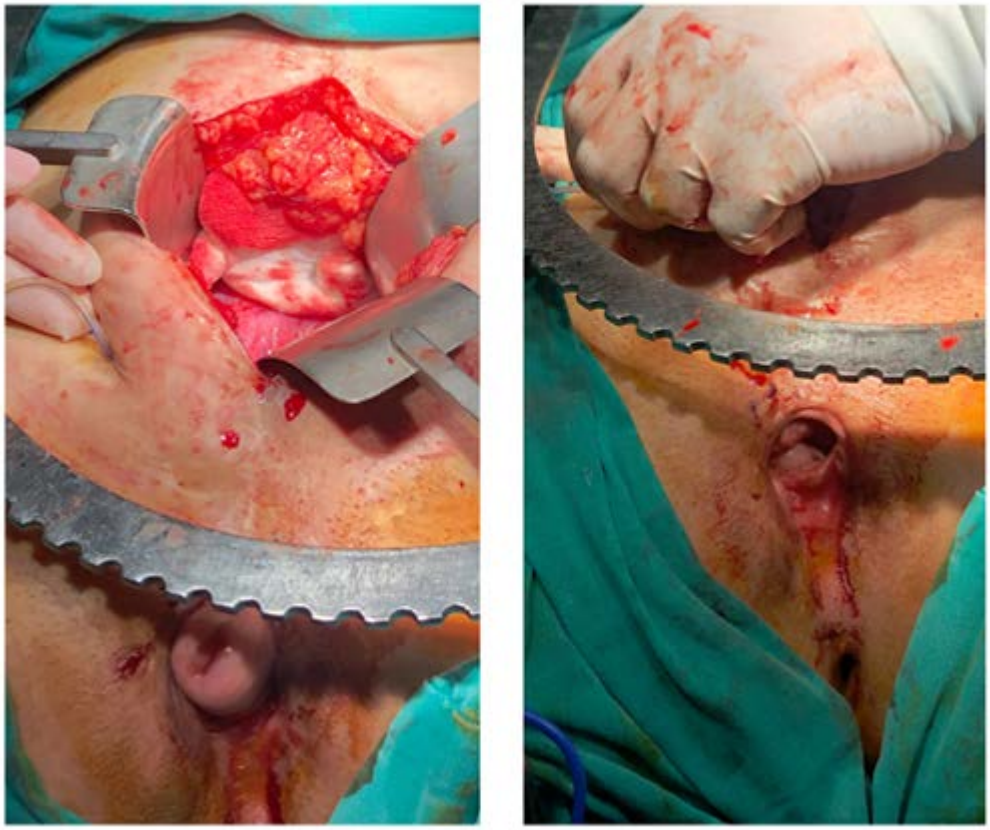

Sakrokolpopeksi öncesi ve sonrası
Before and after sacrocolpopexy

PP-40

Laparoskopik Divertikülektomi: Olgu Sunumu

Goktan Alptug Oz, Atınç Tozsin, Burak Bilir, Burak Can Demirel, Ersan Arda
Trakya Üniversitesi Tıp Fakültesi Üroloji Anabilimdalı

Laparoskopik Divertikülektomi: Olgu Sunumu

GİRİŞ: Mesane divertikülü mukozanın kas tabakasından herniasyonu olarak tanımlanmaktadır. Mesane divertikülü konjenital veya akkiz olarak gelişebilir. Konjenital divertikül genellikle tekdir ve çocukluk döneminde teşhis edilir. Konjenital divertikülle ilişkin ilk hipotezler duplike üreterin kör sonlanmasıyla divertikül oluştuğu şeklindeydi, fakat histolojik çalışmalarla bu hipotez dışlanmıştır. Konjenital divertiküllerde zayıf veya gelişmemiş bir kas tabakası varlığı tanımlanmıştır.

OLGU: Sık idrar yolu enfeksiyonu ve poliüri şikayeti ile üroloji polikliniğine başvuran 20 yaş erkek hastanın poliklinikte yapılan muayenesinde mesane sağ yan duvarda divertikül saptanmıştır ve BT ürografi tetkiki istenmiştir. Hastanın BT'sinde mesane sağ yan duvardan kaynaklı 7 cm'lik divertikül izlenmiştir, mesane divertikülünün üreter ve orifis ile ilişkisi saptanmamıştır. Hastaya cerrahi tedavi olarak laparoskopik divertikülektomi operasyonu gerçekleştirilmiştir. Patoloji materyalinin incelenmesinde fokal alanlarda düzensiz kas lifleri saptanmıştır.

TARTIŞMA: Semptomatik mesane divertikülü cerrahi tedavisinde laparoskopi minimal invaziv bir teknik olarak güvenle uygulanabilmektedir.

Anahtar Kelimeler: Mesane divertikülü, laparoskopi, alt üriner sistem

Laparoscopic Diverticulectomy: Case Report

Goktan Alptug Oz, Atınç Tozsin, Burak Bilir, Burak Can Demirel, Ersan Arda
Trakya University Faculty of Medicine, Department of Urology

INTRODUCTION: Bladder diverticulum is defined as herniation of the mucosa through the muscle layer. Bladder diverticulum could be congenital or acquired. Congenital diverticulum is usually solitary and diagnosed in childhood. Initial hypotheses regarding congenital diverticula were that the duplicated ureter resulted in a blind ending diverticulum, however this hypothesis was ruled out by histological studies. The presence of a weak or underdeveloped muscle layer has been described in congenital diverticula.

CASE: A 20-year-old male patient, who applied to the urology outpatient clinic with the complaint of frequent urinary tract infections and polyuria, was found to have diverticula in the right lateral wall of the bladder during the examination performed in the outpatient clinic, and CT urography imaging was requested. In CT imaging of the patient, a 7 cm diverticulum originating from the right side wall of the bladder was observed. There was no relation of bladder diverticulum with ureters and orifices. Laparoscopic Diverticulectomy operation was performed. In pathology specimen, irregular muscle fibers were detected in the focal areas.

DISCUSSION: Laparoscopy can be safely applied as a minimally invasive technique in the surgical treatment of symptomatic bladder diverticulum.

Keywords: Bladder diverticulum, laparoscopy, lower urinary tract

Resim1. Perop diverikül görüntüsü ve preop BT görüntüsü
Figure1. Peroperative diverticulum and preoperative CT imaging

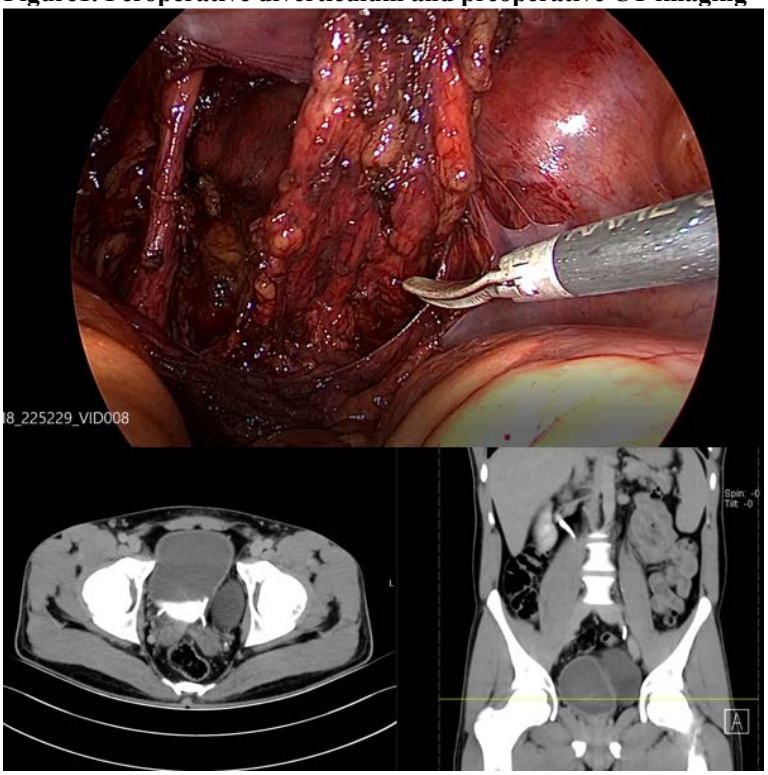

PP-41

3 Trokar Ekstraperitoneal Laparoskopik Radikal Prostatektomi; Öncesinde 5 Kez Bilateral İnguinal Herni Operasyonu Geçirmiş Olgu

Enis Mert Yorulmaz[1], Sacit Nuri Görgel[2], Serkan Özcan[2], Osman Köse[2], Yiğit Akın[2]
[1]Bitlis Devlet Hastanesi, Üroloji Kliniği, Bitlis
[2]İzmir Katip Çelebi Üniversitesi, Üroloji Ana Bilim Dalı, İzmir

Radikal prostatektomi lokalize prostat kanserinde altın standart tedavi yöntemidir. Açık cerrahiyle benzer fonksiyonel ve onkolojik sonuçları nedeni ile daha minimal invaziv bir yaklaşım olmasından dolayı laparoskopik radikal prostatektomi (LRP) günümüzde prostat kanserinde tercih edilen bir tedavi yöntemidir.

LRP günümüzde transperitoneal yada ekstraperitoneal yollardan uygulanabilmektedir. Kliniğimizde 2018'den günümüze kadar 3 trokar girişi ile 800'ü aşkın ekstraperitoneal LRP işlemi uygulanmış ve başarılı sonuçlar alınmıştır (1). Bu uygulamalar sırasında daha önce suprapubik transvezikal açık prostatektomi, transüretral prostat rezeksiyonu gibi prostata yönelik cerrahi girişimler geçirmiş hastalarda da başarı ile uygulanmıştır (2,3).

OLGU SUNUMU

68 Yaşındaki erkek hastanın alt üriner sistem semptomları ile başvurduğu üroloji poliklinik muayenesinde PSA yüksekliği ve rektal muayenede prostat sol lobda nodul palpe edildi.

Hastanın Total PSA'sı 10.2 ng/mL idi. Multiparametrik Prostat Manyetik Rezonans görüntülemesinde prostat boyutları 58x42x46 mm olarak ölçüldü. Difüzyon ağırlıklı serilerde saat 8-9 hizasında yaklaşık 9mm'lik fokal difüzyon kısıtlaması gösteren bir odak mevcuttu. Hastanın mevcut bulguları neticesinde prostatında izlenen lezyon PIRADS-3 lezyon olarak değerlendirildi.

Hastaya transrektal ultrasonografi eşliğinde yapılan 12 kadran prostat biyopsisinde Multiparametrik Prostat MRG de izlenen PIRADS-3 lezyon ile uyumlu alanda Gleason 4+3/7 (ISUP Grade 3) Prostat Asiner Adenokarsinomu tespit edildi.

Tüm vücut kemik sintigrafisinde metastaz izlenmedi.

Hastanın özgeçmişinde diyabetes mellitus nedeni ile metformin kullanımı mevcuttu. Daha öncesinde inguinal herni nedeni ile 3 kez sağ, 2 kez sol taraftan olmak üzere 5 kez açık inguinal herni operasyonu öyküsü mevcuttu. Sistemik muayenesinde bilateral inguinal alanda geçirilmiş cerrahiye sekonder insizyonlar izlendi (RESİM-1).

Hastaya 3 Trokar ekstraperitoneal laparoskopik radikal prostatektomi (3 TeLRP) kararı alındı.

Hastaya genel anestezi altında 3 Telrp ve bilateral obturatuar lenf nodu diseksiyonu uygulandı (RESİM 2-3). Operasyon 118 dk da tamamlandı. Kanama miktarı 100 ml idi. Postoperatif dönemde transfüzyon ihtiyacı olmayan hasta, ameliyat sonrası 1.günde direni alınarak sondalı şekilde taburcu edildi. 1 hafta sonra retrograd sistografide ekstravazasyon izlenmeyen hastanın sondası alındı.

Hasta operasyon sonrası dönemde patoloji sonucu takip edilmektedir.

REFERANSLAR

1. Akin Y, Kose O, Gulmez H et. al. A novel surgical technique for extraperitoneal radical prostatectomy with using 3 trocars: Results after 154 cases Arch Esp Urol 2021 Mar;74(2):231-238.

2. Yorulmaz EM, Kose O, Gorgel SN, Ozcan S, Donmez K, Keskin A, Yilmaz Y. 3 Kez Transüretral Prostat Rezeksiyonu Geçirmiş Bir Olguda 3 Trokar Ekstraperitoneal Laparoskopik Radikal Prostatektomi. 28. Ulusal Üroloji Kongresi 2019

3. Yorulmaz EM, Akin Y, Kose O, Gorgel SN, Ozcan S, Donmez K, Keskin A. Suprapubik Transvezikal Açık Prostatektomili Olguda 3 Trokar Ekstraperitoneal Laparoskopik Radikal Prostatektomi; Literatürdeki İlk Olgu. 28. Ulusal Üroloji Kongresi 2019

Anahtar Kelimeler: eLRP, İnguinal Herni, Laparoskopik Radikal Prostatektomi, Prostat Kanseri

3 Trocar Extraperitoneal Laparoscopic Radical Prostatectomy; A Case Who Had Bilateral Inguinal Hernia Operation 5 Times Before

Enis Mert Yorulmaz[1], Sacit Nuri Görgel[2], Serkan Özcan[2], Osman Köse[2], Yiğit Akın[2]
[1]Bitlis State Hospital, Urology Department, Bitlis
[2]Department of Urology, Izmir Katip Celebi University, Izmir, Turkey

Radical prostatectomy is the gold standard treatment for localized prostate cancer. Laparoscopic radical prostatectomy (LRP) is currently the preferred treatment method in prostate cancer, since it is a more minimally invasive approach with similar functional and oncological results to open surgery.

Today, LRP can be applied by transperitoneal or extraperitoneal routes. In our clinic, more than 800 extraperitoneal LRP procedures have been performed with 3 trocar insertions since 2018 and successful results have been obtained (1). During these applications, it has also been successfully applied in patients who have previously undergone surgical procedures for the prostate, such as suprapubic transvesical open prostatectomy and transurethral resection of the prostate (2,3).

CASE REPORT

A 68-year-old male patient was admitted with lower urinary tract symptoms. In the urology polyclinic examination, elevated PSA was detected and in the rectal examination nodule was palpated in the left lobe of the prostate.

The patient's Total PSA was 10.2 ng/mL. In multiparametric Prostate Magnetic Resonance imaging, prostate dimensions were measured as 58x42x46 mm. In the diffusion-weighted series, there was a focus of approximately 9 mm at the 8-9 o'clock position showing a focal diffusion restriction. As a result of the patient's current findings, the lesion observed in his prostate was evaluated as a PIRADS-3 lesion.

In the 12-quadrant prostate biopsy performed with transrectal ultrasonography, Gleason 4+3/7 (ISUP Grade 3) Prostate Acinar Adenocarcinoma was detected in the area compatible with the PIRADS-3 lesion observed in Multiparametric Prostate MRI.

No metastasis was observed in whole body bone scintigraphy.

The patient had a history of metformin use due to diabetes mellitus. He had a history of 5 open inguinal hernia operations, 3 times on the right side and 2 times on the left side, due to inguinal hernia. In his systemic examination, incisions secondary to previous surgery were observed in the bilateral inguinal area (PICTURE-1).

The patient was decided for 3 Trocar extraperitoneal laparoscopic radical prostatectomy (3 TeLRP).

The patient underwent 3 Telrp and bilateral obturatory lymph node dissection under general anesthesia (PICTURE 2-3). The operation was completed in 118 minutes. The amount of bleeding was 100 ml. The patient, who did not need transfusion in the postoperative period, was discharged with a catheter on the 1st postoperative day. One week later, the patient's catheter was removed, as no extravasation was observed in retrograde cystography.

The patient is followed up for pathology results in the postoperative period.

REFERENCES

1. Akin Y, Kose O, Gulmez H et. al. A novel surgical technique for extraperitoneal radical prostatectomy with using 3 trocars: Results after 154 cases Arch Esp Urol 2021 Mar;74(2):231-238.

2. Yorulmaz EM, Kose O, Gorgel SN, Ozcan S, Donmez K, Keskin A, Yilmaz Y. 3 Kez Transüretral Prostat Rezeksiyonu Geçirmiş Bir Olguda 3 Trokar Ekstraperitoneal Laparoskopik Radikal Prostatektomi. 28. Ulusal Üroloji Kongresi 2019

3. Yorulmaz EM, Akin Y, Kose O, Gorgel SN, Ozcan S, Donmez K, Keskin A. Suprapubik Transvezikal Açık Prostatektomili Olguda 3 Trokar Ekstraperitoneal Laparoskopik Radikal Prostatektomi; Literatürdeki İlk Olgu. 28. Ulusal Üroloji Kongresi 2019

Keywords: eLRP, Inguinal Hernia, Laparoscopic Radical Prostatectomy, Prostate Cancer

Resim-1,2,3
Figure-1,2,3

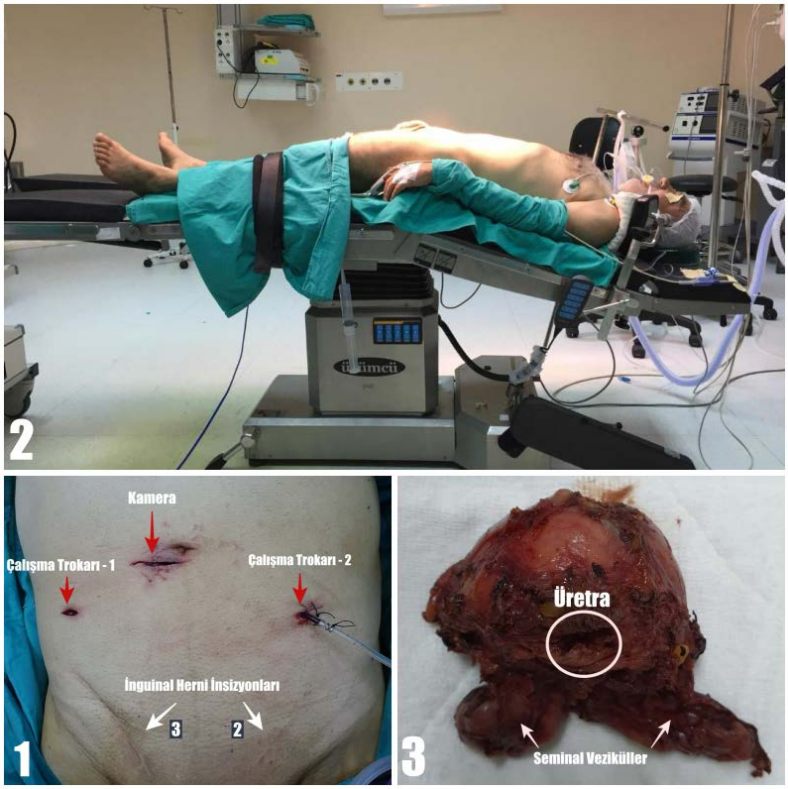

1- Bilateral inguinal alanda geçirilmiş cerrahiye sekonder insizyonlar ve Trokar giriş yerleri 2- Hasta Pozisyonu 3- Prostat ve Seminal Veziküller
1- Incisions secondary to surgery in the bilateral inguinal area and trocar entry sites 2- Patient Position 3- Prostate and Seminal Vesicles

PP-42

Üniver Diversiyon Cerrahisi Esnasında Yerleştirilen Sağ Atriuma Misloke Double J Stent

Mert Başaranoğlu, Hasan Erdal Doruk, Erdem Akbay
Mersin Üniversitesi Hastanesi, Mersin Üniversitesi, Mersin, Türkiye

Üriner diversiyon, radikal sistektomi cerrahinin bir parçası olmasının yanında ileri derece üriner fistüllerin tedavisinde de yapılan bir cerrahidir. Cerrahi prosedür olarak üreter idendifikasyonu sonrasında neobladdera anastomozu gerçekleştirilir yada üreterokutanostomi gerçekleştirilir. Anastomoz hatlarında striktür gelişimini engellemek için üreteral stentler yerleştirilir. Üreteral stentler ürolojik cerrahilerinin vazgeçilmez enstürmantasyonlarındandır. Gelişen tekniklere rağmen stent migrasyonu hala sık görülen bir komplikasyondur. 66 yaşında serviks kanseri ile takipli vezikovajinal fistülü olan kadın hastanın üriner diversiyon cerrahisi kararı alınmış olup cerrahi esnasında bilateral üreterler double J stentler ile katateri edilmiştir. Post operatif görüntülemelerde double J stent'in sağ atriuma misloke olarak yerleştirildiğini fark ettik ve reopere edildi. Ürolojik kataterizasyonlar mutlaka uygun görüntüleme şartlarında yapılması gereken işlemlerdir. Postoperatif süreçte kontrol görüntülemeler alınmalı ve kataterizasyon komplikasyonları açısından dikkatli olunmalıdır.

Anahtar Kelimeler: Üretral Kataterizasyon, Double J Stent, Migrasyon, Mislokasyon

Right Atrium Mislocated Double J Stent Placed During University Diversion Surgery

Mert Başaranoğlu, Hasan Erdal Doruk, Erdem Akbay
Mersin University Hospital, Mersin University, Mersin, Turkey

Urinary diversion is a surgery performed in the treatment of advanced urinary fistulas as well as being a part of radical cystectomy surgery. After identification of the ureter as a surgical procedure, a neobladder anastomosis is performed or a ureterocutaneous anastomosis is performed. Ureteral stents are placed to prevent stricture development at the anastomotic lines. Ureteral stents are indispensable instrumentation of urological surgeries. Despite improved techniques, stent migration is still a common complication. Urinary diversion surgery was decided for a 66-year-old female patient with cervical cancer and followed-up with vesicovaginal fistula, and bilateral ureters were catheterized with double J stents during the surgery. In the post-operative imaging, we noticed that the double J stent was mislocated into the right atrium and it was reoperated. Urological catheterizations are procedures that must be performed under appropriate imaging conditions. Control imaging should be taken in the postoperative period and care should be taken in terms of catheterization complications.

Keywords: Urethral Catheterization, Double J Stent, Migration, Mislocation

Misloke DJ Stent
Mislocated DJ Stent

PP-43

Perkütan nefrolitotomide kolon yaralanması perioperatif olarak saptanabilir mi?: Yeni nefrostogram tekniği

Cemil Kutsal, İbrahim Halil Baloğlu, Ahmet Tevfik Albayrak
Sağlık Bilimleri Üniversitesi Seyrantepe Hamidiye Etfal Eğitim ve Araştırma Hastanesi, Üroloji Ana Bilim Dalı, İstanbul

Perkütan nefrolitotomi, 2 cm'den büyük böbrek taşları için standart bir tedavi yöntemidir. Güvenli ve uygulanabilir olmasına rağmen, komplikasyonlar ortaya çıkabilir. Kolon perforasyonu bunlardan biridir. Yaygın değildir; ancak, ölümcül bir komplikasyon olabilir. Ayrıca Clavien Dindo IVa olarak sınıflandırılır. Kolon perforasyonunu yönetmek için erken tanı ve tedavi gereklidir - burada kolon perforasyonlarını kullanmak için orijinal nefrostografi tekniğimizi rapor ediyoruz. Refotoğraflama tekniğimiz 2018-2021 yılları arasında 103 hastaya uygulandı. Litotomi pozisyonunda üretral kateter yerleştirildi. Perkütan giriş iğnesi ile böbreğe ulaşıldıktan sonra böbreğe kılavuz yerleştirildi. Daha sonra böbrek dilatatör ile giriş alanı büyütüldü. İkinci kılavuz tel yerleştirildikten sonra renal sheet değiştirildi. Daha sonra nefroskop ile renal kalikslere ulaşıldı. Bunu takiben ultrasonik litotriptör ile taşlar parçalandı; daha sonra parçalar bir tutucu ile çıkarıldı. Bu işlemden sonra böbreğe 16Fr kateter yerleştirildi. Böbreğe beslenme tüpüne ve böbreğe birlikte İoheksol solüsyonu uygulandı. Ioheksol solüsyon sızıntısı floroskopi ile kontrol edildi. Bu nefrostografi tekniği ile 103 hastanın 1'inde kolon perforasyonu tespit edildi. Nefrostografi tekniğimiz, kateter geri çekilip kontrast verildiği için kolon yaralanmasını tespit etmede standart nefrostografiye göre avantaj sağlar.

Anahtar Kelimeler: Kolon perforasyonu, perkütan nefrolitotomi, nefrostografi

Can colon injury be detected peri-operative in percutaneous nephrolithotomy?: New nephrostography technique

Cemil Kutsal, İbrahim Halil Baloğlu, Ahmet Tevfik Albayrak
University of Health Sciences Seyrantepe Hamidiye Etfal Training and Research Hospital, Urology Department Istanbul, Turkey

Percutaneous nephrolithotomy is a standard therapy for kidney stones larger than 2 cm. Although it is safe and feasible, complications may occur. Colon perforation is one of them. It is not common; however, it can be a fatal complication. Moreover, it is classified as Clavien Dindo IVa. Early diagnosis and treatment are necessary for managing colon perforation—we here in report our original nephrostography technic to use colonic perforations. Our rephotography technic was performed on 103 patients from 2018-2021. A urethral catheter was inserted in the lithotomy position. A guide was inserted into the kidney after the kidney was accessed with a percutaneous access needle. Then the kidney was enlarged with a renal dilatator. A renal sheet was replaced after the second guide wire was inserted. The renal calyces were then accessed with a nephroscope. Following this, stones were fragmented with ultrasonic lithotriptor; then fragments were extracted with a grasper. After this procedure, a 16Fr catheter was inserted into the kidney. İoheksol solution was applied to the kidney into the feeding tube and the kidney together. Ioheksol solution leakage was controlled with fluoroscopy. Colon perforation was detected in 1 out of 103 patients with this nephrostography technique. Our nephrostography technique provides an advantage over the standard nephrostography in detecting colon injury since the catheter is withdrawn and contrast is given.

Keywords: Colon perforation, percutaneous nephrolithotomy, nephrostography

Figür-1
Figure-1

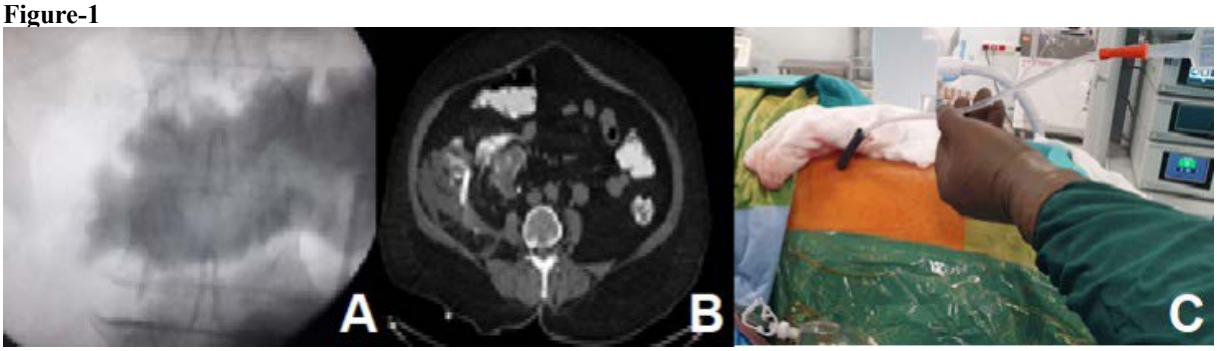

A: Nefrostografide kolona kontrast sızıntısı B: Kolon nefrostografisine kontrast sızıntısı C: Ameliyat sırasında besleme kateteri ile kontrast verilmesi
A: Contrast leakage into the colon in nephrostography B: Contrast leakage into the colon nephrostography C: Giving contrast with a feeding catheter during the operation

PP-44

Künt travmanın şiddeti ile uyumsuz pediatrik renal travma olgusu

Mevlüt Keleş[1], Erdal Benli[1], Abdullah Çırakoğlu[1], Aybegüm Kalyoncu Ayçenk[2]
[1]Ordu Üniversitesi Tıp Fakültesi, Üroloji Anabilim Dalı
[2]Ordu Üniversitesi Tıp Fakültesi, Pediatrik Cerrahi Anabilim Dalı

AMAÇ: Renal travma ürogenital travmaların yaklaşık %65'ini ihtiva eder ve pediatrik hasta grubunda da önemli bir travma nedeni olarak karşımıza çıkar. Avrupa üroloji kılavuzlarında da ifade edildiği gibi renal travmalar görüntüleme ile evrelemesi yapıldıktan sonra grade 4-5 travmalarda hemodinamik duruma göre stabil hastaların yakın takip edilmesi, unstabil hastalarda ise cerrahi eksplorasyon ve nefrektomi yapılması önerilmektedir. Biz bu olguda koşarken düşüp lomber bölgesini taşa çarpan ve bu travma sonrası grade 5 renal yaralanması olan 13 yaşında erkek hastanın hemodinamik yakın takibe alınması ve unstabil hale gelir gelmez de nefrektomisinin yapılıp kliniğinin toparlamasını sunarak pediyatrik yaş grubunda da renal travmalara yaklaşımda algoritmalara uygun davranılmasına dikkat çekmek istedik.

OLGU: 13 yaşında erkek hasta karın ağrısı, bulantı ve kusma şikayeti ile acil servise başvurdu. Hastanın öyküsünde 8 saat önce koşarken düşüp kafasını ve karnını taşa çarptığını söyledi. Yapılan ilk fiziki incelemede genel durumu iyi bilinci açık batın sol tarafta yaygın hassasiyet, defans, rebound ve ele gelen kitle imajı izlendi. Kostovertebral açı hassasiyeti pozitif izlenen hastanın aktif hematürisi yoktu. Özgeçmişinde ve soy geçmişinde özellik yoktu. Hastanın çekilen kontrastlı batın tomografisinde sol böbrekte üst pol ve orta kesim geniş laserasyon nedeniyle izlenmedi. Alt polde de laserasyon alanı izlendi. Sol perirenal ve pararenal bölgede horizontal 9 cm çapa oluşan yaygın hematom görülmekteydi. Hematom alanında aktif kanama devam etmekte idi. Hastanın ilk geliş hemoglobin 11.9 gr/dl, WBC: 12,06 bin, platelet ise 299.000, kreatin 0,85 mg/dl olarak ölçüldü. Hasta diğer ilgili branşlar ile de değerlendirildikten sonra grade 5 renal travma tanısı ile çocuk yoğun bakım ünitesine yatırıldı. Saatlik bilinç durumu, hemoglobin değeri ve batın muayenesi takibi yapılması planlandı. Yatışın 2. saatinde hemoglobini 10.9 gr/dl gelen hastanın eritrosit transfüzyonuna rağmen 8. saat hemoglobini 9.7 gr/dl'ye kadar düştü. Hastanın hipovolemiye bağlı hemodinamisinin bozulması, bilincinin de yüzeyelleşmesi nedeniyle acil cerrahi eksplorasyon planlandı, aileye önerildi. Orta hat insizyon ile batın açıldığında pıhtı şeklinde hematom izlendi. Posterior periton açıldığında büyük miktarda hematom ve aktif hemoraji izlendi. Acil olarak hematomun medialinden diseksiyonla renal pedinküle ulaşılıp satinsky klemp ile kontrol sağladıktan sonra hastanın tansiyonunun hemodinamisinin düzeldiği görüldü. Ardından gerota fasyasının lateralinden başlanıp tüm bağlantılar diseke edilerek böbrek havalandırıldı. Renal ven net olarak ortaya konuldu. Separe edilip bağlandı. Satinsky klemp etrafı 0 ipekle dönülerek en blok bağlanıp arteryel kontrol de sağlanıp nefrektomi yapıldı. Post op takiplerinde hemoglobin 10.3 gr/dl ölçüldü. Takiplerinde problem yaşamayan hastanın postop 3. günü dreni çekilip şifa ile taburcu edildi.

SONUÇ: Renal travmalar erişkin hasta grubunda olduğu gibi pediatrik hasta grubunda da olasıdır. Genellikle multiple travmanın bir komponenti olarak karşımıza çıkmakla birlikte, müphem künt travmalarda travmanın şiddeti ile uyumsuz olarak ciddi renal travmalar ortaya çıkabilmektedir. Renal travmalarda travmanın ivedi görüntülemelerle derecelendirmesinin yapılması ve travmanın derecesine göre uygun takip-tedavi protokollerinin sürdürülmesi hayati önem arz etmektedir.

Anahtar Kelimeler: Renal travma, laserasyon, hemodinami, nefrektomi

A case of pediatric renal trauma discordant with the severity of blunt trauma

Mevlüt Keleş[1], Erdal Benli[1], Abdullah Çırakoğlu[1], Aybegüm Kalyoncu Ayçenk[2]
[1]Ordu University Faculty Of Medicine, Department Of Urology
[2]Ordu University Faculty Of Medicine, Department Of Pediatric Surgery

OBJECTIVE: Renal trauma comprises approximately 65% of urogenital traumas and is an important cause of trauma in the pediatric patient group. As stated in the European urology guidelines, after staging renal traumas with imaging, it is recommended to closely follow-up stable patients according to hemodynamic status in even grade 4-5 traumas, and surgical exploration and nephrectomy in unstable patients. In this case, we wanted to draw attention to the algorithms about the approach to renal trauma in the pediatric age group. We presented a 13-year-old male patient who fell while running and hit his lumbar region to a stone and had a grade 5 renal injury. We preffered close hemodynamic follow-up of after this trauma, but subsequent to insitabilty of hemodinamic parameters, nephrectomy was performed as soon as possible.

CASE: A 13-year-old male patient was admitted to the emergency department with complaints of abdominal pain, nausea and vomiting. Patient declared that he fell and hit his head and stomach on a stone while running, 8 hours ago. In the first physical examination, the general condition was good, the abdomen was conscious, widespread tenderness on the left side, defense, rebound and the image of a palpable mass were observed. The patient, who had positive costovertebral angle tenderness, did not have active hematuria. Contrast-enhanced abdominal tomography revealed that the upper pole and midlle portion of the left kidney is absent due to large lacerations. Lower pole was visible but lacerated, too.. Widespread hematoma with a horizontal diameter of 9 cm detected in the left perirenal and pararenal region. Initially, hemoglobin was 11.9 g/dl, WBC count was 12.06, platelet count was 299.000, and creatine was 0.85 mg/dl. Patient hospitalized in the pediatric intensive care unit due to grade 5 renal trauma. Hourly consciousness status, hemoglobin value and abdominal examination performed. Control hemoglobin was 10.9 g/dl two hours later, despite erythrocyte suspension transfusion it decreased to 9.7 g/dl eight hours later. Since the patient's hemodynamics was impaired due to hypovolemia and his consciousness became superficial, emergency surgical exploration planned. Abdomen opened with a midline incision, a clot-shaped hematoma was observed. After urgently reaching the renal peduncle by dissection from the medial side of the hematoma and controlling it with a satinsky clamp, patient's blood pressure and hemodynamics quickly improved. Nephrectomy performed as soon as possible. Post-op hemoglobin was 10.3 g/dl. The patient was stable in the follow-ups and discharged with full recovery.

CONCLUSION: Renal traumas are possible in the pediatric patient group as well as in the adults. Although it usually occurs as a component of multiple traumas, severe renal traumas may occur in ambiguous blunt traumas, incompatible with the severity of the trauma. In renal traumas, it is vital to grade the trauma with immediate imaging and to maintain appropriate follow-up-treatment protocols according to the degree of trauma.

Keywords: Renal trauma, laceration, hemodynamics, nephrectomy

Grade-5 renal travmaya ait kontrastlı tomografi kesitleri
Contrast-enhanced tomography sections of grade-5 renal trauma

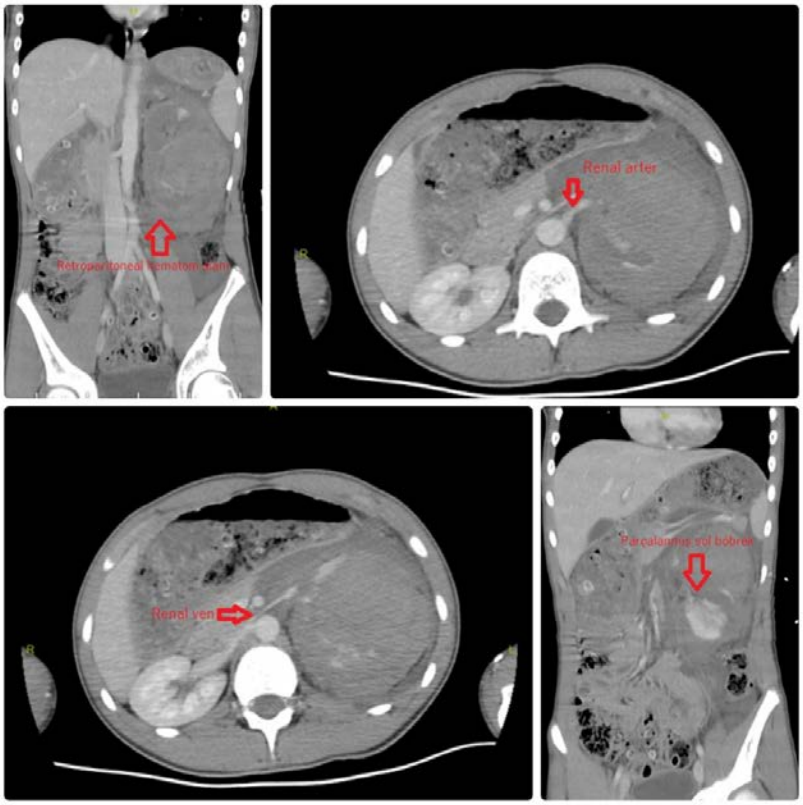

Sol üst: Retroperitoneal hematom alanı Sağ üst: Renal arter Sol alt: Renal ven Sağ alt: Parçalanmış sol böbrek
110 / 5.000 Çeviri sonuçları Top left: Retroperitoneal hematoma area Upper right: Renal artery Bottom left: Renal vein Bottom right: Smashed left kidney

PP-45

Pediatrik hasta grubunda penil kurvatür onarımı olgusu

Mevlüt Keleş, Abdullah Çırakoğlu, Erdal Benli, Nurullah Kadim
Ordu Üniversitesi Tıp Fakültesi Üroloji Anabilim Dalı

AMAÇ: İdeal olarak bir penis düz olmalıdır yani corpora düzdür, ereksiyon sırasında deri traksiyonunun önlenmesi için de yeterince gevşektir. Penil kurvatur penisteki eğrilik halidir. Penisin vertikal veya horizontal düzlemi boyunca meydana gelebilir. Penil kurvatür konjenital, travmalara ikincil ya da geçirilmiş cerrahiler nedeniyle olabilir. Hastalar sıklıkla ventral yönde ve hipospadiasın eşlik ettiği kurvatur ile karşımıza gelmektedir fakat hipospadiassız olgular da azımsanmayacak kadar fazladır. Bu çalışmanın amacı kliniğimizde opere ettiğimiz konjenital penil kurvatur vakasını sunmak ve bu konuya dikkat çekmektir.

VAKA: Çocukluğundan beri peniste eğrilik olduğu bilinen 12 yaşında S.E.B isimli hasta ebeveynleriyle beraber kliniğimize ameliyat isteğiyle başvurdu. 10 yıl önce sünneti yapılmış. Fizik muayenesinde ürogenital anomali saptanmadı. Penis flask halde iken sola doğru hafif eğrilik görüldü. Erekte halde iken vertikal ve horizontal düzlemde çekilmiş fotoğraflarda sol laterale doğru yaklaşık 50° eğrilik olduğu görüldü. Hasta ve ebeveynleriyle mevcut durum hakkında konuşulup operasyona karar verildi. Operasyonda sünnet hattından yapılan sirkumferensiyal ile cilt ve dartos tabası geçilerek buck fasyası üzerine düşüldü. Penis deglove edildi ve penis köküne turnike yerleştirilerek salin solüsyonu ile artifisyel ereksiyon oluşturuldu. Midpenil bölgede sola ve hafif aşağıya doğru yaklaşık 50° deviasyon olduğu görüldü. Sol taraf buck fasyası üzerine üretraya palalel insizyon yapıldı. Tunika albuginea üzerinden buck fasyası serbestlenerek kurvatürün olduğu bölge ortaya konuldu. Tekrar artifisyel ereksiyon yapıldıktan sonra allis klemp yardımı ile penisin düz olması için plikasyon sütürü konulacak yer belirlendi ve iki adet 3-0 prolen ile plikasyon sütürü konuldu. Yeniden ereksiyon yapılarak penisin düz olduğundan emin olundu. Ardından buck fasyası 4-0 vicryl ile kontinü tarzda kapatıldı. Dartos tabakası ve penis cildi 3-0 vicryl kullanılarak tek tek sütürlerle yaklaştırıldı. Transüretral 12F foley sonda takılarak balon 10 cc şişirildi. Penis koban bandajı ile sarılarak işlem sonlandırıldı. Hastanın postop 1. gün sondası alındı, postop 2. gün koban bandajı açıldı. Penis gövdesinde ekimozlar izlendi, yara hattı doğal görüldü ve herhangi bir patoloji saptanmadı. Takiplerinde herhangi bir problemi olmayan hasta salah ile taburcu edildi. Hasta postop 10. gün, 1. ve 3. ay kontrollerinde görüldü. Peniste eğrilik saptanmadı. Poliklinik takiplerine sıkıntısız devam edilmektedir.

SONUÇ: Konjenital penil kurvatür prevalansı % 0,04 ile 0,6 arasında olup, hipospadiaslı ve hipospadiassız olabilir. Bu hastalar, genellikle ergenlik çağında penil ereksiyon sırasında penisteki eğriliği fark etmeye başlarlar. Hafif deviasyonlar sorun oluşturmaz iken ciddi penil deviasyonlar vajinal girişi zorlaştırır, cinsel ilişkide rahatsızlık, kozmetik sorunlar ve bunun neticesinde psikolojik travmaya neden olabilir. Tek tedavi seçeneği cerrahidir. Bu hastalarda gerekli psikolojik destek de alınarak tedavi planı yapılmalıdır. Tedavi de farklı teknikler olmasına rağmen hiçbiri komplikasyonsuz değildir. Hasta ve aileyle gerekli bilgilendirmeler yapıldıktan sonra hastaya uygun cerrahi teknik cerrah tarafından uygulanabilir.

Anahtar Kelimeler: Penis, eğrilik, penil kurvatür, kurvatür onarımı.

A case of penile curvature repair in the pediatric patient group

Mevlüt Keleş, Abdullah Çırakoğlu, Erdal Benli, Nurullah Kadim
Ordu University Faculty Of Medicine, Department Of Urology

PURPOSE: Ideally, a penis should be straight, and loose enough to avoid skin traction during an erection. Penile curvature means the loss of penil straightness, especially during erection. Penile curvature may be congenital, secondary to trauma or due to previous surgeries. The patients are frequently encountered ventrally with curvature accompanied by hypospadias, but the cases without hypospadias are also substantial. The aim of this study is to present a case of congenital penile curvature that we operated in our clinic and to draw attention to this issue.

CASE: A 12-year-old patient applied to our clinic with penile curvature. He was circumcised 10 years ago. No urogenital anomaly was found in his physical examination. A slight curvature to the left was observed when the penis was flaccid. It was observed that there was approximately 50° curvature towards the left lateral in the photographs taken in the vertical and horizontal planes while erection. After discussing the current situation with the patient and their parents, the operation was decided. In the operation, the circumferential skin and dartos layer were passed through the circumcision line and the buck was dropped on the fascia. The penis was degloved and a tourniquet was placed on the root of the penis and an artificial erection was created with saline solution. It was observed that there was approximately 50° deviation to the left and slightly downward in the midpenile region. A palatal incision was made into the urethra on the left buck's fascia. The buck fascia was released over the tunica albuginea and the region of the curvature was revealed. After artificial erection was performed again, the place to put the plication suture was determined with the help of an allis clamp to make the penis straight, and plication sutures were placed with two 3-0 prolene. By making an erection again, it was ensured that the penis was straight. The buck fascia was then closed with 4-0 vicryl in a continuous fashion. Dartos layer and penile skin were approximated with sutures one by one using 3-0 vicryl. 12F foley catheter placed transurethrally. The procedure was terminated by wrapping the penis with a coban bandage. Urethral catheter removed and on the first,coban bandage opened on the second postoperative day. The patient had no problems in the follow-ups.

CONCLUSION: The prevalence of congenital penile curvature is between 0.04% and 0.6%, and it can be with or without hypospadias. These patients usually begin to notice the curvature of the penis during penile erection in adolescence. While mild deviations are not a problem, severe penile deviations make vaginal entry difficult, may cause discomfort in sexual intercourse, cosmetic problems and psychological trauma as a result. The only treatment option is surgery. In these patients, a treatment plan should be made by taking the necessary psychological support. Although there are different techniques in the treatment, none of them is without complications. After the necessary information is given to the patient and the family, the appropriate surgical technique can be applied.

Keywords: Penis, curvature, penile curvature, curvature repair.

Pediatrik penil kurvatür onarım aşamaları
Pediatric penile curvature repair stages

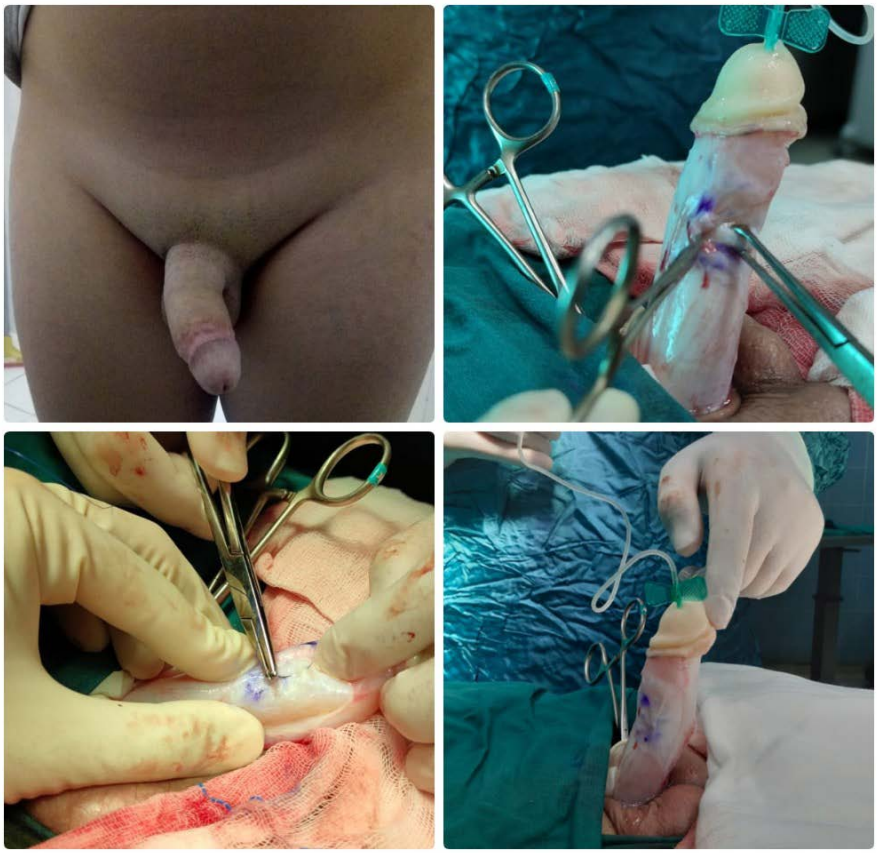

Sol üst: Erekte peniste kurvatürün görünümü, Sağ üst: Artifisyel ereksiyon ve işaretleme sonrası allis klemple yaklaştırma ve düzelmiş kurvatür. Sol alt: Plikasyon sütürlerinin konulması Sağ alt: Artifisyel ereksiyonda düzleşmiş penis (onarım sonrası)
Top left: view of the curvature of the erect penis Top right: Allis clamp approximation and improved curvature after artificial erection and marking Bottom left: Placement of plication sutures Bottom right: Flattened penis in artificial erection (post-repair)

PP-46

Pediatrik hastada üretraya sokulan ve üretrada kırılan kurşun kalemin iki farklı cerrahi prosedür ile çıkarılması

Emre Kandemir
Karamanoğlu Mehmetbey Üniversitesi Tıp Fakültesi Üroloji Anabilim Dalı

Üretraya yabancı cisim sokulması nadir görülen durumlardan biridir. Dini inançlar, otoerotizm, kendini tedavi etme düşüncesi, psikiyatrik hastalıklar ve nörokognitif gerileme en belirgin nedenler arasında gösterilebilir. Yabancı cisimler arasında bugüne kadar bildirilen; pil, çengelli iğne, bez parçası, elektrik kablosu, mermer, çivi, serum seti, termometre, sülük, kanca, çeşitli sebzeler, kemik ve hayvan parçaları gibi çok sayıda farklı materyal bulunmaktadır. Bu vaka bildiriminde üretraya sokulan ve üretra içinde kırılarak dokuya gömülen kurşun kalemin teşhis ve tedavisinde izlenen yolu bildirmeyi amaçladık.

CERRAHİ TEKNİK

14 yaş erkek hasta acil servise idrara yapamama ve üretral kanama şikayeti ile başvurdu. Hastadan alınan anamnazde yaklaşık 36 saat önce üretraya, künt ucu proksimalde ve sivri ucu distalde olacak şekilde kurşun kalem sokulduğu ve ilerletildiği anlaşıldı.

Üretra içinde bulunan kurşun kalemin yere oturma sonrasında üretra içinde kırıldığı belirtildi. Yapılan fizik muayenede kurşun kalemin sivri ucu üretral meadan 7 cm proksimalde palpe edildi. Üretral meatustan sızıntı şeklinde kanama devam ediyordu.

Mesanede yaklaşık 300 cc idrar mevcuttu. Çekilen batın tomografisinde bulber üretra içinde kırılan kurşun kalem görüldü.

Proksimalde bulunan parça mesaneye doğru uzanıyordu. Distalde bulunan parçanın en distal ucu ise üretral meatustan yaklaşık 7 cm proksimalde bulunuyordu. Yabancı cisim immobildi.

Hasta genel anestezi altında yabanci cisim çıkarılması için ameliyata alındı. Sistoskop ve 21f mini nefroskop ile yabancı cisim forsepsi kullanılarak distalde bulunan parça çıkarılmak istendi. Ancak yabancı cisim immobildi. Kalemin palpe edilebilen en distal ucundan eksternal üretrotomi yapılarak distalde bulunan parça çıkarıldı. (Resim-1) Tekrar üretroskopi yapılarak üretraya girildi. Proksimalde bulunan parçanın distaldeki kırık ve keskin yüzeyi bulber üretraya gömülü idi. Yabancı cisim forsepsi ile retrograd yolla çıkarılması halinde distaldeki kırık ve keskin ucun üretraya boylu boyunca zarar vereceği görüldü. İleri dönemde meydana gelebilecek olan üretral striktür riskini arttırmamak için bu yöntemden vazgeçildi. Proksimalde bulunan parça mesaneye itilerek mesane boşaltıldı. Sistsoskop görüntüsü altında, suprapubik alandan mesaneye perkütan seri amplatz dilatasyon yapıldı. 22f amplatz kılıf yerleştirildi. 21f nefroskop kullanılarak mesanede bulunan proksimal kırık parça alındı. Üretrotomi hattı 4.0 vicryl yardımıyla sütüre edildi. 16f foley sonda yerleştirildi. Operasyon sonrası 4. Günde hasta taburcu edildi.

Olguların psikiyatrik açıdan değerlendirilmeleri, çocuk hastalarda gerekli adli prosedürlerin uygulanması mutlak gereklidir. Utanma veya korkma gibi nedenlerle sıklıkla hastaneye başvuru gecikmektedir. Sonuç olarak tedavinin mümkün olan en erken zamanda yapılması, öncelikli olarak endoskopik yöntemler tercih edilmesi, üretral travmadan mümkün olduğu kadar kaçınılması gerektiği unutulmamalıdır.

Anahtar Kelimeler: üretra, yabacı cisim, eksternal uretrotomi, perkütan sistostomi

Removing a pen inserted and fractured in the urethra in a pediatric patient with two different surgical procedures

Emre Kandemir
Karamanooglu Mehmetbey University Faculty of Medicine Department of Urology

Insertion of a foreign body into the urethra is a rare condition. Religious beliefs, autoeroticism, self-medication thoughts, psychiatric diseases and neurocognitive decline can be shown among the most prominent causes. There are many different materials such as batteries, safety pins, pieces of cloth, electrical cords, marbles, nails, serum sets, thermometers, leeches, hooks, various vegetables, bone and animal parts. In this case, we aimed to report the path followed in the diagnosis and treatment of a pencil inserted into the urethra and embedded in the tissue by breaking it in the urethra.

SURGICAL TECHNIQUE

A 14-year-old male patient was admitted to the emergency department with complaints of inability to urinate and urethral bleeding. It was understood that a pencil was inserted into the urethra approximately 36 hours ago. Its blunt end was proximal and its pointed end was distal. It was stated that the pencil in the urethra was broken in the urethra after sitting on the ground. In the physical examination, the sharp tip of the pencil was palpated 7 cm proximal to the urethral meatus. Bleeding in the form of leakage from the urethral meatus continued. There was approximately 300 cc of urine in the bladder. A broken pencil was seen in the bulbar urethra in the abdominal tomography. The proximal part was extending towards the bladder. The most distal end of the distal part was located approximately 7 cm proximal to the urethral meatus. The foreign body was immobile.

It was desired to remove the distal part using a cystoscope and 21f mini nephroscope and foreign body forceps under general anesthesia. However, the foreign body was immobile. An external urethrotomy was made from the most distal palpable tip of the pen, and the distal part was removed. (Figure-1) Re-urethroscopy was performed and the urethra was entered. The distal fractured and sharp surface of the proximal fragment was embedded in the bulbar urethra. It was observed that if the foreign body was removed retrogradely with forceps, the distal fracture and sharp tip would damage the urethra throughout. This method was abandoned in order not to increase the risk of urethral stricture that may occur in the future. The proximal part was pushed into the bladder and the bladder was emptied. Percutaneous serial amplatz dilatation was performed from the suprapubic area to the bladder under the cystoscope image. 22f amplatz sheath inserted. Using the 21f nephroscope, the proximal part of the bladder was removed. The urethrotomy line was sutured with 4.0 Vicryl. A 16f foley catheter was inserted. The patient was discharged on the 4th postoperative day.

It is absolutely necessary to evaluate the cases from a psychiatric point of view and to apply the necessary forensic procedures in pediatric patients. Admission to the hospital is often delayed due to embarrassment or fear. In conclusion, it should not be forgotten that the treatment should be done as early as possible, endoscopic methods should be preferred primarily, and urethral trauma should be avoided as much as possible.

Keywords: urethra, foreign body, external urethrotomy, percutaneous cystostomy

Resim 1
Figure 1

Altıgen şeklinde kurşun kalemin distal ucunun eksternal üretrotomi ile çıkarılması.
Removal of the distal end of a hexagonal pencil by external urethrotomy.

PP-47

Orak Hücreli Anemili Hastalarda İlk ve Tek Belirti Olarak Tekrarlayan Priapizm Atakları

Ali Nebioğlu, Selahittin Çayan, Murat Bozlu, Erdem Akbay
Mersin Üniversitesi, Üroloji Ana Bilim Dalı, Mersin

Amaç ve Hedefler:Priapizm, cinsel uyarı veya ilişkiden bağımsız olarak, dört saatten uzun süren, ağrılı penis ereksiyonudur. Nadir görülen ürolojik acil bir durumdur. Orak hücreli anemi ve lösemi gibi hematolojik hastalıklarda saptanabilmektedir. Materyal ve Metodlar:12 ve 14 yaşında bilinen orak hücreli anemi tanısı olan fakat şimdiye kadar hematolojik hiçbir semptomu olmayan erkek hastalar, farklı zamanlarda peniste uzun süren sertlik ve ağrı şikayetleri ile çocuk acil servisine başvurdu. Yapılan fizik muayenelerinde, penisleri inspeksiyon ve palpasyonda rijid, tam erekte halde izlendi. Hastalarda orak hücreli anemi ile bağlantılı olabilecek başka semptomlar saptanmadı. Diğer sistemik muayene bulguları doğaldı. Takip edilen 12 aylık süreçte olgulardan birincisi 13 kez, ikincisi ise 9 kez çocuk acil servisine priapizm şikayeti ile başvurmuş, arada çeşitli medikal tedaviler uygulanmasına rağmen uygulanan tedavilerin başarısız olması sebebiyle, hastalara tarafımızca T- Shunt operasyonu yapılarak peniste detümesans sağlanabilmiştir.

SONUÇLAR: Olgu 1'in tam kan sayımı analizinde; Hb: 9.4g/dl, Hct: %26, Mcv: 83Fl, Wbc: 11770µl, Plt: 589000µl bulundu. Bakılan biyokimyasal parametrelerde ise LDH: 626U/L, Direkt bilirubin: 0.59mg/dl, Total bilirubin: 5.32mg/dl olarak bulundu(Tablo 1). Olgu 2'nin tam kan sayımı analizinde; Hb: 7,8g/dl, Hct: %22, Mcv: 73Fl, Wbc: 12520µl, Plt: 656000µl bulundu. Bakılan biyokimyasal parametlerde ise LDH: 467U/L, Direkt bilirubin: 0,54mg/dl, Total bilirubin: 1,9mg/dl bulundu(Tablo 1). Hastalara yapılan periferik yaymalarda polikromazik ve orak şeklinde eritrositler izlendi. Yapılan tetkikler sonucunda normokrom normositer anemi ile uyumlu hematolojik bulgular saptandı. Olgu 1'e; takip edilen 12 aylık süreç içerisinde, arada çeşitli medikal tedaviler uygulanmasına rağmen, farklı zamanlarda tarafımızca 15 defa korporal aspirasyon, intrakavernozal sempatomimetik ilaç uygulamaları yapılmış olup peniste detümesans sağlanmıştır, Olgu 2'ye ise takip edilen 12 aylık süreç içerisinde, farklı zamanlarda 12 defa korporal aspirasyon, intrakavernozal sempatomimetik ilaç uygulamaları yapılmış olup peniste detümesans sağlanmıştır. Her iki hastaya da tekrarlayan ataklar sonrasında günlük bikalutamid 25mg ve gün aşırı tadalafil 1.25mg tedavisi başlanmıştır. Ancak son başvurularında her iki olguda da konservatif yöntemlerle detümesans sağlanamadığı için hastalara farklı zamanlarda tarafımızca T-Shunt operasyonu yapılmıştır.

TARTIŞMA: Priapizm; erken dönemde müdahale edilmediği takdirde erektil disfonksiyonla sonuçlanabilen ürolojik acil bir durumdur. Orak hücreli anemi; priapizm şikayeti ile başvuran hastalarda ayırıcı tanıda akla gelmesi gereken özellikle Akdeniz Bölgesi'nde sık saptanan hematolojik bir hastalıktır. Orak hücreli anemide priapizmin nedeni vazooklüzyona bağlı venöz tıkanmadır. İki saatten uzun süren durumlarda hastalar acile başvurmalı ve burada intravenöz sıvı ve ağrı kesicilerle tedavi edilmelidir. 4-6 saatten uzun süren vakalarda penil korporal aspirasyon ve intrakavernozal sempatomimetik ilaçlar denenebilir. Hastada detümesans gerçekleşmediği takdirde hematolojik açıdan basit veya exchange transfüzyon uygulanabilir. Tekrarlayan olgularda ise kilo ve yaşa uygun pozolojilerde antiandrojenler ve fosfodiesteraz-5 inhibitörlerinin kullanımı, kronik transfüzyon tedavisi ve bu konservatif tedavilere yanıt vermeyen olgularda cerrahi shunt tedavileri uygulanabilir.

Anahtar Kelimeler: Orak hücreli anemi, Priapizm, Uzamış ereksiyonlar

Recurrent Priapism Attacks as the First and Only Symptom in Patients with Sickle Cell Anemia

Ali Nebioğlu, Selahittin Çayan, Murat Bozlu, Erdem Akbay
Department of Urology, Mersin University, Mersin, Turkey

OBJECTIVES: Priapism is a painful penile erection lasting longer than four hours, regardless of sexual stimulation or intercourse. It is a rare urological emergency.It can be detected in hematological diseases such as sickle cell anemia and leukemia.

MATERIALS-METHODS: Male patients aged 12 and 14 years with a known diagnosis of sickle cell anemia but without any haematological symptoms so far applied to the pediatric emergency department with complaints of prolonged penile stiffness and pain at different times.On physical examination, his penis was rigid on inspection and palpation, and was fully erect.No other symptoms that could be associated with sickle cell anemia were detected in the patients.Other systemic examination findings were normal.During the 12-month follow-up period, the first of the cases applied to the pediatric emergency service 13 times and the second 9 times with the complaint of priapism.Despite the application of various medical treatments, detumescence was achieved in the penis by performing T-Shunt operation on the patients due to the unsuccessful treatments.

RESULTS: In the complete blood count analysis of Case 1; Hb:9.4g/dl, Hct:26%, Mcv:83Fl, Wbc:11770µl, Plt:589000µl were found. In the biochemical parameters, LDH:626U/L, Direct bilirubin:0.59mg/dl, Total bilirubin:5.32mg/dl (Table 1).In the complete blood count analysis of Case 2; Hb:7.8g/dl, Hct:22%, Mcv:73Fl, Wbc:12520µl, Plt:656000µl. In the biochemical parameters examined, LDH:467U/L, Direct bilirubin:0.54mg/dl, Total bilirubin:1.9mg/dl (Table 1).Polychromasic and sickle-shaped erythrocytes were observed in peripheral smears.As a result of the examinations, hematological findings consistent with normochromic normocytic anemia were detected.Case 1; During the 12-month follow-up period, although various medical treatments were applied in between, corporal aspiration and intracavernosal sympathomimetic drug applications were performed 15 times by us at different times, and detumescence was achieved in the penis.In case 2, corporal aspiration and intracavernosal sympathomimetic drug applications were performed 12 times at different times during the 12-month follow-up period, and detumescence was achieved in the penis. After recurrent attacks, bicalutamide 25mg daily and tadalafil 1.25mg every other day was started in both patients.However, since detumescence could not be achieved with conservative methods in both cases at their last admission, T-Shunt operation was performed on the patients at different times.

DISCUSSION: Priapism; It is a urological emergency that can result in erectile dysfunction if not intervened in the early period. Sickle cell anemia; It is a hematological disease that should be considered in the differential diagnosis of patients presenting with the complaint of priapism, especially in the Mediterranean Region.The cause of priapism in sickle cell anemia is venous obstruction due to vasoocclusion. In cases lasting longer than two hours, patients should apply to the emergency room where they should be treated with intravenous fluids and painkillers. In cases lasting longer than 4-6 hours, penile corporal aspiration and intracavernosal sympathomimetic drugs can be tried. If detumescence does not occur in the patient, hematologically simple or exchange transfusion can be applied. In recurrent cases, the use of antiandrogens and phosphodiesterase-5 inhibitors in posologies suitable for weight and age, chronic transfusion therapy, and surgical shunt treatments can be applied in cases that do not respond to these conservative treatments.

Keywords: Priapism, Prolonged erections, Sickle cell disease

Korporal Aspirasyon ve Detümesans
Corporal Aspiration and Detumescence

Korporal Aspirasyon ve Detümesans
Corporal Aspiration and Detumescence

Tablo 1

	Yaş	Priapizmle acile başvuru sayısı	Hb (g/dl)	Hct (%)	Mcv (Fl)	Wbc (µl)	Plt (µl)	LDH (U/l)	Direkt bilirubin (mg/dl)	Total bilirubin (mg/dl)	Korporal Aspirasyon Sayısı (12 aylık süreçte)
Olgu 1	12	13	9,4	26	83	11770	589000	626	0.59	5.32	15
Olgu 2	14	9	7.8	22	73	12520	656000	467	0.54	1.9	12

Table 1

	Age	Number of emergency admissions with priapism	Hb (g/dl)	Hct (%)	Mcv (Fl)	Wbc (µl)	Plt (µl)	LDH (U/l)	Direct bilirubin (mg/dl)	Total bilirubin (mg/dl)	Number of Corporal Aspirations (within 12 months)
Case 1	12	13	9,4	26	83	11770	589000	626	0,59	5,32	15
Case 2	14	9	7,8	22	73	12520	656000	467	0,54	1,9	12

PP-48

Pür küçük hücreli prostat kanserinin tanısı ve atipik klinik prezentasyonu

Emre Kandemir[1], Burcu Sanal Yılmaz[2]
[1]Karamanoğlu Mehmetbey Üniversitesi Tıp Fakültesi Üroloji Anabilim Dalı
[2]Karamanoğlu Mehmetbey Üniversitesi Tıp Fakültesi Patoloji Anabilim Dalı

Prostatın küçük hücreli karsinomu (PKHK) tüm prostat kanserlerinin %1'inden azını, ekstrapulmoner küçük hücreli karsinomların ise yaklaşık %3'ünü oluşturmaktadır. Küçük hücreli kanser, nöroendokrin diferensiasyon gösteren agresif seyirli bir kanser türü olup genellikle akciğerde görülmektedir. Akciğer dışı organlarda yaklaşık %4 oranında görülmektedir. Nöroendokrin hücreler prostatta da yaygın olarak bulunmaktadır. Bu tip tümörlerde androjen reseptörleri bulunmamaktadır. Somatostatin, kalsitonin ve human koryonik gonadotropin (HCG) içerirler. Bütün bunlara bağlı olarak gerek tanıda gerekse tedavide klasik tip adenolarsinomlardan daha farklı davranmaktadır. Gastrointestinal ve endokrin kaynaklı semptomlar dikkati çekmektedir. Bu bilgiler ışığında; ağrılı defekasyon, konstipasyon, hematokezya şikayetleri ile genel cerrahi bölümünde 3 ay süren takip ve tedavilerinden sonuç alınamayan 69 yaş erkek hasta polikliniğimize başvurdu. Alt üriner sistem semptomları belirgin değildi. Kolonoskopide tümöral kitle lezyon görülmediği raporlanmıştı. Rektal muayenede, prostat sınırları belirsiz, prostat sert ve fikse idi. PSA:3.29 ng/ml, Qmax: 17ml/sn, post miksiyonel rezidü 45 cc, kreatinin: 1.24 mg/dl, LDH 364.0 U/L, parathormon 79.6 pg/ml idi. Hastadan transrektal ultrasonografi kılavuzluğunda 12 kadran prostat biopsisi alındı. Patoloji raporunda tüm kadranları tutan, küçük mavi hücrelerin diffüz infiltrasyonundan oluşan yüksek dereceli bir neoplazm görüldü. Neoplazm; nükleus/sitoplazma oranı yüksek, nükleolü belirgin olmayan, küçük oval/yuvarlak nükleuslu, koyu kromatinli olup sıklıkla ezilme artefaktı içeren hücre sınırları belirsiz hücrelerden oluşmaktaydı. İmmunohistokimyasal çalışmada kromogranin ile diffüz pozitif, sinaptofizin ile negatif ekspresyon saptandı. PSA negatifti ve Ki-67 proliferasyon indeksi %90'ın üzerindeydi. Tüm bu bulgularla hastaya PKHK tanısı verildi. Olgunun akciğerde metastatik olduğu düşünülen küçük nodüllerinin olması ve prostatta izlenen tümörün çevreye infiltre olması nedeniyle klinik açıdan da PKHK tanısı desteklendi. Hiç adenokarsinom komponenti içermeyen pür küçük hücreli karsinomlar oldukça nadir görülmektedir. 12 kadrandan elde edilen biyopsi materyalinin histopatolojik incelemesinde adenokarsinom komponentine rastlanmamış olup, pür küçük hücreli karsinomdan oluştuğu görülmüştür. Medikal onkoloji ile birlikte tedavi planlanan hastanın akciğer ve beyin metastazları saptanmıştır. Tanıdan üç ay sonra hasta kaybedilmiştir. Sonuç olarak atipik klinik prezentasyon gösteren, PSA yüksekliği görülmeyen ve şüpheli rektal muayene bulguları olan hastalarda küçük hücreli prostat kanseri akılda tutulmalıdır.

Anahtar Kelimeler: prostat kanseri, küçük hücreli kanser, hematokezya, konstipasyon

Diagnosis and atypical clinical presentation of pure small cell prostate cancer

Emre Kandemir[1], Burcu Sanal Yılmaz[2]
[1]Karamanooglu Mehmetbey Univercity Faculty of Medicine Department of Urology
[2]Karamanooglu Mehmetbey Univercity Faculty of Medicine Department of Pathology

Small cell carcinoma of the prostate (SCCP), accounts for less than 1% of all prostate cancers and approximately 3% of extrapulmonary small cell carcinomas. Small cell cancer is an aggressive type of cancer with neuroendocrine differentiation and is usually seen in the lung. It is found in approximately 4% of extrapulmonary tissues. Neuroendocrine cells are also commonly found in the prostate. These types of tumors do not have androgen receptors. They contain somatostatin, calcitonin and human chorionic gonadotropin (HCG). So that, it behaves differently from classical type adenolarcinomas in both diagnosis and treatment. Symptoms of gastrointestinal and endocrine origin are clinically important. A 69-year-old male patient, with complaints of painful defecation, constipation, and hematochezia, and after 3 months of follow-up and treatment in the general surgery department, was admitted to our outpatient clinic. Lower urinary tract symptoms were not prominent. It was reported that no tumoral mass lesion was observed in colonoscopy. In the rectal examination, the prostate borders were unclear, the prostate was hard and fixed. PSA:3.29 ng/ml, Qmax: 17 ml/sec, post voiding residue 45 cc, creatinine: 1.24 mg/dl, LDH 364.0 U/L, parathormone 79.6 pg/ml. Twelve quadrant prostate biopsy was performed under the guidance of transrectal ultrasonography. The pathology report revealed a high-grade neoplasm involving all quadrants, occurring in different shapes of small blue color. Neoplasm, consisted of cells with a high nucleus/cytoplasm ratio, indistinct nucleoli, small oval/round nuclei, dark chromatin, and indistinct cell borders, often containing crush artifacts. Diffuse positive expression with chromogranin and negative expression with synaptophysin were detected in immunohistochemical staining. PSA was negative and Ki-67 proliferation index was over 90%. With all these findings, the patient was diagnosed with SCCP. Patient had small nodules thought to be metastatic in the lung and the tumor in the prostate was infiltrated into the environment, the diagnosis of PCC was supported clinically. Pure small cell carcinomas that do not contain any adenocarcinoma component are extremely rare. In the histopathological examination of the biopsy material obtained from 12 quadrants, no adenocarcinoma component was found and it was observed that it consisted of pure small cell carcinoma. Lung and brain metastases were detected in the patient who was planned to be treated with medical oncology. The patient died three months after diagnosis. In conclusion, small cell prostate cancer should be kept in mind in patients with atypical clinical presentation, no PSA elevation, and suspicious rectal examination findings.

Keywords: prostate carcinoma, small cell carcinoma, hematochezia, constipation

Resim 1
Picture 1

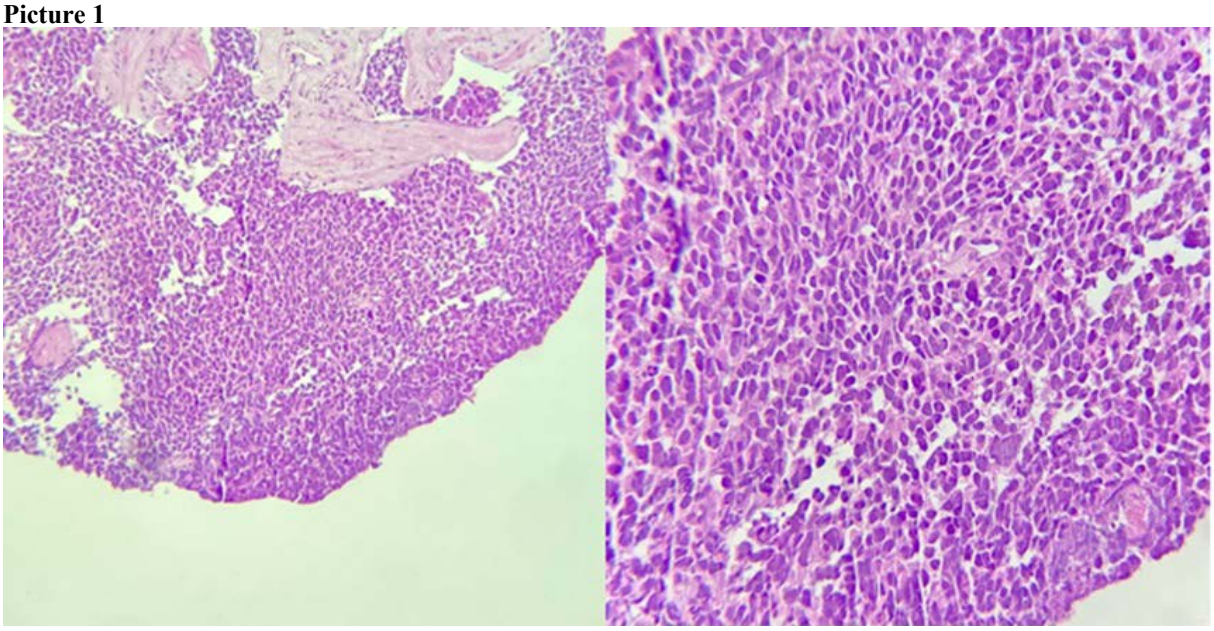

Nükleus/sitoplazma oranı yüksek, nükleolü belirgin olmayan, küçük, oval/yuvarlak nükleuslu, koyu kromatinli, molding yapan, hücre sınırları belirsiz hücrelerden oluşan neoplazm (X100, X200)
A neoplasm consisting of cells with a high nucleus/cytoplasm ratio, indistinct nucleoli, small, oval/round nuclei, dark chromatin and molding was observed(X100,X200).

PP-49

Transrektal Prostat Biyopsisinin Alt Üriner Sistem Semptomlarına ve Erektil Fonksiyonlar Üzerine Etkisi

Mithat Ekşi
Arnavutköy Devlet Hastanesi

GİRİŞ: Bu çalışmada transrektal prostat biyopsisi (TRUS-Bx) uygulanan hastalarda alt üriner sistem semptomları (AÜSS) ve ereksiyon fonksiyonlarındaki değişimleri araştırmayı amaçladık.

MATERYAL METHOD: Ocak 2020-Eylül 2021 tarihleri arasında Arnavutköy Devlet Hastanesi Üroloji Kliniği'nde anormal serum PSA ve/veya rektal muayene bulguları saptanması sebebiyle lokal anestezi altında uygulanan TRUS Bx olgularına ait veriler prospektif olarak dolduruldu, retrospektif olarak değerlendirildi. Çalışmaya miksiyon veya ereksiyon fonksiyonlarını etkileyebilecek komorbiditeleri ve geçirilmiş cerrahi hikayesi olan, sondalıyken biyopsi uygulanan, daha öncesinde bilinen nörojenik bulguları ya da erektil disfonksiyonu olan hastalar dahil edilmedi. İşlem öncesinde hastalara ait demografik ve klinik veriler kayıt altına alındı. İlave olarak üroflovmetrede ölçülen Qmax değerleri ve postvoiding rezidü (PVR) miktarları, Uluslararası Prostat Semptom Skoru (IPSS), Uluslararası Erektil İşlev Formu-5 (IIEF-5) sorgulamaları uygulandı. IPSS işlem sonrası 1. hafta ve 1. ay, IIEF-5 işlem sonrası 1. ayda tekrarlandı.

BULGULAR: Çalışmaya toplam 37 hasta dahil edildi. Hastaların yaş ortalaması 63,2 ± 6,5 yıl olarak belirlendi. Demografik ve klinik veriler Tablo 1'de belirtilmiştir. Qmax ve IPSS değerleri arasında işlem öncesi ve işlem sonrası 1. ayda anlamlı farklılık izlenmezken, işlem öncesi ve işlem sonrası 1. haftadaki değerler arasında anlamlı farklılık izlendi. ($p<0,05$) PVR ölçümlerinde anlamlı farklılık izlenmedi. İşlem öncesi ve işlem sonrası 1. ayda ölçülen IIEF-5 oranları arasında anlamlı farklılık izlendi. ($p=0,021$) (Tablo 2)

SONUÇ: Hastalar tarafından ağrılı ve travmatik bir işlem olarak kabul gören TRUS Bx sonrası erken dönemde AÜSS'da artış saptanmakla birlikte işlem sonrası 1. ayda semptomların gerilediği görülmüştür. İşlem sonrası de novo ereksiyon problemlerinin yaşandığı görülmüştür.

Anahtar Kelimeler: transrektal prostat biyopsisi, ereksiyon, alt üriner sistem şikayetleri

Effect of Transrectal Prostate Biopsy on Lower Urinary System Symptoms and Erectile Functions

Mithat Ekşi
Arnavutköy State Hospital

INTRODUCTION: In this study, we aimed to investigate the changes in lower urinary tract symptoms (LUTS) and erectile functions in patients who underwent transrectal prostate biopsy (TRUS-Bx).

MATERIAL METHOD: The data of TRUS Bx cases applied under local anesthesia due to abnormal serum PSA and/or rectal examination findings in Arnavutköy State Hospital Urology Clinic between January 2020 and September 2021 were filled in prospectively and evaluated retrospectively. Patients with comorbidities that may affect micturition or erectile function, with a history of previous surgery, biopsy with catheter, previously known neurogenic findings or erectile dysfunction were not included in the study. Demographic and clinical data of the patients were recorded before the procedure. In addition, Qmax values measured in uroflowmeter and postvoiding residue (PVR) amounts, International Prostate Symptom Score (IPSS), International Erectile Function Form-5 (IIEF-5) inquiries were applied. IPSS was repeated in the 1st week and 1st month after the procedure, and in the 1st month after the IIEF-5 procedure.

RESULTS: A total of 37 patients were included in the study. The mean age of the patients was determined as 63.2 ± 6.5 years. Demographic and clinical data are listed in Table 1. While there was no significant difference between Qmax and IPSS values before and after the procedure at the 1st month, a significant difference was observed between the values before the procedure and at the 1st week after the procedure. ($p<0.05$) No significant difference was observed in PVR measurements. A significant difference was observed between the IIEF-5 ratios measured before the procedure and at the 1st month after the procedure.

(p=0.021) (Table 2)

CONCLUSION: Although there was an increase in LUTS in the early period after TRUS Bx, which is accepted as a painful and traumatic procedure by the patients, it was observed that the symptoms regressed in the 1st month after the procedure. It was observed that de novo erection problems were experienced after the procedure.

Keywords: transrectal prostate biopsy, erection, lower urinary tract symptoms

Hastalara ait demografik ve klinik veriler.

Ortalama ± SD	n=37
Yaş (yıl)	63,2 ± 6,5
PSA (ng/mL)	10,8 ± 3,2
Prostat volümü (cc)	53,2 ± 17,2
Patoloji sonucu (n; %) BPH Prostat AdenoCa ASAP HGPIN	28 (75,6) 6 (16,2) 1 (2,7) 2 (5,4)

SD: Standart sapma BPH: Benign prostat hiperplazisi AdenoCa: Adenokarsinom ASAP: Atipik küçük asiner proliferasyon HGPIN: High grade Prostat intraepitelyal neoplazi

Demographic and clinical datas

Mean ± SD	n=37
Age (year)	63,2 ± 6,5
PSA (ng/mL)	10,8 ± 3,2
Prostate volume (cc)	53,2 ± 17,2
Pathology (n; %) BPH Prostate adenoca ASAP HGPIN	28 (75,6) 6 (16,2) 1 (2,7) 2 (5,4

SD: Standard deviation BPH: Benign prostatic hyperplasia AdenoCa: Adenocarcinoma ASAP: Atypical small acinar proliferation HGPIN: High grade Prostate intraepithelial neoplasia

PP-50

MR Yardımlı Ve Sistematik Prostat Biyopsilerinin Karşılaştırılması: Tek Merkez Deneyimlerimiz

Goktan Alptug Oz, Ozan Mustafa Ataçer, Caner Özer, Hakan Akdere, İrfan Hüseyin Atakan
Trakya Üniversitesi Tıp Fakültesi Hastanesi

GİRİŞ: Prostat kanseri, akciğer kanserinden sonra erkeklerde en sık görülen ikinci kanser türüdür ve üroonkoloji pratiğinin büyük bir kısmını oluşturmaktadır. Tanı için başlıca PSA değeri ve parmakla rektal muayene kullanılsa da son yıllarda multiparametrik prostat MR görüntülemesi gündeme gelmiştir. Radikal prostatektomi uygulanan hastaların patoloji spesmenleri ve preop MR sonuçları karşılaştırıldığı zaman özellikle İSUP grade 2 ve üzerindeki tümörlerde multiparametrik prostat MR'ın oldukça duyarlı olduğu görülmüştür. 2020 yılında yayınlanan Avrupa Üroloji Derneği prostat kanseri kılavuzunda prostat biyopsisi öncesi MR görüntülemesi yapılması güçlü öneri olarak sunulmuştur. Biz de bu çalışmamızda MR yardımlı prostat biyopsilerinin ve sistematik prostat biyopsilerinin sonuçlarını karşılaştırdık.

MATERYAL-METOD: Trakya Üniversitesi Tıp Fakültesi prostat biyopsisi arşivinden 2018 ocak ve 2021 aralık tarihleri arasında 668 hastanın sonuçları retrospektif olarak değerlendirildi. Semptomatik ve tuşe bulgusu olan hastalar çalışma dışı bırakıldı. Hastalar prostat biyopsisi öncesi MR görüntülemesi yapılanlar ve yapılmayanlar olarak 2 gruba ayrıldı. Sadece PSA değeri ile biyopsi kararı verilen hastalara sistematik 12 kor tru-cut biyopsisi uygulandı. PSA ve MR sonuçlarına göre biyopsi kararı verilen hastalara sistematik ve hedefe yönelik olarak 16 kor tru-cut biyopsi uygulandı. Hastaların yaşları, PSA değerleri, biyopsi sonuçları, patolojilerin İSUP sınıflamaları karşılaştırıldı. Tek değişkenli analizde nominal veriler için ki-kare testi, parametrik değişkenler için t-testi, nonparametrik değişkenler için Mann-Whitney U testi kullanıldı. $P<0.05$ değeri anlamlı kabul edildi.

BULGULAR: Prostat biyopsisi öncesi MR görüntülemesi yapılmayan hastalar grup 1, yapılan hastalar grup 2 olarak kabul edildi. Hastaların demografik verileri tablo1 de gösterildi. İki grubun tümör oranları ve tümörlerin İSUP dereceleri arasında istatiksel olarak anlamlı farklılık saptanmadı. İstatiksel olarak anlamlı saptanmamasına rağmen İSUP grade 1 tümör oranının grup 1'de fazla gözlendi (resim1).

Anahtar Kelimeler: Prostat biyopsisi, MR görüntüleme, Prostat kanseri

Comparison of MRI Assisted and Systematic Prostate Biopsies: Our Single Center Experiences

Goktan Alptug Oz, Ozan Mustafa Ataçer, Caner Özer, Hakan Akdere, İrfan Hüseyin Atakan
Trakya University Medical Faculty Hospital

İntroduction: Prostate cancer is the second most common type of cancer in men after lung cancer and constitutes a large part of urooncology practice. Although PSA value and digital rectal examination are mainly used for diagnosis, multiparametric prostate MR imaging has come to the fore in recent years. When the pathology specimens and preoperative MRI results of patients who underwent radical prostatectomy were compared, it was observed that multiparametric prostate MRI was very sensitive especially in tumors of İSUP grade 2 and above. In the European Urology Association prostate cancer guide published in 2020, MR imaging before prostate biopsy is presented as a strong recommendation. In this study, we compared the results of MR-assisted prostate biopsies and systematic prostate biopsies.

MATERIAL-METHOD: The results of 668 patients from the prostate biopsy archive of Trakya University Faculty of Medicine between January 2018 and December 2021 were evaluated retrospectively. Patients with symptomatic and touch findings were excluded from the study. The patients were divided into 2 groups as those who underwent MR imaging before prostate biopsy and those who did not. Systematic 12 core tru-cut biopsy was applied to the patients for whom biopsy decision was made only with PSA value. A systematic and targeted 16 core tru-cut biopsy was applied to the patients for whom biopsy was decided according to PSA and MR results. Patients' ages, PSA values, biopsy results, and ICUP classifications of pathologies were compared. In univariate analysis, chi-square test was used for nominal data, t-test for parametric variables, and Mann-Whitney U test for nonparametric variables. A value of $P<0.05$ was considered significant.

RESULTS: Patients who did not undergo MR imaging before prostate biopsy were considered as group 1, and patients who underwent prostate biopsy were considered group 2. The demographic data of the patients are shown in table1. There was no statistically significant difference between the tumor rates of the two groups and the grades of ICUP of the tumors. Although it was not found to be statistically significant, the rate of ICUP grade 1 tumor was observed to be higher in group 1 (figure 1).

Keywords: Prostate biopsy, MR imaging, Prostate cancer

Resim1. Tümör saptanan hastaların İSUP derecelendirmelerinin gruplara dağılımı.
Picture1. Distribution of ICUP ratings of patients with tumor to groups.

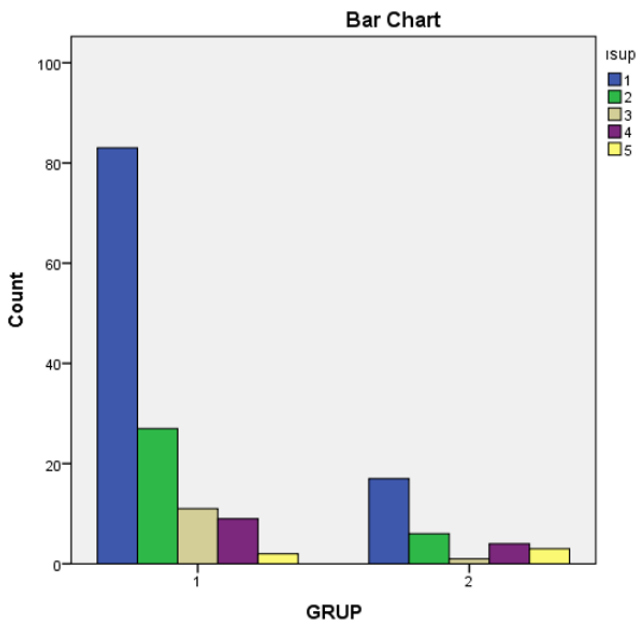

Tablo1. Hastaların demografik özellikleri

	Grup1 (n=562)	Grup 2 (n=106)
Yaş ortalaması	64,1 ± 7,1	63,3 ± 7,5
PSA değeri	7,9 ± 4,3	7,4 ± 4,0
Malignite oranı	%23,5 (n=132)	%29,2 (n=31)

Table1. Demographic characteristics of patients

	Group1 (n=562)	Group 2 (n=106)
Average age	64,1 ± 7,1	63,3 ± 7,5
PSA	7,9 ± 4,3	7,4 ± 4,0
Malignant rate	%23,5 (n=132)	%29,2 (n=31)

PP-51

Sarcoidosis with testis involvement mimicking bilateral testicular cancer: a rare case report

Taner Hacıosmanoğlu, Semih Türk, İbrahim Halil Baloğlu, Kerem Bursalı, Ömer Onur Tantekin, Abdullah Hızır Yavuzsan
Department of Urology, Health Sciences University Şişli Hamidiye Etfal Training and Research Hospital, Istanbul, Turkey

Sarcoidosis is a granulomatous inflammatory disease that can potentially involve multiple organ systems. It causes noncaseating granulomas in tissues and the diagnosis requires involvement of at least two organ systems. Although the lung is the most commonly affected organ, the disease can affect almost any organ in the body. The liver, skin, eyes, and spleen are other organs often affected; breast, ovaries, stomach and testicles are rarely affected. Since testicular involvement is rare, in case of a mass in the testicles in patient with sarcoidosis, testicular biopsy should be performed to exclude malignancies. There are few case reports about testicular involvement of sarcoidosis in the literature. In this article, we aimed to present a case of sarcoidosis with testicular involvement that mimicked a testicular tumor and regressed after steroid therapy. A 23-year-old male patient with a known diagnosis of sarcoidosis with bilateral testicular mass was admitted to our outpatient clinic. In the scrotal USG and pelvic MR images performed on the patient, findings consistent with a mass in the bilateral testicles were detected. In addition, thoracic computed tomography revealed mediastinal lymphadenopathies. Intraoperative testicular biopsy was performed to the patient due to bilateral involvement. The biopsy proved testicular involvement of sarcoidosis. The lesions regressed after high-dose steroid therapy. Testicular involvement of sarcoidosis is a pathology that can mimic testicular tumors, confuse clinicians, and lead to misdiagnosis and treatment. Since it could be confused with a testicular tumor, potentially resulting in an orchiectomy, may lead to organ loss. Therefore, intraoperative testicular biopsy should be performed in patients with suspected sarcoidosis.

Keywords: sarcoidosis, testicular sarcoidosis, testicular cancer, differential diagnosis

Testicular Sarcoidosis mimicking bilateral testicular cancer

T2-weighted MRI shows multiple nodular lesions below 6 mm in size, with weak heterogeneous contrast uptake with arrows

PP-52

Kliniğimize Jinekomasti ve Testis Kitlesi İle Başvuran Leydig Hücreli Testis Tümörlü İki Olgu

Soner Çoban[1], Abdullah Gül[1], Halil İbrahim Tarhan[1], Murat Öztürk[1], Salim Zengin[1], Betül Aytekin[2]
[1]SBÜ, Bursa Yüksek İhtisas Eğitim ve Araştırma Hastanesi, Üroloji Kliniği, Bursa
[2]SBÜ, Bursa Yüksek İhtisas Eğitim ve Araştırma Hastanesi, Patoloji Kliniği, Bursa

GİRİŞ: Jinekomasti fizyolojik ya da patolojik nedenlerden dolayı erkek memesinin benign hipertrofisidir. Toplumda %32-36 sıklığında görülen yaygın bir problemdir. Erkek meme dokusundaki duktal dokunun, stromanın ya da yağ dokusunun artmasıyla meydana gelir. Jinekomastinin en sık nedeni idiopatik olmakla birlikte, obezite, endokrin nedenler, neoplazmlar (adrenal, testis, hipofiz ve bronkojenik), sistemik hastalıklar (böbrek yetmezlikleri, siroz, beslenme bozuklukları), ilaç kullanımına (özellikle prostat kanserinde kullanılan androjen deprivasyon tedavisi) bağlı olarak sık görülür ve fizyolojik nedenlere de bağlı olabilir. Leydig hücreli tümör (LCT) testisin nadir (%4) görülen seks kord stromal hücreli tümörlerinden biridir. Genellikle endokrin değişiklikler olmakla beraber, testiste ağrısız kitle veya insidental olarak ortaya çıkan bir tümördür. Çocuklarda puberte prekoks ve erişkinde bazen hormonlara bağlı klinik bulgular görülebilir. Vakaların %97,5 oranında benign olup malignite oranı özellikle ileri yaşta artar. Biz bu olgu sunumunda jinekomasti ve testiküler şişlik bulgusu ile başvuran iki hastamızı inceledik.

VAKA: 1 yıldır olan jinekomasti şikayetiyle endokrinoloji polikliniğine başvuran ve tarafımıza yönlendilirilen 24 yaşında hastaya prolaktinoma öntanısıyla hipofiz MRI çekilmiş ve MRI görüntülemede patolojiye rastlanılmamış. Hastanın total testosteron 199 ng/dl FSH: 10,8 mIU/ml LH: 3,1 mIU/ml olup testis tümör markerları negatif olarak saptandı. Çekilen skrotal USG'de ise sol testis orta kesimde 13*10mm solid lezyon(testis tm?) izlendi. Bunun üzerine hastaya sol inguınal orşiektomi yapıldı ve patoloji raporu LCT ve cerrahi sınır negatif olarak geldi (Resim 1).

Diğer hastamız skrotumda 3 aydır şişlik şikayeti olan muayenede sol testiste 3 cm sert testiküler kitle tespit edilen 30 yaş hasta idi. Skrotal doppler USG'de sol testiste 39*20mm hipervasküler karakterde solid lezyon tespit edildi. Hastamızın testis tümör markerları negatifti. Hastaya sol radikal inguinal orşiektomi yapıldı. Patoloji raporu LCT ve cerrahi sınır negatif olarak geldi. Hastalarımız, sistemik taramalarında metastaz saptanmadığı için ek tedavi verilmeden takibe alınmışlardır.

SONUÇ: LCT, en yaygın görülen spermatik kord/stromal tümörüdür. Yaklaşık %25 çocuklarda görülmekle beraber çoğu 20-60 (pik: 30-35) yaş arası erişkinlerde görünür. Hastaların %30 kadarı jınekomasti ile başvururlar. Fizik muayenede jinekomasti ve testiküler kitle birlikteliği saptanan hastalarda öncelikli olarak LCT akla gelmelidir. Altın standart tedavi seçeneği radikal inguinal orşiektomidir.

Anahtar Kelimeler: Jinekomasti, Leyding hücreli tümör, testiküler kitle

Two Cases with Leydig Cell Tumors of the testis who applied to our clinic with gynecomastia and testicular mass

Soner Çoban[1], Abdullah Gül[1], Halil İbrahim Tarhan[1], Murat Öztürk[1], Salim Zengin[1], Betül Aytekin[2]
[1]Department of Urology, University of Health Sciences Turkey, Bursa Yuksek Ihtisas Training and Research Hospital, Bursa, Turkey
[2]Department of Pathology, University of Health Sciences Turkey, Bursa Yuksek Ihtisas Training and Research Hospital, Bursa, Turkey

INTRODUCTION: Gynecomastia is benign hypertrophy of the male breast due to physiological or pathological reasons. It is a common problem with a frequency of 32-36% in the population. It occurs with the increase of ductal tissue, stroma or adipose tissue in male breast. The most common cause of gynecomastia is idiopathic. Also, it can be observed in a lot of conditions such as obesity, endocrine causes, neoplasms (adrenal, testicular, pituitary, and bronchogenic), systemic diseases (renal failure, cirrhosis, nutritional disorders), drug use, especially due to androgen deprivation therapy used for prostate cancer and even physiological reasons.

Leydig cell tumor (LCT) is rarely seen (4%) as sex cord stromal cell tumors of the testis. It usually determines incidentally or with hormonal changes, with a painless mass in the testis. Precocious puberty in children and sometimes hormone-related clinical findings in adults can be seen. Approximately 98% of the cases are benign, and the odds of malignancy increases in advanced age. In this case report, we examined two patients who presented with gynecomastia and testicular swelling.

CASES: A 24-year-old patient, who applied to the endocrinology outpatient clinic with the complaint of gynecomastia for 1 year, had a pituitary MRI with the prediagnosis of prolactinoma and no pathology was found in the MRI and was referred to us. The patient's total testosterone was 199 ng/dl FSH: 10.8 mIU/ml, LH: 3.1 mIU/ml and testicular tumor markers were within the normal range. In the scrotal USG, a 13*10mm solid lesion was observed in the middle part of the left testis. Thereupon, the patient underwent left inguinal orchiectomy. The pathology report was LCT (Figure 1).

Our other patient was a 30-year-old patient who had swelling in the scrotum for 3 months and a 3 cm hard testicular mass detected during the examination in the left testis. In scrotal Doppler USG, a 39*20mm hypervascular solid lesion was detected in the left testis. Testicular tumor markers of the patient were within the normal range. The patient underwent left radical inguinal orchiectomy. The pathology report was concluded as LCT.

Surgical margins of the tumors were negative. Since no metastases were detected in the systemic screening, the patients were followed up without additional treatment.

CONCLUSION: LCT is the most common spermatic cord/stromal tumor. Its frequency is about 25% in children, but most appear in adults aged 20-60 (peak: 30-35 year). Up to 30% of patients present with gynecomastia. LCT should be considered primarily in patients with gynecomastia and testicular mass on physical examination. The gold standard treatment is radical inguinal orchiectomy.

Keywords: Gynecomastia, Leydig cell tumor, testicular neoplasms

Resim 1. Leydig hücreli tümör mikroskopik olarak patoloji görüntüleri
Figure 1. Leydig cell tumor microscopic pathology images

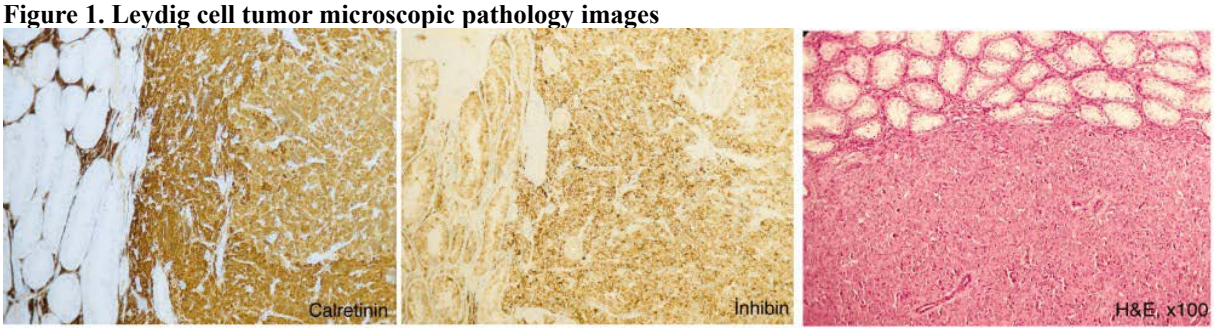

Mikroskopik olarak, H&E boyamada bol eozinofilik sitoplazmalı ve belirgin pleomorfik çekirdekli fibrovasküler septa hücreleri ile ayrılmış tabakalar halinde düzenlenmiş kitle hücreleri ve inhibin(+) ve calretinin(+) immun boyamalar
Microscopically, the mass cells arranged in sheets separated by fibrovascular septae cells with abundant eosinophilic cytoplasm and prominent pleomorphic nucle, inhibin(+) and calretinin(+) immunostaining

PP-53

Nadir Bir Olgu Olarak Skrotal Liposarkom

Onur Erdemoğlu[1], Taha Çetin[1], Mahmut Çınar[1], Muhammet Bilal Nart[1], Ertuğrul Şefik[2], Kağan Türker Akbaba[1], Niyazi Özgür Kurul[1], İbrahim Halil Bozkurt[1], Tansu Değirmenci[1]
[1]Sağlık Bilimleri Üniversitesi,İzmir Bozyaka Sağlık Uygulama ve Araştırma Merkezi, Üroloji Anabilim Dalı
[2]Tınaztepe Galen Hastanesi, Üroloji Anabilim Dalı

Giriş: Skrotal sarkomlar ve paratestiküler sarkomlar oldukça nadir görülen tümörlerdir. Sarkomlar içerisinde en sık liposarkom görülür ve immatür yağ dokusuna diferansiye olan bir sarkomdur.

Hastaların genelikle başvuru semptomu skrotumda hızla büyüyen sert diffüz kitledir. Paratestiküler sarkomlar nadir görülen tümörler olduğundan tedavi seçenekleri az sayıda olguyla yapılmış retrospektif çalışmaya dayalıdır. Tedavide çevre yumuşak dokuların eksizyonu ile birlikte radikal orşiektomi uygulanır. Adjuvan ve neoadjuvan tedaviler konusunda net bir tedavi protokolü mevcut değildir.

Olgu Sunumu: 82 yaşında erkek hasta, sağ skrotal şişlik şikayeti nedeni ile tarafımıza başvuruda bulundu. Geçmiş tıbbi öyküsünde 2004 yılında sağ inguinal herni nedeni ile operasyon öyküsü mevcut olup patoloji raporunda çıkarılan patoloji spesmanında lipom olarak raporlandığı bilinmektedir. Bilinen diyabetes mellitus ve hipertansiyon tanıları mevcut idi.Ayrıca sağ femur protez takılma öyküsü mevcut idi. Fizik muayenesinde sağ skrotumu dolduran fikse ve sert kitle görüldü. Sağ testis ile ayırt edilemedi. Sol testis ve sol skortum olağan olduğu görüldü.

Hastanın laboratuvar tetkiklerinde kreatinin: 0.70 mg/ dl, üre 30, CRP: 9 Hemoglobin 11.5 g/dl, TİT:olağan LDH: 171 U /L, beta-HCG: 1,52 IU/L alfa-feto protein (AFP): 1,43 ug/L olarak görüldü. Hastanın skrotal usg sonucu; ‘’sağ skrotumda büyüğü 60x30 mm boyutlarında bir kaç adet hipoekoik nodüler lezyon izlenmiştir ayrıca bu lezyonların süperior komşuluğunda 42x26 mm boyutlarında LAP ile uyumlu olabilecek solid lezyon izlenmektedir. ‘’ olarak raporlanmıştır.

Hasta radikal orşiektomi planıyla servisimize interne edilerek kontrastlı tüm abdomen ve toraks bilgisayarlı tomografi (BT) çekildi. Tomografi raporunda; ‘’Sağda skrotum boyutları artmış görünümde olup skrotum içerisinde sınırları birbirinden net olarak ayrılmayan bazıları yüksek dansitede ve bazıları kistik-nekrotik görünümde multiple nodüler kitle lezyonları izlenmiştir Sağ inguinal bölgede ayrıca cilt altı yağlı dokuda bir kaç adet eşlik eden kalın korteksli LAPlara ait görünümler izlenmektedir.’’(resim 1). Hastanın toraks ve tüm abdomen BT raporunda başka patolojik bir bulguya rastlanmadı.

Hastaya sağ radikal orşiektomi ve inguinal lenf nodu diseksiyonu uygulandı.Radikal orşiektomi ameliyatında sağ testisin çevre dokulara yapışık oldu sert olduğu görüldü. Tümörün sağ ingüinal bölgeye devam ettiği görüldü. Geçmiş tıbbi öyküsünde sağ ingüinal herni operasyon öyküsü olan hastanın mesh materyali tanımlandı ve kitlenin mesh materyaline denk uzanım gösterdiği gözlendi. Kitle enblock çıkarılarak patolojiye gönderildi.

Hastanın operasyon takiplerinde sorun gelişmedi. Post op 1. günde taburcu edildi. Hastanın patoloji raporunda tanı olarak: Dediferansiye Liposarkom, tümör çok sayıda nodülden oluşmaktadır. En büyük nodülün boyutu 10x7x6 cm, en küçüğünün boyutu 1x1x1,2 cm’dir. Materyel içinde 4 adet reaktif lenf nodülü görülmüştür. Rezeksiyon sınırında tümör izlenmemiştir olarak belirtilmiştir.

Hasta multimodal tedavi önerileri açısından tıbbi onkoloji polikliniğine yönlendirildi. Hastanın kontrol muayenesinde skrotal bir patoloji görülmedi. Hastaya uzun dönem takiplerinde kontrol kontrastlı radyolojik tetkikler planlanmıştır.

Sonuç: Liposarkom; paratestiküler bölge sarkomlarının yaklaşık %20’sini oluşturur. Bu tümörler spermatik kord çevresi var olan yağ dokudan ya da daha önceden bulunan lipomun malign transformasyonuyla gelişebilir. Olgumuzda da daha önce geçirilmiş inguinal herni operasyonu sonrası çıkarılan patoloji spesmanı lipom olarak raporlanmıştır.

Tedavi yaklaşımları, radikal orşiektomi paratestiküler liposarkomlar için altın standart tedavidir.

Sonuç olarak skrotal kitle ile başvuran hastalarda benign patolojiler ile birlikte ön tanı olarak skrotal liposarkomların da düşünülmesi gereklidir ve uygun tedavi sonrası uzun dönem takip edilmelidir.

Anahtar Kelimeler: Paratestiküler Kitle, Radikal Orşiektomi, Skrotal Liposarkom,

Scrotal Lıposarcoma As A Rare Case

Onur Erdemoğlu[1], Taha Çetin[1], Mahmut Çınar[1], Muhammet Bilal Nart[1], Ertuğrul Şefik[2], Kağan Türker Akbaba[1], Niyazi Özgür Kurul[1], İbrahim Halil Bozkurt[1], Tansu Değirmenci[1]
[1]University Of Health Sciences, Izmir Bozyaka Health Practice and Research Center, The Department of Urology
[2]Tınaztepe Galen Hospital, Department of Urology

Introduction: Scrotal sarcomas and paratesticular sarcomas are extremely rare tumors. Among sarcomas, liposarcoma is the most common.

Generally, the presenting symptom of the patients is a rapidly growing hard diffuse mass in the scrotum. Because they are rare tumors, treatment options are based on a retrospective study with a small number of cases. In treatment, radical orchiectomy is performed with excision of the surrounding soft tissues. There is no clear treatment protocol for adjuvant and neoadjuvant treatments.

Case Report: An 82-year-old male patient applied to us with the complaint of right scrotal swelling. In his past medical history, he had an operation due to a right inguinal hernia in 2004, and it was a lipoma in his pathology report. Physical examination revealed a fixed and firm mass filling the right scrotum. Left testis and left scrotum were found to be normal.

In laboratory tests of the patient, creatinine: 0.70 mg/dl, urea 30, CRP: 9 Hemoglobin 11.5 g/dl, TIT: usual LDH: 171 U/L, beta-HCG: 1.52 IU/L, alpha-feto protein (AFP): 1.43 ug/L. Scrotal USG of the patient: “A few hypoechoic nodular lesions, the largest of which are 60x30 mm in size, in the right scrotum and 42x26 mm LAP in the superior adjacent area are observed.” The patient was admitted to our service with a radical orchiectomy plan, and computed tomography (CT) of the entire abdomen and thorax with contrast was taken. In the tomography report; “On the right, multiple nodular mass lesions were observed, some of which were cystic-necrotic in appearance, with increased scrotum dimensions, and whose borders did not separate from each other in the scrotum. Accompanying LAPs are observed in the subcutaneous fatty tissue in the right inguinal region. No other pathological finding was found in the imaging of the patient. The patient underwent right radical orchiectomy and inguinal lymph node dissection. In the operation, it was observed that the right testis was adhered to the surrounding tissues and was hard. It was observed that the tumor extended equally to the right inguinal region and mesh material. The mass was unblocked and sent to pathology The pathology report of the patient: “Dedifferentiated Liposarcoma, the tumor consists of many nodules. The size of the nodule is 10x7x6 cm. 4 reactive lymph nodes were seen in the material. No tumor was observed at the resection margin. The patient was referred to the medical oncology clinic for multimodal treatment recommendations. No scrotal pathology was observed in the control examination of the patient. The patient’s follow-up and controls continue.

Liposarcomas may develop from the existing adipose tissue around the spermatic cord or by malignant transformation of a pre-existing lipoma. In our case, a previous inguinal hernia operation was a lipoma as a result of pathology. Radical orchiectomy is the gold standard treatment for paratesticular liposarcomas. Scrotal liposarcomas should be considered as a preliminary diagnosis together with benign pathologies in patients presenting with a scrotal mass, and long-term follow-up should be followed after appropriate treatment.

Keywords: Paratesticular Mass,Radical Orchectomy, Scrotal Liposarcoma,

Resim 1
Image 1

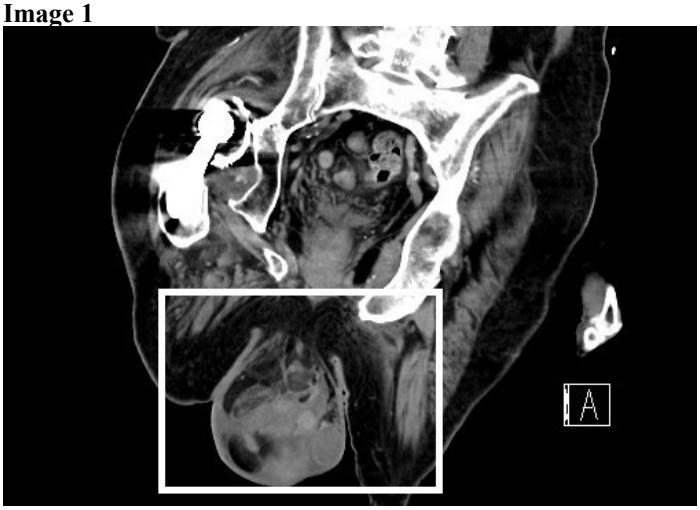

Resim 1:Kontrastlı BT görüntüsü
Image 1: Contrast CT image

PP-54

Skrotumu invaze eden dev testis tümörü

Adem Emrah Coğuplugil, Doğucan Nuri Uğur, Can Sicimli, Cihat Özcan, Selahattin Bedir
Gülhane Eğitim ve Araştırma Hastanesi, Üroloji Ana Bilim Dalı,Ankara

Giriş: Testis tümörleri erkek cinsiyette görülen tümörlerin %1-%1.5 'ini oluşturur. Genç yaş erkek hasta grubunda en sık görülen solid tümörlerdir. Erken tanı ve tedavi ile yüksek kür oranları sağlanabilmesi nedeniyle klinikte tanı ve tedaviye kadar geçen süre önem arz etmektedir. Testis tümörleri %2-5 oranında ekstragonadal odaklardan tanı alabilmektedir. Burned-out tümör olarak adlandırılan bu durum herhangi bir tanı almadan testisteki odaklarda regresyon görülmesi ve tanının ekstragonadal odaktan konması olarak tanımlanmaktadır. Burned-out tümörler çoğunlukla retroperitoneal odaklardan tanı almakta olup metastazlar mediastinal, servikal, aksiller lenf nodlarının yanısıra karaciğer ve akciğer gibi visseral organlardan da görülebilmektedir. Bu olgumuzda karaciğer metastazından tanı alan testis tümörü olgusu ve daha sonra testiste gelişen yeni odak sonrası skrotumu invaze eden dev kitleye yapılan radikal orşiektomi ve debridman operasyonu sunulacaktır.

Olgu sunumu: 30 yaşında erkek hasta kliniğimize skrotal şişlik ağrı ve skrotumda kanamalı lezyon nedeniyle tıbbi onkoloji kliniği tarafından refere edildi. Hastanın öyküsünde dış merkeze 3 yıl önce yan ağrısı ile başvurusu sonrası yapılan görüntülemelerinde karaciğerde metastatik odaklar saptanmış ve bu odaklardan yapılan biyopside yolk sac tümör ile uyumlu patolojik sonuç görülmüş. Hastanın bu dönemde yapılan skrotal ultrasonografisinde tümöral odak veya şüpheli kitle saptanmamış, skrotal muayenesinin normal olduğu kaydedilmiş. Hasta multipl metastazları nedenli kemoterapi tedavisi almış. 6 ay önce sağ skrotal ağrı ve şişlik şikayetleri başlayan hastanın skrotumda ülsere, kanamalı lezyonu görülmesi üzerine üroloji konsültasyonu istenmiş. Hastanın AFP değeri 8793 ng/ml, B-HCG değeri 324 mIU/ml, LDH değeri 4814 U/L saptanmış. Yapılan evrelemesinde yaygın karaciğer,akciğer metastazları ve retroperitoneal lenf nodu metastazları izlenmiş. Hastanın muayenesinde sağ hemiskrotumu invaze eden yaklaşık 30 cm kitle ve skrotum inferiorunda kanamalı ülsere alan izlendi. Aktif kanaması olan hastanın hgb 7.8 mg/dl saptanması üzerine eritrosit süspansiyonu transfüzyonu planlandı ve skrotal debridman+sağ radikal orşiektomi planlandı.

Cerrahi teknik: Genel anestezi altında litotomi pozisyonunda, uygun boyama ve steril örtümü takiben skrotal lezyon altına destek konularak öncelikle sağ inguinal kesi ile katlar geçildi. Sağ spermatik kord askıya alındı, eksternal inguinal ring seviyesinde kord bağlanarak kesildi. Takiben skrotumda sağlıklı cilt sınırından eksizyon yapıldı ve kitle diseke edilerek sol hemiskrotum ve sol testis korunarak eksziyon gerçekleştirildi. Kanama kontrolünün sağlanması sonrası skrotal bölgeye silikon dren konuldu ve skrotal dokular 2-0 prolen ile sütüre edilerek kapatıldı.(RESİM 1)

Sonuç: Olguda patolojik spesimenin 5340 gr ağırlığında ve 15x30 cm boyutunda olduğu saptandı ve patolojik inceleme için gönderildi. Patoloji sonucu karışık germ hücreli tümör olarak yorumlandı(yolk salk tümörü (%90)+embriyonel karsinom (%9)+teratoma (%1)). Bu olgumuzda olduğu gibi erken radikal orşiektomi ile müdahale edilmeyen testis tümörlerinde skrotum invazyonu ve büyük boyutta kitleler görülebilmekte ve hayatı tehdit edici kanama ve enfeksiyonlara sebebiyet verebilmektedir. Olgumuzda olduğu gibi dev kitle olarak nitelendirilebilecek germ hücreli tümörler nadir görülmekte olup cerrahi ve medikal tedaviler ile hastalar takip edilmektedir. Olgumuz cerrahiden 1 ay sonra solunum problemi nedeniyle ölmüştür.

Anahtar Kelimeler: radikal orşiektomi,skrotal invazyon,testis tümörü

Giant testicular tumor with scrotal invasion

Adem Emrah Coğuplugil, Doğucan Nuri Uğur, Can Sicimli, Cihat Özcan, Selahattin Bedir
Gulhane Research and Training Hospital, Department of Urology, Ankara

Introduction: Testicular tumors constitute 1% to 1.5% of tumors seen in males.They are the most common solid tumors in the young male patient group.Since early diagnosis and treatment can provide high cure rates,the time between diagnosis and treatment in the clinic is important.Testicular tumors can be diagnosed from extragonadal areas at a rate of 2-5%.This condition, which is called burned-out tumor, is defined as regression in testis without any diagnosis and diagnosis from extragonadal areas. Burned-out tumors are mostly diagnosed from retroperitoneal areas,metastases can also originate from mediastinal,cervical,axillary lymph nodes,as well as from visceral organs such as liver and lung can be seen.In this case,radical orchiectomy and debridement operation performed on the giant mass invading the scrotum after a new tumor developed in the testis will be presented.

Case report: A 30-year-old male patient was referred to our clinic by the medical oncology clinic because of scrotal swelling,pain and hemorrhagic lesion in the scrotum.In the patient's history,metastates were detected in the liver in the imaging performed after he was admitted to an external center with flank pain 3 years ago,and a pathological result consistent with a yolk sac tumor was observed in the biopsy performed from these metastates.No tumoral finding or suspicious mass was detected in the scrotal ultrasonography of the patient during this period,it was noted that the scrotal examination was normal.The patient received chemotherapy treatment for multiple metastases.Urology consultation was requested when the patient started to complain of right scrotal pain and swelling 6 months ago, when an ulcerated and bleeding lesion was observed in the scrotum.The patient's AFP was 8793, B-HCG was 324, LDH was 4814.Diffuse liver,lung metastases and retroperitoneal lymph node metastases were observed in the staging.In the examination of the patient,approximately 30cm mass invading the right hemiscrotum and bleeding ulcerated area in the inferior of the scrotum were observed.Scrotal debridement+right radical orchiectomy was planned.

Surgical technic: Under general anesthesia,in the lithotomy position,after proper cleaning and sterile dressing,a support was placed under the scrotal lesion and the layers were opened with a right inguinal incision.The right spermatic cord was clamped and cut at the level of the external inguinal ring.Subsequently,excision was made from the healthy skin border in the scrotum and the mass was dissected,the excision was performed while preserving the left hemiscrotum and left testis.After bleeding control,silicone drain was placed in the scrotal region and the scrotal tissues were closed by suturing with 2-0 prolene.

Conclusion: The pathological specimen was found to be 5340 g in weight and 15x30 cm in size and sent for pathological examination. The pathology result was interpreted as mixed germ cell tumor(yolk salk tumor (90%)+embryonic carcinoma (9%)+teratoma (1%). As in our case, scrotal invasion and large masses can be seen in testicular tumors that are not treated with early radical orchiectomy may cause life-threatening bleeding and infections.Germ cell tumors,which can be described as giant masses, are rare, as in our case, and patients are followed up with surgical and medical treatments.Our case died 1 month after surgery due to respiratory problem.

Keywords: radical orchiectomy,scrotal invasion,testicular cancer

RESİM 1
PICTURE 1

A)Ülsere dev skrotal kitle B)Spermatik kordun klemplenmesi ve askıya alınması C)Orşiektomi ve debridman sonrası D)Süturasyon E)Patolojik spesimen
A)Giant scrotal mass with ulceration B)Clamped spermatic cord C)Orchiectomy and debridement D)Suturation E)Pathological specimen

PP-55

Sürrenalektomi Olan 45 Hastanın Klinik Özellikleri

Aydemir Asdemir, Arslan Fatih Velibeyoğlu, Hüseyin Saygın, Esat Korğalı
Cumhuriyet Üniversitesi, Üroloji Ana Bilim Dalı, Sivas

GİRİŞ: Sürrenal kitleler kimi zaman hiçbir bulgu vermeden rastlantısal tetkikler esnasında, kimi zaman da özellikle endokrinoloji başta olmak üzere diğer kliniklerin yönlendirmesi ile, kimi zaman da kitlenin kapladığı hacim etkisi ile ortaya çıkan bulgularla gelebilirler. Benign karakterde fonksiyone veya non¬fonksiyone bir adenom olabilirler. Bazen de malign potansiyel taşıyabilirler. Bu çalışmada kliniğimizde yapılan sürrenalektomi verilerinin karşılaştırılması amaçlandı.

MATERYAL-METOD: Aralık 2010 ile Mart 2022 tarihleri arasında Sivas Cumhuriyet Üniversitesi Hastanesi Üroloji Kliniğince yapılan sürrenalektomi verileri karşılaştırıldı. Yaş, cinsiyet, taraf bilgisi, cerrahi yöntem ve patoloji sonuçları kayıt edildi.

BULGULAR: Yaşları 26 ile 83 arasında değişen 45 hasta rerospektif olarak incelendi. Sürrenalektomi yapılan 45 hastanın 1'i bilateral (% 2.2), 25'i (% 55,5) sağ ve 19'u sol (% 42,3) sürrenalektomi idi. Bu vakaların 18'i (% 39,6) erkek, 27'si (% 59,4) kadın olup, 31 (bilateralin bir tarafı da)'i (% 67,4) laparoskopik operasyon, 15 (bilateralin diğer tarafı da)'i (% 32,6) ise açık operasyon idi. Operasyon sonrası histopatolojik sonuçlar arasında 17 (% 36.95) adrenal kortikal adenom, 8 (% 17.4) benign feokromasitoma, 2 (% 4.35) malign feokromasitoma, 6 (% 13.04) adrenal kist, 5 (% 10.86) karsinom metastazı, 2 (% 4.36) miyelolipom, 2 (% 4.36) benign adrenal kortikal onkositoma, 1 (% 2.17)borderline adrenal kortikal onkositom, 1 (%2.17) onkositik adrenal kortikal karsinom, 1 (%2.17) kist hidatik ve 1 (%2.17) kanama ve nekroz alanları içeren adrenal dokusu bulunmakta idi.

SONUÇ: Sürrenalektomi sonrası yapılan histopatolojik so¬nuçlar malignite açısından anlamlı olmasının yanında, tedavi planı açısından da önem arz etmektedir.

Anahtar Kelimeler: Adrenal kitle, adrenokortikal adenom, sürrenalektomi

Clinical Characteristics of 45 Patients with Surrenalectomy

Aydemir Asdemir, Arslan Fatih Velibeyoğlu, Hüseyin Saygın, Esat Korğalı
Department of Urology, Cumhuriyet University, Sivas, Turkey

INTRODUCTION: Adrenal masses sometimes appear during incidental examinations without any findings, sometimes with the guidance of other clinics, especially endocrinology, and sometimes with findings that occur with the volume effect of the mass. They may be functional or non-functional adenomas of benign character. Sometimes they can be malignant. This study aimed to compare the surrenalectomy data performed in our clinic.

MATERIALS-METHODS: The data of surrenalectomies performed by Sivas Cumhuriyet University Hospital Urology Clinic between December 2010 and March 2022 were compared. Age, sex, side information, surgical method, and pathology results were recorded.

RESULTS: Forty five patients, aged between 26 and 83, were retrospectively analyzed. Of 45 patients who underwent surrenalectomy, 1 (2.2%) was bilateral, 25 (55.5%) were right, and 19 (42.3%) were left (42.3%) adrenalectomy. Of these cases, 18 (39.6%) were male, 27 (59.4%) were female, 31 (on one side of the bilateral) (67.4%) laparoscopic operation, 15 (on the other side of the bilateral) and (32.6%) of them were open operation. Postoperative histopathological results were 17 (36.95%) adrenal cortical adenomas, 8 (17.4%) benign pheochromocytomas, 2 (4.35%) malignant pheochromocytomas, 6 (13.04%) adrenal cysts, 5 (10.86%) carcinoma metastases, 2 (4.36%) myelolipomas, 2 (4.36%) benign adrenal cortical oncocytomas, 1 (2.17%) borderline adrenal cortical oncocytoma, 1 (2.17%) oncocytic adrenal cortical carcinoma, 1 (2.17%) hydatid cyst, and 1 (2.17%) adrenal tissue containing areas of bleeding and necrosis.

CONCLUSION: Histopathological results of surrenalectomy are not only significant in terms of malignancy but also important in terms of the treatment plan.

Keywords: Adrenal mass, adrenocortical adenoma, adrenalectomy

PP-56

4K görüntüleme teknolojisi ile sağ laparoskopik sürrenalektomi

Hüseyin Çelik, İlhan Geçit, İbrahim Topçu, Ahmet Çamtosun, Ali Beytur
İnönü Üniversitesi, Üroloji Anabilim Dalı, Malatya

Endovizyon görüntüleme sistemi ürolojik hastalıklarının tanı ve tedavisinde kullanılmaktadır. Son dönemde endovizyon sisteminde bulunan dar bant görüntüleme tekniği, ürolojik hastalıklarının erken teşhis, doğru tanı ve uygun cerrahi tedavi yönteminin belirlenmesi adına çok büyük gelişmeler sağlamıştır. Bu çalışmada kliğimizde 4K endovizyon sistemi ile yapılan laparoskopik sürrenalektomi vakasını paylaştık.

Kırksekiz yaşında kadın hasta hipertansiyon nedeniyle takip edilirken, yapılan tetkiklerinde sağ böbreküstü bezinde yaklaşık 60x45 mm'lik solid kitle saptanması üzerine endokrinoloji bölümünce araştırılmıştır. DST ile baskılanamayan kortizol yüksekliği tespit edilen hasta cerrahi için kliniğimize yönlendirildi. Hastaya laparoskopik sürranelektomi yapıldı.

Operasyon yaklaşık 1 saat sürdü. Operasyon esnasında herhangi bir komplikasyon olmadı. Hasta postoperatif 3.gün taburcu edildi. Hastanın nihai patolojisi 56x40 mm myelolipom komponenti bulunan adrenokortikal tümör olarak raporlandı. Laparoskopik cerrahide cerrahın deneyimi önemli olmakla birlikte, yüksek teknolojili görüntülemeler sayesinde yüksek görüntü parlaklığı, etkileyici renk ayrımı ve detaylardaki keskinlik artar. Böylece yüksek onkolojik ve fonksiyonel başarı sağlayabilir.

Anahtar Kelimeler: laparoskopi, sürrenenal adenom, sürrenelektomi.

Right laparoscopic surrenalectomy with 4k imaging technology

Hüseyin Çelik, İlhan Geçit, İbrahim Topçu, Ahmet Çamtosun, Ali Beytur
Deparment of Urology, Inonu University, Mlatya, Turkey

Endovision imaging system is used in the diagnosis and treatment of urological diseases. Recently, the narrowband imaging technique in the endovision system has made great advances in early diagnosis, accurate diagnosis and determination of the appropriate surgical treatment method of urological diseases. In this study, we shared a case of laparoscopic adrenalectomy performed with a 4K endovision system in our clinic.

While a 48-year-old female patient was being followed up for hypertension, a solid mass of approximately 60x45 mm was detected in the right adrenal gland, and she was investigated by the department of endocrinology. The patient, who was found to have elevated cortisol that could not be suppressed by DST, was referred to our clinic for surgery. The patient underwent laparoscopic adrenalectomy.

The operation took about 1 hour. There were no complications during the operation. The patient was discharged on the 3rd postoperative day. The final pathology of the patient was reported as an adrenocortical tumor with a 56x40 mm myelolipoma component. In addition to the fact that the surgeon's experience is important in laparoscopic surgery, high image brightness, impressive color separation and sharpness in details increase thanks to high-tech imaging. Thus, it can provide high oncological and functional success.

Keywords: laparoscopy, adrenalenal adenoma, adrenalectomy.

PP-57

Nadir bir Ürogenital Sistem enfeksiyon ajanı: Şistozoma Hematobium

Mecit Çelik, Buğra Bilge Keseroğlu, Rüştü Cankon Germiyanoğlu, Ali Kaan Yıldız
Ankara Şehir Hastanesi, Üroloji Ana bilim Dalı, Ankara

Şistozomiyazis, birçok düşük ve orta gelirli ülkede endemik olan paraziter bir enfeksiyondur. Dünya Sağlık Örgütü (WHO), şistozomiyazisin Afrika, Asya ve Latin Amerika›daki 76›dan fazla düşük ve orta gelirli ülke de dahil olmak üzere dünya çapında 200 milyondan fazla insanı enfekte ettiğini tahmin ediyor. Parazitin bulaşıcı formu tatlı su salyangozlarından çıkar ve cilt temasıyla insanları enfekte eder. Schistosoma türlerinden biri olan Şistozoma Hematobium, Genitoüriner Sistem venlerine yerleşir ve yumurtasını mesane, üreterler ve genital organ venlerine bırakır. Şistozomiyazis, Siştozoma İlişkili Mesane Kanseri(SA-BC) de dahil olmak üzere önemli morbiditeye neden olarak birçok organ ve sistemi etkileyebilir. Ülkemizde son derece az görülmesi nedeniyle Şistozomiyazisin bilgi ve klinik deneyimindeki eksiklikler yetersiz tedaviye yol açabilir. Bu sunumda 77 yaşında, 2 yıldır idrarda kanama ve alt üriner sistem semptomları olan bu hastaya yapılan üriner ultrasonda mesane lümenini tama yakın dolduran 10x7 cm lik solid kitle üzerine hastanemize başvuran hasta üzerinden eksikleri tamamlamayı ve bilgileri tazelemeyi hedefliyoruz.

Anahtar Kelimeler: Şistozomiyazis, Mesane Kanseri, Üriner Sistem Enfeksiyonu

A rare Urogenital System infectious agent: Schistosoma Haematobium

Mecit Çelik, Buğra Bilge Keseroğlu, Rüştü Cankon Germiyanoğlu, Ali Kaan Yıldız
Departmen of Urology, Ankara City Hospital, Ankara, Turkey

Schistosomiasis is a parasitic infection that is endemic in many low- and middle-income countries. The World Health Organization (WHO) estimates that schistosomiasis infects more than 200 million people worldwide, including more than 76 low- and middle-income countries in Africa, Asia, and Latin America. The contagious form of the parasite originates in freshwater snails and infects humans by skin contact. Schistosoma haematobium, one of the Schistosoma species, settles in the genitourinary system veins and lays its eggs in the bladder, ureters and genital organ veins. Schistosomiasis can affect many organs and systems, causing significant morbidity, including Schistosoma-associated bladder cancer (SA-BC). Since it is extremely rare in our country, the lack of knowledge and clinical experience of Schistosomiasis may lead to inadequate treatment. In this presentation, we aim to complete the deficiencies and refresh the information on a 77-year-old patient who applied to our hospital with a 10x7 cm solid mass that almost completely filled the bladder lumen in the urinary ultrasound performed, who had bleeding in the urine and lower urinary tract symptoms for 2 years.

Keywords: Schistosomiasis, Bladder Cancer, Urinary System Infection

Şistozomiyazis operasyon görünütüsü 1
Schistosomiasis operation image 1

PP-58

E coli kaynaklı ürosepsisin nadir bir komplikasyonu: Guillain-Barre sendromu

Timuçin Şipal[1], Meliha Türksever[2], Hatice Tezcan[3], Ercan Yuvanç[4]
[1]Tekirdağ Çerkezköy Devlet Hastanesi, üroloji bölümü,Tekirdağ
[2]Tekirdağ Çerkezköy Devlet Hastanesi, Nöroloji Bölümü, Tekirdağ
[3]Tekirdağ Çerkezköy Devlet Hastanesi, Enfeksiyon hastalıkları bölümü, Tekirdağ
[4]Kırıkkale Üniversitesi, Üroloji Anabilim Dalı, Kırıkkale, Türkiye

GİRİŞ: Guillain Barre sendromu (GBS) dünya genelinde akut flask paralizinin en sık karşılaşılan nörolojik nedendir. Ölümcül sonuçları olması nedeni ile hastalığın erken tanı ve tedavisi çok önemlidir. Obstrüktif üreter taşı nedeni ile ortaya çıkan E.Coli kaynaklı ürosepsis sonrası böyle bir durum ile karşılaşmak oldukça nadirdir. Böylelikle biz bu vakada bu nadir komplikasyonu sunmak istedik.

VAKA: 47 yaşındaki bir kadın hasta acil servise septik şok durumunda başvurdu. İlk tedavinin ardından sepsise bağlı hipovolemik şok ön tanısı ile hasta yoğun bakıma yatırıldı. Abdominal tomografi 1.5 cm çapında sol üreter üst uç taşını ve buna bağlı sol hidrnefroz ve ayrıca sol ve sağ böbrekte birkaç adet taş varlığını gösterdi. Hemodinami stabil olduktan sonra hastaya de kompresyon amaçlı sol nefrostomi katateri takıldı (Figür1). Alınan idrar ve kan kültürlerinde ESBL pozitif E.Coli mikroorganizması üredi. Bunun üzerine 10 gün süreyle hasta günlük 1 gr ıv Meropenem ve 160 mg ıv Gentamisin tedavisi başlandı. Tedavi ile septik durumu düzelen hasta taş tedavisi için yoğun bakımdan üroloji servisine transfer edildi. Fakat ameliyat hazırlığı sürecindeki takipte hasta bir takım nörolojik belirtiler göstermeye başladı. Akut başlangıçlı simetrik alt ekstremitelerdeki güçsüzlük hızlıca üst ekstremitelere yayıldı. El ve ayaklarda hipoestezi, hiporeflexi, yürüme ve yutma gücüğü de diğer belirtiler arasındaydı. Nöroloji konsültasyonu hastanın tüm ekstremitelerinde 5/2 kas zayıflığı olduğunu tespit etmesinin ardından alınan beyin omurilik sıvısı (BOS) örneği yüksek protein (863 mg/dl) oranı, normal glukoz düzeyi ve steril kültür elde edildi (tablo1). Bunun üzerine hastaya GBS tansı konularak 5 gün süreyle intavenöz imminoglobulin (IVIG) tedavisi başlandı. Bu tedaviye dramatik bir şekilde cevap veren hastanın semptomları iki haftada normale döndü. Bir ay sonraki kontrolde hasta asemtomatikti ve üreter taşı endoskopik ürete taşı operasyonu ile alınmasının ardından nefrostomi tüpü çekilip iki taraflı d-j stent yerleştirildi. Ardından bir üst merkezde yapılan retrograt intrarenal cerrahi ile tam taşsızlık elde edildi.

TARTIŞMA ve SONUÇ: Guillan Barre sendromu dünya genelinde akut flask paralizinin en sık karşılaşılan nörolojik nedendir ve ciddi sonuçları olabileceği için uygun yönetimi hayati öneme sahiptir. Ürosepsis sonrası GBS ile karşılaşmak çok olası bir durum olmamakla birlikte, GIS ve akciğer kaynaklı enfeksyona bağlı ortaya çıkan sepsis sonrası GBS ile karşılaşıldığı literatürde bildirilmiştir ve en sık suçlanan organizmaların Campylobacter jejuni, Cytomegalovirus ve hepatit E virusü olduğu raporlanmıştır. Sorun eğer ürolojik cerrahi girişim gereken bir durumdan sonra gelişmiş ise takip sırasında ortaya çıkabilecek nörolojik belirtileri erkenden fark etmek prognoz açısından çok önemlidir zira aktif GBS geçiren bir hastaya uygulanacak herhangi bir cerrahi girişim ciddi sonuçlara yol açabilir. Böylelikle biz bu vaka sunumunda ürosepsis sonrası iyileşip cerrahi girişim bekleyen hastalarda ortaya çıkan hafif nörolojik belirtilerin GBS yi işaret edebileceğini hatırlatmak istedik.

Anahtar Kelimeler: Ürosepsis, Guillain Barre sendromu,Üreter Taşı, Hidronefroz

A rare complication of E Coli induced urosepsis; is Guillain-Barre syndrome

Timuçin Şipal[1], Meliha Türksever[2], Hatice Tezcan[3], Ercan Yuvanç[4]
[1]Tekirdag Cerkezkoy Public Hospıtal,department of Urology, Tekirdag, Turkey
[2]Tekirdag Cerkezkoy Public Hospital, Department of Neurology, Tekirdag, Turkey
[3]Tekirdag Cerkezkoy Public Hospıtal, Department of Infectıous Disease, Tekirdag, Turkey
[4]Department of Urology, Kirikkale University, Kirikkale, Turkey

İntroduction: Guillan Barre syndrome (GBS) is the most common neurological cause of acute flaccid paralysis worldwide. Early diagnosis and treatment of GBS is vital due to possible deadly consequences. It is unusual to see this condition following E. coli-induced urosepsis, which is caused by the obstructed ureteral stone. Therefore, this report presents an infrequent complication of E. coli-induced urosepsis, GBS.

CASE: A 47-year-old female patient was admitted to the emergency department in a septic shock state. After the initial management, the patient was transferred to the intensive care unit (ICU) with the preliminary diagnosis of a sepsis-related hypovolemic shock. An abdominal CT scan showed an obstructed left upper ureteral calculus 1.5 cm in size associated with mild hydronephrosis in the left kidney and atrophic signs in the right kidney. A nephrostomy catheter placement was carried out after hemodynamic stability had been ensured (figure1). According to the urine and blood culture, the causing organism was ESBL-positive E. coli. The patient had been treated with meropenem 1 mg daily and gentamicin 160 mg daily for ten days. The patient had been transferred to the urology ward for definitive treatment after the condition improved in ICU. During the follow-up, however, the patient showed some neurological signs and symptoms such as an acute onset symmetrical weakness of her lower extremities, which rapidly spread to her upper extremities, generalized hyporeflexia, and hypoesthesia in both hands and feet, difficulty walking, and problems in swallowing. A neurological consultation revealed that the patient's muscular strength was diminished to 2/5 in the bilateral extremities. An obtained cerebral spinal fluid (CSF) analysis revealed albumin-cytologic dissociation with an elevated protein level (863 mg/dl) and average close level (52 mg/dl), and no organisms were cultured in the CSF sample (table1). According to the test results and examinations, the patient had been diagnosed with GBS and treated with intravenous immunoglobulin (IVIG) for five days. After the treatment, the patient's condition improved rapidly over the next two weeks. One month later, the patient's left obstructed ureteral stones were removed with ureteroscopic surgery and the nephrostomy tube was changed with a bilateral D-J stent. Followed by bilateral retrograde intrarenal surgeries two weeks later in the tertiary center, the stone-free status was achieved.

DISCUSSION / CONCLUSION: GBS is the most common cause of acute flaccid paralysis worldwide, and proper management is essential due to poor prognosis. GBS after a urosepsis condition is scarce. Still, in some instances, it may develop after pulmonary or GIS-caused sepsis, and the most common organisms are Campylobacter jejuni, cytomegalovirus, and hepatitis E virus. When an uro-surgical problem causes the condition, awareness of the silent neurological symptoms in patients waiting for surgery is crucial for a urologist. So, any surgery on patients who experience active GBS would bode for severe consequences. Therefore, in this report, we aimed to remind the possibility of GBS for a patient who expresses mild neurological symptoms following recovery from urosepsis.

Keywords: Urosepsis, Guillain-Barre Syndrome, Ureteral calculus, Hidronephrosis

Sol üreter üst uçta obstrüksyona yol açan üreter taşı ve sol nefrostomi tüp
A left upper ureteral obstructing calculus and a left nephrostomy catheter

Ürosepsise neden olan akut obstrükte sol üreter üst uç taşına ilk müdahale olarak sol nefrostomi katateri takılıp dekompreson sağlandı.
A nephrostomy catheter was placed as a first management of obstructed ureteral calculus causing urosepsis.

Beyin Omurilik sıvı incelemesi, kan ve idrar kültür antibiyogram sonuçları

Parametreler	Etken Organizma	Antibiyotik Direnç+	Antibiyotik Duyarlı
İdrar Kültür sonuçları	Escherichia Coli ESBL + 50.000 CFU/mL	Cefazolin > 32 Ciprofloxacin >1 Trimethoprim/Sulplamethoxazole > 8/152 Cefixime >4 Ampicilin >16 Ceftazidime 8 Ceftriaxone >4 Levofloxacin >4 Nitrofrontain 128	Piperacilin/tazobactam 4/4 Meropenem <0.13 Gentamicin <2 Fosfomycin <16 Imıpenem 0.25
Kan Kültürü Sonuçları	Escherichia Coli ESBL +	Cefazolin > 32 Cefepime 8 Ciprofloxacin >1 Trimethoprim/Sulplamethoxazole > 8/152 Ampicilin >16 Ceftazidime 8 Ceftriaxone >4 Levofloxacin >4 Cefuroxime Sodium >16	Piperacilin/tazobactam 4/4 Meropenem <0.13 Gentamicin <2 Fosfomycin <16 Imıpenem 0.25 Amikasin <8 Amoxicilin/Clavulanate 8/2 Ampicilin/ sulbactam 2/8
BOS incelemesi	No	-	-
	Değerler		
LDH	12 U/L		
Glukoz	52 mg/dl		
Protein	863 mg/L (150-450 Normal ranges)		
Sodyum	143 mmol/L		
Klor	121		
BOS ESBL LDH	Beyin omurilik sıvısı Genişletilmiş spectrumlu Betalaktamaz Laktat Dehidrogenaz		

BOS incelemesinde yüksek protein oranı ve normal diğer paparametreler GBS tanısında yol gösterici dir. Kan ve idrar kültürü sonuçları GBS etiyolojisindeki etkenin ESBL + E.Coli olduğunu göstermekte.

. CSF, Urine and blood analyses

Parameters	Causative organisms	Antibiotic résistance +	Antibiotic susceptible
Urine culture results	Escherichia Coli ESBL + 50.000 CFU/mL	Cefazolin > 32 Ciprofloxacin >1 Trimethoprim/Sulplamethoxazole > 8/152 Cefixime >4 Ampicilin >16 Ceftazidime 8 Ceftriaxone >4 Levofloxacin >4 Nitrofrontain 128	Piperacilin/tazobactam 4/4 Meropenem <0.13 Gentamicin <2 Fosfomycin <16 Imıpenem 0.25
Blood Culture results	Escherichia Coli ESBL +	Cefazolin > 32 Cefepime 8 Ciprofloxacin >1 Trimethoprim/Sulplamethoxazole > 8/152 Ampicilin >16 Ceftazidime 8 Ceftriaxone >4 Levofloxacin >4 Cefuroxime Sodium >16	Piperacilin/tazobactam 4/4 Meropenem <0.13 Gentamicin <2 Fosfomycin <16 Imıpenem 0.25 Amikasin <8 Amoxicilin/Clavulanate 8/2 Ampicilin/ sulbactam 2/8
CSF analyses	No	-	-
	Results		
LDH	12 U/L		
Glucose	52 mg/dl		
Protein	863 mg/L (150-450 Normal ranges)		
Sodium	143 mmol/L		
Chlorine	121		
	CSF: cerebral spinal fluid ESBL: extended spectrum beta lactamases LDH: Lactate dehydrogenase		

High protein ratio in CSF examination and other normal parameters are the way to diagnose GBS. It can prove to show ESBL + E. Coli in GBS etiology.

PP-59

Minimal İnvaziv Olarak Tedavi Edilen Dev Prostat Apsesi Vakası

Yalçın Kızılkan[1], Hüseyin Gültekin[1], Asiye Sözeri[2], Cüneyt Özden[1]
[1]Ankara Şehir Hastanesi, Üroloji Kliniği, Ankara
[2]Ankara Şehir Hastanesi, Radyoloji Kliniği, Ankara

GİRİŞ: Prostat apseleri, günümüzde nadir olarak karşılaşılan ve üriner sistemin birçok hastalığı ile benzer semptomlar ile karşımıza çıkmaları nedeniyle zor tanı koyulan bir hastalıktır. Sıklıkla diyabetik hastalarda görülmekte ve immünsupresyon etiyolojide rol oynamaktadır. Bu vaka sunumunda, Covid-19 nedeniyle 45 gün süreyle yoğun bakım ünitesinde tedavi gören ve immünsupresif tedavi sonrasında alt üriner sistem semptomlarıyla tarafımıza başvuran vaka sunulmuştur.

VAKA SUNUMU: Bilinen komorbiditesi olmayan 66 yaşında erkek hasta, yaklaşık 2 yıldır devam eden ve boşaltım semptomları baskın alt üriner sistem semptomları nedeniyle alfa blokör ve 5 alfa redüktaz inhibitörü kullanmakta iken; Covid-19 enfeksiyonu nedeniyle 45 günlük yoğun bakım ünitesinde sondalı takibi sonrasında şiddetlenen dizüri ve artan alt üriner sistem semptomları nedeniyle tarafımıza başvurdu. Hastaya yapılan parmakla rektal muayenede prostat boyutları artmış, sınırları düzensiz olarak değerlendirildi. Yapılan tetkiklerinde böbrek fonksiyon testleri doğal, tam idrar tahlilinde piyürisi mevcut ve Prostat spesifik antijen (PSA) 2,8 ng/dl olarak sonuçlandı. Hastaya PSA yüksekliği nedeniyle prostat manyetik rezonanas görüntüleme (MRG) planlandı. MRG raporunda prostat boyutu 51x46x48 mm ölçülen ve prostatta en büyüğü midgland düzeyinde ekzofitik uzanarak apekse ulaşan yaklaşık 52x58 mm boyutlu sağda internal obturator kası iterek bombeleştiren rektum üst kesimini sola iten bu kesimde ara yağ planı seçilemeyen multipl apse odakları izlendi (Resim 1b). Hastaya Meropenem tedavisi başlanarak girişimsel radyoloji tarafından perineal girişle apse drenajı uygulandı ve drenaj kateteri yerleştirildi. Kontrol MRG görüntülemesinde apse boyutlarının belirgin gerileme gösterdiği görüldü (Resim 1b). Meropenem tedavisi tamamlanması ardından taburcu edilen hastanın 6 hafta sonraki MRG kontrolünde apsenin tamamen kaybolduğu izlendi (Resim 1c).

SONUÇ: Prostat apselerinin tedavisi, atipik ve antibiyotik dirençli mikroorganizmaların sıklığının artmasıyla birlikte gün geçtikçe zorlaşmaktadır. En sık izole edilen mikroorganizmalar arasında ilk sırayı Escherichia Coli almakla birlikte; Klebsiella türevleri, Proteus mirabilis, Enterococcus faecalis ve Pseudomonas aeruginosa da kaynak olarak karşımıza çıkabilmektedir. 1 cm'in altındaki abseler tek başına antibiyotik tedavisinden fayda görebilmekte iken, daha büyük boyutta abselerin tedavisinde perkütan drenaj, TUR-prostatektomi ve ekstraprostatik yayılım halinde açık cerrahi drenaj gerekli olabilmektedir.

Anahtar Kelimeler: prostat apsesi, üriner sistem enfeksiyonu, minimal invaziv tedavi

Minimal Invasive Treatment of a Huge Prostate Abscess

Yalçın Kızılkan[1], Hüseyin Gültekin[1], Asiye Sözeri[2], Cüneyt Özden[1]
[1]Ankara City Hospital, Department of Urology, Ankara
[2]Ankara City Hospital, Department of Radiology, Ankara

INTRODUCTION: Prostate abscess is a rare urologic pathology that is hard to diagnose because of the resemblance of its symptoms with many urologic conditions. Immunsupression is an important factor in its etiology and diabetic patients have an increased risk for developing prostate abscesses. In this case report, we are presenting a patient who was treated in intensive care unit (ICU) for 45 days due to COVID-19 and received immunsuppressive treatment before presenting to our urology clinic with lower urinary tract symptoms (LUTS).

CASE PRESENTATION: A 66 year old patient who was receiving alpha blocker and 5-alpha reductase treatment due to LUTS persisting for 2 years presented to our clinic with dysuria and a dramatic worsening of LUTS after being discharged from ICU at the end of a 45 day follow-up with a urinary catheter. Digital rectal examination (DRE) revealed an increase in prostate size and irregularity. Lab results revealed normal creatinine levels, prostate specific antigen (PSA) was 2,8 ng/dl and pyuria was present in the urinalysis. Multiparametric magnetic resonance imaging (mpMRI) was planned due to elevated PSA level and abnormal DRE. Prostate size was 51x46x68 mm in mpMRI and multiple abscesses with the largest having a size of 52x58 mm at the midgland level with an exophytic extension towards the apex, indenting towards the right internal obturator muscle and the rectum (Figure 1a).

The patient was admitted to the urology clinic and meropenem treatment was planned. Abscess drainage was performed with a

perianal entry by the interventional radiologist and a drainage catheter was applied. Control mpMRI during the treatment revealed a dramatic decrease in the size of the abscess (Figure 1b). The drainage catheter was removed after 5 days and the patient was discharged after meropenem treatment was completed. The mpMRI of the patient at 6 weeks after discharge revealed a complete regression of the abscess (Figure 1c).

CONCLUSION: Treatment of prostate abscesses in becoming a bigger challange due to increasing rate of atypical microorganisms and antibiotic resistance. The most common being Escherichia Coli; Proteus mirabilis, Enterococcus faecalis and Pseudomonas aeruginosa are other commonly seen microorganisms in the formation of prostate abscesses. Abscesses smaller than 1 cm in diameter may resolve with antibiotics alone, larger ones require treatment with either percutaneous drainage, transurethral resection of the prostate or open surgical drainage combined with antibiotic treatment.

Keywords: prostate abscess, urinary tract infection, minimal invasive treatment

Resim 1a-1b-1c
Figure 1a-1b-1c

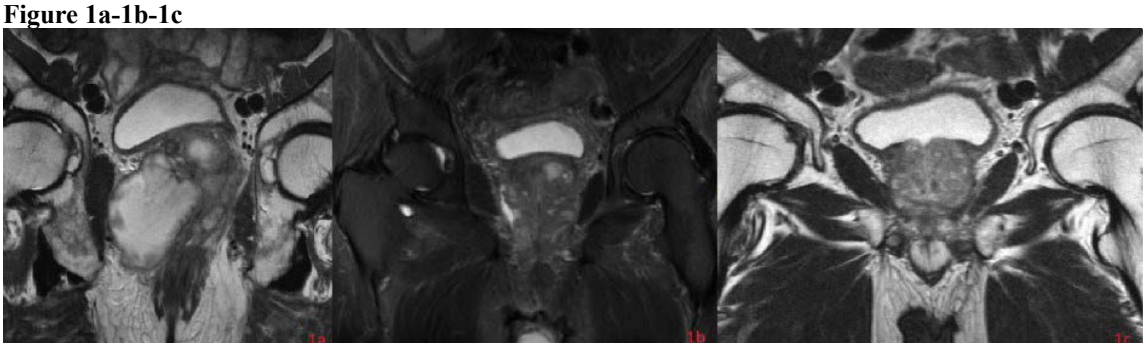

Resim 1a: Prostatı iten yaklaşık 6 cm'lik dev prostat apsesi ve prostat içinde diğer apse odaklarının MRG görüntüsü. Resim 1b: Tedavi esnasında çekilen ve apsede belirgin gerileme gösteren prostat apsesinin MRG görüntüsü. Resim 1c: Antibiyotik ve drenaj sonrası hastanın 6. haftadaki MRG görüntüsü.
Figure 1a: MRI image of large prostate abscess and other smaller abscesses. Figure 1b: MRI image of resolving prostate abscess during treatment. Figure 1c: MRI image of prostate 6 weeks after drainage and antibiotic treatment.

PP-60

Fungal Üriner Sistem Enfeksiyonunun Nadir Bir Tipi: Mesane Fungoması

Emre Burak Şahinler, Orhun Sinanoğlu, Erhan Erdoğan, Yavuz Karaca
Sancaktepe Prof. İlhan Varank Eğitim ve Araştırma Hastanesi

Üriner sistemin enfeksiyonu sebepleri içinde mantarların oranı gittikçe artmaktadır. İdrar kültürlerinin yaklaşık %8'inde mantarlar izole edilmektedir. Kontrolsüz diyabet, immünsupresyon, yabancı cisimler, uzun süreli hospitalizasyon, geniş spektrumlu antibiyotik kullanımı mantar enfeksiyonu risk faktörleri arasındadır. Mesanenin primer kaynak olduğu mantar enfeksiyonları oldukça nadirdir. Daha nadir durumlarda mesanede mantar topu oluşum obstrüksiyon ve hidronefroza yol açabilir. Bu olgu sunumunda 76 yaşında erkek hasta akut üriner retansiyon sebebiyle tarafımıza başvurdu. Diyabet ve koroner bypass öyküleri mevcuttu. 3 yollu transüretral sonda uygulandı. İrrigasyonla bulutsu beyaz idrar gelişi oldu. Gönderilen idrar kültüründe candida albicans üremesi oldu. IV flukonazol tedavisi başlandı. Sondadan yapılan irrigasyona rağmen yeterli akım sağlanamayan hastanın yapılan ultrasonunda her iki böbrekte grade 3 hidronefroz ve mesanede 4*2 cm'lik heterojen ekojenite izlendi (Görüntü 1). Böbrek fonksiyon testlerinin bozulmaya devam etmesi üzerine cerrahi girişim planlandı. Genel anestezi altında sistoskopi gerçekleştirildi. Mesane tabanında 4*2 cm'lik beyaz immobil kitle izlendi. Üreter orifisleri salimdi. Mevcut kitle rezeke edildi. Hasta komplikasyonsuz bir şekilde iyileşti. Mesanede mantar topunun tedavisinde antifungal tedavi ilk seçenektir. Salin irrigasyonuyla enfeksiyon dissemine olabileceği gibi tedaviye dirençli vakalarda cerrahi girişim gerekebilmektedir.

Anahtar Kelimeler: mesane, fungoma, mantar enfeksiyonu

A Rare Entity of Urinary Fungal Infection: Bladder Fungoma

Emre Burak Şahinler, Orhun Sinanoğlu, Erhan Erdoğan, Yavuz Karaca
Sancaktepe Prof. Ilhan Varank Research and Training Hospital

The rate of fungi among urinary tract infections is rising. In nearly 8% of urine cultures fungi are isolated. Uncontrolled diabetes, immunosuppression, foreign bodies, long-term hospitalization, use of broad-spectrum antibiotics are among the risk factors for fungal infection. Bladder is a rare primary source for fungal infections. Fungus ball formation in the bladder can lead to obstruction, hydronephrosis and may require surgical intervention. In this case report we present a 76-year-old male with acute urinary retention. He had a history of diabetes and coronary bypass. A 3-way transurethral catheter was applied. Bladder washouts via catheter with saline performed. Cloudy whitish urine was present. Candida albicans was isolated from the urine. Antifungal therapy started. Despite rigorous bladder irrigation we failed to achieve continuous flow from the catheter. Ultrasound examination revealed grade 3 hydroureteronephrosis bilaterally and a heterogeneous echogenicity of 4*2 cm in the bladder lumen (Figure 1.). Surgical intervention was planned as renal function tests continued to deteriorate. Cystoscopy performed under general anestesia. A white immobile mass measuring about 4 cm was encountered at the bladder base. Both ureteral orifices were intact. The mass was removed with resectoscope. Patient healed without any complications. Antifungal therapy is the first choice in the treatment of a fungal ball in the bladder. Infection may be disseminated with saline irrigation, and surgical intervention may be required in cases resistant to treatment.

Keywords: bladder, fungoma, fungal infection

Mesane tabanında 4*2 cm kitle
4*2 mass on bladder base (Arrow)

*Mesane tabanında 4*2 cm kitle (Ok)*
*4*2 mass on bladder base (Arrow)*

PP-61

Penil glansta nekroz ile gelen hastaya yaklaşım: Olgu Sunumu

Hakan Tekinaslan, Özgür Sancaklı, Sacit Nuri Görgel, Osman Köse, Serkan Özcan, Alper Keskin, Yiğit Akın
İzmir Katip Çelebi Üniversitesi Atatürk Eğitim Ve Araştırma Hastanesi

Fournier Gangreni perine, genital ve anal bölge çevresini saran, bazen hayatı ciddi derecede tehdit eden cilt ve cilt altı dokuları tutan, kas tabakasına kadar uzanabilen gangrenöz bir hastalıktır. Seyrek görülmesine rağmen acil bir ürolojik hastalıktır. Burada sistemik komorbid hastalıkları olan, 2 haftadır penis coronal sulcusundan external meaya kadar nekrotik cilt enfeksiyonu olan ve tarafımızca parsiyel penektomi yapılan hastamızı olgu olarak sunduk.

Anahtar Kelimeler: fournier gangreni, penis nekrozu, parsiyel penektomi

Approach to a patient presenting with penile glans necrosis: Case Report

Hakan Tekinaslan, Özgür Sancaklı, Sacit Nuri Görgel, Osman Köse, Serkan Özcan, Alper Keskin, Yiğit Akın
Izmir Katip Celebi University Ataturk Training and Research Hospital

Fournier's Gangrene is a gangrenous disease involving the skin and subcutaneous tissues surrounding the perineum, genital and anal region, sometimes seriously threatening, and extending to the muscle layer. Although it is seen rarely, it is an urgent urological disease. Here, we present a case of a patient with systemic comorbid diseases, necrotic skin infection from the coronal sulcus of the penis to the external meatus for 2 weeks, and who underwent partial penectomy by us.

Keywords: fournier's gangrene, penile necrosis, partial penectomy

Parsiyel penektomi ile eksize edilen penis materyali ve postop 1.gün
Penile material excised with partial penectomy and postoperative 1st day

Parsiyel penektomi ile eksize edildikten sonra formol solüsyonuna bırakılan penis materyali ve postop 1.gündeki görünüm
The penile material left in the formol solution after being excised by partial penectomy and the appearance on the 1st postoperative day

PP-62

Nadir Görülen Retroperitoneal Fibrosis'li Olguya Yaklaşım

Rıdvan Kayar[1], Emrah Özsoy[2], Samet Demir[1], Ramazan Topaktaş[1]
[1]SBÜ Haydarpaşa Numune SUAM, Üroloji Kliniği, İstanbul
[2]Özel Ünye Çakırtepe Hastanesi, Ordu, Türkiye

59 yaşında erkek Sol yan ağrısı (7/10) (4 hafta önce başladı)
PE: CVAT (-/-), Ele gelen kitle yok, Ateş yok, TA:135/87, Nabız:82
Öykü: Hipertansiyon (ACE-Inh) Koroner arter hastalığı (10 yıl önce KABG)
Aile öyküsü: (-)
BMI: 23,6 (Normal)
Laboratuvar: UA:Normal, İdrar Kültürü:Steril PSA:0.5,Kreatinin:1.1 Hct:32.8 WBC:8.9 CRP:5 (0-5) Proteinüri yok
DRE: G1 İyi huylu
Kontrastsız Abdominal BT
Sol böbrek kalikslerinde Grade 2, sağ böbrek kalikslerinde Grade 1 dilatasyon. Her iki UP ekleminden sonra dilatasyon tespit edilmedi. Abdominal aort duvarında, renal arter seviyesinin altından bifurkasyona kadar uzanan, sınırları belirsiz, yaklaşık 35 HU'luk bir yumuşak doku yoğunluğu gözlenir. Öncelikle paraaortik lenf nodu olarak değerlendirildi. Sınav kontrastlı olmadığı için değerlendirme uzatılamadı
IV Kontrastlı BT Ürografi
Her iki böbrekte 1. derece pelvikalisiyel dilatasyon. Sağ üreter proksimal uçta bir kral oluşturur. Sol böbrekte nefrogram ve pyelogram fazları gecikir. Karın vasküler yapılarında yaygın aterom plakları. Torasik aortanın altında, iliak bifurkasyona kadar devam eden, sınırları belirsiz çoklu lenf düğümleri gözlenir.
BT ürografiden 3 gün sonra hasta idrar çıkışında azalma (200-300cc/gün) nedeniyle acil servise başvurdu.
Laboratuvar: Kreatinin:11.9, Potasyum:6.3, Sodyum:138, Hct:22.8 WBC:7.8 CRP:5 (0-5), Venöz Kan Gazı Analizi:PH:7.25, HCO3:17.5
Kontrastlı görüntülemenin arka planı göz önünde bulundurularak hasta Kontrast Nefropati ön tanısı ile Dahiliye/Nefroloji polikliniğine yatırıldı.
3 gün üst üste hemodiyaliz
Bu dönemde kreatinin seviyeleri: 12-11-8 mg/dl
Kreatinin düzeylerinin yeterli yanıt vermemesi üzerine Girişimsel Radyoloji kliniği tarafından postrenal obstrüksiyonu ortadan kaldırmak için bilateral nefrostomi kateteri yerleştirildi.
Nefrostomi yerleştirilmesinden sonra hastanın kreatinin seviyeleri düştü ve 1.4 mg/dl'de stabilize oldu.
Kontrastlı BT'de retroperitoneal bölgede birden fazla lenf nodu saptanması üzerine skrotal USG ve testis tümör belirteçleri istendi.
Skrotal PE: Ele gelen kitle yok, tüm skrotal elemanlar normal
Skrotal USG: Her iki testis parankimi de doğaldır. Sağda 3 cm skrotal sıvı, sol skrotumda 1 cm sıvı
Testis Tm Belirteçleri:β-Hcg:<1.2 mIU/ml (N), AFP:1.6 ng/ml(<9), LDH:169 IU/l (125-220)
Retroperitoneal fibrozis ön tanısı ile Romatoloji ve Nefroloji konsültasyonları istendi.
Romatoloji doğrultusunda seroloji ve IgG4 testleri yapıldı.
İdrar ARB negatifti
Hasta nefrostomi tüpleri ile (kre:1.3 mg/dl) taburcu edildi.
C3: 124 mg/dl (82-185), C4:32.5 mg/dl (15-53)
ANA: Pozitif (1/160)
ANCA: <2 (0-19), Anti-Sm:Negatif
Romatolog tarafından oral Metotreksat (Günlük 2.5 mg) ve oral Metilprednizolon (1 mg/kg Günlük) tedavisi başlandı.
Romatoloji tedavisi gören hasta takip amacıyla Üroloji polikliniğine yatırıldı.
Nefrostomilerden anterograd pyelografi yapıldı.
Piyelografi sırasında kreatinin seviyeleri 1.12 mg/dl idi.
Anterograd piyelografide mesaneye kontrast geçişi izlendikten sonra önce sağ, sonra sol nefrostomiler klemplendi.
İzlemde kreatinin düzeyleri stabil (1.2 mg/dl) ve idrar çıkışı normaldi ve nefrostomi kateteri çekildi.
Hasta üroloji ve romatoloji poliklinik takibi önerisi ile taburcu edildi
İdrar USG: Sağ böbrek çapı 96 mm normal, sol böbrek çapı 90 mm, fizyolojik alt sınır. Sol G1 hidronefrozu. Mesane normaldir
Kreatinin: 1.11 mg/dl
İdrar çıkışı normal olan hastaya 1 ay sonra kontrol randevusu verildi.
Son kreatinin: 0.78 mg/dl
Hasta Üroloji, Nefroloji ve Romatoloji tarafından takibine devam etmektedir.

Anahtar Kelimeler: Retroperitoneal Fibrosis, Hidronefroz, Postrenal Yetmezlik

Approach to a Rare Case with Retroperitoneal Fibrosis

Rıdvan Kayar[1], Emrah Özsoy[2], Samet Demir[1], Ramazan Topaktaş[1]
[1]Department of Urology, SBÜ Haydarpaşa Numune SUAM, İstanbul, Turkey
[2]Urology, Ünye Çakırtepe Hospital, Ordu, Turkey.

59 years old male
Left flank pain (7/10) (started 4 weeks ago)
PE: CVAT (-/-), No palpable mass, No fever, TA:135/87, Pulse:82
History: Hypertension (ACE-Inh) Coronary artery disease (CABG 10y ago)
Family history: (-)
BMI: 23.6 (Normal)
Lab: UA:Normal, Urine Culture:Sterile PSA:0.5,Creatinine:1.1 Hct:32.8 WBC:8.9 CRP:5 (0-5) No proteinuria
DRE: G1 Benign
Non-Contrast Abdominal CT
Grade 2 dilatation in left kidney calices and Grade 1 dilatation in right kidney calices. No dilatation was detected after both UP junctions. In the abdominal aorta wall, a soft tissue density of approximately 35 HU with unclear borders extending below the renal artery level to the bifurcation is observed. It was primarily evaluated as a paraaortic lymph node. The evaluation could not be extended because the examination was non-contrast
IV Contrast Enhanced CT Urography
Grade 1 pelvicalicial dilatation in both kidneys. Right ureter forms a king in the proximal end. The nephrogram and pyelogram phases are delayed in the left kidney. Widespread atheroma plaques in the vascular structures of abdomen. Multiple lymph nodes with uncertain borders are observed inferiorly to thoracic aorta, continuing until iliac bifurcation
3 days after CT urography, patient applied to the emergency department due to a decrease in his urine output (200-300cc/day)
Lab: Creatinine:11.9, Potassium:6.3, Sodium:138, Hct:22.8 WBC:7.8 CRP:5 (0-5), Venous Blood Gas Analysis:PH:7.25, HCO3:17.5
Considering the background of contrast enhanced imaging, the patient was admitted to Internal Medicine/Nephrology clinic with the prediagnosis of Contrast Nephropathy
Hemodialysis for 3 consecutive days
During this period, the creatinine levels were: 12-11-8 mg/dl
After nephrostomy placement patient's creatinin levels decreased and stabilised at 1.4 mg/dl
Since multiple lymph nodes were detected in the retroperitoneal area on contrasted CT, scrotal USG and testicular tumor markers were requested
Scrotal PE: No palpable mass, all scrotal elements were normal
Scrotal USG: Both testicular parenchymas are natural. 3cm scrotal fluid in right and 1cm fluid in left scrotum
Testis Tm Markers:β-Hcg:<1.2 mIU/ml (N), AFP:1.6 ng/ml(<9), LDH:169 IU/l (125-220)
Serology and IgG4 tests were done in direction with Rheumatology
Urine ARB was negative
The patient was discharged with nephrostomy tubes (cre:1.3 mg/dl)
C3: 124 mg/dl (82-185), C4:32.5 mg/dl (15-53)
ANA: Positive (1/160)
ANCA: <2 (0-19), Anti-Sm:Negative
Oral Methotrexate (2.5 mg Daily) and oral Methylprednisolone (1 mg/kg Daily) treatment was started by Rheumatologist
The patient was admitted to the Urology clinic for follow-up while under rheumatology treatment
Anterograde pyelography was done through the nephrostomies
First right, then left nephrostomies were clamped after observing the contrast passage to the bladder in the anterograd pyelography
Creatinine levels were stable (1.2 mg/dl) and urine output was normal in follow-up and the nephrostomy catheters were removed
Patient was discharged with urology and rheumatology outpatient follow-up suggestion
Urinary USG: Right kidney diameter is 96mm normal, left kidney diameter is 90mm, physiological lower limit. Left G1 hydronephrosis. Bladder is normal
Creatinin: 1.11 mg/dl
Patient whose urine output was normal was given control appointment 1 month later
Last creatinine: 0.78 mg/dl
Patient continues his follow-up by Urology, Nephrology and Rheumatology.

Keywords: Retroperitoneal Fibrosis, Hydronephrosis, Postrenal Insufficiency

PP-63

Covid 19'u Taklit Eden Üreter Taşına Bağlı Ürosepsis Vakası: Olgu Sunumu

Hatice Toprak[1], Emre Kandemir[2]
[1]Karamanoğlu Mehmetbey Üniversitesi Tıp Fakültesi, Anesteziyoloji ve Reanimasyon Ana Bilim Dalı, Karaman, Türkiye
[2]Karamanoğlu Mehmetbey Üniversitesi Tıp Fakültesi, Üroloji Ana Bilim Dalı, Karaman, Türkiye

Covid 19 pandemisi doktorların hastaya yaklaşımında uzun yıllar etkisini gösterecek köklü değişikliklere yol açmıştır. Covid 19 pek çok farklı klinik tablo ile klinisyenleri ayırıcı tanı konusunda çeşitli zorluklarla sınamaktadır. Yeni mutasyonlar ile farklı klinik tablolar ile de karşılaşmamız olasıdır. Acil servise nedeni bilinmeyen ateş, dispne ve genel durum bozukluğu ile başvuran, hızlı gelişen solunum problemleri, akciğer tomografisindeki tutulumlar ve hematolojik parametrelerindeki değişiklikler ile Covid 19 hastalığı ile örtüşen ve yoğun bakım yatışı gerekli görülen vakamızı sunuyoruz.

21 yaşında kadın hasta; genel durum bozukluğu, 38.2 °C ateş, yaygın vücut ağrısı ve solunum zorluğu şikayeti ile acil servise başvurdu. WBC: 11.18 K/uL, CRP: 313.6 mg/L, kreatinin: 3.65 mg/dl, PLT: 41 K/uL, INR: 1.33 idi. Dispne ve takipne mevcuttu. Tam idrar tahlilinde nitrit negatif, lökosit 32/HBF ve eritrosit 21/HBF idi. Akciğer tomografisinde her iki akciğer bazallerinde yaygın tutulumlar radyoloji tarafından Covid-19 lehine yorumlandı. Batın tomografisinde sağ mid üreterde 6 mm taş izlendi. Belirgin hidronefroz görülmedi. Hasta yakın takip amacı ile servise alındı. İdrar ve kan kültürleri gönderildi. Takip 8. saatte hastanın genel durumunda bozulma, sepsis ilişkili olduğu düşünülen taşikardi, hipotansiyon ve oksijen saturasyonlarında hızlı düşüş sonrası Enfeksiyon Hastalıkları ile tekrar değerlendirildi. Mevcut klinik tablonun Covid-19 pnömonisiyle uyumlu olduğu düşünüldü. Hasta yoğun bakım ünitesine alındı. Hızlı antijen testi ve PCR testi uygulandı. Covid 19 için PCR testi negatif gelmesi üzerine geniş spektrumlu antibiyotik tedavisi başlandı. Hastaya ürosepsis ilişkili akut akciğer hasarı tanısı konuldu.Takibin ikinci gününde idrar kültüründe ESBL (+) 100.000 koloni E.coli üredi. Antibiyotik tedavisi tekrar düzenlendi. Toplam 8 gün yoğun bakım ünitesinde takip ve tedavi altına alınan hastanın trombositopenisi düzeldi ve akciğer kapasitesi normale döndü. Kontrol idrar kültüründe üreme görülmedi. Servise tekrar alınan hastaya anestezi uzmanlarınca elektif cerrahi onayı verildikten sonra endoskopik üreter taşı tedavisi ve DJ stent tatbik edildi. İşlem sonrası ikinci günde hasta taburcu edildi.

Değişen yaşam tarzı, artan metabolik sendromlu birey sayısı, küresel ısınma gibi etmenler üriner sistem taşı insidansını her geçen gün arttırmaktadır. Ürosepsis öncülü olabilen üriner sistem taşı farklı klinik tablolara yol açabilmektedir. Covid 19 pandemisinde sağlık çalışanlarının bu hastalığa olan dikkatinin artışı böbrek taşı kaynaklı ürosepsisin tanı ve tedavisinde gecikmeye yol açabilir. Özellikle şiddetli ürosepsise bağlı akut akciğer hasarı klinisyenler tarafından yanlış yorumlanabilmektedir. Sonuç olarak hem Covid 19 hem ürosepsis multidisipliner bir yaklaşım ile takip ve tedavi gerektiren klinik durumlardır.

Anahtar Kelimeler: Üreter Taşı, Ürosepsis, Covid 19

A Case of Urosepsis Due to Ureteral Stone Mimicking Covid 19: A Case Report

Hatice Toprak[1], Emre Kandemir[2]
[1]Karamanoğlu Mehmetbey University Faculty of Medicine, Department of Anesthesiology and Reanimation, Karaman, Turkey
[2]Karamanoğlu Mehmetbey University Faculty of Medicine, Department of Urology, Karaman, Turkey

The Covid 19 pandemic has led to radical changes in the approach of doctors to patients for many years. With many different clinical presentations, Covid 19 challenges clinicians with various challenges in differential diagnosis. It is possible that we may encounter different clinical pictures with new mutations. We present our case who presented to the emergency department with fever of unknown origin, dyspnea and general condition disorder, coinciding with Covid 19 disease with rapidly developing respiratory problems, involvement in lung tomography and changes in hematological parameters, and requiring intensive care admission.

21-year-old female patient; He was admitted to the emergency department with complaints of poor general condition, fever of 38.2 °C, generalized body pain and difficulty in breathing. WBC: 11.18 K/uL, CRP: 313.6 mg/L, creatinine: 3.65 mg/dl, PLT: 41 K/uL, INR: 1.33. There was dyspnea and tachypnea. In the complete urinalysis, nitrite was negative, leukocyte 32/HBF and erythrocyte 21/HBF. Widespread involvement in both lung bases in lung tomography was interpreted by radiology in favor of Covid-19. A 6 mm stone was observed in the right mid-ureter in the abdominal tomography. No obvious hydronephrosis was observed. The patient was taken to the ward for close follow-up. Urine and blood cultures were sent. At the 8th hour of follow-up, the patient was re-evaluated with Infectious Diseases after deterioration in general condition, tachycardia, hypotension and rapid decrease in oxygen saturation, which were thought to be related to sepsis. The current clinical picture was thought to be compatible with Covid-19 pneumonia. The patient was taken to the intensive care unit. Rapid antigen test and PCR test were applied.After the PCR test was negative for Covid 19, broad-spectrum antibiotic treatment was started.. The patient was diagnosed with urosepsis-related acute lung injury. On the second day of follow-up, ESBL (+) 100,000 colonies of E.coli were grown in urine culture. Antibiotic treatment was adjusted. The patient was followed up and treated in the intensive care unit for a total of 8 days, his thrombocytopenia improved and his lung capacity returned to normal. No growth was observed in the control urine culture. After the patient was taken back to the ward for elective surgery by anesthesiologists, endoscopic ureteral stone treatment and DJ stent were applied. The patient was discharged on the second day after the procedure.

Factors such as changing lifestyle, increasing number of individuals with metabolic syndrome and global warming increase the incidence of urinary system stones day by day. Urinary tract stone, which can be a precursor to urosepsis, can lead to different clinical pictures. The increased attention of healthcare professionals to this disease in the Covid 19 pandemic may lead to a delay in the diagnosis and treatment of kidney stone-induced urosepsis. Especially acute lung injury due to severe urosepsis can be misinterpreted by clinicians. In conclusion, both Covid 19 and urosepsis are clinical conditions that require follow-up and treatment with a multidisciplinary approach.

Keywords: Ureteral Stone, Urosepsis, Covid 19

Akciğer Grafisi
Lung X-ray

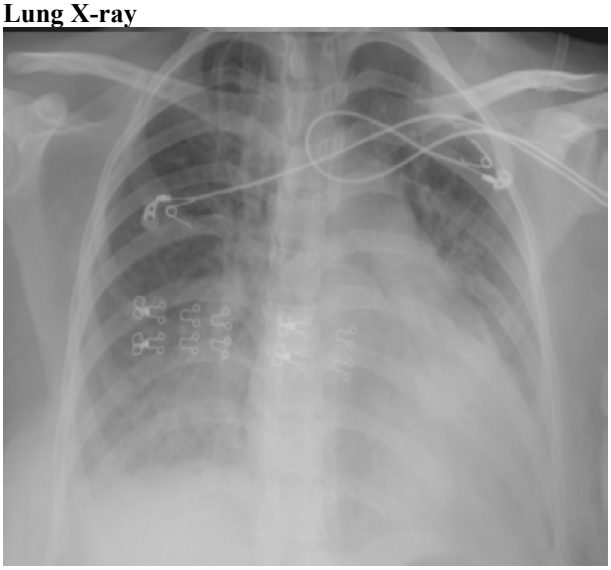

Yoğun Bakım yatışının 1. gününde çekilen akciger grafisi
Chest X-ray taken on the 1st day of intensive care hospitalization

PP-64

Epididimite sekonder total testiküler infarkt: Nadir bir olgu

Muhammed Cihan Temel
Nevşehir Devlet Hastanesi, Üroloji Servisi, Nevşehir

AMAÇ: Bu olgu sunumunda epididimite sekonder gelişen bir total testiküler infarkt vakasını sunmayı amaçladık.

OLGU: Kronik alt üriner sistem semptomları ve hipertansiyon hikayesi olan 49 yaşındaki erkek hasta, 3 gündür olan sağ testis ağrısı ve şişlik şikayetleri ile merkezimiz acil servisine başvurdu. Hastada nötrofili ve yüksek C-reaktif protein (CRP) seviyesi mevcuttu. Yapılan acil skrotal doppler ultrasonografi; "Sağ testis boyutları sola göre artmış olup, parankimde vaskülarizasyon izlenmedi (Torsiyon lehine anlamlı?). Sağ epididim ve spermatik kord boyutları, kalınlıkları sola göre artmış ve heterojen olup vaskülarizasyonda artış izlenmektedir." şeklinde raporlandı. Hastaya spinal anestezi altında acil skrotal eksplorasyon uygulandı. İntraoperatif inspeksiyonda testis veya kordda herhangi bir torsiyon bulgusu izlenmedi. Testis renginin normale yakın olduğu gözlendi. Sıcak kompres uygulaması sonrası tekrar intraoperatif testiküler doppler ultrasonografi yapıldı ve sağ testiste minimal düzeyde kanlanma görüldü. Bu nedenle testis korunarak skrotuma fikse edildi. İntravenöz (IV) sefuroksim aksetil ve Nonsteroid antiinflamatuar tedavi başlandı. Postoperatif (Postop) 1. gün şikayetleri gerileyen hasta taburcu edildi. Ancak taburculuktan 36 saat sonra şikayetleri nüks eden hasta tekrar acil servise başvurdu. Hastanın CRP seviyesi yükselmiş olup acilde yapılan klinik skrotal doppler ultrasonografi; "Sağ testis ve epididim boyutları sola göre artmış ve parankimde vaskülarizasyon izlenmemiştir." şeklinde yorumlandı. Bunun üzerine hasta tekrar acil olarak eksplore edildi. İntraoperatif inspeksiyonda bir önceki operasyonla uyumlu olarak herhangi bir torsiyon bulgusu izlenmedi ancak sağ spermatik kord, epididim ve testisin ileri derece ödemli ve inflame olduğu izlendi. Bununla birlikte sağ testiste nekroze görünüm ve yer yer kanamalı alanlar olduğu izlendi. İntraoperatif tekrar yapılan Doppler ultrasonografide sağ spermatik kord distali, epididim ve testiste hiç kanlanma görülmedi. Hastanın tablosunun epididimite sekonder total testiküler infarkt ile uyumlu olduğu düşünüldü ve sağ skrotal orşiektomi yapıldı. Patolojik doku incelemesi; "Global testiküler infarkt ve hemorajik nekroz" şeklinde raporlandı.

TARTIŞMA: Total testiküler infarkt nadir görülen ancak ciddi komplikasyonlara yol açabilen ürolojik bir acildir. Günümüzde segmental testisküler infarktlarda sağlam testis dokusunun korunması amacıyla izlem önerilirken, total testiküler infarktlarda meydana gelebilecek potansiyel komplikasyonlar nedeniyle orşiektomi önerilmektedir. Epididimite sekonder oluşan testiküler infarktlarda öngörülen oluş mekanizması; Epididim başı ve pampiniform pleksus ödemi nedeniyle testisin vasküler yapılarının komprese olması, buna bağlı venöz konjesyon ve çoklu trombozun meydana gelmesidir.

SONUÇ: Epididimitin eşlik ettiği akut testiküler kanlanma bozukluklarında total testis enfarktüsü ihtimali her zaman akılda bulundurulmalıdır.

Anahtar Kelimeler: Total testiküler infarkt, Epididimit, Akut skrotal ağrı

Total testicular infarction due to epididymitis: A rare case

Muhammed Cihan Temel
Department of Urology, Nevşehir State Hospital, Nevşehir, Turkey

AIM: In this case report, we aimed to present a case of total testicular infarction due to epididymitis.

CASE: A 49 years old male patient with chronic lower urinary tract symptoms and a history of hypertension applied to the emergency department of our center with complaints of right scrotal swelling and pain that has been going on for 3 days. The patient had neutrophilia and high C-reactive protein (CRP) level. Emergency scrotal doppler ultrasonography was performed and reported as; "The volume of the right testis increased compared to the left testis, and vascularization was not observed in the right testis parenchyma (Significant in favor of torsion?). The size and thickness of the right epididymis and spermatic cord are increased compared to the left. The right epididymis and spermatic cord are heterogeneous, and an increase in vascularization is observed." The patient underwent emergency scrotal exploration under spinal anesthesia. In the intraoperative inspection, no signs of torsion were observed in the testis or spermatic cord. It was observed that testicular color was close to normal. After warm compress application, intraoperative testicular Doppler ultrasonography showed minimal blood flow in the right testis. So the testis was spared and fixed to the scrotum. Intravenous (IV) cefuroxime axetil and nonsteroidal anti-inflammatory treatment were started. The patient was discharged after his complaints regressed on the first postoperative (Postop) day. However, the patient, whose complaints recurred 36 hours after discharge, applied to the emergency department again. The patient's CRP level was elevated. Scrotal Doppler ultrasound performed again and reported as; "The volumes of the right testis and epididymis increased compared to the left testis, and vascularization was not observed in the right testis parenchyma". Thereupon, the patient was urgently explored again. No signs of torsion were observed in the intraoperative inspection, consistent with the previous operation. But the right spermatic cord, epididymis and testis were severely edematous and inflamed. In addition, necrotic appearance and bleeding areas were observed in the right testis. In Doppler ultrasonography which performed again during the surgery, there was no vascularization sign in the right distal spermatic cord, epididymis and testis. The patient's disease was thought to be compatible with total testicular infarction due to epididymitis, and right scrotal orchiectomy was performed. Histopathological examination results were reported as; "Global testicular infarction and hemorrhagic necrosis."

DISCUSSION: Total testicular infarction is a rare urological emergency that can lead to serious complications. Today, while follow-up procedure is recommended in order to spare normal testicular tissue in segmental testicular infarcts, orchiectomy is recommended in total testicular infarcts due to potential complications that may occur. The predicted mechanism of testicular infarcts due to epididymitis is the compression of the vascular structures of the testis due to edema of the epididymal head and pampiniform plexus, resulting in venous congestion and multiple thrombosis.

RESULT: The possibility of total testicular infarction due to the epididymitis should always be kept in mind in acute testicular vascularization disorders accompanied by epididymitis.

Keywords: Total testicular infarction, Epididymitis, Acute scrotal pain

PP-65

Penisi ve testisleri saran fournier gangrenine yaklaşım: Olgu sunumu

Hakan Tekinaslan, Sacit Nuri Görgel, Serkan Özcan, Osman Köse, Alper Keskin, Yiğit Akın
İzmir Katip Çelebi Üniversitesi Ve Atatürk Eğitim Araştırma Hastanesi

Fournier Gangreni perine, genital ve anal bölge çevresini saran, bazen hayatı ciddi derecede tehdit eden cilt ve cilt altı dokuları tutan, kas tabakasına kadar uzanabilen gangrenöz bir hastalıktır. Seyrek görülmesine rağmen acil bir ürolojik hastalıktır. Burada sistemik komorbid hastalıkları olan, yaklaşık 1 aydır peniste ve her iki testiste pürülan vasıfta fournier ile uyumlu yaygın nekrotizan lezyonu olan hastamıza yönelik yaklaşımımızı olgu sunumu şeklinde hazırladık. Ürosepsis kliniği ile acile getirilen ve entübe edilen hastaya total penektomi ve bilateral orşiektomi yapıldı.

Anahtar Kelimeler: fournier gangreni, total penektomi, orşektomi, ürosepsis

Approach to Fournier's gangrene surrounding the penis and testicles: A case report

Hakan Tekinaslan, Sacit Nuri Görgel, Serkan Özcan, Osman Köse, Alper Keskin, Yiğit Akın
Izmir Katip Celebi University and Ataturk Training and Research Hospital

Fournier's Gangrene is a gangrenous disease involving the skin and subcutaneous tissues surrounding the perineum, genital and anal region, sometimes seriously threatening, and extending to the muscle layer. Although it is seen rarely, it is an urgent urological disease. Here, we have prepared our approach to our patient with systemic comorbid diseases, a purulent diffuse necrotizing lesion compatible with Fournier's in the penis and both testicles for about 1 month, as a case report. Total penectomy and bilateral orchiectomy were performed in the patient who was brought to the emergency room with urosepsis clinic and was intubated.

Keywords: fournier's gangrene, total penectomy, orchectomy, urosepsis

Penisi ve testisleri saran fournier gangreni
Fournier's gangrene surrounding the penis and testicles

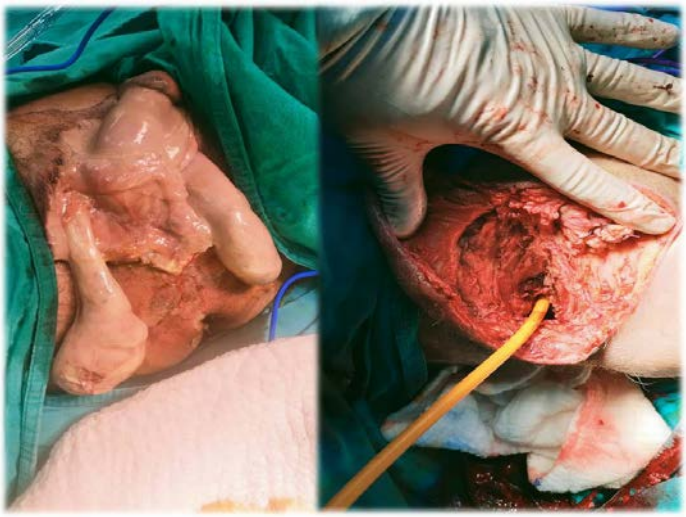

operasyon öncesi penisi ve testisleri saran fournier gangreni ve operasyon sonrası perineden görünüm
Fournier's gangrene surrounding the penis and testicles before the operation and the view from the perineum after the operation

PP-66

Renal cystic echinococcosis: a case report and literature review

Kerem Bursalı, Mehmet Eren Akan, Sinan Levent Kireççi, Abdullah Hızır Yavuzsan, Taner Hacıosmanoğlu
Department of Urology, Health Sciences University Şişli Hamidiye Etfal Training and Research Hospital, Istanbul, Turkey

Renal cystic echinococcosis represents 2,5 to 4% of all hydatic cysts, which predominantly presents with pulmonary and hepatic involvement, may progress silently and be incidentally diagnosed as it clinically and radiologically mimics renal tumours.

In case of clinical suspicion, the disease could be evaluated via serological tests or imaging modalities (especially computed tomography "CT" or ultrasonography "US"). In management, although oral albendazole can be combined with percutane drainage and alcohol instillation in selected cases, the options include nephron sparing surgery (cystectomy & pericystectomy) and if clinically necessary, partial or total nephrectomy.

58 year-old patient with known hypertension was diagnosed with an incidental cystic mass located in the lower pole of the left kidney in the ultrasonographic imaging (US). Contrast-enhanced Magnetic Resonance Imaging (MRI) was performed and confirmed the renal hydatid cyst. Hydatid cyst indirect hemagglutination (IHA), liver function tests (LFT) and whole blood tests were performed before the preoperative albendazole treatment was started. Hydatid cyst IHA was found to be negative. Cyst drainage and cystectomy was planned for the patient, and oral albendazole treatment was started at preoperative 3 weeks. LFTs pursued normal during albendazole treatment. Later, in the perioperative observation, the 10 cm cyst, which was observed to be located exophytically in the lower pole of the left kidney, was drained without contacting the surrounding tissues. Then laparotomic cystectomy and left partial nephrectomy ("pericystectomy") were performed with wide excision margins, and a drainage catheter was placed. After the acquisition of culture sample, the cyst cavity was emptied and washed with a 1:1 mixture of Serum Sale and povidone iodine. After the non-complicative surgical intervention, the patient's drainage catheter was removed on the 2nd postoperative day. The patient, who was followed up to be stable during his stay in the hospital, was discharged with a prescription of 3-month albendazole treatment.

No late complications were observed in the patient whose blood tests were repeated in the monthly follow-ups after discharge. Although many serological and radiological methods have historically been used in the diagnosis of renal cystic echinococcosis, CT or MRI scans confirmed with a US have taken an important place in preoperative diagnosis. While total radical nephrectomy was the primary treatment modality in historical cases where the cysts opened to the collecting system, which were detected only in advanced stages, developments in the diagnosis made nephron-sparing surgery (consisting of cystectomy and pericystectomy) possible. Although risky, nephron-sparing surgery preceded by irrigation with scolecidal agents is possible even for large cysts; radical nephrectomy should only be considered for the 25% of cases in which renal echinococcosis severely damages the renal parenchyma. Considering the literature data on this subject, radical nephrectomy was avoided in our case, and an uncomplicated recovery period was reported in our follow-ups. Although the contribution of serological markers in the diagnosis of renal echinococcosis cannot be denied, hydatid cysts that progress asymptomatically and are detected incidentally by clinical suspicion obtained from imaging, as in our case, show us the importance of persistence and multiple examinations in the diagnosis phase.

Keywords: Renal cystic echinococcosis, hydatid cyst, renal cell carcinoma

PP-67

Bladder stone in a herniated bladder: a rare case report and literature review

Cemil Kutsal[1], İbrahim Halil Baloğlu[1], Ali Emre Çekmece[1], Mehmet Ektiren[2], Uygar Nehir[2]
[1]Department of Urology, Health Sciences University Şişli Hamidiye Etfal Training and Research Hospital, Istanbul, Turkey
[2]Department of General Surgery, Health Sciences University Şişli Hamidiye Etfal Training and Research Hospital, Istanbul, Turkey

Introduction: Bladder herniation (BH) into the inguinal canal is an extremely rare condition.

Case presentation: In this case we presented who an eighty-year- old male patient applied to our clinic with right inguinal swelling. The testes performed were found to be compatible with inguinoscrotal bladder hernia and bladder stone in herniated bladder. Then, we performed repair of inguinal hernia, cystolithotomy and transvesical prostatectomy.

Discussion: BH and accompanying herniated bladder stones are a rare pathology. Various strategies can be used in the diagnosis and treatment. With the development of technology, direct urinary system radiography has left its place to non-contrast CT in diagnosis. With the increase of the information in the literature, the diagnosis will be revealed with a clear strategy for follow-up and treatment.

Conclusion: To the best of our knowledge, it was seen that it was the eighth inguinoscrotal bladder hernia and bladder stone in the literature.

Keywords: Bladder stone, Herniated bladder, Inguinal hernia

Bladder stones in a herniated bladder

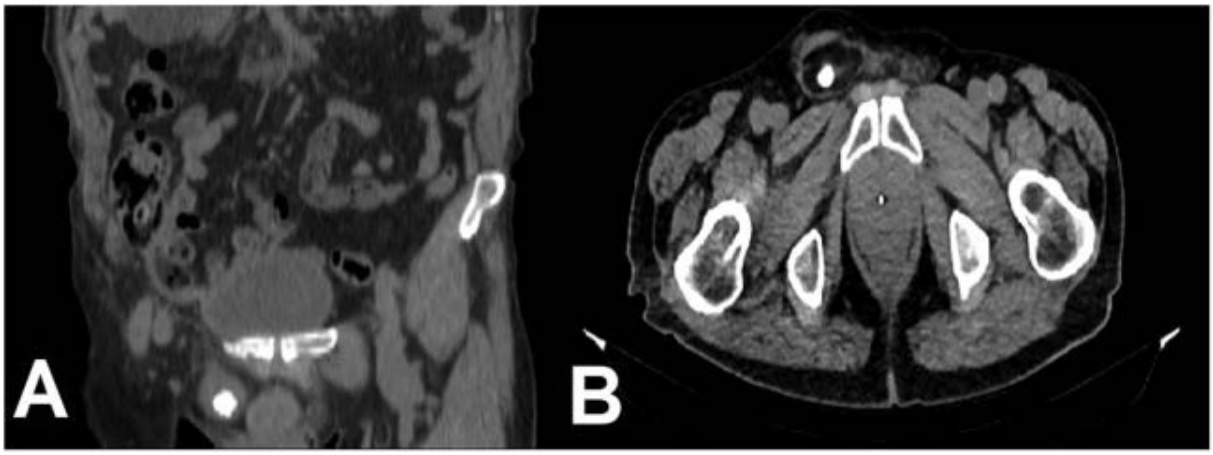

A: CT appearance of bladder stone in herniated bladder, coronal section. B: CT appearance of bladder stone in herniated bladder, axial section.

PP-68

Üreterorenoskopi Sonrası Perirenal Hematom ve Selektif Anjioembolizasyon; Olgu Sunumu

Hüseyin Mert Durak[1], Berk Yasin Ekenci[1], Şerafettin Kaymak[1], Azad Hekimoğlu[2], Ahmet Emin Doğan[1], Ufuk Öztürk[1], Hasan Nedim Göksel Göktuğ[1], Muhammet Abdurrahim İmamoğlu[1]
[1]Sağlık Bilimleri Üniversitesi Dışkapı Yıldırım Beyazıt EAH, Üroloji Ana Bilim Dalı, Ankara
[2]Sağlık Bilimleri Üniversitesi Dışkapı Yıldırım Beyazıt EAH, Girişimsel Radyoloji Bilim Dalı, Ankara

GİRİŞ: Üreter taşlarının tedavisinde üreteroskopik litotripsi(URS) güvenli ve etkili bir cerrahi olmakla beraber,en sık uygulanan uygulanan ürolojik prosedürlerin birisidir.URS'nin komplikasyon oranları %9 ila %25 arasında değişmektedir ve bu komplikasyonların çoğu müdehale gerektirmeyen minör komplikasyonlardır.Majör komplikasyonlardan biri olan perirenal hematom daha nadir görülmesine rağmen mortalite ve morbiditeye yol açabilmesi nedeniyle dikkatli olunması gereken bir durumdur.Bu olgu sunumunda kliniğimizde yapılan URS sonrası perirenal hematom gelişen ardından postop Miyokart İnfarktüsü (MI) gelişen ve anjioembolizasyon yaptığımız nadir bir olgudan bahsedilecektir.

OLGU: 83 yaşında erkek hasta tarafımıza son zamanlarda başlayan sol flank ağrısı ile başvurdu. Kontrastsız abdomen BT'de sol proksimal üreterde yaklaşık 8mmlik taş ve sol böbrekte grade 2 hidronefroz izlendi.Hastaya URS planlandı. 9 fr semirijid üreterorenoskopi aracılığıyla proksimal üreterdeki taş holmıum lazer ile fragmante edilerek retrograd olarak JJ katater (4,7fr / 26 cm) yerleştirildi.İşlem sorunsuz olarak gerçekleştirildi. Postoperatif 12. Saatte minimal hipotansiyonu gelişen (105/50 mm/Hg) ve şiddetli sol yan ağrısı tarifleyen hastanın hemogram düşüşü olması üzerine kontrastsız Abdomen BT çekildi ve sol perirenal alanda yaklaşık 13cmx7cm boyutunda hematom görüldü. Hastaya konservatif olarak takip kararı alındı. Postoperatif 4. Gününde tipik göğüs ağrısı tarifleyen hastaya kardiyoloji konsültasyonu istendi ve hastaya akut miyokard infarktüsü (MI) ön tanısıyla acil olarak koroner anjiografi yapıldı. Koroner anjiografiden hemen sonra şiddetli sol yan ağrısı tarifleyen ve hemogram düşüşü olan hastaya kontrastsız Abdomen BT çekildi. BT'de perirenal hematom boyutu 14cmx8cm olarak artmış görüldü ve hemogram düşünün de olması üzerine acil girişim planlandı. Öncelikle cerrahi eksplorasyon planlandı fakat hastanın genel durumu dikkate alındığında bu seçenekten uzaklaşıldı.Girişmsel radyolojiden anjioembolizasyon amaçlı konsültasyon istendi. Hastaya koroner anjiografiden 8 saat sonra anjioembolizasyon uygulandı.Sol böbrek inferiorunda segmanter dallardan aktif ekstravazasyon izlendi ve inferior segmanter dallara selektif olarak 3 koil ile embolizasyon uygulanarak kanama kontrol altına alındı.Postoperatif çekilen BT'de hematom boyutunun stabil kaldığı izlendi ancak hastanın hemogram düşüşü olması nedeniyle hastaya nefrektomi uygulandı ve hasta sorunsuz şekilde tabucu edildi.

TARTIŞMA: Subkapsüler veya perirenal hematom nadir komplikasyonlardır ve Satava klasifikasyon sistemine göre grade 2b grubundalardır.URS sonrası gelişen perirenal hematomların etyolojisi henüz aydınlatılmamış olmakla beraber,kılavuz tel manipülasyonun pelvikalisiyel sistemde yarattığı travmanın veya işlem esnasında artan intrarenal basıncın fornikslerde rüptüre neden olmasının perirenal hematom etyolojisinde temel sebepler olduğu düşünülmektedir.Literatüre göre URS sonrası perirenal hematom gelişiminde predispozan faktörler arasında;hidronefroz,ince renal korteks,büyük taş boyutu,üriner sistem enfeksiyonu,hipertansiyon, operasyon süresinin uzunluğu ve operasyon esnasında yüksek irrigasyon basıncı sayılabilir. Perirenal hematom gelişen olguların kliniği kanamanın miktarına bağlıdır.URS sonrası subkapsüler hematom ve perirenal hematom yönetiminde standart bir algoritma bulunmamaktadır.Tedavi;hastanın klinik durumu,hematomun kitle etkisi ve konservatif izlem esnasındaki klinik seyre göre planlanmalıdır. Literatüre göre konservatif izlem en etkili başlangıç yönetimi olarak belirtilmektedir ve genellikle yeterli olmaktadır.Perinal hematomda ve subkapsüler hematomda konservatif yöntemler başarısız olduğunda veya transfüzyonu rağmen hemoglobin düşüşü olduğunda cerrahi eksplorasyon standart yaklaşımdır. Açık cerrahi ciddi travmalara neden olabilir ve genellikle ekplorasyon yapıldığında nefrektomi kaçınılmazdır.Bu nedenle özellikle son yıllarda komplikasyon oranını azaltmak amaçlı minimav invaziv prosedürler daha yaygın olarak kullanılmaktadır. Transkatater arteryal embolizasyon(TAE), renal hemoraji gibi organ kanamalarında ve diğer böbrek hastalıklarının tedavisinde sıklıkla kullanılmaktadır.Son yıllarda mikrokataterlerin, embolik materyallerin ve girişimsel radyolojinin (DSA) hızlı gelişimi sonrası renal hemorajilerin tedavsinde selektif arteryal embolizasyon uygulanmaktadır ve bu şekilde renal fonksiyonlar daha az etkilenmektedir

Anahtar Kelimeler: anjioembolizasyon, üreterorenoskopi, ürolitiazis

Perirenal Hematoma After Ureterorenoscopy and Selective Angioembolisation: Case Report

Hüseyin Mert Durak[1], Berk Yasin Ekenci[1], Şerafettin Kaymak[1], Azad Hekimoğlu[2], Ahmet Emin Doğan[1], Ufuk Öztürk[1], Hasan Nedim Göksel Göktuğ[1], Muhammet Abdurrahim İmamoğlu[1]
[1]Department of Urology, Health Sciences University Diskapi Yildirim Beyazit Training and Research Hospital, Ankara, Turkey
[2]Department of Interventional, Health Sciences University Diskapi Yildirim Beyazit Training and Research Hospital, Ankara, Turkey

INTRODUCTION: Ureteroscopic litripsy(URS) of ureteral stones is safely and effectively prepared in comprehensive general industrial products.Complication rates of URS range from 9% to 25%, and most of these complications are minor complications that do not require intervention.Perirenal hematoma, which is one of the major complications,is a condition that should be treated with caution because it can cause mortality and morbidity, although it is less common.In this case report, our clinic a rare case of perirenal hematoma after URS performed,followed by postoperative Myocardial Infarction(MI) and angioembolization will be mentioned.

CASE: An 83-year-old male patient applied to our department with a recent onset of left flank pain.Non-contrast abdominal CT showed an approximately 8 mm stone in the left proximal ureter and grade 2 hydronephrosis in the left kidney.URS was planned for the patient. By means of 9 fr semirigid ureterorenoscopy,the stone in the proximal ureter was fragmented with a holmium laser and a retrograde JJ catheter (4.7fr / 26 cm) was placed.The procedure was performed without any problems.Occuring minimal hypotension at the postoperative 12th hour(105/50 mm/Hg) and severe left flank pain,and the patient's hemogram decreased,non-contrast Abdominal CT was performed and a hematoma of approximately 13cmx7cm was observed in the left perirenal area.It was decided to follow the patient conservatively.Cardiology consultation was requested to the patient who described typical chest pain on the 4th postoperative day and emergency coronary angiography was performed with the preliminary diagnosis of acute myocardial infarction(MI). Severe left flank pain immediately after coronary angiography Abdominal CT was performed in the patient who described the patient with a decrease in hemogram.Perirenal hematoma size was increased to 14cmx8cm in CT and emergency intervention was planned due to hemogram considerations.First of all,surgical exploration was planned,but considering the general condition of the patient, this option was avoided.Consultation for angioembolization from interventional radiology requested.The patient underwent angioembolization 8 hours after coronary angiography.Active extravasation from the segmental branches was observed in the inferior of the left kidney, and bleeding was applied to the inferior segmental branches by selective embolization with 3 coils. The hematoma size remained stable in the postoperative CT,but due to the decrease in the patient's hemogram, nephrectomy was performed and the patient was discharged without any problem.

Keywords: angioembolisation, ureterorenoscopy, urolithiasis

Preop BT, Perirenal Hematom ve Anjioembolizasyon
Preop CT, Perirenal hematoma and Anijoembolisation

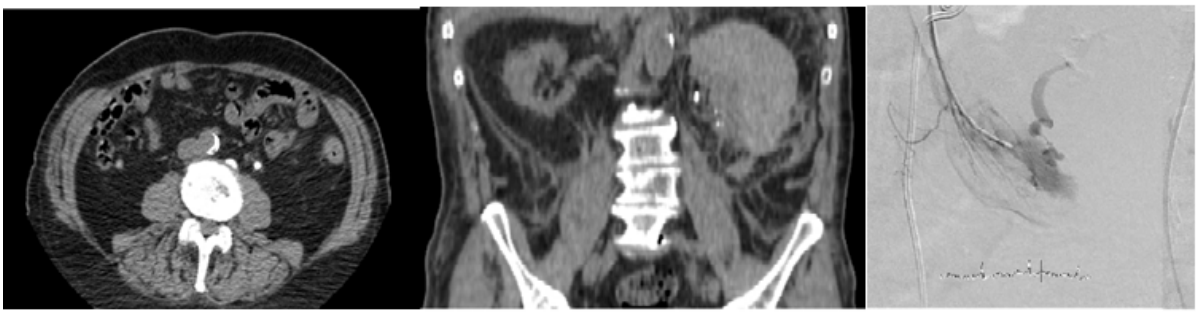

Resim 1: Preoperatif sol üreterdeki taş opasitesi Resim 2: Postoperatif sol perirenal hematom Resim 3: İnferior segmental arterlere selektif anjioembolizasyon uygulanması
Figure 1: Ureteral calculi on preop CT Figure 2: Perirenal hematoma on postop CT Figure 3: Performing selective anjioembolisation for inferior segmental renal arters

PP-69

Amfizematöz Piyelonefrit ve Sistit Birlikteliği: Olgu Sunumu

İbrahim Halil Albayrak, Mehmet Demir, Eyyüp Sabri Pelit, İsmail Yağmur, Bülent Katı, Muhammed Nur Karadeniz
Harran Üniversitesi, Üroloji Ana Bilim Dalı, Şanlıurfa

Giriş: Amfizematöz piyelonefrit (APN), böbrek parankiminde, toplayıcı sistemde veya perinefrik dokuda gaz üretimi ile sonuçlanan ciddi bir böbrek enfeksiyonu türüdür. Amfizematöz sistit (AS), bakteriyel veya fungal fermentasyon tarafından üretilen mesane duvarının içinde ve çevresinde gaz varlığı ile karakterize edilen klinik bir durumdur. Vakaların yaklaşık %60-70'i kontrolsüz diabetes mellitus (DM) ile ilişkilidir. Birlikte var olan amfizematöz sistit (AS) ile komplike APN, AS'nin bir kategorisidir. Derhal ve uygun şekilde tedavi edilmezse klinik ilerleme hızlı, şiddetli ve yaşamı tehdit edici olabilir. Biz 54 yaşında bir kadın hastada nadir görülen AS ve APN birlikteliğini sunmayı amaçladık.

Olgu: 54 yaşında DM tanılı kadın hasta sağ yan ağrısı, ateş, bulantı, kusma ve halsizlik şikayetleri ile kliniğimize başvurdu. Laboratuvar tetkiklerinde enfeksiyon parametlerinde ciddi yükseklik ve kan şekeri yüksekliği tespit edildi (WBC:20000 CRP:17 KREATİNİN:0,8 GLUKOZ:295). Böbrek fonksiyon değerleri normal izlendi. Hastanın bilgisayarlı abdomen tomoğrafisinde sağ üreteropelvik bileşkede 1 cm taş, sağ grade 2 hidronefroz, böbrek ve mesanede hava imajları izlendi. Kan ve idrar kültürleri alındıktan sonra ampirik geniş spektrumlu parenteral antibyoterapi başlandı. Hastaya acil sağ dj katater yerleştirildi. İdrar kültüründe E.coli üredi. Antibiyograma uygun antibiyotik tedavisi revize edildi (Meropenem). Kan şeker regülasyonu sağlandı. Şikayetleri gerileyen ve enfeksiyon parametleri normale gelen hasta 14. gün elektif tedavisi planlanarak taburcu edildi.

Sonuç: Amfizematöz piyelonefrit, şiddetli nekrotizan böbrek enfeksiyonudur. Mortalite oranlarının %40-50'ye vardığı bildirilmektedir. Bugüne kadar, literatürde birlikte var olan AS ile komplike olan 20'den az APN vakası bildirilmiştir. Vakamızda sepsis yönetimi için uluslararası kılavuzlara göre tedaviye (intravenöz sıvılar, antibiyotik ve destekleyici tedavi) ve katater drenajına yanıt alındı. Bu hastalarda drenaj tedavilerine yanıt alınamadığında nefrektomi son seçenek olarak akılda tutulmalıdır.

Anahtar Kelimeler: Amfizematöz piyelonefrit, Amfizematöz sistit, Sepsis

Coexistence of Emphysematous Pyelonephritis and Cystitis: A Case Report

İbrahim Halil Albayrak, Mehmet Demir, Eyyüp Sabri Pelit, İsmail Yağmur, Bülent Katı, Muhammed Nur Karadeniz
Department of Urology, Harran University, Şanlıurfa, Turkey

Introduction: Emphysematous pyelonephritis (EPN) is a serious type of kidney infection that results in gas production in the kidney parenchyma, collecting system, or perinephric tissue. Emphysematous cystitis (ES) is a clinical condition characterized by the presence of gas in and around the bladder wall produced by bacterial or fungal fermentation. About 60-70% of cases are associated with uncontrolled diabetes mellitus (DM). EPN complicated by co-existing emphysematous cystitis (ES) is a category of ES. If not treated promptly and appropriately, clinical progression can be rapid, severe, and life-threatening. We aimed to present the rare association of ES and EPN in a 54-year-old female patient.

Case: A 54-year-old female patient with a diagnosis of DM was admitted to our clinic with complaints of right flank pain, fever, nausea, vomiting and weakness. In the laboratory tests, a serious elevation in the infection parameters and high blood sugar were detected (WBC: 20000 CRP: 17 CREATININ: 0.8 GLUCCOSE: 295). Renal function values were normal. In the patient's computed tomography of the abdomen, 1 cm stone in the right ureteropelvic junction, right grade 2 hydronephrosis, air images in the kidney and bladder were observed. After blood and urine cultures were taken, empirical broad-spectrum parenteral antibiotics were started. An emergency right DJ catheter was placed in the patient. E.coli occured in the urine culture. Antibiotic treatment according to the antibiogram was revised (Meropenem). Blood sugar regulation was achieved. The patient, whose complaints regressed and infection parameters returned to normal, was discharged on the 14th day with an elective treatment planned.

Conclusion: Emphysematous pyelonephritis is a severe necrotizing kidney infection. Mortality rates are reported to reach 40-50%. To date, less than 20 cases of EPN complicated by co-existing ES have been reported in the literature. In our case, response to treatment (intravenous fluids, antibiotics and supportive therapy) and catheter drainage was obtained according to international guidelines for sepsis management. Nephrectomy should be kept in mind as a last option in these patients when no response to drainage treatments is obtained.

Keywords: Emphysematous cystitis, Emphysematous pyelonephritis, Sepsis

Böbrek parankiminde ve Mesanede hava imajları
Air images of the kidney parenchyma and Bladder

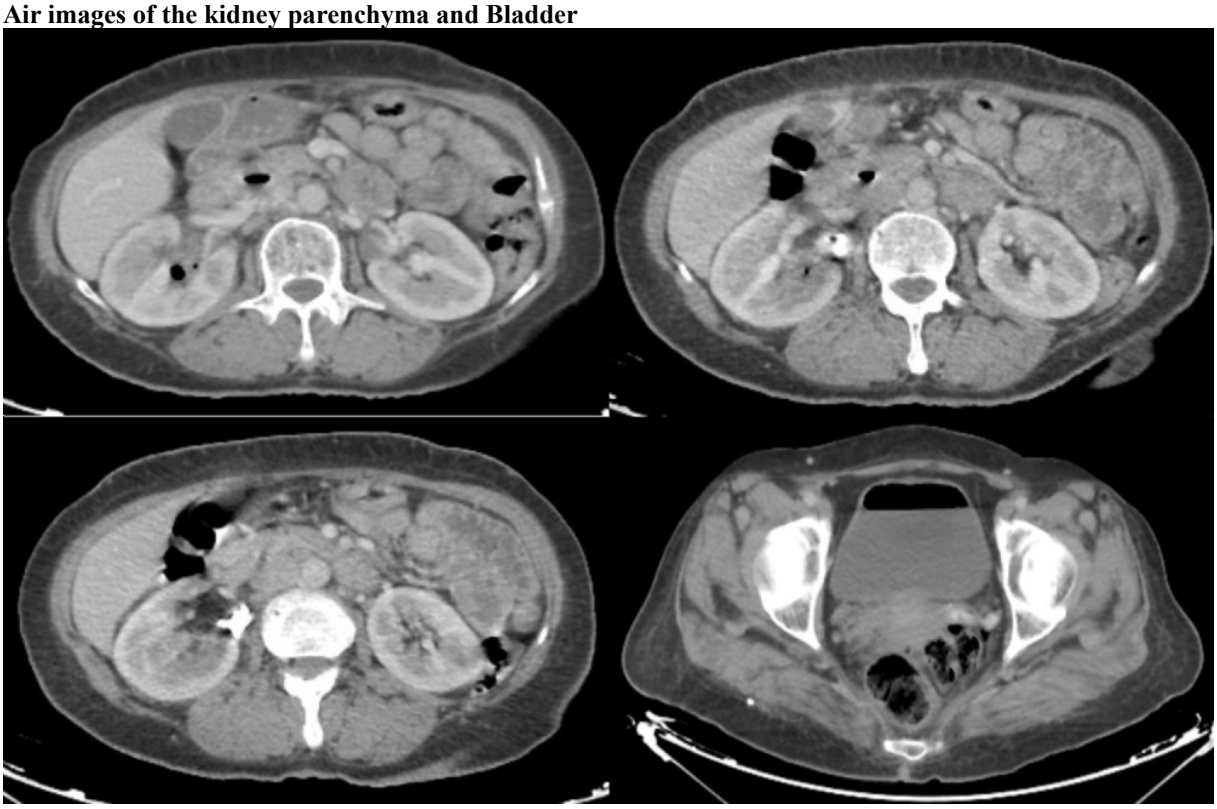

PP-70

Retrograd İntrarenal Cerrahinin Nadir Bir Komplikasyonu Olan Retroperitoneal Hematom; Olgu Sunumu

Adem Tuncekin
Şanlıurfa Eğitim ve Araştırma Hastanesi, Üroloji Kliniği, Şanlıurfa, Türkiye

GİRİŞ: Retrograd intrarenal cerrahi (RIRC) üst üreter ve böbrek hastalıklarının tanı ve tedavisinde yaygın olan bir yöntemdir. Çoğunlukla proksimal üreterde ve 2 cm'e kadar renal taşların tedavisinde kullanılan etkili ve güvenli bir endoskopik tekniktir. Buna rağmen mukozal laserasyon, kanama, enfeksiyon, üreteral perforasyon ve striktür gibi çeşitli komplikasyonlar görülebilmektedir. Bu çalışmada sol proksimal üreter taşı nedeniyle RIRC yapılan ve akut dönemde retroperitoneal hematom görülen vakamızı sunmayı amaçladık.

OLGU SUNUMU: 55 yaşında erkek hasta sol yan ağrısı şikayeti ile acil polikliniğimize başvurdu. Anamnezinde daha önce sağ üreter taşı nedeniyle opere olduğu ve hipertanisyonunun olduğu öğrenildi. Fizik muayenesinde sol kostovertebral açı hassasiyeti bulundu. Laboratuar incelemede kreatinin 2.51, üre 77, wbc 13, hgb 14.7, tam idrar incelemede mikroskopik hematüri ve proteinüri ve idrar kültürü steril gözlendi. Hastaya çekilmiş olan tüm batın bt'de sol proksimal üreterde 11 mm taş, grade 2 hidronefroz ve her iki böbrekte kistler gözlendi (Resim 1 A-B). Preoperatif hazırlıklar sonrası hastaya sol RIRC uygulandı ve 4.7 Fr 28 cm dj kateter yerleştirildi. Postoperatif 12. saatte sol yan ağrısı tarifleyen hastada sol alt kadran hassasiyeti saptandı. Vitalleri stabil olup taşikardi, ateş ve hipotansiyon izlenmedi. Hastaya kreatinin yüksekliği sebebiyle kontrastsız BT çekildi ve sol böbrek alt polde 9 cm hematom görüldü (Resim 1 C-D). Hemodinamisi stabil izlenen ve kontrol görüntülemelerde hematom boyutunda azalma gözlenen hasta konservatif tedavilerle takip edildi. Hasta postoperatif 10. günde taburcu edildi.

SONUÇ: RIRC böbrek taşlarının tedavisi için etkili ve güvenli bir prosedür olmasına rağmen nadiren de olsa yaşamı tehdit eden komplikasyonlar görülebilmektedir. Bu nedenle olası tüm komplikasyonlar göz önünde bulundurulmalı ve dikkatli olunmalıdır.

Anahtar Kelimeler: Retroperitoneal hematom, retrograd intrarenal cerrahi, akut komplikasyon, üriner sistem taş hastalığı

Retroperitoneal Hematoma as a Rare Complication of Retrograde Intrarenal Surgery; Case Report

Adem Tuncekin
Şanlıurfa Training and Research Hospital, Department of Urology, Şanlıurfa, Turkey

INTRODUCTION: Retrograde intrarenal surgery (RIRS) is a common method in the diagnosis and treatment of upper ureteral and kidney diseases. It is an effective and safe endoscopic technique mostly used in the treatment of proximal ureter and renal stones up to 2 cm. Despite this, various complications such as mucosal laceration, bleeding, infection, ureteral perforation and stricture can be seen. In this study, we aimed to present our case who underwent RIRS for left proximal ureteral stone and had retroperitoneal hematoma in the acute period.

CASE REPORT: A 55-year-old male patient applied to our emergency outpatient clinic with the complaint of left flank pain. In his anamnesis, it was learned that he had been operated for a right ureteral stone and he had hypertension. On physical examination, tenderness of the left costovertebral angle was found. Laboratory examination revealed creatinine 2.51, urea 77, WBC 13, Hgb 14.7, microscopic hematuria and proteinuria in urine analysis, and urine culture sterile. On CT of the abdomen, an 11-mm stone in the left proximal ureter, grade 2 hydronephrosis, and cysts in both kidneys were observed (Figure 1 A-B). After preoperative preparations, left RIRS was applied to the patient and a 4.7 Fr 28 cm DJ catheter was placed. Left lower quadrant tenderness was detected in the patient who described left flank pain at the postoperative 12th hour. His vitals were stable and tachycardia, fever and hypotension were not observed. Due to high creatinine, CT without contrast was performed and a 9 cm hematoma was observed in the lower pole of the left kidney (Figure 1 C-D). The patient, whose hemodynamics was stable and a decrease in hematoma size was observed in control imaging, was followed up with conservative treatments. The patient was discharged on the 10th postoperative day.

CONCLUSION: Although RIRS is an effective and safe procedure for the treatment of kidney stones, life-threatening complications can occur, although rarely. Therefore, all possible complications should be considered and caution should be exercised.

Keywords: Retroperitoneal hematoma, retrograde intrarenal surgery, acute complication, urinary system stone disease

Retroperitoneal hematom ve preoperatif bt görüntüleri
Retroperitoneal hematoma and preoperative CT images

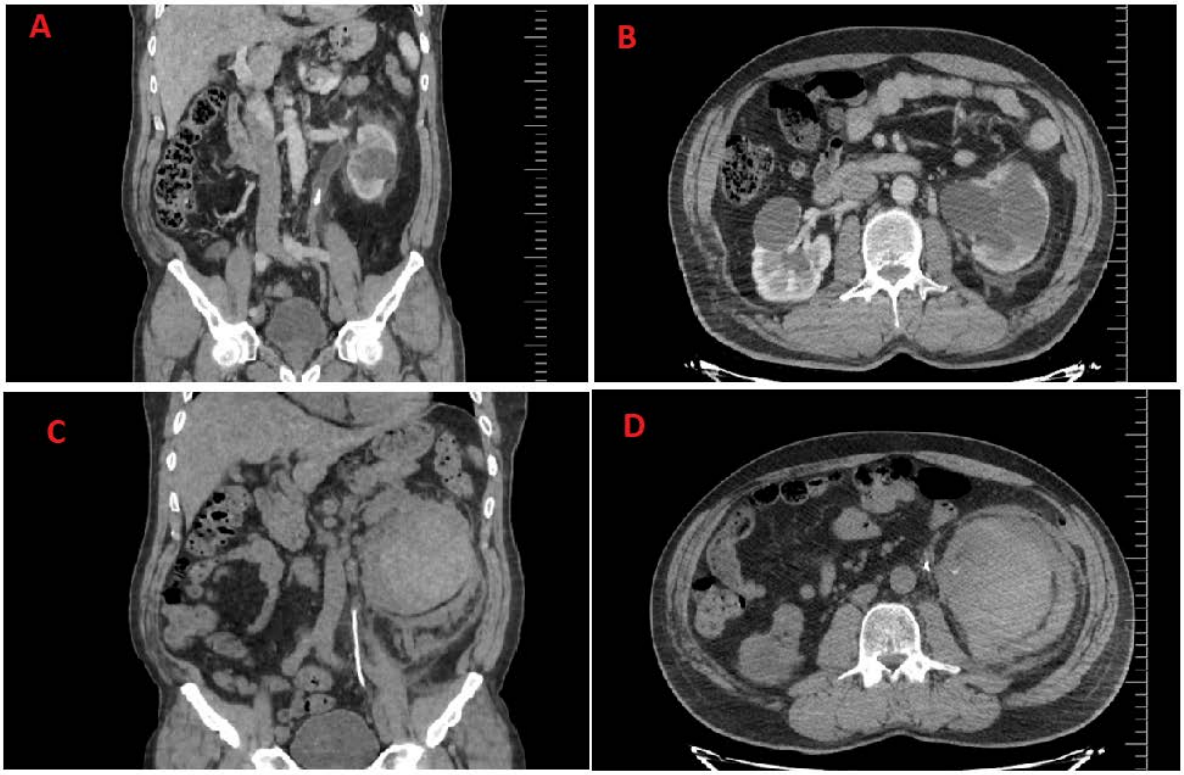

Figure 1 A,B; preoperative CT images of ureteral stone and hydronephrosis. C,D; images of retroperitoneal hematoma on postoperative CT

PP-71

Double-j-stent çekilmesi sonrasında renal pelvis ve üreterde hematom; basit bir girişim ciddi komplikasyon

Ercan Kazan[1], Abdullah Akkurt[2]
[1]Atatürk Devlet Hastanesi, Üroloji Kliniği, Antalya
[2]Gazi Yaşargil Eğitim ve Araştırma Hastanesi, Üroloji Kliniği, Diyarbakır

Double- J- Stenteler (D-J-S) Üroloji pratiğinde sık olarak kullanılmaktadır. Bunların çıkarılma işlemleri lokal/sedasyon veya genel anestezi altında komplikasyonsuz yapılmaktadır.

Tekrarlayan üriner sistem taş hastalığı olan hastaya 1 ay önce orta üreterde 1 cm'lik ve distal üreterde 8mm'lik taşlar nedeni ile endoskopik üreter taşı tedavisi ve D-J-S takılması (rezidü taş şüphesi olduğu için) operasyonu yapıldı. Postoperatif 1.ayında sedasyon altında d-j-s komplikasyonsuz çıkartıldı. Hastanın takibinde postoperatif 2. saat makroskopik hematürisi ve takip eden süreçte şiddetli sol kolik ağrısı başladı. Tam kan sayımında hemoglabin değeri 15g/dL den 12 g/dL düştüğü saptandı. Çekilen kontrol abdomen bilgisayarlı tomografide sol renal pelvis ve üreterde hematom ile uyumlu görünüm izlendi. Hastanın şiddetli kolik ağrısı olması üzerine bir gün sonra genel anestezi altında yapıla üreterenoskopide üreterde ve renal pelviste yoğun pıhtı gözlendi, aktif kanama gözlenmedi ve sol üretere d-j-s yerleştirildi. Hastaanın sonraki takiplerinde kolik ağrısı geriledi ve hematürisi düzeldi. Dört hafta sonra d-j-s sorunsuz çıkartıldı.

Üroloji pratiğinde sık yapılan basit bir d-j-s çekilmesinin nadir de olsa ciddi komplikasyonları olabilmektedir.

Anahtar Kelimeler: stent, üreter, komplikasyon, kanama

Hematoma in the renal pelvis and ureter after double-j-stent removal; simple procedure serious complication

Ercan Kazan[1], Abdullah Akkurt[2]
[1]Ataturk State Hospital, Urology Clinic, Antalya
[2]Gazi Yaşargil Training and Research Hospital, Department of Urology, Diyarbakır

Double- J- Stents (D-J-S) are frequently used in urology practice. Their removal is performed without complications under local/sedation or general anesthesia.

The patient with recurrent urinary system stone disease underwent endoscopic ureteral stone treatment and D-J-S insertion (because residual stone is suspected) operation for 1 cm stones in the middle ureter and 8 mm in the distal ureter 1 month ago. The d-j-s was removed without complications under sedation in the first month postoperatively. In the follow-up of the patient, macroscopic hematuria started in the 2nd postoperative hour and severe left colic pain in the following period. In the complete blood count, it was determined that the hemoglobin value decreased from 15 g/dL to 12 g/dL. In the control abdomen computed tomography, an appearance compatible with hematoma was observed in the left renal pelvis and ureter. As the patient had severe colic pain, ureterenoscopy performed under general anesthesia a day later revealed a dense clot in the ureter and renal pelvis, no active bleeding was observed, and d-j-s was placed in the left ureter. Colic pain regressed and hematuria resolved in the next follow-up of the patient. Four weeks later, the d-j-s was removed without any problems.

A simple d-j-s extraction, which is frequently performed in urology practice, can have serious complications, albeit rare.

Keywords: stent, ureter, complication, bleeding

CT'de D-j-s çekilmesi sonrası renal hematom
Renal hematoma after D-j-s removal on CT

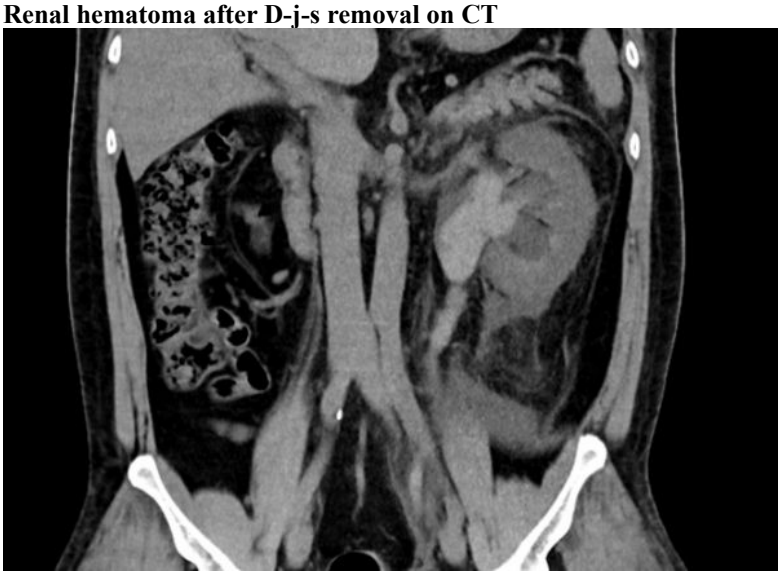

PP-72

PCNL esasında gelişen rertrorenal olmayan kolon perforasyonunun tüp kolostomi ile takibi

Ahmed Ömer Halat, Ali Eser, Mehmet Emre Yörüsün
Sağlık Bilimleri Üniversitesi, Derince Eğitim ve Araştırma Hastanesi Üroloji, Kocaeli

GİRİŞ:Üriner sistem taş hastalıklarının tedavisinde perkütan nefrolitotomi (PNL) minimal invaziv bir yöntem olup, günümüzde açık taş cerrahisinin yerini almıştır. Ancak her cerrahi işlem gibi PNL operasyonunda da çeşitli komplikasyonların gelişebileceği, hatta bunların hayatı tehdit edecek boyutlara ulaşabileceği unutulmamalıdır. PNL sırasında bağırsak yaralanması nadir görülen fakat ciddi sonuçları olan bir komplikasyondur. Sıklıkla gözden kaçan retrorenal kolon durumunda gerçekleşmektedir. Bu olgu sunumunda, kolonun retrorenal olmamasına rağmen PNL sırasında kolon perforasyonu komplikasyonu gelişen bir hastamızın tanı ve tedavi sürecinin sunulması amaçlanmıştır.

OLGU: 61 yaşında kadın hasta tarafımıza tekrarlayan üriner sistem enfeksiyonu ve sağ böbrek taşı tanısı ile başvurdu. BT incelemesinde sağ böbrek renal pelviste 23 mm ve alt polde 22 mm 2 adet taş görüldü. Hastanın böbrek parenkiminde incelme saptandı. Yapılan DMSA incelemede sağ böbrek %30 fonksiyone idi. Hastaya PNL planlandı. Bilinen ek hastalık HT mevcut. Hazırlıklar sonrası operasyona alındı. Hastaya ÜK takılımı sonrası pron pozsiyon verildi. ÜK den opak madde verilerek böbrek vizüelize edildi ve alt kalixten 18 g iğne ile girildi. Guidewire renal pelviste hook oluşturdu. Böbrek amplatz dilatatörlerle 30 Fr e kadar dilate edildi. Nefroskop ile girilirken villüs yapısı gözlendi. Kolon perforasyonu olarak değerlendirildi. Kolon içerisinde alt poldeki taş görüldü ancak taş kolon proximaline migrate olduğundan alınamadı. Tüp kolostomide karar kılındı ve 20 Fr silikon dren konuldu. Hastaya perop NG takılması istendi. Hasta litotomi pozsiyonuna alınarak DJS konuldu ve operasyon sonlandırıldı. Hastanın oral alımı stoplandı, parenteral beslenmeye geçildi, enfeksiyon hastalıklarına danışılarak hastanın tedavisine geniş spektrumlu antibiyotik (ertapenem 1 gr 1x1) eklendi, günlük vitalleri ve tetkikleri yakın takip edildi. Postoperatif 1. günde kontrastlı Tüm Batın CT çekildi, görünütülerde kolonun böbrek alt pol anteriorunda olduğu izlendi, geç faz görüntülerde böbrek alt pol anteriorundan kolona opak maddenin geçtiği görüldü. Kolon perforasyonunun dilatasyon esnasında daha önceden geçirilmiş enfeksiyona sekonder böbrek alt polün kolona yapıştığı ve incelen parenkimal alandan dilatatörün itmesi ile pencere açıldığı lehine yorumlandı. Postoperatif 1. günde hastadan alınan DÜSG'de taşın çekumda olduğu gözlendi. Postop 2. günde transvers kolonda, 3. günde ise rektumda görüldü. Postop 3. Gün vizitinde hasta rektal ağrı tarfiledi, gün sonunda taşı defekasyonla tahliye etti. Akut batın tablosu gelişmedi, postop 7.günden itibaren hastanın tüp kolostomisi günlük seri 2 cm'lik çekimleri başlandı. Postop 12. gün tüp kolostomi çekildi R1 başlandı. Postop 16.gün R3 başlanarak önerilerle taburcu edildi. Taburculuğundan 1 ay sonra hastadan IVP çekildi, üriner trakt salim olarak görüldü, kolon içerisine opak geçişi saptanmadı. Hastanın DJS'i lokal anestezi altında alındı. DJS'in alınmasının üzerinden 1 ay sonra hastanın rezidü taşına PCNL uygulandı. Taştan temizlenen hastadan 1 yıl sonra DMSA çekildi, sağ böbrek %27 fonksiyone olarak raporlandı. Hastanın takiplerine halen devam edilmekte olup, nüks taş olmadı.

SONUÇ: PNL komplikasyonlara açık ve komplikasyonları dikkatli yönetilmesi gerek bir ameliyattır. Kolon perforasyonu PNL komplikasyonlarından nadir olan ve yönetilmesi dikkat arz eden bir durumdur. Olgumuzda perforasyon traktından yaklaşık 2 cm'lik taşın migrate olmasına rağmen tüp kolostomi ile takibi konservatif olarak yapılmış ve ek cerrahi girişime gerek kalmamıştır.

Anahtar Kelimeler: kolon perforasyonu, komplikasyon, PCNL, tüp kolostomi,

Follow-up of non-retrorenal colon perforation based on PCNL with tube colostomy

Ahmed Ömer Halat, Ali Eser, Mehmet Emre Yörüsün
Derince Training and Research Hospital Department of Urology, University of Health Sciences, Kocaeli, Turkey

Intestinal injury during PNL's a rare but serious complication.It occurs in the case of the retrorenal colon,which's often overlooked.In this case report,it's aimed to present the diagnosis and treatment process of a patient who developed colon perforation complication during PNL,although the colon wasn't retrorenal.

61-years-old female patient was admitted to us with the diagnosis of recurrent UTI and right kidney stone.CT revealed 2stones of 23mm in the right kidney renal pelvis and 22mm in the lower pole.At DMSA,the right kidney was 30% functional.The patient was placed in prone position after UC insertion.The kidney was visualized by administering an opaque substance from the UC,18g needle was inserted through the lower calix.The guidewire created hook in the renal pelvis.The kidney was dilated up to 30Fr with amplatz dilators.Villus structure was observed when entering with nephroscope.It was considered as colon perforation.The stone in the lower pole was seen in the colon,but it couldn't be removed because the stone migrated proximal to the colon.Tube colostomy was decided and 20Fr silicone drain was placed.The patient was asked to insert perop NG.The patient was placed in the lithotomy,DJS was placed and the operation was terminated.Oral intake of the patient was stopped,parenteral nutrition was started,broad-spectrum antibiotics(ertapenem 1gr)were added to the patient's treatment by consulting infectious diseases,his daily vitals and examinations were closely followed.Contrast-enhanced CT of the Whole Abdomen was taken on the 1st postoperative day,it was observed that the colon was in the anterior lower pole of the kidney in the images.In the late phase images,it was seen that the opaque substance passed from the anterior of the lower pole of the kidney to the colon.Colon perforation was interpreted in favor of the renal lower pole adhering to the colon secondary to a previous infection during dilatation and a window was opened by pushing the dilator from the thinned parenchymal area.In the DUSG taken from the patient on the 1st postoperative day,it was observed that the stone was in the caecum.It was seen in the transverse colon on the 2nd postoperative day and in the rectum on the 3rd day.At the postoperative 3rd day visit,the patient complained of rectal pain and evacuated the stone with defecation at the end of the day.Acute abdomen didn't develop,daily serial 2cm extractions of the patient's tube colostomy were started from the postoperative 7th day.Tube colostomy was taken on the 12th postoperative day and R1 was started.Postop was discharged with recommendations starting on day 16 R3.IVP was withdrawn from the patient 1month after his discharge,the urinary tract was seen as safe,opaque passage into the colon wasn't detected.DMSA was withdrawn 1year after the stone was cleared,and the right kidney was reported to be 27% functional.The patient's follow-up's still ongoing,no recurrence was observed.

CONCLUSION: PNL's an operation that's open to complications and its complications need to be carefully managed.Colon perforation's a rare complication of PNL,its management is remarkable.Although approximately 2cm of the stone from the perforation tract was migrated in our case,the follow-up with tube colostomy was performed conservatively and no additional surgical intervention was required.

Keywords: colon perforation, complication, PCNL, tube colostomy

PP-73

Perkütan nefrolitotomi sonrası arteriyovenöz fistül gelişen bir hastanın konservatif tedavi ile yönetimi

Gökhan Ecer
Konya Şehir Hastanesi, Üroloji, Konya, Türkiye

Giriş: Perkütan nefrolitotomi(PNL) özellikle 2 cm üzerindeki böbrek taşlarında tercih edilen açık cerrahiye göre daha az invaziv olan bir cerrahi metoddur. Ayrıca staghorn taş tedavisinde de günümüzde ilk seçenek haline gelmiştir. Bu cerrahinin sık görülen komplikasyonlarından birisi de postoperatif görülen hematüri ve arteriovenöz(AV) fistül oluşumudur.

Bu vaka sunumunda PNL sonrası geç dönemde hematüri ile başvurarak AV fistül tanısı alıp konservatif tedavi ile tedavisi yapılan bir hastanın sunulması amaçlanmıştır.

Olgu: 44 yaşında erkek hasta kliniğimize zaman zaman olan yan ağrısı ile başvurdu. Özgeçmişinde daha önce bilateral PNL öyküsü olduğu öğrenildi. Ek hastalığı yoktu. Yapılan BT görüntülemede bilateral böbreklerde pelvis ve alt kalikslerde multip taşlar izlendi. Hastaya sol böbrek orta-alt kaliks girişiyle PNL yapıldı. İşlem sonunda sol böbreğe DJ katater yerleştirildi ve nefrostomisiz işlem sonlandırıldı.

Postoperatif alt kalikste milimetrik taşlar dışında belirgin rezidü izlenmedi. Postoperatif 3. Gün sorunsuz şekilde taburcu edildi. Hasta postoperatif 6. Gün gross hematüri ile tekrar başvurdu. Bunun üzerine yapılan BT görüntülemede sol böbrekte giriş traktı üzerinde minimal AV fistül ile uyumlu dansite izlendi. Ayrıca toplayıcı sistem içerisi hematom ile doluydu. Hasta hospitalize edilerek immobilizasyon ve korse uygulandı. Ayrıca medikal tedavi olarak 10 mg K vitamini (tek doz) ve 2*1 Traneksamik asit 250 mg (%5) (rutin tedavi) başlandı.

Takiplerde günlük hemogram kontrolü yapıldı. Hemoglobin düşüşü olmadı. Yatışının 3. günü gros hematüri gerilemeye başladı. 5. gün hematüri tamamen düzeldi. Hasta geç dönem kanama riskine karşı toplamda 10 gün takip edildi. Hematüri tekrarlamaması üzerine taburcu edildi. Postoperatif 1. Ayda DJ katateri alındı.

Tartışma: PNL böbrek taşı olan hastalarda en güncel metodlardan birisidir. PNL'nin en sık komlikasyonlarından biri de postoperatif hematüridir. Literatürde yaklaşık %1-5 arasında görülmektedir. [1] Özellikle postoperatif 1. Haftadan sonra olan kanamalarda arteriovenöz fistüller ve psödoanevrizma akla gelmelidir. [2] PNL sonrası transfüzyon gerektiren kanama ancak %1 oranında görülür. [3] PNL sonrası böbrek psödoanevrizması oluşma insidansı ise %0.6-1 olarak bildirilmiştir [4] Tanısı genellikle renal anjiyografi veya BT anjiyografi ile konulmaktadır. Transarteriyel embolizasyon, iyatrojenik böbrek vasküler yaralanmalarında sık kullanılan bir yöntem olmakla birlikte sağlam böbrek parankiminin de zaman zaman hasar görebilmesine neden olabilmektedir. [5]

Sonuç: PNL sonrası görülen AV fistül ve psödoanevrizma gelişen hastalarda klinik ve hemogram takipleri stabil olan hastalarda konservatif tedavi uygulanması bir kısım hastada hematom ile kanamayı sınırlayarak embolizasyona gerek kalmadan fistül traktının spontan gerilemesini sağlayabilir.

Anahtar Kelimeler: AV fistül, Arteriyovenöz Fistül, Hematüri, Perkütan nefrolitotomi

Management of the patient who developed arteriovenous fistula after percutaneous nephrolithotomy with conservative treatment

Gökhan Ecer
Konya State Hospital, Urology, Konya, Turkey

Introduction: Percutaneous nephrolithotomy (PNL) is a minimal invasive surgery compared to open surgery, which is preferred especially for kidney stones larger than 2 cm. In addition, it has become the first choice in the treatment of staghorn stones today. One of the common complications of this surgery is postoperative hematuria and arteriovenous (AV) fistula formation. In this case report, it is aimed to present a patient who presented with hematuria in the late period after PNL and was diagnosed with AV fistula and treated with conservative treatment.

Case: A 44-year-old male patient was admitted to our clinic with intermittent flank pain. It was learned that he had a previous history of bilateral PNL. He had no other disease. CT imaging revealed multiple stones in the pelvis and lower calyces of the bilateral kidneys. PNL was performed on the patient with left kidney mid-lower calyx access. At the end of the procedure, a DJ catheter was placed in the left kidney and the procedure was terminated without nephrostomy. No significant residue was observed in the postoperative DUSG, except for millimetric stones in the lower calyx. He was discharged uneventfully on the 3rd postoperative day. The patient was admitted again on the 6th postoperative day with gross hematuria. On the CT imaging performed thereupon, a density compatible with minimal AV fistula was observed on the entrance tract in the left kidney. In addition, the collecting system was filled with hematoma. The patient was hospitalized and immobilization and corset were applied. In addition, 10 mg of vitamin K (single dose) and 2*1 Tranexamic acid 250 mg (5%) (routine treatment) were started as medical treatment.

During the follow-ups, daily hemogram control was performed. There was no decrease in hemoglobin. Gross hematuria started to regress on the 3rd day of hospitalization. On the 5th day, the hematuria completely resolved. The patient was followed up for 10 days in total against the risk of late bleeding. He was discharged because the hematuria did not recur. DJ catheter was removed in the 1st month postoperatively.

Discussion: PNL is one of the most current methods in patients with kidney stones. One of the most common complications of PNL is postoperative hematuria. It is seen between 1-5% in the literature. [1] Arteriovenous fistulas and pseudoaneurysms should be considered, especially in bleeding after the postoperative 1st week. [2] Bleeding requiring transfusion after PNL is only seen in 1%. [3] The incidence of renal pseudoaneurysm after PNL has been reported as 0.6-1% [4] The diagnosis is usually made by renal angiography or CT angiography. Although transarterial embolization is a frequently used method in iatrogenic renal vascular injuries, it may cause damage to the intact kidney parenchyma from time to time. [5]

Conclusion: In patients with AV fistula and pseudoaneurysm seen after PNL, conservative treatment in patients with stable clinical and hemogram follow-ups may limit hematoma and bleeding in some patients and may provide spontaneous regression of the fistula tract without the need for embolization.

Keywords: AV fistula, Arteriovenous Fistula, Hematuria, Percutaneous nephrolithotomy

Resim
Picture

Preoperatif ve postoperatif BT görüntüleri
Preoperative and postoperativa CT images

PP-74

Köpek ısırması sonucu penis ve üretra yaralanması; nadir bir olgu sunumu

Muhammed Nur Karadeniz, İbrahim Halil Albayrak, Erhan Şengel, Mehmet Demir
Harran Üniversitesi, Üroloji Ana Bilim Dalı, Şanlıurfa

GİRİŞ:Hayvan ısırıklarına bağlı yaralanmalar laserasyon, ezilme ve doku kaybına neden olan, enfeksiyon, şekil bozukluğu, zoonotik hastalık gelişimi ve ölümle sonuçlanabilen ciddi komplikasyonlara yol açabilen ciddi bir durumdur. Genellikle yüz, baş-boyun ve ekstremiteler gibi vücut bölgeleri, etkilenirken eksternal genital organların yaralanması oldukça nadir gözlenen bir durumdur. Genital bölgedeki hayvan ısırıkları organ kaybı, tekrarlayan üretral darlık gibi ciddi komplikasyonlara yol açabilmektedir. Bu olgumuzda penisi köpek tarafından ısırılan hastayı sunmayı amaçladık.

OLGU: 21 yaşında hasta scil servise köpek ısırması sonrası peniste açık yara ve üretroraji şikayeti ile başvurdu. Anamnezde köpeğin aşılarının eksiksiz olduğu öğrenildi. Hastaya kuduz aşısı ve tetanoz aşısı yapılarak geniş spektrumlu antibiyotik başlandı. Fizik muayenede penis ventralinde 1x0,5 cm, penis sağ lateralinde 4x3 cm cilt defekti(resim A,B) ve üretroraji tespit edildi. Hasta acil operasyona alıdı. Foley sonda takılarak penis sirkümsizyon hattından cilt deglave edildi. Penil üretrada 1.5 cm açıklık olduğu görüldü(resim C). Kavernözlerde defekt görülmedi. Üretra cift kat sütüre edilerek kapatıldı. Daha sonra ciltteki ölü dokular eksize edilerek cilt defektleri pimer onarıldı(resim D) Post operatif antibiyoterapi ve yara yeri bakımı yapılan hasta post op 5. Gün sondalı taburcu edildi. Post op 10.gün foley sondası çekildi. Post op 2. ay üroflowmetrisinde üretral darlık görülmedi(q max:46).

SONUÇ: Hayvan ısırıklarında ilk tedavide yaranın irrigasyonu, debridman, tetanoz ile kuduz profilaksisi, antibiyotik tedavisi önerilmelidir. Önceleri enfeksiyon elimine edildikten sonra rekonstrüksiyon önerilirken günümüzde cerrahi onarımın mümkün ise erken dönemde yapılması önerilmektedir. Bizde akut dönemde rekontrüksiyon yaptığımız bu hastada herhangi bir komplikasyon görmedik.

Anahtar Kelimeler: köpek ısırığı, penis yaralanması, üretra yaralanması, üretroraji

Injury to the penis and urethra as a result of a dog bite; a rare case report

Muhammed Nur Karadeniz, İbrahim Halil Albayrak, Erhan Şengel, Mehmet Demir
Department of Urology, Harran University, Şanlıurfa

LOGIN: Injuries due to animal bites are a serious condition that can cause laceration, crushing and tissue loss, leading to serious complications that can result in infection, disfigurement, development of zoonotic disease and death. While body parts such as the face, head and neck and extremities are usually affected, injury to the external genitalia is a very rare condition. Animal bites in the genital area can lead to serious complications such as organ loss and recurrent urethral stricture. In this case, we aimed to present the patient whose penis was bitten by a dog.

PHENOMENON: A 21-year-old patient was admitted to the scil service with the complaint of open wound on the penis and urethroragia after a dog bite. In the anamnesis, it was learned that the dog's vaccinations were complete. The patient was given rabies vaccine and tetanus vaccine, and broad-spectrum antibiotics were started. In the physical examination, a skin defect of 1x0.5 cm in the ventral part of the penis and 4x3 cm in the right lateral part of the penis (pictures A, B) and urethrorhagia were detected. The patient was taken to emergency operation. The skin was deglazed from the penile circumcision line by inserting a Foley catheter. A 1.5 cm opening was observed in the penile urethra (picture C). No defects were observed in the cavernous. The urethra was closed by double suturing. Afterwards, the dead tissues on the skin were excised and the skin defects were repaired (picture D). Foley catheter was removed on post op day 10. No urethral stenosis was observed in post op 2nd month uroflowmetry (q max: 46).

CONCLUSION: In the first treatment of animal bites, irrigation of the wound, debridement, prophylaxis of tetanus and rabies, antibiotic treatment should be recommended. Previously, reconstruction was recommended after the infection was eliminated, but today it is recommended to perform surgical repair in the early period if possible. We did not see any complications in this patient, whom we had reconstruction in the acute period.

Keywords: dog bite, penile injury, urethra injury, urethroragia

penis fotoğrafları
penis photos

PP-75

Laparoskopik uç uca üreter onarımı olgu sunumu

Burak Akgül, Burak Bilir, Atınç Tozsin, Göktan Öz, Ersan Arda
Trakya Üniversitesi Tıp Fakültesi, Üroloji Anabilim Dalı,Edirne

Üreterler genitoüriner sistemde boyutları, mobiliteleri ve korunaklı yerleşimleri nedeniyle travmaya en az maruz kalan yapılardır. Buna bağlı olarak üreter travmaları tüm ürogenital travmaların %1-2,5'unu oluşturur. Üreter travmalarının %75'i iyatrojenik nedenlerle olurken, künt ve penetran travmalara bağlı olarak ise %25 oranında görülür. İyatrojenik travmalarda erken tanı, onarım sürecini kolaylaştırmakta olup postoperatif dönem için daha iyi sonuçlar sağlamaktadır. Yan ağrısı, üriner inkontinans, vajinal veya drenden idrar kaçağı, hematüri, ateş, üremi veya ürinom varlığı ise gecikmiş tanı belirtileridir. Çalışmamızda laparoskopik sağ inguinal herni onarım operasyonu sırasında üreter travması gelişen BMI:44 olan hastamızın üreteral rekonstrüksiyonuna yönelik tanı ve tedavi sürecini paylaşmayı amaçladık. Genel cerrahi tarafından laparoskopik sağ inguinal herni onarım operasyonu gerçekleştirilen taburculuğu sonrası takiplerinde ateş ve sağ yan ağrısı şikayeti gelişen 51 yaş erkek hasta tarafımızca değerlendirildi. Yapılan USG'sinde sağ böbrekte grade 2 hidronefroz izlenmesi ve patoloji piyesinde üreter dokusu saptanması sonrası üreter travmasından şüphelenildi. Hastaya tanısal sağ retrograd piyelografi-tanısal üreterorenoskopi işlemi yapıldı. Retrograd pyelografide verilen opak maddenin 5.cm'de ilerlememesi üzerine üreterorenoskop ile girildi. Üreterin künt sonlandığı görüldü.Perkutan nefrostomi takılarak işlem sonlandırıldı. Takipleri perkutan nefrostomi ile sürdürülen hastaya antegrad+retrograd pyelografi-üretrorenoskopi işlemi uygulandı. İşlem sonrası sağ distal üreterde 1.7 cm'lik dolum defekti saptandı. Üreter hasarının tespit edilmesinin ardından laparoskopik olarak sağ üreter uç uca onarım+dj stent takılması operasyonu gerçekleştirildi. Hastanın sağ dj stenti postoperatif dönem takiplerinde 6 hafta sonra alındı. Üreter travması gelişen hastalarda, üreter anatomisinin doğru bilinmesi ve üreteral stent kullanımı ile uç uca üreteral rekonstrüksiyon operasyonu laparoskopik yöntemle de güvenli bir şekilde gerçekleştirilebilmektedir.

Anahtar Kelimeler: Laparoskopi,Travma,Üreter

Case report of laparoscopic end to end ureteral repair

Burak Akgül, Burak Bilir, Atınç Tozsin, Göktan Öz, Ersan Arda
Trakya University Medicine Faculty, Department of Urology, Edirne

Trauma to the ureters is relatively rare as they are protected from ınjury by their small size, mobility and the adjacent vertebrae, bony,pelvis and muscles. Overall, ureteral trauma accounts for %1-2.5 of urınary tract trauma. While %75 of ureteral traumas are due to iatrogenic causes, %25 of them are seen due to blunt and penetrating traumas. Early diagnosis facilitates the repair process and provides better results for the postoperative period in iatrogenic traumas. The following clinical signs are characteristic of delayed diagnosis flank pain, urınary incontinence, vaginal or drain urınary leakage, heamaturia, fever, uraemia or urinoma. In our study, we aimed to share the diagnosis and treatment process for ureteral reconstruction of our patient with BMI:44 who developed ureteral trauma during the laparoscopic right inguinal hernia repair operation.

51 years old male patient who had a laparoscopic right inguinal hernia repair operation by general surgery and developed fever and right flank pain in the follow-up after discharge, is evaluated. After grade 2 hydronephrosis was observed in the right kidney in the USG and ureteral tissue was detected in the pathology specimen, ureteral trauma was suspected. The patient underwent a diagnostic right retrograde pyelography-diagnostic ureterorenoscopy procedure. During that diagnostic procedure, opaque material given in retrograde pyelography is not reached after 5cm then patient evaluated with the ureterorenoscopy. It was observed that the ureter was terminated blunt. The procedure was terminated by inserting a percutaneous nephrostomy. The patient whose follow-up was continued with percutaneous nephrostomy is also diagnosed with antegrade+retrograde pyelography-urethrorenoscopy procedure. After the procedure, a filling defect of 1.7 cm was detected in the right distal ureter. After detection of ureteral injury, laparoscopic right ureter end-to-end ureteral reconstruction + dj stent insertion operation was performed. DJ stent removal process was performed after 6 weeks during post operative follow up.

In patients with ureteral trauma, end to end ureteral reconstruction operation can be safely by the laparoscopic methods with the correct knowledge of the ureteral anatomy and the use of ureteral stents.

Keywords: Laparoscopy,Trauma,Ureter

Laparoskopik uç uca üreter onarımı
Laparoscopic end to end ureteral repair

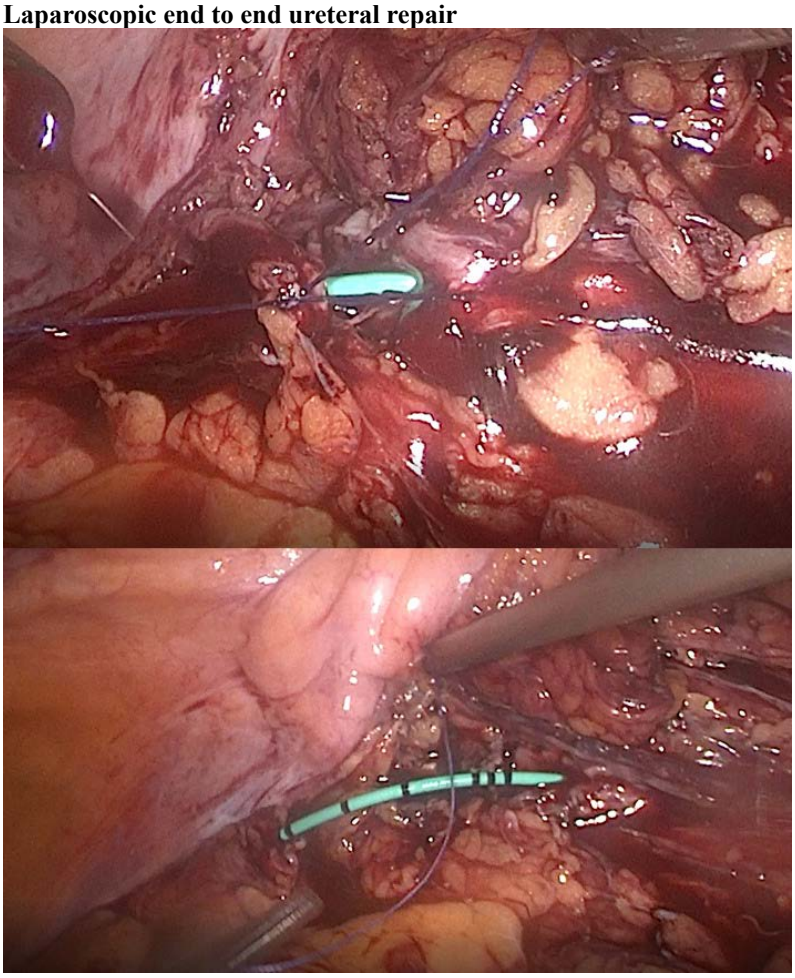

Vaka görüntüsü
Case image

PP-76

Akut batın şüphesiyle torsiyone olmuş kriptorşidizm: Olgu sunumu

Hakan Tekinaslan, Sacit Nuri Görgel, Serkan Özcan, Osman Köse, Alper Keskin, Yiğit Akın
İzmir Katip Çelebi Üniversitesi Atatürk Eğitim ve Araştırma Hastanesi

İnmemiş testiste torsiyonu nadir görülen bir durumdur. Klinik belirtiler genellikle yanıltıcı olabilir ve diğer patolojilerle karışabilir. Ayrıca, inmemiş testise zamanında gerekli müdahale yapılmadığı zaman birçok olumsuz sonuçlara yol açabilir. Burada inmemiş testis torsiyonunun neden olduğu akut batın olgusunu sunduk.

Anahtar Kelimeler: İnmemiş Testis, Torsiyon, Akut batın

Torsioned cryptorchidism with suspect to acute abdomen: Case Report

Hakan Tekinaslan, Sacit Nuri Görgel, Serkan Özcan, Osman Köse, Alper Keskin, Yiğit Akın
Izmir Katip Celebi University Ataturk Training and Research Hospital

Torsion of the undescended testis is a rare condition. Clinical signs can often be misleading and can be confused with other pathologies. In addition, undescended testis can lead to many negative consequences when the necessary intervention is not made in time. Here, we present a case of acute abdomen caused by undescended testicular torsion.

Keywords: Cryptorchidism, torsione, acute abdomen

Torsiyone olmuş inmemiş testis
Torsioned undescended testis

24.saate inmemiş, torsiyone olan testisin fotosu
Photo of torsioned testis not descended at 24th hour

PP-77

Pür Adrenal yaralanma

Chingiz Ahmadlı, Ural Oğuz, Ercan Öğreden, Erhan Demirelli, Doğan Sabri Tok, Ertürk Altun, Osman Çağatay Çiftçi
Giresun Üniversitesi, Üroloji Anabilim Dalı, Giresun

Adrenal yaralanmalar adrenal bezin küçük olması, retroperitonda derin yerleşimli olması, yumuşak dokular tarafından çevrili olması nedeniyle nadirdir. Adrenal yaralanmalar künt abdominal travma hastalarında %0,1-4 arasında bildirilmiş olup genellikle diğer andominal ve retroperitoneal organların travmalarıyla birlikte görülür. Adrenal travmaların %75-90'ı tek taraflıdır. Tek taraflı adrenal travmalar genellikle asemptomatik seyreder. Bilateral adrenal travmalar ise özellikle adrenal bezin %90 veya daha fazlası tahrip olduğunda primer adrenal yetmezlik oluşabilir. Pür adrenal travma ise oldukça nadir görülür.

Olgu;

51 yaş kadın hasta yolda yürürken düşme sonucu acil servise başvurdu. Fizik muayenesinde özellik yoktu, Vital bulguları normal olarak raporlandı. Tam kan sayımında hemoglobin 13,4 g/dL, hematokrit 38.9 idi. Trombosit sayısı 248 hücre/mL ve lökosit sayımı 9 mcL olarak saptandı. Kreatinin değeri 0,59 mg/dL olarak ölçüldü. Bilgisayarlı Tomografi incelemesinde sağ sürrenal bez lojunda 37x26 mm boyutlarında hemaraji ile uyumlu görünüm mevcuttu. Aynı zamanda Morrison boşluğunda ve sağ perirenal alanda en kalın yerinde 2 cm kalınlığa ulaşan hemoraji izlendi. Hasta Üroloji servisine yatırıldı. Analjezik ve antibiyotik tedavisi başlandı. Hastanın takibinde hemoglobin değerleri ve vital bulguları stabil seyretti. 3 günlük izlem sonrasında hasta istirahat önerisiyle taburcu edildi.

SONUÇ: Künt travma sonrasında pür adrenal bez yaralanmaları çok nadir görülür. Özellikle tek taraflı adrenal travmalar klinik bulgu vermez ve stabil seyreder. Bu hastalarda analjezik ve antibiyotik tedavisi ile beraber birkaç günlük takip yeterlidir.

Anahtar Kelimeler: Adrenal gland, Adrenal gland yaralanması, Ürogenital Travma

Pure adrenal gland injury

Chingiz Ahmadlı, Ural Oğuz, Ercan Öğreden, Erhan Demirelli, Doğan Sabri Tok, Ertürk Altun, Osman Çağatay Çiftçi
Department of Urology, Giresun university, Giresun,Turkey

Adrenal injuries are rare because the adrenal gland is small, deeply located in the retroperitoneum, and surrounded by soft tissues. Adrenal injuries have been reported in 0.1-4% of patients with blunt abdominal trauma, and are usually associated with trauma to other andominal and retroperitoneal organs. 75-90% of adrenal traumas are unilateral. Unilateral adrenal trauma is usually asymptomatic. Bilateral adrenal trauma, especially when 90% or more of the adrenal gland is destroyed, may result in primary adrenal insufficiency. Pure adrenal trauma is very rare.

Case;

A 51-year-old female patient applied to the emergency service after falling while walking on the street. His physical examination was unremarkable, his vital signs were reported as normal. In complete blood count, hemoglobin was 13.4 g/dL, hematocrit was 38,9 The platelet count was 248 cell/mL and the leukocyte count was 9 µL. The creatinine value was measured as 0.59 mg/dL. In the computed tomography examination, there was an appearance compatible with hemorrhage of 37x26 mm in the right adrenal gland lodge. At the same time, hemorrhage reaching 2 cm in thickness was observed in Morrison's space and in the right perirenal area. The patient was admitted to the Urology service. Analgesic and antibiotic therapy was started. In the follow-up of the patient, hemoglobin values and vital signs remained stable. After 3 days of follow-up, the patient was discharged and was told to rest.

CONCLUSION: Pure adrenal gland injuries are very rare after blunt trauma. Especially unilateral adrenal traumas since they do not cause clinical symptoms and have a stable course. Therefore, a few days of follow-up with analgesic and antibiotic treatment is sufficient.

Keywords: adrenal gland, adrenal gland injury, Urogenital injury

Resim1
picture1

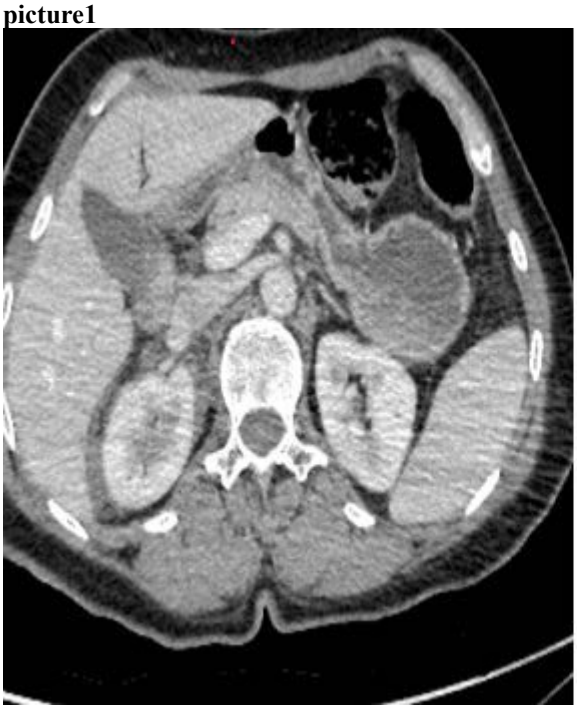

PP-79

Pelvik ektopik böbrekte grade 4 yaralanmaya yaklaşım: olgu sunumu

Hakan Tekinaslan, Sacit Nuri Görgel, Serkan Özcan, Osman Köse, Alper Keskin, Yiğit Akın
İzmir Katip Çelebi Üniversitesi Atatürk Eğitim Ve Araştırma Hastanesi

Pelvik ektopik böbrek ürogenital anomalileri arasında nadir görülen bir durumdur. Ektopik böbrek ile ilgili patoloji farklı klinik semptomlarına sebep olabilir. Travma sonrası ektopik böbrek yaralanmaları normal böbrek yaralanmalarına göre farklı klinik yaklaşım ve tedavi gerektiren sonuçlar ortaya çıkarabilir. Burada araç içi trafik kazası sonrası hematüri, hipotansiyon, taşikardi, hematokrit düşüklüğü nedeniyle acil servise getirilen hastada ektopik böbrekte grade 4 yaralanma nedeniyle nefrektomi operasyonu yaptığımız vakayı sunduk.

Anahtar Kelimeler: ektopik pelvik böbrek, renal travma, nefrektomi

Approach to grade 4 injury in pelvic ectopic kidney: a case report

Hakan Tekinaslan, Sacit Nuri Görgel, Serkan Özcan, Osman Köse, Alper Keskin, Yiğit Akın
Izmir Katip Celebi University Ataturk Training and Research Hospital

Pelvic ectopic kidney is a rare condition among urogenital anomalies. Pathology related to ectopic kidney may cause different clinical symptoms. Post-traumatic ectopic kidney injuries may produce results that require different clinical approach and treatment compared to normal kidney injuries. Here, we presented a case of nephrectomy operation due to grade 4 injury to the ectopic kidney in a patient who was brought to the emergency room due to hematuria, hypotension, tachycardia, and low hematocrit after an in-vehicle traffic accident.

Keywords: ectopic pelvic kidney, renal trauma, nephrectomy

Ektopik pelvik böbreğin travma sonrası abdominal bilgisayarlı tomografi görünümü
Posttraumatic abdominal computed tomography view of ectopic pelvic kidney

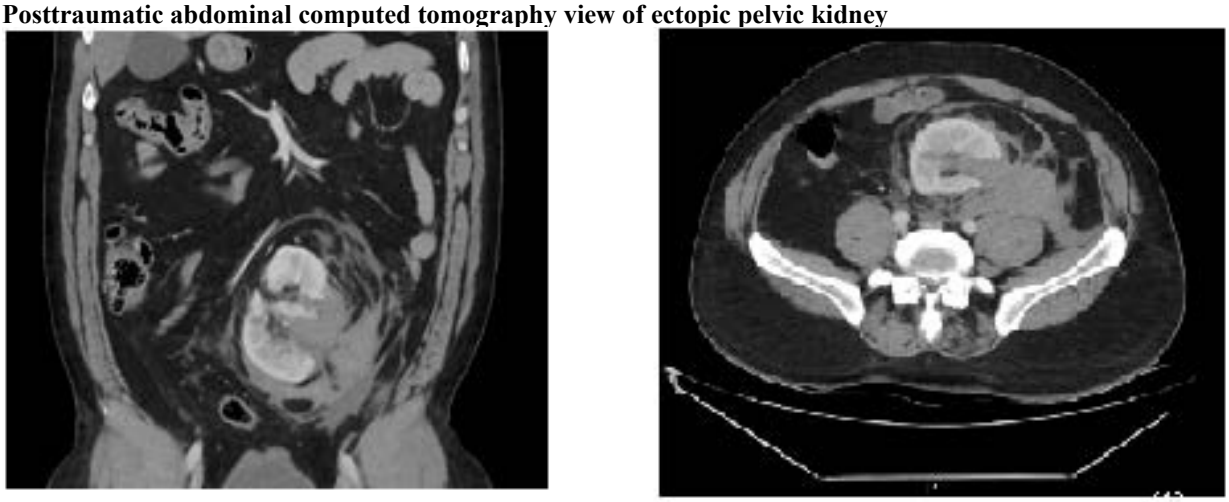

ABDOMEN BT YORUMU: Sol böbrek batın alt kadranda ektopik yerleşimlidir. Sol böbrekte grade IV laserasyon mevcuttur ve sol böbrek inferior lateralinde yaklaşık 7x5x10 cm boyutlarında hematom ve buna bağlı çizgisel dansite artışları izlenmektedir. Solda retroperitoneal hematom izlenmektedir.
Abdominal CT İnterpretation: The left kidney is located ectopically in the lower abdominal quadrant. There is a grade IV laceration in the left kidney, and a hematoma of approximately 7x5x10 cm in the inferior lateral aspect of the left kidney and linear density increases are observed. Retroperitoneal hematoma is observed on the left.

PP-80

Koroner anjiografinin nadir bir komplikasyonu, Renal ven yaralanması: Olgu sunumu

Hakan Tekinaslan, Sacit Nuri Görgel, Serkan Özcan, Osman Köse, Alper Keskin, Hüseyin Acinikli, Yiğit Akın
İzmir Katip Çelebi Üniversitesi Atatürk Eğitim Ve Araştırma Hastanesi

Kardiyo-vasküler sistemi değerlendirme amacıyla koroner anjiografi işlemi yapılmaktadır. İnvaziv işlemler esnasında çeşitli komplikasyonlar görülebilmektedir. Burada koroner anjiografi sonrası renal ven yaralanması sonucu ciddi hemoraji ve hipotansiyon nedeniyle nefrektomi operasyonu yapılan olguyu sunduk.

Anahtar Kelimeler: koroner anjiografi, renal travma, nefrektomi

A rare complication of coronary angiography, renal vein injury: A case report

Hakan Tekinaslan, Sacit Nuri Görgel, Serkan Özcan, Osman Köse, Alper Keskin, Hüseyin Acinikli, Yiğit Akın
Izmir Katip Celebi University Ataturk Training and Research Hospital

Coronary angiography is performed to evaluate the cardiovascular system. Various complications can be seen during invasive procedures. Here, we present a case who underwent nephrectomy due to severe hemorrhage and hypotension as a result of renal vein injury after coronary angiography.

Keywords: coronary angiography, renal trauma, nephrectomy

Renal Travmanın Abdomen Bilgisyarlı Tomografide Görünümü
Appearance of Renal Trauma on Abdomen Computerized Tomography

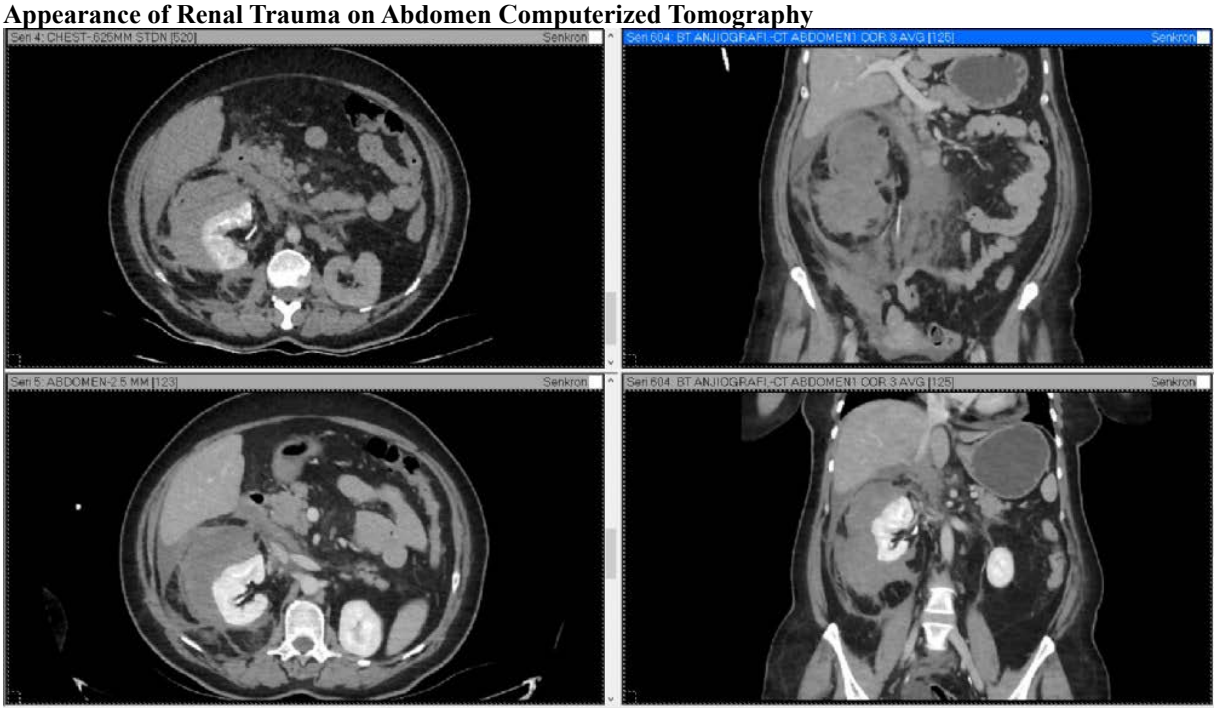

abdomen bilgisayarlı tomografisinde (BT) raporunda sağ böbrek çevresinde yaklaşık 73x102x146 mm boyutlara ulaşan ve dansitesi yaklaşık 50 HU ölçülen hematom ile uyumlu olabilecek sıvı kolleksiyonu izlenmektedir. Bu alan içerisinde milimetrik kontrast ekstrvazasyonları dikkati çekmektedir. Aktif kanama? Perirenal yağ planlarında belirgin ödematöz değişiklikler ve çizgilenmeler izlenmektedir. Tanımlanan bu alanlar paraaortik bölgeye doğru uzanım göstermektedir. Sağ böbrek konturları düzensiz görünümdedir. Sağ böbrek perirenal hematom çevresindeki serbest sıvı ve ödem dansiteleri paraaortik ve sağ alt kadrana doğru ilerleme göstermektedir
Abdominal computed tomography (CT) report shows a fluid collection around the right kidney, which reaches approximately 73x102x146 mm in size and whose density is approximately 50 HU, which may be compatible with the hematoma. In this area, millimetric contrast extravasations draw attention. Active bleeding? Significant edematous changes and striations are observed in the perirenal fat planes. These defined areas extend towards the paraaortic region. The contours of the right kidney are irregular. Free fluid and edema densities around the right kidney perirenal hematoma show progression towards the paraaortic and right lower quadrants.

PP-81

Nadir görülen 'Retroperitoneal arteriyovenöz malformasyon' olgusunun intraarteryel embolizasyonu: olgu sunumu ve klinik yönetim

Gökhan Ecer[1], Arif Aydın[2], Mehmet Giray Sönmez[2], Süleyman Bakdık[3], Eren Erol[2], İbrahim Ünal Sert[4], Mehmet Balasar[2]
[1]Konya Şehir Hastanesi, Üroloji, Konya, Türkiye
[2]Necmettin Erbakan Üniversitesi, Meram Tıp Fakültesi, Üroloji Anabilimdalı, Konya, Türkiye
[3]Necmettin Erbakan Üniversitesi, Meram Tıp Fakültesi, Radyoloji Anabilimdalı, Konya, Türkiye
[4]Kent Hastanesi Alsancak Tıp merkezi, Üroloji, İzmir, Türkiye

GİRİŞ: Arteriovenöz malformasyon(AVM), arteriyoller ve venüller arasında doğrudan iletişimin olduğu ve sekonder veya spontan nedenlere bağlı olabilen vasküler lezyonlardır. Vasküler morfogenez hatalarından kaynaklanırlar ve nadir hastalıklardır. Retroperitondaki yerleşimleri son derece nadirdir. Literatürde çok az sayıda retroperitoneal AVM vakası mevcuttur. Bu olgu sunumunda 'Retroperitoneal AVM' tanılı hastamızın tanı ve tedavisinin yönetimini sizlerle paylaşmak istedik.

OLGU: 39 yaşında erkek hasta sağ yan ağrısı ile Genel Cerrahi Kliniği'ne başvurdu. Özgeçmişinde sol varikoselektomi öyküsü mevcuttu. Başka cerrahi veya travma öyküsü yoktu. Son 6 ayda ağrısı ilerleyici şekilde artmıştı. Fizik muayenede derin palpasyonla sağ retroperitoneal bölgede pulsatil kitle tespit edildi. Hastaya Genel Cerrahi Bölümü tarafından trucut biyopsi yapıldı. Biyopsi sonucunda lenfoid hiperplazi bulunmuş olup ileri tanı amacıyla kitlenin eksizyonu önerildi. Üroloji Kliniğimize yönlendirilen hastaya yapılan BT görüntülemede Sağ retroperitoneal alanda 3,5*2 cm'lik vaskuler malformasyon ile uyumlu solid lezyon tespit edildi. Kitlenin büyük olmaması ve görüntülemelerde sınırlı alanda olması nedeniyle kitle laparoskopik olarak eksize edildi. Eksize edilen kitlenin patolojisinde Arteriovenöz ve lipomatöz yapılar izlendi. Hasta, takiplerinde sağ yan ağrısının devam etmesi nedeniyle tekrar başvurdu. Postoperatif 9. ayda çekilen PET BT'de retroperitondaki kitlelerin nüks etmesi nedeniyle Girişimsel Radyolojiye danışıldı. Girişimsel Radyoloji tarafından anjiyografi yapıldı. Sağ retroperitoneal bölgede lomber arterden kaynaklanıp Vena cava inferior ve ilyak vene açılan AVM izlendi.(Resim 1) Daha sonra lezyon hidrofilik coil ile embolize edildi. Kontrol anjiyografide patolojik boyanma ortadan kalktı. Hasta 3 gün sonra taburcu edildikten sonra takibe alındı. Hastanın takiplerinde semptomlarının tamamen gerilediği izlendi. Yaklaşık 3 senedir takipte olan hastanın şikayetlerinde yenileme olmadı.

TARTIŞMA ve SONUÇ: Arteriyovenöz malformasyonlar sıklıkla beyinde görülmektedir. Bunun sebebi beyinde apopitozun mümkün olmamasıdır. Beyin dışında diğer organlarda da görülmekle birlikte literatür taramamızda retroperitoneal bölgede çok nadir olarak görüldüğü bulunmuştur. Retroperitoneal AVM'ler çoğu kez yaşam boyu semptom vermezler. Semptomatik hastalar retroperitoneal bölgede ağrı ve rahatsızlık hissinden şikayetçidir. Etyolojisi çoğu kez idiyopatik olmakla birlikte travma ve cerrahi sonrası da görülebilmektedir.

Tedavisinde tamamen çıkarılması mümkün olan küçük lezyonlar için eksizyon önerilmektedir. Günümüzde coil kullanılarak intraarteryel embolizasyon AVM'ler için kabul edilen tedavi seçeneğidir. Yine de lezyonun tekrar rekanalize olabilmesi nedeniyle rekürrens bazı durumlarda meydana gelebilmektedir.

Hastamızda lezyonun küçük olması nedeniyle öncelikle cerrahi olarak eksizyon denenmiş olup hastanın takiplerde semptomlarının devam etmesi ve AVM'nin nüks etmesi nedeniyle embolizasyon yapılmıştır.

Pulsatil retroperitoneal kitlesi olan hastalarda nadir de görülse AVM'ler akılda tutulmalıdır. Uygun kitlelerde cerrahi eksizyon önerilse de güncel tedavisinin anjiyoembolizasyon olduğu unutulmamalıdır.

Anahtar Kelimeler: Arteriyovenöz malformasyon, Anjiyoembolizasyon, Retroperitoneal kitle

Intraarterial embolization of a rare case of 'Retroperitoneal arteriovenous malformation': case report and clinical management

Gökhan Ecer[1], Arif Aydın[2], Mehmet Giray Sönmez[2], Süleyman Bakdık[3], Eren Erol[2], İbrahim Ünal Sert[4], Mehmet Balasar[2]
[1]Konya State Hospital, Urology, Konya, Turkey
[2]Necmettin Erbakan university, Meram Medical School, Urology Department, Konya, Turkey
[3]Necmettin Erbakan university, Meram Medical School, Radiology Department, Konya, Turkey
[4]Kent Hospital Alsancak Medical Center, Urology, Izmir, Turkey

INTRODUCTION: Arteriovenous malformations(AVM) are vascular lesions with direct communication between arterioles and venules.They are caused by errors in vascular morphogenesis and are rare diseases. Their localization in the retroperitoneum is extremely rare. There are very few retroperitoneal AVM cases in the literature.

In this case report, we wanted to share the management of diagnosis and treatment of our patient with a diagnosis of 'Retroperitoneal AVM'.

CASE: A 39-year-old male patient was admitted to the General Surgery Clinic with right flank pain. He had a history of left varicocelectomy in his history. There was no history of other surgery or trauma. His pain had progressively increased in the last 6 months. Physical examination revealed a pulsatile mass in the right retroperitoneal region with deep palpation. Trucut biopsy was performed.On patology report, lymphoid hyperplasia was found and excision of the mass was recommended for further diagnosis. In the CT imaging of the patient who was referred to our Urology Clinic, a 3.5*2 cm solid lesion compatible with a vascular malformation was detected in the right retroperitoneal area. The mass was excised laparoscopically because it was not large and had a limited area on imaging.Arteriovenous and lipomatous structures were observed in the pathology of the excised mass. The patient applied again because of the continuation of right flank pain in the follow-ups. Interventional Radiology was consulted because of recurrence of retroperitoneal masses in PET-CT taken at postoperative 9th month. Angiography was performed by Interventional radiologist.AVM originating from the lumbar artery and opening into the inferior vena cava and iliac vein was observed in the right retroperitoneal region.(Picture 1) Then the lesion was embolized with a hydrophilic coil.Pathological staining disappeared in control angiography. After the patient was discharged 3 days later, he was followed up. The patient's symptoms completely regressed during the follow-up. The complaints of the patient, who was followed up for about 3 years, did not renew.

DISCUSSION and CONCLUSION: AVMs are frequently seen in the brain. This is because apoptosis is not possible in the brain. Although it can be seen in other organs besides the brain, it was found very rarely in the retroperitoneal region in our literature review. Retroperitoneal AVMs often do not cause symptoms for life.Symptomatic patients complain of pain and discomfort in the retroperitoneal region.Although its etiology is often idiopathic, it can also be seen after trauma and surgery. Excision is recommended for small lesions that can be completely removed in the treatment.Today, intra-arterial embolization using coils is the accepted treatment option for AVMs. However, because the lesion can be recanalized, recurrence may occur in some cases.

Due to the small size of the lesion in our patient, surgical excision was tried first, and embolization was performed because the patient's symptoms persisted during follow-up and the AVM recurred.

AVMs should be kept in mind in patients with a pulsatile retroperitoneal mass,even though they are rare.Although surgical excision is recommended for appropriate masses, it should not be forgotten that the current treatment is angioembolization.

Keywords: Arteriovenous malformation, Angioembolization, Retroperitoneal mass

Resim 1
Picture 1

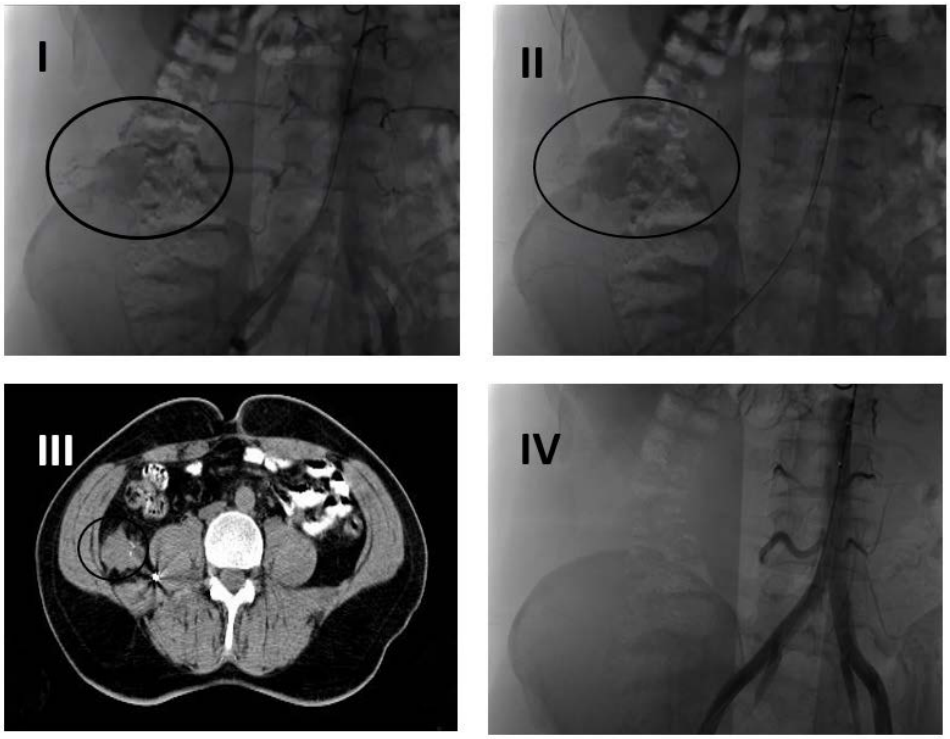

I, II:Anjiyografi görüntüsü(AVM yuvarlak içine alınmıştır.) III:BT görüntüsü(AVM yuvarlak içine alınmıştır.) IV:Embolizasyon sonrası anjiyografi kontrolünde kitlenin kanlanmasının tamamen yok olduğu görülmektedir.
I, II: Angiography image (AVM is circled) III: CT image (AVM is circled.) IV: In the angiographic control after embolization, it is seen that the blood supply of the mass is completely absent.

PP-82

Vezikal Arter Embolizasyonu Sonrası Nadir Komplikasyon: Glans Nekrozu

Aykut Demirci[1], Ahmet Bayrak[2], Tuncel Uzel[1], Abdulhaluk Deniz[1], Halil Başar[1]
[1]Ankara Dr. Abdurrahman Yurtaslan Onkoloji Eğitim ve Araştırma Hastanesi, Üroloji Ana Bilim Dalı, Ankara
[2]Ankara Dr. Abdurrahman Yurtaslan Onkoloji Eğitim ve Araştırma Hastanesi, Radyoloji Ana Bilim Dalı, Ankara

Giriş: Kasa-invaziv mesane tümörlerinden kaynaklanan inatçı ve kontrole altına alınamayan hematüri potansiyel olarak yaşamı tehdit edici olabilir. Komobiditeleri veya metastaz nedeniyle sistektomi yapılamayan ya da sistektomiyi kabul etmeyen hastalarda internal iliak arterin transarteriyel embolizasyonu da ciddi hematüriyi kontrol etmek için güvenli ve etkili bir minimal invaziv prosedür olarak bilinmektedir. Biz de embolizasyon sonrası nadir görülen bir komplikasyon olan glans penis nekrozu olan hastamızı anlatmayı amaçladık.

Olgu Sunumu: İlk olarak Haziran 2020'de makroskopik hematüri ile kliniğimize başvuran o dönemde 81 yaşında olan erkek hastaya TURM operasyonu uygulandı. Hastanın patolojisi T2G3 olarak raporlandı. Ardından hastaya çekilen Torako-Abdomino-Pelvik BT'sinde metastatik bulgular saptanmasından dolayı FDG-18 PET BT çektirildi. Çekilen PET'inde Sol Ana İliak ve Ekternal İliak Lenf Bezleri ile Sol İskium, İnfierior Ramus Pubis posteriorda metastaz saptanması üzerine hastaya tri-modal tedavi önerildi. İlk etapta tedaviyi kabul etmeyen hasta 3 ay sonra tekrardan kliniğimize başvurdu. Radyasyon Onkolojisi tarafından RT başlanan hastanın tedaviyi tolere edememesi üzerine RT sonlandırıldı. Genel durumu orta-kötü olan ve takiplerinde bilateral hidronefroz gelişen hastaya bilateral nefrostomi kateteri takılarak maksimal TUR-M yapıldı. Genel durumu nedeniyle kemoterapi de verilemeyen hasta aralıklı olarak nefrostomi değişimleri ve maksimal TUR ile takip edildi. Son olarak Haziran 2022'de TUR-M yapılan hastanın mesane tümörü üreteral yoldan kontrol altına alınamayacak boyutlara ulaşmıştı. Devamlı sistoskopik girişimlere rağmen hematürisi de sık sık tekrarlamaktaydı. Bunun üzerine hastaya vesical arter embolizasyonu önerildi. Hastanın kabul etmesi üzerine Girişimsel Radyoloji Kliniği tarafından hastaya mikrosferik embolizasyon partikülleri ile vesikal arter embolizasyonu uygulandı. İşlemden yaklaşık 10 gün sonra Glans Penis Nekrozu ile kliniğimize başvuran hastaya yatış yapılarak geniş spekturumlu antibiyoterapi ve 5mg tadalafil başlandı. Günlük pansumanlar ile takip edilen hastanın glans nekrozu ilerlemedi ve taburcu edildi. Hasta taburcu olduktan yaklaşık 2 ay sonra da vefat etti.

Tartışma: Sonuç olarak, süperselektif vezikal arter embolizasyonu, mesane kanseri hastalarında inatçı mesane kanamasını kontrol etmek için etkili ve güvenli bir prosedür olarak bilinse de işlem sonrası nadir ama ciddi klinik sonuçları olabilen glans nekrozu akılda tutulmalıdır. Bu işlemin uygulandığı hastalar gelişebilecek komplikasyonlar açısından yakın takip edilmelidir.

Anahtar Kelimeler: Mesane Kanseri, Vezikal Arter Embolizasyonu, Glans Penis Nekrozu

Rare Complication After Vesical Artery Embolization: Glans Necrosis

Aykut Demirci[1], Ahmet Bayrak[2], Tuncel Uzel[1], Abdulhaluk Deniz[1], Halil Başar[1]
[1]Department of Urology, Ankara Dr. Abdurrahman Yurtaslan Oncology Training and Research Hospital; Ankara, Turkey
[2]Department of Radiology, Ankara Dr. Abdurrahman Yurtaslan Oncology Training and Research Hospital; Ankara, Turkey

Introduction: Persistent and uncontrolled hematuria from muscle-invasive bladder tumors can be potentially life-threatening. Transarterial embolization of the internal iliac artery is also recognized as a safe and effective minimally invasive procedure to control severe hematuria in patients who cannot or do not accept cystectomy because of their comobedity or metastasis. We aimed to describe our patient with necrosis of the glans penis, which is a rare complication after embolization.

Case Report: A TURM operation was performed on a male patient who was 81 years old at the time, who first applied to our clinic with macroscopic hematuria in June 2020. The pathology of the patient was reported as T2G3. Afterwards, FDG-18 PET CT was performed because metastatic findings were detected in the Thoraco-Abdomino-Pelvic CT of the patient. Tri-modal treatment was recommended to the patient because of the detection of metastases in the Left Main Iliac and External Iliac Lymph Nodes, Left Ischium, Inferior Ramus Pubis posterior in his PET. The patient, who did not accept the treatment at first, applied to our clinic again 3 months later. RT was terminated because the patient, who was started RT by Radiation Oncology, could not tolerate the treatment. A bilateral nephrostomy catheter was inserted in the patient who had a moderate to poor general condition and developed bilateral hydronephrosis in the follow-up, and maximal TUR-M was performed. The patient, who could not be given chemotherapy due to his general condition, was followed up with intermittent nephrostomy changes and maximal TUR. Finally, the bladder tumor of the patient who underwent TUR-M in June 2022 had reached dimensions that could not be controlled by the ureteral route. Despite continuous cystoscopic interventions, hematuria frequently recurred. Thereupon, vesical artery embolization was recommended to the patient. Upon the patient's acceptance, vesical artery embolization was performed with microspheric embolization particles by the Interventional Radiology Clinic. Approximately 10 days after the procedure, the patient who applied to our clinic with Glans Penis Necrosis was admitted to our clinic, and broad-spectrum antibiotic therapy and 5mg tadalafil were started. The glans necrosis of the patient, who was followed up with daily dressings, did not progress and was discharged. The patient died approximately 2 months after discharge.

Discussion: In conclusion, although superselective vesical artery embolization is known to be an effective and safe procedure to control persistent bladder bleeding in bladder cancer patients, glans necrosis, which may have rare but serious clinical consequences after the procedure, should be kept in mind. Patients undergoing this procedure should be followed closely for possible complications.

Keywords: Bladder Cancer, Vesical Artery Embolization, Glans Penis Necrosis

Embolize Edilen Damar ve Glans Nekrozu
Embolized Vessel and Glans Necrosis

PP-83

Mesane Kanserinin Nadir Primer Taşlı Yüzük Hücreli Karsinomu

Hilmi Sarı[1], Berk Yasin Ekenci[1], Fahrettin Şamil Uysal[1], Simay Bozpınar[2], Sertaç Çimen[1], Muhammet Abdurrahim İmamoğlu[1]
[1]Sağlık Bilimleri Üniversitesi Dışkapı Yıldırım Beyazıt Eğitim ve Araştırma Hastanesi Üroloji Kliniği, Ankara
[2]Sağlık Bilimleri Üniversitesi Dışkapı Yıldırım Beyazıt Eğitim ve Araştırma Hastanesi Patoloji Kliniği, Ankara

GİRİŞ: Taşlı yüzük hücreli(TYH) mesane kanseri(MK), nadir görülen bir MK alt tipi olup MK'ler arasında %0,12-0,6 oranında tanı almaktadır. Mesanenin primer TYH'si mesane adenokarsinomlarının progresif seyirli, tedavilere dirençli ve mortal olabilen varyantlarından birisidir. Hastalar ağrısız makroskopik hematüri ile başvurabildikleri gibi nadiren hematüri olmadan, alt üriner sistem semptomlarıyla da başvurabilirler. Klinik olarak spesifik semptomları olmayan bu tümörlerin kesin tanısı sistoskopi sırasında alınan biyopsinin histopatolojk olarak incelenmesiyle konulur. MK'ler arasında son derece nadir görülmesi, agresif ve kötü prognoza sahip olması nedeniyle hastalığın tedavi seçenekleri kısıtlıdır. Radyoterapinin ve kemoterapinin yeterince etkili olmadığı bu tümörlerde en etkili tedavi yöntemi erken evrede radikal sistektomidir. Bu olgu sunumunda TYH MK'nin tek semptomunun dizüri olabileceğine ve atipik sistoskopi bulguları olan hastalarda biyopsi gerekliliğine dikkat çekmek amaçlanmıştır.

OLGU: 47 yaşında erkek hasta hematüri şikayeti olmadan 3 aydır devam eden dizüri şikayeti ile başvurdu. 2 hafta önce dış merkezde sistoskopi yapıldığı, şüpheli görülen alanların lökoplaki olarak değerlendirildiği ve fulgurizasyon yapıldığı, antibiyoterapi ve analjezik tedavi uygulandığı, şikayetlerinin devam etmesi üzerine kliniğimize refere edildiği öğrenildi. Özgeçmişinde 10 paket yıl sigara kullanımı, 25 yıl öncesinde sistolitotomi operasyonu öyküsü olduğu öğrenildi. USG'de bilateral toplayıcı sistemlerde grade 2-3 dilatasyon ve yaygın mesane duvar kalınlık artışı saptanması nedeniyle tanısal sistoskopi yapıldı. Sistoksopide mesanede trigonal lökoplaki ile uyumlu alanlar, posterior duvarda büllöz ödemli alanlar gözlendi. Şüpheli alanlardan soğuk biyopsiler alınarak işlem sonlandırıldı. Postoperatif dönemde girişimsel radyoloji ekibi tarafından hastaya bilateral 8F nefrostomi kateteri takıldı. Patolojik değerlendimede belirgin bir paterni bulunmayan, tek tek ve küçük kümeler halinde bulunan dar sitoplazmalı, nükleol belirginliği gösteren, hiperkromatik nükleuslu atipik hücreler gözlendi. Hastanın patoloji raporu T1G3 TYH komponenti olan az diferansiye karsinom olarak geldi. Patolojik değerlendirme sonrasında hastada primer gastrointestinal sistem malignitesi olabileceği düşünüldü. Yapılan gastrointestinal sistem endoskopik değerlendirilmesinde maligniteye ait odak saptanmadı. Evreleme amaçlı kontrastlı torakoabdominal BTçekilen hastada bilateral akciğerlerde 5x4 mm nodüler lezyonlar, karaciğerde sağ lobda 52x43mm boyutlarında solid lezyon saptandı. Radyolojik sonuçlar değerlendirildiğinde gastrointestinal sistemde başka primer odak saptanmadı. Karaciğerde saptanan lezyonlar hemanjiom lehine değerlendirildi. Hasta klinik olarak T4N2M1 olarak evrelendi. Radikal sistoprostatektomi+bilateral lenf donu diseksiyonu(obturator ve iliak)+ileal loop diversiyon uygulandı. Takiplerinde herhangi sorun gözlenmeyen hastanın postoperatif 6.günde batın dreni, postoperatif 9.günde pelvik dreni, postoperatif 12.günde bilateral nefrostomi kateterleri çekildi. Patolojisinde tümör mesane çevre dokuya infiltre, lenfovasküler ve perinöral invazyon mevcut ve bilateral iliak ve obturatuvar lenf nodlarında tutulum izlenmiştir. İmmünohistokimyasal incelemede ise tümör hücrelerinin CK7, panCK ve GATA-3 ile pozitif boyandığı ve kısmen CK20 pozitif boyandığı gözlendi. Hasta primer TYH komponenti olan undiferansiye MK olarak değerlendirildi. Hastaya postoperatif 15.günde adjuvan kemoterapi planlanarak taburcu edildi. Hasta postoperatif 6.ayda gemsitabin+sisplatin kemoterapisinin 6.kürünü almaktayken gelişen nötropenik ateş ve pulmoner tromboemboli nedeniyle hayatını kaybetti.

SONUÇ: Primer TYH MK nadir görülen mortalitesi yüksek bir hastalıktır. Asemptomatik ve sinsi ilerleyerek, üriner enfeksyon ya da infravezikal obstrüksüyonu taklit edebilir ve bu durum erken tanı konulmasını zorlaştırabilir. Şüphelenilen ve nonspesifik sistoskopik bulguları olan olgularda subepitelyal infiltrafif yayılım olabileceği düşünülmeli ve biyopsi alınmalıdır.

Anahtar Kelimeler: Adenokarsinom, Mesane Kanseri,Taşlı Yüzük Hücreli Karsinom

Rare Primary Signet Ring Cell Carcinoma of the Bladder Cancer

Hilmi Sarı[1], Berk Yasin Ekenci[1], Fahrettin Şamil Uysal[1], Simay Bozpınar[2], Sertaç Çimen[1], Muhammet Abdurrahim İmamoğlu[1]
[1]University of Health Sciences Diskapi Yildirim Beyazit Training and Research Hospital, Urology Clinic, Ankara/Turkey
[2]University of Health Sciences Diskapi Yildirim Beyazit Training and Research Hospital, Patology Clinic, Ankara/Turkey

INTRODUCTION: Signet ring cell(SRC)-bladder cancer(BC) is a rare subtype of BC. It is diagnosed in 0.12-0.6%. Primary SRC-BC is poor prognosis, mortal, treatment resistant subtypes of bladder adenocarcinoma. Most of patient may present with painless macroscopic hematuria. They can apply with lower urinary tract sypmtoms. Diagnosed with histological examination of biopsy which is taken with cystoscopy. Treatment options for his tumor are limited due to its rare occurance among BC and its aggresive and poor prognosis. This tumor, where radiotherapy and chemoterapy are not effective enough, most effective treatment is radical cystectomy in early stage. In this case, it is aimed to draw attention to fact that dysuria may be only symptom of SRC-BC and necessity of biopsy in patients with atypical cystoscopy findings.

CASE: 47-year-old male patient presented with dysuria which has been continuing for 3 months without hematuria. It was learned that cystoscopy was performed in another urology clinic about 2 weeks ago, suspicious areas were evaluated as lokoplakia, fulgurization was performed, antibiotherapy and analgesic treatment were applied, he was referred to our clinic. In his medical history, smoking for 10-pack-years and cystolithotomy operations was performed 25-years ago. Grade 2-3 pyelocalcial dilatation and diffuse bladder wall thickness increase were detected in USG. Diagnostic cystoscopy revealed that; areas compatible with bladder trigonal leukoplakia, bullous edematous areas on posterior wall. After taking cold biopsies from suspicious areas. Bilateral 8F nephrostomy catheter was inserted by interventional radiology clinic. Pathological evaluation revealed that; atypical cells with narrow cytoplasm, prominent nucleoli, hyperchromatic nuclei, individually, in small clusters, without clear pattern. Pathology report was T1G3 SRC component and poorly differentiated carcinoma. It was thought that, patient might has primary gastrointestinal system(GS) malignancy. GS was performed and malignancy was not detected. Contrast-thoracoabdominal CT was performed for staging, 5x4mm nodular lesions in bilateral lungs, solid lesions of 52x43mm in the right lobe of liver were detected. Lesions detected in liver were evaluated as hemangioma. Patient was clinically staged as T4N2M1. Radical cystoprostatectomy+bilateral lymph node dissection(obturator-iliac)+ileal loop diversion was performed. Patient has not any problems in postoperative period, abdominal drain was removed on 6th postoperative day(PD), pelvic drain was removed on 9th PD, bilateral nephrostomy catheters were removed on 12th PD. Pathology was reported tumor infiltrates the surrounding tissue of bladder, there is lymphovascular and perineural invasion, involvement in bilateral iliac-obturatory lymph nodes is seen in the report. Immunohistochemical examination, that tumor cells were stained positively with CK7, panCK, GATA-3 and CK20. Patient was evaluated as undifferentiated BC with primary SRC component. Adjuvant chemotherapy was planned and patient was discharged on 15th PD. Patient died due to neutropenic fever and pulmonary thromboembolism while receiving 6th course of gemcitabine+cisplatin chemotherapy in 6th postoperative month.

CONCLUSION: Primary SRC-BC is a rare disease and it has high mortality. Asymptomatic and insidiously progressive, it may cause symptoms similar to urinary infection or infravesical obstruction and this could make it difficult to diagnose early. In cases with suspected of SRC-BC and nonspecific cystoscopic findings, subepithelial infiltrative spread should be considered and biopsy should be taken.

Keywords: Adenocarcinoma, Bladder Cancer, Signet Ring Cell Carcinoma

Radikal Sistektomi Patoloji Görüntüsü
Radical Cystectomy Pathology Image

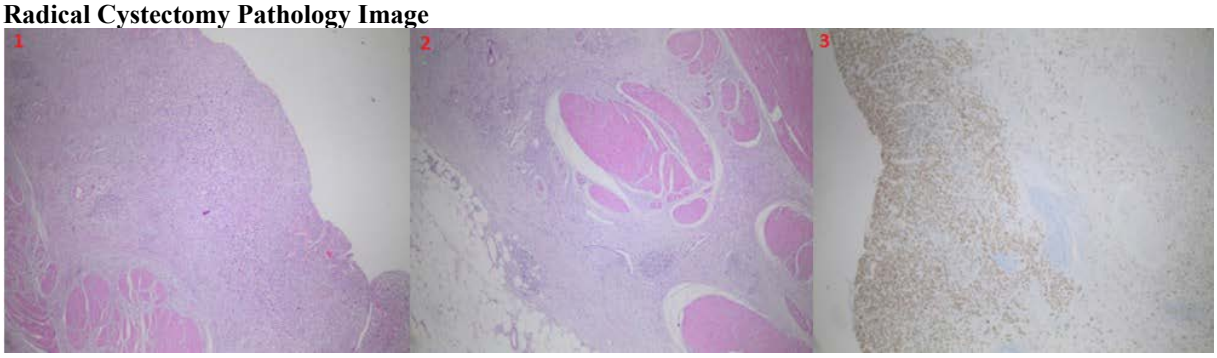

Tümör hücrelerinin muskularis propriayı geçip perivezikal yağ dokuya invaze olduğu görülmektedir. Aynı patoloji preparatında epitel, muskuler ve perivezikal yağ doku invazyonu görülmektedir. Resim 1.3.: Radikal sistektomi materyali panCK ile pozitif boyanan tümör hücreleri
Tumor cells appear to has crossed the muscularis propria and invaded the perivesical adipose tissue. Epithelial, muscular and perivesical adipose tissue invasion is seen in the same pathology preparation. (Fig 1.1: HEX4, Fig 1.2: HEX4, Fig 1.3: panCKX4) Figure 1.3.: Tumor cells staining positive with panCK in radical cystectomy material.

PP-84

Inguinoscrotal Herniation of an Orthotopic Neobladder: a rare case report and literature review

Cemil Kutsal, İbrahim Halil Baloğlu, Mehmet Eren Akan, Taner Hacıosmanoğlu, Ahmet Tevfik Albayrak, Ali Emre Çekmece
Department of Urology, Health Sciences University Şişli Hamidiye Etfal Training and Research Hospital, Istanbul, Turkey

Bladder cancer (BC) is a common urological malignancy. It is classified into two groups as muscle invasive and non-muscle invasive. The management of non-muscle invasive BC is mainly based on bladder sparing treatment modalities while radical cystectomy (RC) is one of the treatment modalities of muscle invasive BC. Even so, RC may be performed to selected non muscle invasive bladder cancer patients.

RC may be performed with continent or non-continent diversion. Also, RC may be executed via open, laparoscopic or robot-assisted laparoscopic techniques. Studer pouch, Hartmann pouch or modified techniques can be used for continent diversion. Here we present the second orthotopic bladder inguinoscrotal herniation case in the literature.

A fifty-eight years old male who is diagnosed with chronic heart failure and diabetes mellitus type 2 applied to the Department of Emergency Medicine with fever. Etiologic investigations revealed urinary tract infection. With an anamnesis of cystectomy and orthotopic bladder substitution in another center 10 years ago, during the physical examination, right-sided inguinoscrotal swelling was identified. In addition, 350 cc post voiding residual volume was detected in the ultrasonographic imaging, performed due to two-phased and positional voiding complaints. Moreover, the orthotopic bladder was considered to be the cause of the swelling in the inguinoscrotal region. Then, non contrast abdominopelvic computed tomography(CT) was performed. Left inguinoscrotal Studer pouch herniation was detected on CT. Left inguinal hernioplasty and orthotopic bladder reconstruction was planned. However; the patient did not agree to this operation due to his comorbidities and high anaesthetic risks. Therefore, self-intermittant catheterization therapy was started after manual reduction of hernial sac. During the monthly follow-up through 2 months, he has no complications.

Secondary inguinal herniation is a rare complication of RC. Following the procedure, the incidence for the herniation of intraperitoneal contents was measured to be 1.0-9.7%. Smoking, chronic respiratory system diseases, obesity, straining on micturition, constipation are risk factors of herniation. Inguinoscrotal herniation of the orthotopic bladder is its rarest complication. Surgical reconstruction was performed in the first case of inguinal herniation of a neobladder in the literature. In our case, surgery could not be performed due to the patient's comorbidities. Although surgery is the first choice in the management of these patients, self-intermittant catheterization therapy may be preferred in patients who cannot undergo surgery.

Keywords: inguinoscrotal herniation, neobladder herniation, orthotopic bladder, muscle invasive bladder cancer

Inguinoscortal herniation of an orthotopic bladder

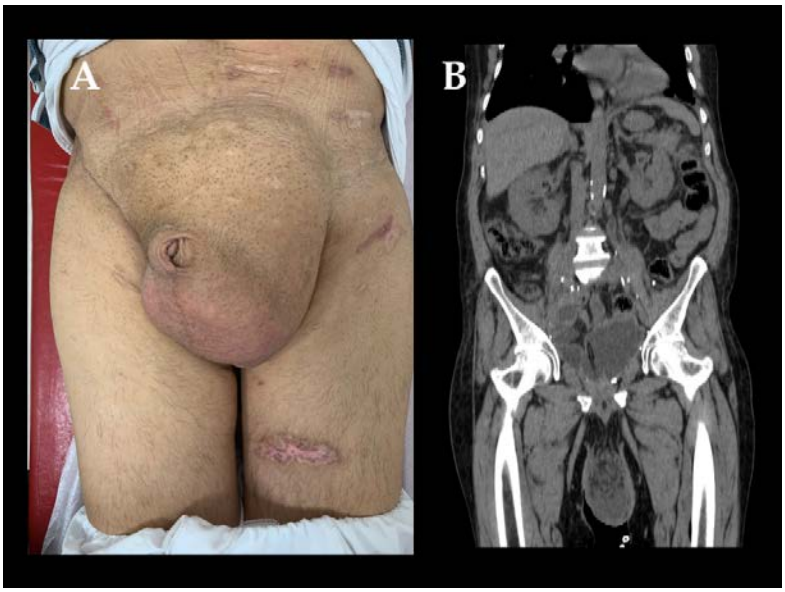

Physical examination shows right-sided inguinoscrotal swelling (A) and non-contrast enhanced computed tomography demonstrates a inguinoscrotal herniation of the neobladder (B)

PP-85

Giant urethral malignant melanoma: a rare case report and literature review

Taner Hacıosmanoğlu, İbrahim Halil Baloğlu, Semih Türk, Kerem Bursalı, Mehmet Eren Akan, Ayhan Dalkılınç
Department of Urology, Health Sciences University Şişli Hamidiye Etfal Training and Research Hospital, Istanbul, Turkey

Malignant melanoma is a tumor arising from melanocytes. Mucosal malignant melanoma is a rare subtype of malignant melanoma. Primary urinary tract malignant melanomas are the least common type of mucosal malignant melanomas. Due to the rarity of the disease in the literature, there are few case reports of primary urethral malignant melanoma. Therefore, we aimed to present a case of primary urethral malignant melanoma in this article. A 78-year-old female patient applied to our outpatient clinic with the complaint of a mass originating from the urethra. A 7 cm exophytic mass was detected in the contrast-enhanced pelvic magnetic resonance imaging. Biopsy showed that the mass was malignant melanoma originating from the urethral mucosa. Several bilateral inguinal metastatic lymph nodes were observed on F-fluorodeoxyglucose-positron emission tomography computed tomography. Also, no cranial metastases were detected. Then, the patient underwent distal urethrectomy and bilateral inguinal lymph node dissection. The pathology report verified urethral malignant melanoma. The patient was evaluated by medical oncology for temozolomide chemotherapy. Temozolomide treatment was not given to the patient due to his performance status. In the follow-up of the patient, liver, bone and bilateral lung metastases were detected with local recurrence in the postoperative 2nd month. The patient died due to multiple metastatic disease in the fourth month postoperatively. Urethral malignant melanoma is a rare disease. Although early diagnosis is difficult, prompt treatment is required starting from the moment of diagnosis. Despite radical surgery and systemic therapy, it has a high local recurrence rate and metastatic potential, and therefore a high mortality. There are no current guidelines for the management of primary urethral malignant melanoma. More comprehensive studies are needed to better analyze the course of the disease and to discover treatment modalities with higher success rates.

Keywords: Giant urethral malignant melanoma, malignant melanoma, urothelial tumour, urethral tumour

Urethral giant cell malignant melanoma

Preoperative FDG-PET/CT shows highly intensive FDG uptake in the mass seen in vulva-vagen localization (A) and several bilateral inguinal metastatic lymph nodes (B-C) with arrows.

PP-86

Vaka Takdimi: İntravezikal BCG immünoterapisi sonrasında gelişen Reiter sendromu

İsmail Ulus, Yunus Emre Düşünüş, Ibrahim Hacibey, Yusuf Elçiçek, Ahmet Yaser Müslümanoğlu
Bağcılar Eğitim ve Araştırma Hastanesi, İstanbul

GİRİŞ: Reiter sendromu, özellikle gastrointestinal ve genitoüriner enfeksiyonlar sonrası birkaç hafta içerisinde gelişen, genellikle artrit, konjunktivit ve üretrit klasik triadı ile presente olan reaktif inflamatuvar bir klinik fenomendir. Etiyolojide en sık rol oynayan enfeksiyöz ajanlar; Chlamydia trachomatis, Salmonella enteritidis ve Shigella flexneri olup literatürde BCG aşılaması sonrası az sayıda, intravezikal BCG uygulaması sonrası nadir vaka bildirimleri mevcuttur.

VAKA TAKDİMİ: 61 yaşında, erkek hasta, makrohematüri şikayeti ile kliniğimize başvurdu. Ultrasonografik incelemede mesane tümörü tespit edilmesi üzerine TUR-BT operasyonu gerçekleştirildi. Patolojik inceleme ürotelyal karsinom, pTa, yüksek dereceli olarak sonuçlandı. BT tüm batın ve BT ürografi incelemesinde özellik saptanmadı. İntravezikal BCG indüksiyon tedavisi başlanan hastada 4. hafta tedavisi sonrası gözlerde çapaklanma ve kızarıklık şikayeti gelişti. Bu şikayetler ile göz hastalıkları kliniğine başvuran hastaya hiyaluronik asit, florometolon ve ofloksasin içeren göz damlaları ile tedavi başlandı. Takiben 5. hafta tedavisi yapılan hastanın mevcut şikayetlerine sağ dizde şişlik, kızarıklık ve ısı artışı yanında şiddetli üriner urgency eklenmesi üzerine hasta kliniğimize interne edildi ve BCG tedavisine ara verildi. Göz hastalıkları konsültasyonunda mevcut tedavinin devamı önerilirken, ortopedi konsültasyonunda septik artrit ekartasyonu için eklem sıvısı örneklemesi planlandı. Ponksiyon sıvısı biyokimyasal ve mikrobiyolojik incelemesinde enfeksiyon lehine bulgu saptanmadı. Enfeksiyon hastalıkları ve romatoloji ortak değerlendirmesinde bulguların reaktif artrit lehine olduğu tespit edildi ve sistemik kortikosteroid tedavisi başlandı. Kortikosteroid tedavisinin 2. haftasında hastanın konjunktivit, artrit ve üretrit ilişkili tüm klinik ve laboratuvar bulgularında tam iyileşme sağlandı.

TARTIŞMA: Reiter sendromu intravezikal BCG uygulamalarının nadir görülen komplikasyonlarından biri olup, bu hasta grubunda sık görülen üriner şikayetlerin yanında konjunktivit ve artrit bulguları uyarıcı olmalıdır. BCG tedavisinin sonlandırılıp sonlandırılmayacağı ve devam edilecekse ne zaman başlanacağı konularında literatürde konsensus bulunmamaktadır.

Anahtar Kelimeler: Reiter sendromu, İntravezikal BCG, Mesane tümörü

Case Report: Reiter syndrome after intravesical BCG immunotherapy

İsmail Ulus, Yunus Emre Düşünüş, Ibrahim Hacibey, Yusuf Elçiçek, Ahmet Yaser Müslümanoğlu
Bağcılar Training and Research Hospital, İstanbul, Turkey

INTRODUCTION: Reiter's syndrome is a reactive inflammatory clinical phenomenon that develops within a few weeks, especially after gastrointestinal and genitourinary infections, usually presenting with the classic triad of arthritis, conjunctivitis, and urethritis. Infectious agents that play the most common role in etiology; Chlamydia trachomatis, Salmonella enteritidis and Shigella flexneri. There are few case reports after BCG vaccination and rare case reports after intravesical BCG application in the literature.

CASE: A 61-year-old male patient was admitted to our clinic with the complaint of macrohematuria. Upon detection of bladder tumor in ultrasonographic examination, TUR-BT operation was performed. Pathological examination resulted as urothelial carcinoma, pTa, high grade. No features were found in CT abdomen and CT urography examination. After the 4th week of intravesical BCG induction treatment, the complaint of burring and redness in the eyes developed. The patient admitted to the ophthalmology clinic with these complaints were treated with eye drops containing hyaluronic acid, fluorometholone and ofloxacin. After the 5th week of treatment, the patient was admitted to our clinic and BCG treatment was interrupted due to the addition of severe urinary urgency and swelling, redness and warmth in the right knee. While the continuation of the current treatment was recommended in the ophthalmology consultation, joint fluid sampling was planned for the exclusion of septic arthritis in the orthopedics consultation. In the biochemical and microbiological examination of the puncture fluid, no signs of infection were found. Common evaluation of infectious diseases and rheumatology revealed the findings were related to reactive arthritis and systemic corticosteroid treatment was started. In the 2nd week of corticosteroid treatment, all clinical and laboratory findings related to conjunctivitis, arthritis and urethritis were completely healed.

DISCUSSION: Reiter's syndrome is one of the rare complications of intravesical BCG applications where conjunctivitis and arthritis are warning signs in addition to the urinary complaints that are common in this patient group. There is no consensus in the literature on whether BCG treatment should be terminated and when it should be continued, if any.

Keywords: Reiter syndrome, Intravesical BCG, Bladder tumor

İntravezikal BCG tedavisi sonrası konjunktivit/artrit
Conjunctivitis/Arthritis after intravesical BCG therapy

İntravezikal BCG tedavisi sonrası konjunktivit/artrit
Conjunctivitis/Arthritis after intravesical BCG therapy

PP-87

Mesane Karsinomu İçin İntrakaviter Bcg Tedavisinin Nadir Bir Komplikasyonu Olarak: Multifokal Serpiginous Choroiditis Vaka Sunumu

Mahmut Çınar[1], Kağan Türker Akbaba[1], Muhammet Bilal Nart[1], Onur Erdemoğlu[1], Murathan Muratoğlu[1], Murat Şahan[1], Serkan Yarımoğlu[1], Faruk Bıçak[2], İbrahim Halil Bozkurt[1], Tansu Değirmenci[1]
[1]Sağlık Bilimleri Üniversitesi,İzmir Bozyaka Sağlık Uygulama ve Araştırma Merkezi, Üroloji Anabilim Dalı
[2]Sağlık Bilimleri Üniversitesi,İzmir Bozyaka Sağlık Uygulama ve Araştırma Merkezi, Göz Hastalıkları Anabilim Dalı

Amaç: İntravezikal Bacille Calmette-Guérin (BCG) immünoterapisinin nadir bir komplikasyonu olan izole oküler komplikasyon olarak multifokal serpiginous choroiditis vakasını bildirmeyi amaçladık.

Gereç Yöntem: 68 yaşında erkek hasta tarafımıza ağrısız pıhtılı hematüri şikayeti ile başvurdu. Bilinen komorbid hastalık ve ilaç kullanım öyküsü yoktu. Hastamızın 60 paket/yıl sigara kullanım öyküsü mevcuttu. Mesane tümörü tanılı hastanın primer operasyonu 1994 yılında geçirilmiş olup patolojisi bilinmemekteydi ve anamezinde o dönem intrakaviter tedavi almadığı öğrenildi. Sonrasında kontrol dışı kalan hastanın tarafımızca tetkikleri yapıldı.

İdrar tahlilinde 3+ eritrosit ve nitrit +, kreatinin: 1.08 mg/dL, kan üre nitrojen:72 mg/dL hemoglobin:7,1 g\dL olarak saptandı.

Hastaya antibioterapi başlandı. Üriner sistem ultrasonografide "mesane sol yan duvar ve tabanda 75x45 mm heterojen iç yapıda yumuşak doku ekojenitesinde lezyon" saptandı. Bilgisayarlı tomografi ürografide "bilateral böbrekler ve üreterler olağan, prostat volümü 60cc, mesanede sol yan duvar posteriorunda lümene uzanan 50x37mm ve taban kısmında 4x3,5cm çaplı solid yumuşak doku dansiteleri izlenmektedir" şeklinde raporladı. Hastaya transüretral mesane tümörü rezeksiyonu (TUR-MT) planlandı.

Bulgular: Hastanın yapılan sistoskopisinde saptanan, mesane boynunu çepeçevre sarıp sağ ve sol yan duvara uzanan ve trigonu tamamen kaplayan yaklaşık 7-8 santimetrelik papiller tümöral oluşum endoskopik olarak rezeke edilip herhangi bir komplikasyon gelişmedi. TUR-MT patolojisi: "Yüksek Dereceli Papiller Ürotelyal Karsinom, lamina propria invazyonu, detrüsör kası var, kas invazyonu yok (pT1)" olarak raporlandı. Mesane tümörü rezeksiyonundan 4 hafta sonra yapılan re-TUR'da eski rezeksiyon alanlarından alınan materyal: "Düşük Malignite Potansiyelli Papiller Ürotelyal Neoplazi" olarak raporlandı. Hasta patoloji rapoları ile değerlendirilmesi sonrası intrakaviter BCG immünoterapisi planlandı.Hasta indüksiyon BCG immünoterapisinin 2. dozu sonrası, her iki gözde görme azalması şikayeti ile başvurdu. Hastadan göz hastalıkları konsültasyonu istendi. Yapılan muayenesinde, görme keskinliği sağ gözde 0.4, sol gözde tam, her iki gözde ön segment bakısı olağan. Fundus muayenesinde sağ gözde optik diskten başlayıp her iki vasküler arka ve fovea santrale uzanan, sol gözde ise optik diskten başlayıp üst arkuata uzanan koroidit odakları izlendi. Fundus fluorescein angiografide her iki gözde lezyonlarda aktif sızıntı olduğu izlendi (aktif lezyonlar), (görsel 1). Değerlendirme sonrasında hastaya uzun süreli prednol 32mg başlanması öncesi izoniazid (INH) profilaksisi açısından göğüs hastalıkları konsültasyonu istendi. Bilinen kronik akciğer hastalığı öyküsü, tüberküloz temas ve tüberküloz enfeksiyonu öyküsü olmayan hastanın quantiferon testi sonucu pozitif olması üzerine radyolojik ve klinik olarak değerlendirildi. Pulmoner akut patolojı saptanmadı. Hastaya oküler tedavi olarak planlanan uzun süreli kortikosteroid (15 mg prednizolon eşdeğeri, 1 aydan uzun süre) kullanım planına yönelik INH profilaksisi başlandı. BCG immünoterapisi sonlandırılarak multidisipliner konseyde konuşuldu ve göze yönelik tedavisi tamamlandıktan sonra BCG immünoterapisine indüksiyon aşamasından tekrar başlanmasına karar verildi.

Sonuç: TUR-MT sonrası uygulanan BCG immünoterapisi, orta ve yüksek dereceli kasa invaziv olmayan mesane kanseri için etkili adjuvan tedavi olmuştur.

İntrakaviter BCG sonrası oküler komplikasyonlar nadir görülen komplikasyonlarındandır. Oküler yan etkiler arasında konjonktival fliktenüloz, üveit,episklerit veya retinal periflebit vardır. Hastamızda tespit edilen multifokal serpiginous choroiditis gibi oküler komplikasyonlar daha nadir olarak bildirilmiştir. BCG immünoterapisini takiben oküler semptomlara karşı üroloji uzmanlarının dikkatli olması gerekmektedir, oftalmologların ise bu tedaviden kaynaklanan komplikasyon olasılığını saptamak için anamnezde dikkatli davranmaları gerekecektir. Bu tür vakaların bildirilmesi, bu hastaların olası klinik seyri ve tedaviye yanıtı hakkında daha fazla kanıt ve veri toplamak için esastır.

Anahtar Kelimeler: İntrakaviter BCG, Mesane Tümörü, Serpijinöz Koroidit

A Rare Complication of Intracavitary Bcg Therapy for Bladder Carcinoma: A Case Report of Multifocal Serpiginous Choroiditis

Mahmut Çınar[1], Kağan Türker Akbaba[1], Muhammet Bilal Nart[1], Onur Erdemoğlu[1], Murathan Muratoğlu[1], Murat Şahan[1], Serkan Yarımoğlu[1], Faruk Bıçak[2], İbrahim Halil Bozkurt[1], Tansu Değirmenci[1]
[1]University Of Health Sciences, Izmir Bozyaka Health Practice and Research Center, The Department of Urology
[2]University Of Health Sciences, Izmir Bozyaka Health Practice and Research Center, The Department of Ophthalmology

Purpose: We aimed to report a case of multifocal serpiginous choroiditis as an isolated ocular complication, a rare complication of intravesical Bacille Calmette-Guérin (BCG) immunotherapy.

Material Method: A 68-year-old male patient applied to us with the complaint of painless clotted hematuria. There was no known history of comorbid disease and drug use. Our patient had a 60 pack/year smoking history.

The patient with a diagnosis of bladder tumor had his primary operation in 1994, pathology was unknown, had no intracavitary treatment after resection. Then the patient remains out of follow-up after first surgery. The patient was examined by us. In the urinalysis, it was determined as 3+ erythrocytes and nitrite +, creatinine: 1.08 mg/dL, hemoglobin: 7.1 g\dL. Antibiotic therapy was started. Urinary system ultrasonography revealed “75x45 mm lesion on the left side of the bladder.” Trans urethral bladder tumor resection (TUR-BT) was planned.

Results: İn the cystoscopic examination there was a papiller tumor approximately 7-8 cm. Completely resected endoscopically and no complications developed. Pathology was reported as “High Grade Papillary Urothelial Carcinoma, lamina propria invasion, (pT1)”. Re-TUR was performed after 4 weeks for old resection areas.. It was reported as “ Papillary Urothelial Neoplasm of Low Malignant Potential “.

After the patient was evaluated with pathology reports, intracavitary BCG immunotherapy was planned. After the second dose of induction BCG patient has complaint of decreased vision in both eyes,the patient was consulted to ophthalmology. On examination, visual acuity was 0.4 in the right eye, complete in the left eye. Fundus examination revealed choroiditis foci starting from the optic disc in the right eye and extending to both vascular posterior and central fovea, and starting from the optic disc and extending to the upper arcuate in the left eye. Fundus fluorescein angiography showed active leakage in the lesions in both eyes (active lesions), (image 1). After chest diseases consultation was requested in terms of isoniazid (INH) prophylaxis before starting long-term prednol 32mg. The patient, who had no known history of chronic lung disease, tuberculosis contact or tuberculosis infection, was evaluated radiologically and clinically after the quantiferon test result was positive. No pulmonary acute pathology was detected.The patient was started on INH prophylaxis for long-term use of corticosteroids (equivalent to 15 mg prednisolone, longer than 1 month), which was planned as ocular therapy. BCG immunotherapy was terminated and discussed in the multidisciplinary council, and it was decided to restart BCG immunotherapy from the induction phase after the ocular treatment was completed.

Conclusion: BCG immunotherapy administered after TUR-MT has been an effective adjuvant therapy for moderate to high grade non-muscle invasive bladder cancer.

Ocular complications after intracavitary BCG are rare complications Ocular side effects include conjunctival phtenulosis, uveitis, episcleritis, or retinal periphlebitis. Ocular complications such as multifocal serpiginous choroiditis detected in our patient have been reported less frequently. Urologists need to be alert to ocular symptoms following BCG immunotherapy. Reporting such cases is essential to gather further evidence and data on the likely clinical course and response of these patients to treatment.

Keywords: Intracavitary BCG, Bladder Tumor, Serpiginous Choroiditis

Görsel 1
Figure 1:

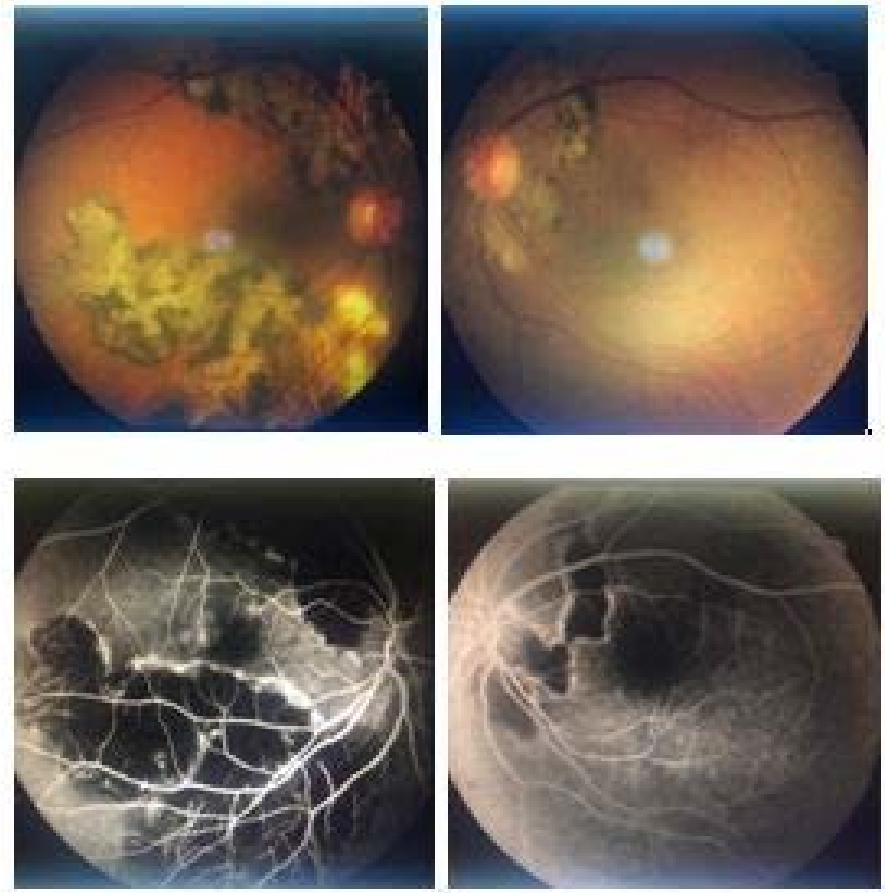

Üstte:Fundus muayenesi bulguları sağ göz/sol göz Altta:Fundus fluorescein angiografi görüntüleri sağ göz/sol göz
Figure 1: Above: Fundus examination findings right eye/left eye Below: Fundus fluorescein angiography images right eye/left eye

PP-88

Fournier Gangreni nedeniyle opere edilen hastaların takiplerinde yara yeri kültürlerinin değerlendirilmesi ve uygun antibiyoterapi Seçimi

Özlem Başgut, Ömer Turğut, Yasemin Kalaylı, Mehmet Öztürk, Hatice Ücük, Haluk Şen, Ömer Bayrak
Gaziantep Üniversitesi Şahinbey Araştırma Ve Uygulama Hastanesi, Üroloji Ana Bilim Dalı, Gaziantep

AMAÇ: Çalışmamızda Fournier Gangreni nedeniyle opere edilen hastaların takiplerinde yara yeri kültürlerinin değerlendirilmesini ve bu hastalarda meropenem antibiyoterapinin etkinliği konusunda deneyimlerimizi aktarmayı amaçladık.

MATERYAL-METOD: Kliniğimizde Ocak 2017-Mart 2022 tarihleri arasında Fournier Gangreni nedeniyle debridman yapılan 32 hasta retrospektif olarak değerlendirildi. Hastaların yaşı, C-reaktif protein (CRP) değerleri, ek hastalıkları, intraoperatif ve postoperatif dönemdeki yara yeri kültürü sonuçları ve uygulanan antibiyotik tedavileri kaydedildi. Tüm hastalara postoperatif 0. günde ampirik olarak meropenem tedavisi başlandı ve tüm hastalardan postoperatif 3. günde yara kültürü alındı. Hastalara postoperatif dönemde günde 2 kez oksijenli su, rifamisinli mai ve serum fizyolojik ile pansuman yapıldı. Yara yeri kültüründe üreme olmayan hastaların yaraları, cerrahi rekonstruktif uygulamalar ile kapatıldı.

BULGULAR: Hastaların ortalama yaşı 56.4, başvuru esnasında ortalama CRP değerleri 149.3 olarak hesaplandı. Eşlik eden en sık komorbid hastalığın (n=20, %63) diabetes mellitus olduğu görüldü. Hastaların intraoperatif alınan yara yeri kültürlerinde; 20 (%63) hastada Escherichia Coli, 4 (%13) hastada Bacterioides Spp, 3 (%9) hastada Pseudomons Aeruginosa, 3 (%9) hastada Staphylococus Aureus ve 2 (%6) hastada Enterobacter ürediği saptandı. Hastaların 26 (%81)' sında postoperatif alınan ilk yara kültüründe üreme olmadığı saptandı. Üreme olan hastaların 2 (%6)' sinde Staphylococus Aureus, 1 (%3)' inde Acinetobacter Baumannii, 1 (%3)' inde Candida Albicans, 1(%3)' inde Escherichia Coli tespit edildi. Yara kültürlerinde üreme saptanan hastaların antibiyogram duyarlılık sonuçlarına göre tedavileri yeniden düzenlendi (Vankomisin, Linezolid, Mikafungin). Bu hastaların 4 (%66)' ünde antibiyotik revizyonu sonrası 3. günde alınan yara kültüründe üreme olmadı. 2 (%33) hastanın ise antibiyoterapisi tekrar düzenlendi (Tigesiklin, Teikoplanin). Ard arda 2 kez yara kültüründe üreme olmayan hastaların yaraları, cerrahi rekonstrüktif prosedürler ile kapatıldı.

SONUÇLAR: Fournier Gangreninde intraoperatif alınan kültürlerde sıklıkla anaerob bakteriler üremektedir. Hem anaerob bakterilerin meropeneme olan duyarlılığı, hem de çalışmamızdaki postoperatif 3. günde çalışan yara kültürlerinde üreme olmama oranlarının yüksekliği meropenemin Fourniere Gangreninde ampirik tedavi başlamada uygun bir antibiyotik ajan olabileceğini göstermiştir.

Anahtar Kelimeler: antibiyoterapi, Fournier Gangreni, meropenem, yara yeri kültürü

Evaluation of wound cultures and selection of appropriate antibiotherapy in the follow-up of patients operated due to Fournier's Gangrene

Özlem Başgut, Ömer Turğut, Yasemin Kalaylı, Mehmet Öztürk, Hatice Ücük, Haluk Şen, Ömer Bayrak
Department of Urology, Gaziantep University Sahinbey Research And Application Hospital, Gaziantep, Turkey

AIM: In our study, we aimed to evaluate the wound cultures in the follow-up of patients who were operated for Fournier's Gangrene and to convey our experience in terms of effectiveness of meropenem antibiotherapy in these patients.

MATERIALS-METHODS: 32 patients who underwent debridement due to Fournier's Gangrene in our clinic between January 2017 and March 2022 were evaluated retrospectively. Patients' age, C-reactive protein (CRP) values, comorbidities, intraoperative and postoperative wound culture results and antibiotic treatments were recorded. Empirical meropenem treatment was started in all patients on postoperative day 0, and wound cultures were obtained from all patients on postoperative day 3. In the postoperative period, the patients were dressed with oxygenated water, rifamycin and physiological saline twice a day. The wounds of the patients who had no growth in the wound culture were closed with surgical reconstructive applications.

RESULTS: The mean age of the patients was 56.4, and mean CRP values were calculated as 149.3 at the time of admission. The most common comorbid disease was found to be Diabetes Mellitus (n=20, 63%). Escherichia Coli in 20 (63%) patients, Bacterioides Spp in 4 (13%) patients, Pseudomonas Aeruginosa in 3 (9%) patients, Staphylococus Aureus in 3 (9%) patients, and Enterobacter in 2 (6%) patients were isolated from intraoperative wound cultures of the patients;. It was found that there was no growth in the first wound culture collected postoperatively in 26 (81%) of the patients. When patients with positive wound culture results were examined, Staphylococus Aureus was isolated in 2 (6%) patients, Acinetobacter Baumannii in 1 (3%), Candida Albicans in 1 (3%), Escherichia Coli in 1 (3%) patient. The treatment of the patients who has positive wounds culture result was rearranged according to the antibiogram sensitivity results (Vancomycin, Linezolid, Micafungin). In 4 (66%) of these patients, there was no growth in the wound culture taken on the 3rd day after the antibiotic revision. In additionally, antibiotherapy was rearranged in 2 (33%) patients (Tigecycline, Teicoplanin). The wounds of the patients who had no growth in the wound cultures for 2 times consecutively were closed with surgical reconstructive procedures.

CONCLUSION: Anaerobic bacteria often grow in cultures collected intraoperatively in Fournier's Gangrene. Both the sensitivity of anaerobic bacteria to meropenem and the high rate of non-growth in wound cultures collected on the 3rd postoperative day in our study showed that meropenem may be an appropriate antibiotic agent for starting empirical treatment in Fourniere's Gangrene.

Keywords: antibiotherapy, Fourniere's Gangrene, meropenem, wound cultures

PP-89

Polikistik Böbrek Hastalığı- Olgu Sunumu

Caner Özer, Göktan Alptuğ Öz, Ozan Mustafa Ataçer, Hakan Akdere, İrfan Hüseyin Atakan
Trakya Üniversitesi Tıp Fakültesi Hastanesi

GİRİŞ: Otozomal dominant polikistik böbrek hastalığı (ODPBH), bilateral böbreklerdeki çok sayıdaki kistin gelişimi ile karekterize kongenital, herediter bir hastalıktır. Böbrek ve böbrek dışı organ tutulumlarıyla birlikte görülen sistemik bir hastalıktır ve son dönem böbrek yetmezliğinin en önemli nedenlerinden birisidir. Genellikle 30-50 yaş grubunda tanı konur. Hastalarda en sık yan ağrısı, hematüri ve hipertansiyon görülürken, nadiren kist rüptürü ve kanama gibi hayatı tehdit edebilecek komplikasyonlar gelişebilir. Bu olgu sunumumuzda nadir gelişen spontan kist rüptürü nedeniyle acil servise hematüri ve halsizlik şikayeti ile başvuran bir hastayı sunmak istedik.

OLGU SUNUMU: Hematüri ve yan ağrısı sebebiyle Trakya Üniversitesi Hastanesi Acil Servisi'ne başvuran 57 yaş erkek hasta. Yapılan USG tekiki ve alınan anamnez ile ODPBH tanısı konuldu, hastanın GFR'sinin 21 olduğu görüldü, hematüriye bağlı anemi saptanan hasta ileri tetkik için hospitalize edildi. Hastanın yapılan görüntülemelerinde (resim1) pelvikalisiyel sistem ve üreterde hemoraji izlenmiştir, hemorajinin kist kaynaklı olduğu belirlenmiştir. Hastaya girişimsel radyoloji tarafından selektif arter embolizasyonu uygulanmıştır (resim2). Hastanın poliklinik takiplerinde hematürisi aralıklı olarak devam ettiği ve anemiye neden olduğu gözlenmesi üzerine nefrektomi kararı verilmiştir. Hastaya basit nefrektomi operasyonu uygulanmıştır. Hastanın daha sonra yapılan poliklinik takiplerinde hematüri şikayeti izlenmemiştir, GFR'si 18 saptanmıştır.

SONUÇ: ODPBH'de kist rüptürüne bağlı gelişen kanama nadir fakat hayatı tehdit edici boyutta olabilir. Tedavisinde sıklıkla ES replasmanı, immobil takip ve analgezik tedavisi gibi konservatif yöntemler tercih edilmesine rağmen, klinik bulguları düzelmeyen hastalarda cerrahi girişim hayat kurtarıcı olabilir.

Anahtar Kelimeler: Kanama, Hematüri, Polikistik Böbrek Hastalığı

Polycystic Kidney Disease - Case Report

Caner Özer, Göktan Alptuğ Öz, Ozan Mustafa Ataçer, Hakan Akdere, İrfan Hüseyin Atakan
Trakya University Medical Faculty Hospital

İntroduction:Autosomal dominant polycystic kidney disease (ADPBD) is a congenital, hereditary disease characterized by the development of multiple cysts in the bilateral kidneys. It is a systemic disease associated with renal and non-renal organ involvement and is one of the most important causes of end-stage renal disease. It is usually diagnosed in the 30-50 age group. While the patients most commonly experience flank pain, hematuria and hypertension, life-threatening complications such as cyst rupture and bleeding may occur rarely. In this case report, we wanted to present a patient who presented to the emergency department with the complaints of hematuria and fatigue due to a rare spontaneous cyst rupture.

CASE: A 57-year-old male patient who applied to the Trakya University Hospital Emergency Service due to hematuria and flank pain. A diagnosis of ADPKD was made based on the USG and anamnesis, the patient's GFR was found to be 21, and the patient with anemia due to hematuria was hospitalized for further examination. In the imaging of the patient (picture 1), hemorrhage was observed in the pelvicalyceal system and ureter, and it was determined that the hemorrhage was caused by a cyst. Selective arterial embolization was applied to the patient by interventional radiology (fig.2). Nephrectomy was decided upon observing that the hematuria continued intermittently and caused anemia in the outpatient follow-up of the patient. Simple nephrectomy operation was performed on the patient. Hematuria was not observed in the follow-up of the patient in the outpatient clinic, and his GFR was 18

RESULT: Bleeding due to cyst rupture in ADPKD may be rare but life-threatening. Although conservative methods such as ES replacement, immobile follow-up and analgesic therapy are often preferred in the treatment, surgical intervention may be life-saving in patients whose clinical findings do not improve.

Keywords: Bleeding, Hematuria, Polycystic Kidney Disease

Resim1. Hastanın bilgisayarlı tomografi görüntüsü ve anjiyografi görütüsü
Picture1. Computed tomography image and angiography image of the patient

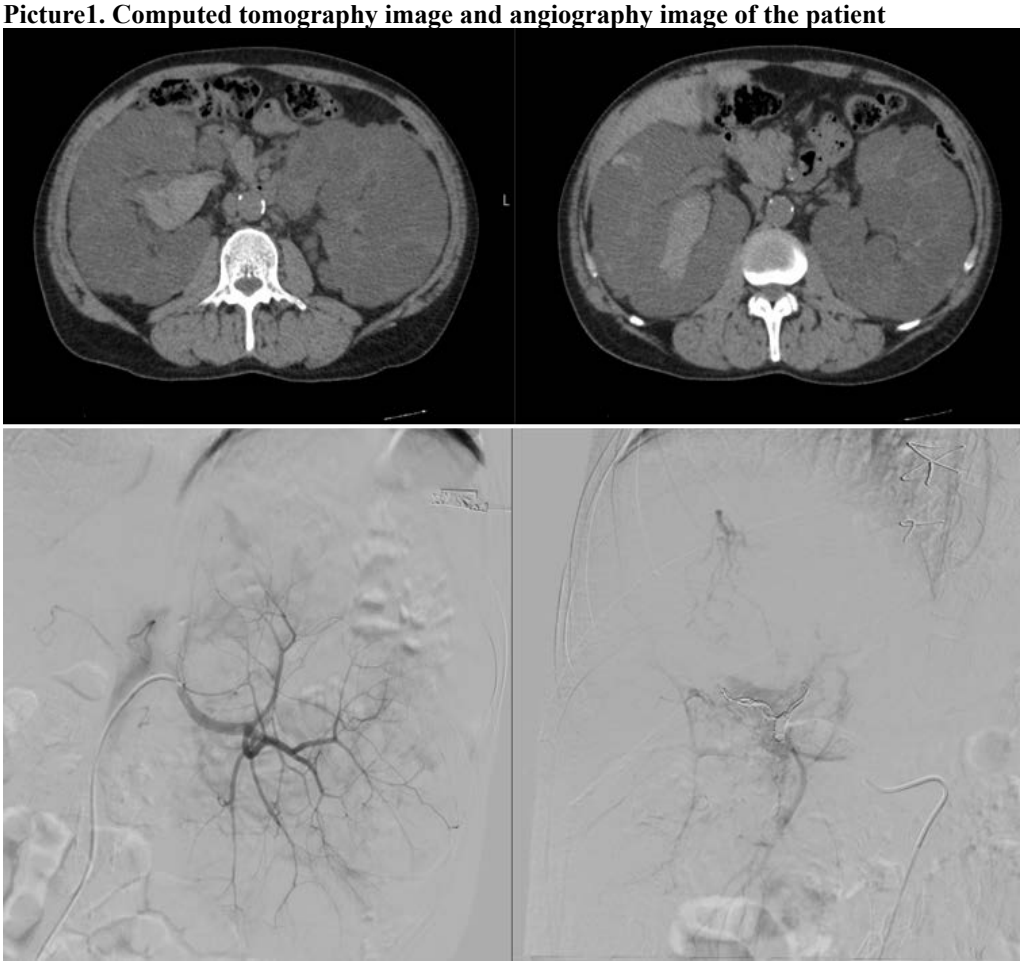

PP-90

Pnömoni sonrası görülen spontan perirenal hematom olgusu

Gökhan Ecer, Tezcan Sezgin, Burak Yılmaz, Muhammed Yaşayacak, Alpay Sümer
Konya Şehir Hastanesi, Üroloji, Konya, Türkiye

GİRİŞ: Spontan perirenal hematom(SPH); böbrek tümörü, kronik hemodiyaliz, polikistik böbrek hastalığı, otoimmün hastalıklar ve antikoagulan kullanımına sekonder görülen nadir bir durumdur. Travma öyküsü olmaksızın ani başlayan yan ağrısı ile başvururlar. Ağrı yanında, ateş, ele gelen kitle, hematüri gibi semptomlar da görülebilir. Tanıda öncelikle Usg kullanılmakla birlikte kesin tanısı BT veya MR ile konulmaktadır. Ayırıcı tanısında böbrek tümörü ve abse akılda tutulmalıdır. Anjiyografi, özellikle acil embolizasyon gerektiğinde, spontan perirenal hematomla ilişkili vasküler hastalığın teşhisi için yararlı olabilir. Pnömoni nedeniyle Göğüs Hastalıkları kliniğinde takip edilip SPH gelişen bir erkek hastayı sizlerle paylaşmak istiyoruz.

OLGU: 82 yaşında erkek hasta pnömoni nedeniyle Göğüs Hastalıkları Yoğun Bakım Ünitesinde takip edilirken yapılan Toraks BT görüntülemede sol böbrek etrafında kirlenme olduğu tümör veya kanama açısından değerlendirilmesi için üroloji kliniğine konsulte edildi. Hasta sorgulandığında yakın zamanda herhangi travma öyküsü yoktu. Hastanın atriyal fibrilasyon nedeniyle günde 10 mg Rivaroksaban kullandığı öğrenildi. Yoğun Bakımda bunun yerine oksaparin 2*0,6 mcg alıyordu. Kronik böbrek yetmezliği(KBY) olan hastanın yatış kreatinin değeri 2,61 mg/dl idi. Hemogramı stabil olan hasta antibiyotik tedavi sonrası taburcu edildi. Kontrol için 3 ay sonra başvuran hasta tekrar değerlendirildi. Yapılan kontrol abdomen MR görüntülemede 'Sol böbrek etrafında yaklaşık 5*5*8 cm ölçülerinde hematom sekeli' olarak yorumlanan alan izlendi. Ayrıca MR yorumunda 'Periferal alanda hemosiderine ait rim' görünümü tespit edildi.(Resim 1) Böbrek etrafında kirlenmenin çekilen MR'da normale geldiği ve hematom alanının sınırlandığı izlendi. Hastanın yan ağrısının da geçmesi nedeniyle bilgilendirilerek takibe alındı. 3 ay sonraki takiplerde kontrol MR görüntülemeler çekilerek lezyonun malignite açısından takibi planlandı.

TARTIŞMA: SPH ilk olarak Wunderlich tarafından tanımlanmıştır. Klinik olarak farklı şekillerde yansıyabilir. Etyolojisinde otoimmün hastalıklar, antikoagulan kullanımı ve polikistik böbrek hastalığı olabilir. Yine de yapılan çalışmalarda sıklıkla tümör kanamasına bağlı görüldüğü bunu vaskuler patolojilerin izlediği bulunmuştur.

Birçok durumda perirenal hematom, böbrek tümörü veya apse olarak yanlış teşhis edilebilmektedir. Abdominal BT ve MR tanı için daha doğrudur.

Bazı yazarlar, açıklanamayan spontan perirenal hematom ve normal kontralateral böbrek durumunda altta yatan küçük klinik, belirgin olmayan malignite olasılığının yüksek olması nedeniyle nefrektomi veya eksploratuar cerrahi önermektedir. Bununla birlikte, bir çalışmaya göre malignite total nefrektomi yapılan hastaların sadece %43'ünde mevcutken, nefrektomi yapılanların %57'sinde benign hastalıklar vardı.

Bizim olgumuzda risk faktörü olarak atriyal fibrilasyona bağlı antikoagulan kullanım öyküsü ve KBY mevcuttu. İlk yapılan BT'de böbrek etrafında kirlenme ve kitle şüphesi olması nedeniyle kontrol MR'da hematom sekeli tespit edildi. Hasta hematomun tümör kanamasına bağlı olma ihtimaline karşı yakın izleme alındı.

Anahtar Kelimeler: Renal hematom, Renal kitle, Spontan perirenal hematom

A case of spontaneous perirenal hematoma after pneumonia

Gökhan Ecer, Tezcan Sezgin, Burak Yılmaz, Muhammed Yaşayacak, Alpay Sümer
Konya State Hospital, Urology, Konya, Turkey

INTRODUCTION: Spontaneous perirenal hematoma (SPH) is a rare condition secondary to kidney tumor, chronic hemodialysis, polycystic kidney disease, autoimmune diseases and anticoagulant use.They present with sudden-onset flank pain without a history of trauma. In addition to pain, symptoms such as fever, palpable mass, and hematuria may also be seen. Although USG is used primarily in the diagnosis, the definitive diagnosis is made by CT or MRI. Kidney tumor and abscess should be kept in mind in the differential diagnosis.Angiography may be useful for diagnosing vascular disease associated with spontaneous perirenal hematoma, especially when urgent embolization is required.

We would like to share with you a male patient who received treatment for pneumonia and developed SPH during his follow-up.

CASE: An 82-year-old male patient was consulted to the urology clinic to be evaluated in terms of tumor or bleeding around the left kidney in the thorax CT imaging performed while he was being followed up for pneumonia. When the patient was questioned, there was no recent history of trauma. It was learned that the patient used Rivaroxaban 10 mg per day due to atrial fibrillation. In the Intensive Care unit, he was taking oxaparin 2*0.6 mcg instead.The hospitalization creatinine value of the patient with chronic renal failure(CKD) was 2.61 mg/dl.The patient whose hemogram was stable was discharged after antibiotic treatment. The patient, who applied for control 3 months later, was re-evaluated. In the control abdomen MRI, an area interpreted as 'hematoma sequelae measuring approximately 5*5*8 cm around the left kidney' was observed. In addition, 'rim of hemosiderin' in the peripheral area was detected in the MR interpretation.(Picture-1)It was observed that the contamination around the kidney was normalized in the MRI and the hematoma area was limited.Since the patient's flank pain also disappeared, he was informed and followed up.Follow-up of the lesion in terms of malignancy was planned by taking control MRI scans at the follow-ups 3 months later.

DISCUSSION: SPH was first described by Wunderlich. Patients can apply clinically in different ways. Its etiology may include autoimmune diseases, anticoagulant use and polycystic kidney disease. However, it was found in studies that it is frequently seen due to tumor bleeding, followed by vascular pathologies.In many cases, a perirenal hematoma can be misdiagnosed as a kidney tumor or abscess. Abdominal CT and MRI are more accurate for diagnosis.

Some authors recommend nephrectomy or exploratory surgery because of the high probability of an underlying small clinical, non-obvious malignancy in the case of unexplained spontaneous perirenal hematoma and normal contralateral kidney. However, according to one study, malignancy was present in only 43% of patients who underwent total nephrectomy, whereas 57% of those who underwent nephrectomy had benign diseases.

In our case, there was a history of anticoagulant use due to atrial fibrillation and CKD as risk factors. Hematoma sequelae were detected in the control MR due to contamination and suspicion of a mass around the kidney in the first CT. The patient was followed closely in case the hematoma was due to tumor bleeding.

Keywords: Renal hematoma, Renal mass, Spontaneous perirenal hematoma

Resim 1
Picture 1

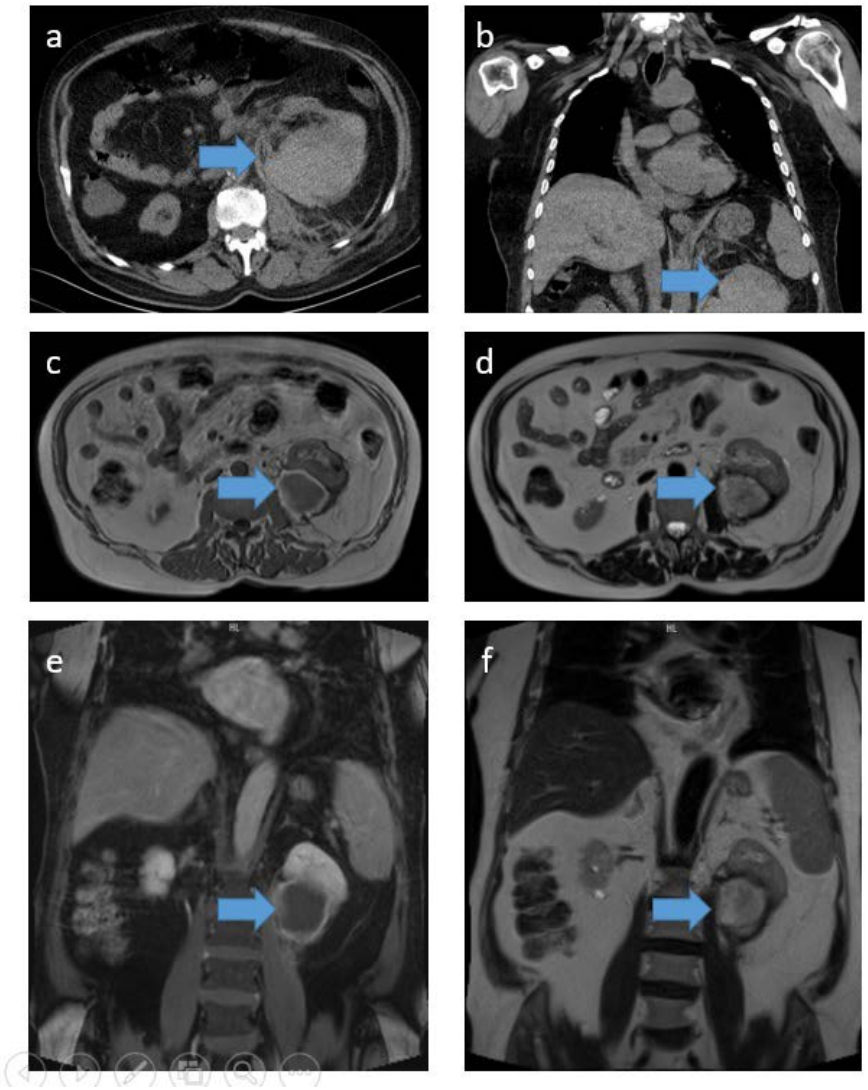

a,b:Pnömoni sırasında çekilen Toraks BT görüntüsü c.d,e,f:3. ay çekilen kontrol MR'da hemosiderin e ait rim görüntüsü okla işaretlenmiştir.
a,b: Thorax CT image taken during pneumonia c.d,e,f:3. The rim image of hemosiderin in the control MR taken after 1 month is marked with an arrow.

PP-91

Case of cadaveric dual renal transplant in a monolateral iliac vessels

Abid Raval[1], Kamil Gökhan Şeker[2], Volkan Tuğcu[3], Ashiq Raval[4]
[1]Safiee Hospital, Prens Aly Khan Hospital, Urology Clinic, Mumbai, India
[2]Liv Hospital Vadistanbul, Urology Clinic, Istanbul, Turkey
[3]İstinye University, Faculty of Medicine, Department of Urology,Istanbul, Turkey
[4]Safiee Hospital, Prince Aly Khan Hospital,Jaslok Hospital, Urology Clinic, Mumbai, India

AIM: In this case, it was aimed to present the experience of cadaveric dual kidney transplant operation in which monolateral iliac vein anastomosis was performed.

CASE: Patient presented with complaints: Chronic kidney disease since 2010, Diabetes Mellitus and Hypertension.Patient is on heamodialysis three times a week and Urine output-5-10ml/day.Past mediacal history: cataract surgery and CABG done in 2009. Physical Examination is Temperature -afebrile,Pulse-66/min,R/R-20/min,Blood pressure-150/100mm of Hg,CVS-normal,Chest-Air bilateral normal,Abdomen-Soft.

SURGICAL TECHNIQUE: The specimen received were two kidneys attached to IVC and AORTA. As both kidneys were to be transplanted the cranial end of IVC and AORTA were sutured.In this case now we have two kidneys with caudal end of IVC and AORTA open which was treated as vein and artery to both kidneys.Caudal end of aorta was anastomosed to external iliac artery and caudal end of ivc was anastomosed to the external iliac vein,both done in the right iliac fossa. Ureters were anastomosed to each other making a common ureter which was reimplanted by Lich-Gregor technique to the bladder.The wound was closed in layers after keeping drainage tube.

RESULTS: Patient responded well before discharging Serum Creatinine came down to 1.6mg/dl.Patient was discharged in 12 days and catheter was removed on 6 th days.Drain removed on 5 th dayç Patient is on regular follow- up and doing well.

CONCLUSION: Cadaveric dual kidney transplantation can be performed with low mortality and morbidity by experienced centers.

Keywords: Cadaveric, renal transplantation, dual renal transplantation

Cadaveric kidneys and dual transplantation

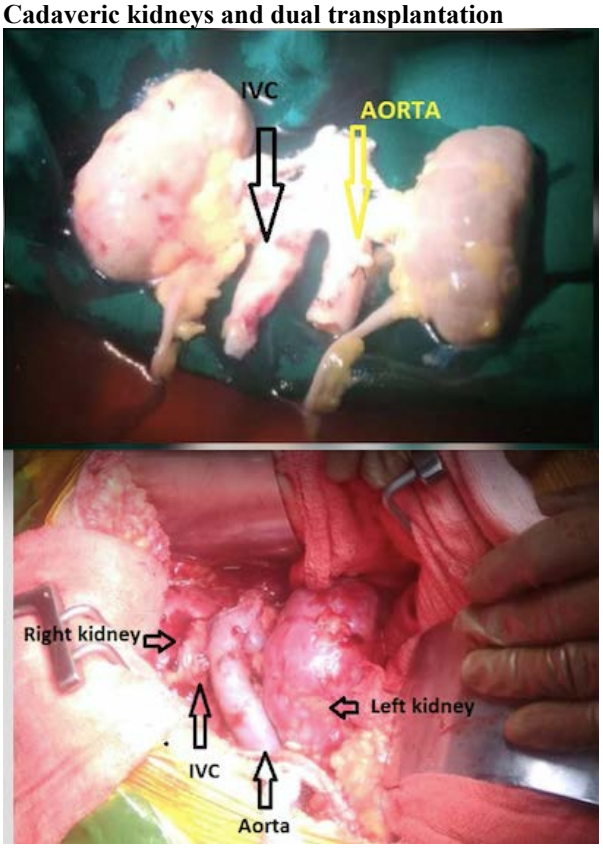

PP-92

Spontan üst üriner sistem rüptürü: tanı, tedavi ve kısa dönem sonuçlar

Kasım Emre Ergün, Serdar Kalemci, Alp Akyol, Barış Altay, Bülent Semerci, Fuat Kızılay
Ege Üniversitesi Tıp Fakültesi, Üroloji Anabilim Dalı, İzmir

Spontan üst üriner sistem rüptürü (s-ÜÜSR), travma ya da iatrojenik manüplasyon olmaksızın kalikslerden üreterovezikal bileşkeye kadar olan üriner sistemdeki idrar ekstravazasyonunu tanımlamak için kullanılmaktadır. Bu çalışmada, az tanı konulan bu durumla ilgili kliniğimizin verilerini retrospektif olarak sunmayı amaçladık.

2018-2021 yılları arasında acil servise flank ağrı ve karın ağrısı ile başvurup yapılan ultrasonografi ya da kontrastsız batın tomografi tetkiklerinde üst üriner sistem rüptürü kuşkusu yaratan bulguları olan hastalara BT ürografi çekilerek ya da retrograd pyelografi yapılarak s-ÜÜSR tanısı konulan 20 hasta çalışmaya dahil edildi. Hastaların yaş, cinsiyet, klinik semptom ve bulguları, tanı yöntemi, tedavi ve takip sonuçları retrospektif olarak incelendi.

Hastaların 15'i (%75) erkek, 5'i (%25) kadın idi ve ortalama hasta yaşı 53 (26-76) olarak bulundu. Acil servise başvuru semptomları incelendiğinde hastaların 13'ünde (%65) flank ağrı, 5'inde (%25) alt abdominal kadran ağrısı ve 2'sinde (%10) üst abdominal kadran ağrısı saptandı. Üst üriner sistem rüptürü nedeni olabilecek etyolojik neden olarak 14 hastada üreter taşı (8 üreterovezikal bileşkede, 3 distal üreterde, 2 orta üreterde, 1 proksimal üreterde), 3 hastada radyoterapi öyküsü, 1 hastada orta üreter darlığı, 1 hastada kaliks taşları saptanırken 1 hastada herhangi bir olası neden bulunamadı. Opak ekstravazasyonunun yeri incelendiğinde, 11(%55) hastada üreteropelvik (up) bileşke, 4 (%20) hastada kaliksler, 3 (%15) hastada üreter ve 1 (%10) hastada renal pelvis rüptür yeri olarak değerlendirildi. İlk tedavi olarak 12 (%60) hastaya DJ stent takılırken, 8 (%40) hastaya perkütan nefrostomi katateri takıldı. Perkütan nefrostomi takılan hastaların 2'sine 1 hafta sonra DJ stent uygulandı. Ortalama takip süresi 11 ay (3-24) olarak bulundu. 16 (%80) hastada katater çekimi sonrası herhangi bir komplikasyon gözlenmezken, 2 hastada ekstravazasyon devam ettiğinden ve 1 hastada up bileşke darlığı saptandığından tekrar DJ stent uygulandı ve 1 hastada nonfonksiyone böbrek saptandığından nefrektomi yapıldı.

s-ÜÜSR, az tanı konulan ve tedavi edilmediğinde gelişebilecek komplikasyonları nedeni ile potansiyel bir ürolojik acil durumdur. Erken tanı ve uygun tedavi ile hastaların büyük bölümünde çok başarılı sonuçlar alınabilmektedir.

Anahtar Kelimeler: spontan, üst üriner sistem, rüptür

Spontaneous upper urinary tract rupture: diagnosis, treatment and short-term outcomes

Kasım Emre Ergün, Serdar Kalemci, Alp Akyol, Barış Altay, Bülent Semerci, Fuat Kızılay
Department of Urology, Ege University, İzmir, Turkey

Spontaneous upper urinary tract rupture (s-UUTR) is used to describe urinary extravasation of the urinary tract from the calyces to the ureterovesical junction without trauma or iatrogenic manipulation. In this study, we aimed to retrospectively present the data of our clinic on this underdiagnosed condition.

Twenty patients who were admitted to the emergency department with flank pain and abdominal pain and were diagnosed with s-UTR by CT urography or retrograde pyelography were included in the study, with findings suggestive of upper urinary tract rupture in ultrasonography or non-contrast abdominal tomography examinations. Age, gender, clinical symptoms and findings, diagnostic method, treatment and follow-up results of the patients were retrospectively analyzed.

Fifteen (75%) of the patients were male, 5 (25%) were female, and the mean patient age was 53 (26-76). When the symptoms of admission to the emergency department were examined, 13 (65%) patients had flank pain, 5 (25%) had lower abdominal quadrant pain, and 2 (10%) had upper abdominal quadrant pain. The etiologic cause of upper urinary tract rupture was found to be ureteral stones in 14 patients (8 in the ureterovesical junction, 3 in the distal ureter, 2 in the middle ureter, 1 in the proximal ureter), radiotherapy history in 3 patients, middle ureteral stenosis in 1 patient, calyceal stones in 1 patient, and any calyx stones in 1 patient. No possible cause was found. When the location of the opaque extravasation was examined, the ureteropelvic (up) junction in 11 (55%) patients, the calyces in 4 (20%) patients, the ureter in 3 (15%) patients, and the renal pelvis in 1 (10%) patient were evaluated as the rupture site. As the first treatment, DJ stent was placed in 12 (60%) patients, and percutaneous nephrostomy catheter was inserted in 8 (40%) patients. DJ stent was applied 1 week later in 2 of the patients who underwent percutaneous nephrostomy. The mean follow-up period was 11 months (3-24). While no complication was observed after catheter removal in 16 (80%) patients, DJ stent was applied again because extravasation continued in 2 patients and upper junctional stenosis was detected in 1 patient, and nephrectomy was performed in 1 patient because non-functional kidney was detected. s-UUTR is a potential urological emergency because of underdiagnosed and untreated complications that may develop. Very successful results can be obtained in the majority of patients with early diagnosis and appropriate treatment.

Keywords: Spontaneous, upper urinary tract, rupture

PP-93

Correction of urinary incontinence in severe spinal canal stenosis, treated patients

Ilirian Laçi[1], Alketa Spahiu[2]

[1]"Mother Teresa" University Hospital Center.

[2]Polyclinic of Specialties No.3.Tirana.

Abstract: Ageing causes the increase in the number of patients with spinal canal stenosis. Most of patients have back pain, leg pain, numbness of the legs, as well as urinary incontinence as very common symptom. Urinary incontinence impairs the quality of life. Correction of the symptom of urinary incontinence is possible in early and adequate treatment of spinal stenosis.

Methods: This study observed patients with urinary incontinence and spinal canal stenosis. These patients underwent mechanical decompression of the spinal stenosis through surgery. At the same time these patients were observed clinically with clinical consultations. Cystoscopy and urodynamic tests were conducted at intervals of 2 and 6 months. As the result of treatment, 60% of patients did recover. The patients in this group who benefit from treatment, were the patients who were early diagnosed and treated.

Conclusions: An important factor in the prognosis of this pathology is the early diagnosis and treatment. The proper treatment of this pathology makes it curable in most cases. An important role in this pathology is played by the neurosurgeon. Surgery accompanied by laminotomy, and mechanical decompression is the best way of treatment. Other factors that played a role in this pathology are also large number of childbirths for women, obesity, etc.

Keywords: urinary incontinence, quality of life, spinal canal stenosis, early diagnosis and treatment

VİDEO SUNUMLAR

VS-01

Tur-ED sonrası ejekülatuar kanal obstrüksiyonu tedavisi

Eren Erdi Aksaray, Murat Şambel, Umur Cem Toplu, Mutlu Ateş
Antalya Eğitim ve Araştırma Hastanesi, Üroloji Ana Bilim Dalı, Antalya

Bu olgumuzda başka bir üroloji kliniğinde obstrüktif azospermi tanısı konulan ve transüretral rezeksiyon of ejeculatory duct (TUR-ED) operasyonu sonrası fertilizasyon başarısızlığı devam eden ve ejekülasyon sonrası ejekülatının idrar şeklinde olması şikayetleri bulanan bir hastamızı sunacağız. Hasta 34 yaşında erkek hasta primer infertil. İki yıldır çocuk istemi ve korunmasız ilişki mevcut ancak gebelik olmamış. Hastanın geçirilmiş obezite cerrahisi mevcut. Bilinen kronik hastalık yok. 15 paket/yıl sigara içiyor. Hastanın hastanemizde yapılan spermiogram analizlerinde hastanın numuneyi uygun vermesine hatalı numune sonuçları mecvut. Hastanın ejekülat analizinin idrar yapısında olması üzerine hastaya ikinci tur-ed operasyonu planlandı. İlk operasyonda monopolar enerji ile rezeksiyon yapılan hastaya tarafımıca yapılan operasyonda enerji kullanılmadan üretratom bıçağı ile soğuk insizyon yapılarak ejekülatuar kanalları açıldı. Hastanın takiplerinde idrar şeklinde ejekülasyon şikayeti birinci ayında çok azalırken altınca ayında tamamen ortadan kalktı. Operasyon sonrası spermiogram analizleri normale döndü.

Anahtar Kelimeler: İnfertilite, Obstrüktif Azospermi,TUR-ED sonrası gelişen obstrüksiyon tedavisi,

Treatment of ejaculatory duct obstruction after Tur-ED

Eren Erdi Aksaray, Murat Şambel, Umur Cem Toplu, Mutlu Ateş
Department of Urloji, Antalya Training and Research Hospital

In this case report, we present a patient who was diagnosed with obstructive azoospermia in another urology clinic and after transurethral resection of ejaculatory duct (TUR-ED) operation, fertilization failure persisted and he had complaints of urinary ejaculate after ejaculation. The patient is a 34-year-old male patient with primary infertility. He had a desire for a child and unprotected intercourse for two years but no pregnancy. The patient has previous bariatric surgery. No known chronic disease. He smokes 15 pack/year. In the spermiogram analysis of the patient performed in our hospital, there were erroneous sample results although the patient gave the sample appropriately. As the patient's ejaculate analysis was found to be urine in structure, the second round-ed operation was planned for the patient. In the first operation, resection was performed with monopolar energy. In the operation performed by me, the patient's ejaculatory ducts were opened by cold incision with a urethratome knife without using energy. In the follow-up of the patient, the complaint of ejaculation in the form of urine decreased significantly in the first month and completely disappeared in the sixth month. Postoperative spermiogram analyzes returned to normal.

Keywords: Infertility, Obstructive Azoospermia, Treatment of obstruction after TUR-ED,

VS-02

İnvaziv Renal Hücreli Karsinom hastasında kadaverik inferior vena kava allogrefti yerleştirilmesi

Erdal Birol Bostancı[1], Erkan Olcucuoglu[2], Osman Aydın[1], Muhammed Emin Polat[2], Sedat Tastemur[2], Yusuf Kasap[2], Samet Senel[2], Kazim Ceviz[2], Esin Olcucuoglu[3]
[1]Ankara Şehir Hastanesi, Gastroenteroloji Cerrahi Kliniği, Ankara
[2]Ankara Şehir Hastanesi, Üroloji Kliniği, Ankara
[3]Ankara Şehir Hastanesi, Radyoloji Kliniği, Ankara

Renal hücreli karsinom (RCC) ile ilişkili vena cava trobüsü veya invazyonu varlığında uygulanacak stratejiler hastanın yaşamı için önem arz etmektedir. Vena cava inferior (VCI) müdahalesi gereken durumların tespiti ve güvenli cerrahi yöntemin belirlenmesi hastanın mevcut durumunun tam olarak tespit edilmesine bağlıdır. Biz de burada transplantasyon ekibimiz ile gerçekleştirdiğimiz, invaziv RCC hastasında kadavradan VCI allogrefti yaptığımız vakayı video sunum olarak paylaşmayı amaçladık. 24 yaş erkek hasta, 1 yıldır olan bel ağrısı şikayetleri olup 2 haftadır başlayan karın ağrısı şikayeti üzerine hastaneye başvuruyor. Hastanın çekilen usg'de sağ böbreğinde kitle saptanması üzerine tarafımıza yönlendirilmiş. Hastaya çekilen abdomen bilgisayarlı tomografi (BT)'de sağ böbrekte 9x6.5x6 cm boyutlarında, renal kapsülü aşmış, retroperitona uzanmış, sağ hilus komşuluğunda VCI posteriorunda 6x4 cm'lik kistik komponenti bulunan kitle izlenmiştir.

Hastaya toraks BT metastaz taraması için çekilmiş olup patolojik bulguya rastlanmamıştır. Hastaya sağ radikal nefrektomi+kadavradan vci allogrefti+lenf nodu diseksiyonu uygulandı. Postoperatif dönemde yara yeri enfeksiyonu sebebiyle antibiyoterapi ile takip edilen hastada ek komplikasyon gelişmedi. Hastaya immünsupresif tedavi başlanmadı. Taburculuğunda 1 hafta süre ile 100mg asetilsalisilik asit 1x1 ve enoksaparin 0.4 iü 1x1 önerildi. Hasta mevcut haliyle taburcu edildi.

Hastanın tümöral invazyonunun derecesi, trombüs uzanımının konumu, patolojik lenf nodlarının varlığı müdahale biçimini belirleyen en önemli faktörlerdendir. VCI etkilenimi bulunan hastalarda duvarın bir kısmının çıkarılması veya çevre dokulardan tamamen serbestlenerek belirli bir bölgesinin komplet rezeksiyonu gerekebilir. Belirli bir kısmı çıkarılan VCI segmentinin yama yöntemi ile onarımı mümkün olabilmektedir. Bu işlem için otolog veya sığır perikardı, otolog safen ven, poliflorotetraetilen (PFTE) kullanılarak gerçekleştirilebilmektedir. Ayrıca VCI büyük kısmının rezeke edilmesi veya komplet rezeksiyon yapılması gereken vakalarda replasman yapmak gerekmektedir. Bunun için PFTE veya safen ven greft kullanılabilmekte olup ayrıca literatürde hakkında verinin az olduğu bir yöntem olan kadaverik greft kullanılarak onarım yöntemi de mevcuttur.

Sonuç olarak hastamıza cerrahi komplikasyon olmaksızın kadvradan alınan allogreft materyal başarıyla yerleştirildi. Hastanın postoperatif takiplerinde cerrahi komplikasyon gelişmedi, trombozkanama veya immün reaksiyon oluşmadı. Hasta mevcut haliyle takibe alındı.

Anahtar Kelimeler: kadavra, renal hücreli karsinom, allogreft, vena cava inferior, invazyon

Inferior vena cava allograft placement from cadaver in invasive Renal Cell Carcinoma patient

Erdal Birol Bostancı[1], Erkan Olcucuoglu[2], Osman Aydın[1], Muhammed Emin Polat[2], Sedat Tastemur[2], Yusuf Kasap[2], Samet Senel[2], Kazim Ceviz[2], Esin Olcucuoglu[3]
[1]Department of Gastroenterologic Surgery, Ankara City Hospital, Ankara, Turkey
[2]Department of Urology, Ankara City Hospital, Ankara, Turkey
[3]Department of Radiology, Ankara City Hospital, Ankara, Turkey

Strategies to be applied in the presence of vena cava thrombus or invasion associated with renal cell carcinoma (RCC) are important for the patient's life. Detection of situations that require vena cava inferior (VCI) intervention and determination of a safe surgical method depends on the exact determination of the patient's current condition. Here, we aimed to share the case that we performed with our transplantation team, in which we performed VCI allograft from a cadaver in an invasive RCC patient, as a video presentation.

A 24-year-old male patient has complaints of low back pain for 1 year and applies to the hospital with abdominal pain that has started for 2 weeks. The patient was referred to us after a mass was detected in his right kidney on USG. In the abdominal computed tomography (CT) taken on the patient, a 9x6.5x6 cm mass in the right kidney, exceeding the renal capsule, extending into the retroperitoneum, and having a 6x4 cm cystic component in the posterior VCI adjacent to the right hilus, was observed. Thoracic CT scan of the patient was taken for metastasis scanning and no pathological findings were found. The patient underwent right radical nephrectomy + cadaveric vci allograft + lymph node dissection. No additional complication developed in the patient who was followed up with antibiotic therapy due to wound infection in the postoperative period. The patient was not started on immunosuppressive therapy. At discharge, 100mg acetylsalicylic acid 1x1 and enoxaparin 0.4 iu 1x1 were recommended for 1 week. The patient was discharged in his current state.

The degree of tumoral invasion of the patient, the location of the thrombus extension, the presence of pathological lymph nodes are the most important factors that determine the form of intervention. In patients with VCI involvement, removal of a part of the wall or complete resection of a specific region may be required by completely freeing it from the surrounding tissues. It is possible to repair the VCI segment, a certain part of which has been removed, with the patch method. For this procedure, autologous or bovine pericardium, autologous saphenous vein, polyfluorotetraethylene (PFTE) can be used. In addition, replacement is required in cases where the majority of the VCI needs to be resected or a complete resection is required. For this, PFTE or saphenous vein graft can be used, and there is also a repair method using cadaveric graft, which is a method for which data is scarce in the literature.

As a result, allograft material taken from the cadaver was successfully placed in our patient without any surgical complications. In the postoperative follow-up of the patient, no surgical complication developed, thrombosis, bleeding or immune reaction did not occur. The patient was followed up in his current state.

Keywords: cadaver, renal cell carcinoma, allograft, vena cava inferior, invasion

VS-03

Laparoskopik Radikal Nefrektomide Renal Parankim Hasarı

Mehmet Duvarci[1], Murat Beyatlı[2], İsa Dağlı[1], Oğuzhan Ceylan[1], Erdem Öztürk[1], Halil Başar[1]
[1]Dr. Abdurrahman Yurtaslan Ankara Onkoloji Eğitim ve Araştırma Hastanesi
[2]Sakarya Yenikent Devlet Hastanesi

GİRİŞ: Renal hücreli karsinom erişkin kanser vakalarının %3'ünü temsil etmekte olup gelişen görüntüleme yöntemleri ve bu yöntemlerin poliklinik muayenesinin bir parçası olması nedeniyle her geçen gün insidansı artmaktadır. Gelişmiş ülkelerde artan insidansa rağmen ölüm oranının azaldığı görülmektedir.

Renal hücreli karsinom etiyolojisinde hipertansiyon, diyabet, obezite, sigara içimi rol oynarken; düzenli sporun koruyucu olduğu bilinmektedir.

Böbrek tümörlerinin tedavisinde radikal nefrektomi ve parsiyel nefrektomi yapılmaktadır. 1990 yılından beri teknolojinin gelişimi ile laparoskopik nefrektomi açık radikal nefrektominin yerini almaktadır. Özellikle kan kaybının az olması, hastanede kalış süresinin azlığı ve analjezik ihtiyacının az olması gibi yönler laparoskopik nefrektominin açık radikal nefrektomiye üstünlüğü olarak göze çarpmaktadır.

Cerrahinin komplikasyonları arasında kanama, büyük damar yaralanmaları, komşu organ yaralanması, pnömotoraks, renal parankim hasarı görülebilmektedir.

TARTIŞMA: Laparoskopik radikal nefrektomi böbrek tümörü tedavisinde postoperatif ağrının az olması, hastane kalma süresinin azlığı gibi önemli avantajları ile günümüzde sıklıkla kullanılmaktadır. Olgumuzda da olduğu gibi arter ve venin ilk diseke edilmesi cerraha güvenli bir alan vermekte olup, diseksiyon sırasında renal parankimal hasarı gelişmesi durumunda nefrektominin ivedilikle yapılmasını sağlar. Nefrektominin hızlıca tamamlanıp kanama kontrolünün sağlanması ile vakamızda da ek bir sorun yaşanmamıştır.

Anahtar Kelimeler: Parankim Hasarı, Laparoskopik Nefrektomi, RCC

Renal Paranchım Damage In Laparoscopıc Radıcal Nefrectomy

Mehmet Duvarci[1], Murat Beyatlı[2], İsa Dağlı[1], Oğuzhan Ceylan[1], Erdem Öztürk[1], Halil Başar[1]
[1]Dr. Abdurrahman Yurtaslan Ankara Oncology Training and Research Hospital
[2]Sakarya Yenikent State Hospital

Introduction: Renal cell carcinoma represents 3% of adult cancer cases and its incidence is increasing day by day due to developing imaging methods and these methods being a part of outpatient clinic examination. Despite the increasing incidence in developed countries, it is seen that the death rate has decreased.

While hypertension, diabetes, obesity and smoking play a role in the etiology of renal cell carcinoma; Regular exercise is known to be protective.

Radical nephrectomy and partial nephrectomy are performed in the treatment of kidney tumors. Since 1990, with the development of technology, laparoscopic nephrectomy has replaced open radical nephrectomy. In particular, aspects such as low blood loss, short hospital stay and low need for analgesics stand out as the superiority of laparoscopic nephrectomy over open radical nephrectomy.

Complications of surgery include bleeding, major vessel injuries, adjacent organ injury, pneumothorax, and renal parenchymal damage.

Discussion: Laparoscopic radical nephrectomy is frequently used in the treatment of kidney tumors with its important advantages such as less postoperative pain and shorter hospital stay. As in our case, the first dissection of the artery and vein provides a safe area for the surgeon, and ensures that nephrectomy is performed immediately in case of renal parenchymal damage during dissection. With the completion of the nephrectomy and the control of bleeding, no additional problems were encountered in our case.

Keywords: Parenchymal Damage, Laparoscopic Nephrectomy, RCC

VS-04

Sağ Laparoskopik Radikal Nefroüreterektomi Sırasında Renal Ven Yaralanmasına Müdahale

Halil Başar, Aykut Demirci, Nurullah Hamidi, Ömer Batuhan Akıncı
Dr. A.Yurtaslan Ankara Onkoloji Eğitim ve Araştırma Hastanesi, Üroloji Bölümü, Ankara

Giriş: Yüksek risk grubu üreter tümörü hastalarında Radikal Nefroüreterektomi ile birlikte parsiyel sistektomi yapılması standart bir cerrahi yöntemdir. Bu ameliyat sırasında % 3 civarında renal arter ve ven yaralanması riski mevcuttur. Biz de laparoskopik nefroüreterektomi + parsiyel sistektomi operasyonu sırasında renal ven yaralanması olan bir hastamızda kanamayı durdurmak için laparoskopik olarak yaptığımız müdahaleyi sunmayı amaçlıyoruz.

OLGU: Hastamız idrarından pıhtılı kan gelmesi nedeniyle dış merkezde bir üroloji kliniğine başvurmuş. Tüm batın tomografisinde sağ böbrekte ileri derecede hidronefroz ve üreter orta kesimde belirgin dilatasyon saptanmış, daha sonra yapılan MR ürografide sağ böbrekte grade 3 dilatasyon ve üreter iliak çapraz düzeyine kadar tortioze dilatasyon görülmüş, 30. dakikada alınan görüntülerde pyelogram fazına geçildiği görülmemiştir. Hasta ileri tetkik ve tedavi için tarafımıza başvurdu. Hastaya tanısal URS yapıldı. Üreter 8. cm den itibaren başlayan papiller tümöral oluşum görüldü, tümoral dokunun distaline ilerlenemedi. Ardından hastaya aynı seansta 45 derece yan pozisyonda batından iki adet 11 mm ve bir adet 5 mm lik porttan laparoskopik nefroüreterektomi + parisyel sistektomi operasyonu uygulandı. Operasyon sırasında renal pediküle ulaşma sırasında renal ven kanaması olduğu görüldü. Ekstra konulan 11 mm lik porttan kanamanın proksimal ve distaline hemolok klipler konularak kanama kontrol altına alındı. Ardından usulune uygun olarak operasyon tamamlandı (Video 1). Ameliyat süresi 210 dakika sürdü.Total kanama miktarı 1000 cc idi ve hastaya intraop 2 ünite ES transfüzyonu yapıldı. Postoperatif komplikasyon gelişmedi.Hasta postop 3. gün şifa ile taburcu edildi.Patoloji sonucu üreter orta kesimde (8,5 cm) ve böbrek parankimi içerisindeki minör kaliksler içerisinde (0,1 cm) olmak üzere iki odakta yüksek dereceli invaziv papiller ürotelyal karsinom saptandı. Üreterdeki tümör kitlesi periüreteral yağ dokuya infiltre olarak izlendi (pT3). Üreter cerrahi sınır,vasküler cerrahi sınırlar, renal pelvis,perirenal yağ doku,böbrek kapsülü tümörsüz olarak izlendi.

Sonuç: Renal ven yaralanması laparoskopik radikal nefroüreterektomi operasyonu sırasında oluşabilecek bir komplikasyondur. Açığa dönmeden de laparoskopik olarak güvenle müdahale edilebilir.

Anahtar Kelimeler: Ürotelyal karsinom, Üst üriner sistem, Laparoskopi, Nefroüreterektomi

Intervention of Renal Vein Injury During Right Laparoscopic Radical Nephroureterectomy

Halil Başar, Aykut Demirci, Nurullah Hamidi, Ömer Batuhan Akıncı
Department of Urology, Dr.A.Yurtaslan Ankara Oncology Training and Research Hospital, Ankara,Turkey

Introduction: Radical nephroureterectomy combined with partial cystectomy is a standard surgical method in high-risk ureteral tumor patients. There is a 3% risk of the renal artery and vein injury during this surgery. We aim to present our laparoscopic intervention to stop bleeding in a patient with renal vein injury during laparoscopic nephroureterectomy + partial cystectomy operation.

CASE: Our patient applied to a urology clinic in an external center because of blood clots in his urine. In the whole abdominal tomography, severe hydronephrosis in the right kidney and significant dilatation in the middle part of the ureter were detected, grade 3 dilatation in the right kidney and tortuous dilatation up to the ureter iliac cross-level were observed in the MR urography performed later. The patient applied to us for further examination and treatment. The patient underwent diagnostic URS. The papillary tumoral formation was observed starting from 8 cm of the ureter, and it could not progress to the distal of the tumoral tissue. Then, the patient underwent laparoscopic nephroureterectomy + partial cystectomy with two 11 mm and one 5 mm port from the abdomen in the 45-degree lateral position in the same session. During the operation, renal vein bleeding was observed while reaching the renal pedicle. Bleeding was controlled by placing hemoloc clips proximal and distal to the bleeding from the extra 11 mm port. The operation was then duly completed (Video 1). The operation time lasted 210 minutes. The total amount of bleeding was 1000 cc and intraoperative 2 units of ES transfusion were given to the patient. No postoperative complications developed. The patient was discharged with full recovery on the postoperative 3rd day. Pathology revealed high-grade invasive papillary urothelial carcinoma in two foci, in the middle part of the ureter (8.5 cm) and the minor calyces (0.1 cm) in the kidney parenchyma. The tumor mass in the ureter was observed as infiltrating the periureteral adipose tissue (pT3). The ureter surgical margin, vascular surgical margins, renal pelvis, perirenal adipose tissue, and renal capsule were observed as tumor-free.

Conclusion: Renal vein injury is a complication that may occur during a laparoscopic radical nephroureterectomy operation. It can be safely intervened laparoscopically without turning into the open.

Keywords: Urothelial carcinoma, Upper urinary tract, Laparoscopy, Nephroureterectomy

VS-05

Büyük prostat hacimli (>80 cc) hastaların cerrahi tedavisinde laparoskopik ekstraperitoneal millin adenektomi

Ferhat Yakup Suçeken, Ömer Faruk Örnek
Sağlık Bilimleri Üniversitesi, Ümraniye eğitim ve araştırma Hastanesi, Üroloji anabilim Dalı, İstanbul

Alt üriner sisitem semptomu (aüss) olan prostat volümü 80 cc üzerinde olan hastalarda açık basit adenektomi ve holep gibi tekniklerin yanında laparoskopik adenektomiler de güvenle uygulanmaktadır. Prostat volümü 80 cc üzerinde aüss'lu bir hastada extraperitoneal laparoskopik millin adenektomi tekniğinin video sunumu amaçlandı.

68 yaşında erkek hasta AÜSS nedenli 5 yıldır kombine tedavi (Dutasterid,Tmasulosin) almakta iken şiddetli semptomları ile başvurdu. Prostat volümü 120 cc, PSA 2.4 ve İPSS 30 idi. Genel anestezi altında supin pozisyonda gerekli steril örtüm ardından göbek altı 2 cm midline insizyon ile cilt açıldı. Katlar geçilerek rektus kası fasyası insize edilerek preperitoneal alan parmak ile diseke edildi. Balon disektör (Covidien,ABD) içerisinden direk görüş ile extraperitoneal boşlukta yeterli alan oluşturuldu. Balon uçlu trokar yerleştirilerek 30 derece optik teleskop ile girildi. İki adet 5 mm ve bir adet 10 mm trokar daha yerleştirildi. Preprostatik yağlı doku eksize edildikten sonra prostat kapsülü horizontal olarak insize edildi. Adenom dokusuna ulaşılınca tüm adenom dokusu prostat kapsülünden keskin ve künt diseksiyonlar ile serbestlenerek 10 mm Endobag (Ethicon,ABD) içerisine alındı. Kanama kontrolünün ardından mesaneye 3 yollu sonda iletildi ve kapsülotomi 2/0 36 mm Stratafix (Ethicon,ABD) ile primer kapatıldı. Sahaya soft dren konularak operasyona son verildi.

Hasta postoperatif 1. gün irrigasyon kapatılarak mobilize edildi. Postoperatif 2. gün dreni çekildi ve ertesi gün hasta taburcu edildi. Hastanın 5. gün sondası çekildi. Peroperatif ve po herhangi bir komplikasyon ile karşılaşılmadı. Tahmini kan kaybı 130 cc idi.

Alt üriner sistem semptomu (AÜSS) ve prostat volümü 80 cc üzerinde olan hastalarda extraperitoneal laparoskopik millin adenektomi güvenli ve uygulanabilir bir tekniktir.

Anahtar Kelimeler: Adenektomi, Laparsokopi, AÜSS

Laparoscopic extraperitoneal millin adenectomy in the surgical treatment of patients with large prostate volumes (>80 cc)

Ferhat Yakup Suçeken, Ömer Faruk Örnek
Health Sciences University, Ümraniye Training and Research Hospital, Department of Urology, Istanbul

In addition to techniques such as open simple adenectomy and holep, laparoscopic adenectomies can be safely applied in patients with lower urinary tract symptoms (luts) with a prostate volume over 80 cc. A video presentation of the extraperitoneal laparoscopic millin adenectomy technique in a patient with luts with a prostate volume of more than 80 cc was aimed.

A 68-year-old male patient presented with severe symptoms while receiving combined therapy (Dutasteride, Tmasulosin) for 5 years for LUTS. Prostate volume was 120 cc, PSA 2.4 and IPSS 30. After the necessary sterile dressing in the supine position under general anesthesia, the skin was opened with a 2 cm midline incision below the umbilicus. The rectus muscle fascia was incised by crossing the layers, and the preperitoneal area was dissected with a finger. Sufficient space was created in the extraperitoneal space with direct vision through the balloon disector (Covidien, USA). A balloon-tipped trocar was inserted and entered with a 30-degree optical telescope. Two 5 mm and one 10 mm trocars were placed. After the preprostatic fatty tissue was excised, the prostate capsule was incised horizontally. When the adenoma tissue was reached, the entire adenoma tissue was released from the prostate capsule with sharp and blunt dissections and taken into a 10 mm Endobag (Ethicon, USA). After bleeding control, a 3-way catheter was inserted into the bladder and the capsulotomy was closed primarily with 2/0 36 mm Stratafix (Ethicon, USA). The operation was terminated by placing a soft drain on the field.

The patient was mobilized on the 1st postoperative day by turning off the irrigation. The drain was removed on the 2nd postoperative day and the patient was discharged the next day. The patient's catheter was removed on the 5th day. No perioperative and po complications were encountered. Estimated blood loss was 130 cc.

Extraperitoneal laparoscopic milline adenectomy is a safe and feasible technique in patients with lower urinary tract symptoms (LUTS) and prostate volume greater than 80 cc.

Keywords: Adenectomy, Laparoscopy, LUTS

VS-06

Kadavra üzerinde Holmium Anatomik Endoskopik Prostat Enükleasyonu Eğitimi modeli

Mehmet Duvarci[1], Lütfi Tunç[2]
[1]Dr. Abdurrahman Yurtaslan Ankara Onkoloji Eğitim ve Araştırma Hastanesi
[2]Acıbadem Üniversitesi Ankara Hastanesi

Her geçen gün yapılan çalışmalar ve cerrahların deneyimleri prostatın anatomik endoskopik prostat enükleasyonu (AEEP) cerrahisinin transüretral rezeksiyonunun yerini alması gerektiğini ve benign prostat hiperplazisine bağlı mesane çıkım obstrüksiyonunun tedavisinde altın standart haline gelmesi gerektiğini öne sürmektedir. AEEP cerrahisinde yeni başlanırken ilk vakalardan önce enükleasyon için anatomik aşinalık, teknik bilgi ve düzgün bir eğitim programı gereklidir. AEEP cerrahisi için calışma maketleri ve sanal gerçeklik gibi biyolojik olmayan simülatör modelleri literatürde bildirilmiştir. Bu modeller kabul edilebilir olsalar da pratik uygulamada yeterli değillerdir. Biz bu eğitim modellerindense Holmium AEEP eğitimi için taze donmuş insan kadavra modelinin kullanılmasının uygun olacağını düşündük. Bu amaçla deneyimli bir cerrah tarafından taze donmuş kadavralar üzerinde yapılan Holmium AEEP operasyonu yapılarak kayıt altına alınmış ve operasyonun ana adımlarını içeren bir video üretilmiştir. Taze donmuş insan kadavralarının hepsi yaşlı olduğu için transüretral prostat ameliyatı yapılmamış taze donmuş kadavra bulunamamıştır. Bu kadavralar üzerinde yapılan operastonlar transüretral prostatektomi yapılmış sekonder hastalar üzerinde AEEP deneyimi sunması cerrahi eğitim açısından avantajlı olsa da kanama olmaması bu eğitim metodunun dezavantajı olarak tanımlanmıştır. Yine de hastalar üzerinde gerçekleştirilen cerrahiye en yakın eğitim metodu olduğu görülmüştür.

Anahtar Kelimeler: HoLEP, Prostat Enükleasyon, BPH

Cadaveric Model for Holmium Anatomic Endoscopic Enucleation of the Prostate Training

Mehmet Duvarci[1], Lütfi Tunç[2]
[1]Dr. Abdurrahman Yurtaslan Ankara Oncology Training and Research Hospital
[2]Acıbadem University Ankara Hospital

An increasing number of researchers have proposed that anatomic endoscopic enucleation of the prostate (AEEP) should replace transurethral resection of the prostate surgery and become the gold standard for treatment of bladder outlet obstruction due to benign prostatic hyperplasia. AEEP requires anatomic familiarity for enucleation, technical knowledge, and a solid training program before starting with the first cases. Bench and virtual reality nonbiological simulator models for AEEP surgery have been reported in the literature. These models are acceptable but have limited practical applications.We thought it would be appropriate to use a fresh frozen human cadaver model for holmium AEEP training. Holmium AEEP operation on fresh-frozen cadavers performed by an experienced surgeon were recorded, and a video, including the main steps of the operation, was produced. The fresh frozen human cadavers were all elderly and none of them hadn't been performed transurethral prostate surgery. Although the operations performed on these cadavers offer AEEP experience on secondary patients who have undergone transurethral prostatectomy, it is advantageous in terms of surgical training, but the lack of bleeding has been defined as a disadvantage. However, it has been observed that it is the closest education method to surgery performed on patients.

Keywords: HoLEP, Prostate Enucleation, BPH

VS-07

Lazerle Prostat Enükleasyonu yapılan Hastalarda Kontinansı Korumayı Sağlayan 'Omega Sign' Tekniği: 39 cc Prostatı Olan Hasta

İrfan Şafak Barlas, Lütfi Tunc
Ankara Acıbadem Hastanesi, Üroloji Bölümü, Ankara, Türkiye

Teknolojideki ilerlemelerden sonra benign prostat hiperplazisinin (BPH) cerrahi tedavisinde Prostatın lazerle enükleasyonu başarısıyla dikkat çekmiştir. Bu tedavi yöntemi ilk kullanıma başladığında prostat hacmi 80 cc'nin üzerinde olan hastalarda transvezikal prostatektomiye alternatif endoskopik cerrahi yöntem olduğu düşünülse de prostat hacmi 80 cc'nin altında olan hastalarda da transüretral prostat rezeksiyonuna alternatif olarak güvenle tercih edilebileceği gösterilmiştir. Literatürde prostatın enükleasyonu için 10'dan fazla farklı teknik tanımlanmış olmasına rağmen, eksternal sfinkterin anatomik ve histolojik yapısını inceleyerek oluşturduğumuz "Omega Sign tekniği" her boyut ve yapıdaki prostatta uygulanabilir ve SÜİ oranlarını azaltarak daha iyi kontinans sonuçları sunmaktadır. Thulium Fiber Lazerle Prostatın Enükleasyonu (ThuFLEP)¬-Omega Sign teknik uyguladığımız prostat hacmi 39 cc olan hastamızı ameliyat görüntüsünü ve 2 hafta sonra üreterolitiazis nedeniyle tekrar girişim yaptığımız hastanın 2 hafta sonraki prostatik loj görüntüsünü sizlere sunmayı amaçladık.

Anahtar Kelimeler: Thulium Fiber Lazerle Prostatın Enükleasyonu, ThuFLEP, Omega Sign teknik, küçük prostat, prostatik loj görüntüsü

The "Omega Sign": Laser Enuclation of Prostatectomy technique that improves continence: on A Patient with 39 cc Prostate

İrfan Şafak Barlas, Lütfi Tunc
Ankara Acıbadem Hospital, Department of Urology, Ankara, Turkey

After advances in laser technology, laser enucleation of the prostate has attracted attention in the surgical treatment of benign prostatic hyperplasia (BPH). Although this treatment method was thought to be an alternative endoscopic surgical method to transvesical prostatectomy in patients with prostate volume above 80 cc when it was first described, it has been proved that it can be safely preferred as an alternative to transurethral prostate resection in patients with prostate volume below 80 cc. Although there are more than 10 different laser enucleation of the prostate techniques in the literature, there is no standardization amog these thecniques. By considering the anatomical features of the external sphincter, we thought preserving the mucosal lines between 2 and 10 o'clock positions at prostatic apex by leaving a mucosal flap, we have developed laser enucleation of the prostate method named as the ''Omega Sign technique", which is based on the histology and anatomy of the external sphincter. This technique can be applied to prostates of all sizes and structures and could provide better continence outcomes by decreasing SUI rates. We aimed to present to you the operation video of our patient with a prostate volume of 39 cc, to whom Thulium Fiber Laser Enuclation of Prostatectomy (ThuFLEP)-Omega Sign technique was applied, and the prostatic lodge view of the patient 2 weeks later, whom we performed endoskopic operation due to ureterolithiasis.

Keywords: Thulium Fiber Laser Enuclation of Prostatectomy, ThuFLEP, Omega Sign technique, small prostate, prostatic lodge view

VS-08

An unusual complication during ureterorenoscopy and its management

Kerem Bursalı, Mehmet Eren Akan, Sinan Levent Kireççi, Abdullah Hızır Yavuzsan, Taner Hacıosmanoğlu, Bilgin Birsöz
Department of Urology, Health Sciences University Şişli Hamidiye Etfal Training and Research Hospital, Istanbul, Turkey

Introduction: Ureterorenoscopy is an important minimally invasive procedure that can be used in the diagnosis and treatment of various urological pathologies such as ureter and renal pelvis stones, strictures, urothelial malignancies, infective pathologies. Although sepsis, haemorrhage or ureteral injury come to mind when ureterorenoscopy-related complications are mentioned, we aimed to present a case of ureterorenoscopy (URS) trapped in the ureter, a complication that has not been reported in the literature before.

Case Presentation: A 29-year-old female patient with a previous history of stone removal and no additional disease was admitted to our center with the complaint of right flank pain that started 2 months ago. An opacity consistent with a 1 cm calculus was detected in the right proximal ureter in the non-contrast enhanced abdominal computed tomography. Due to obesity, ureterorenoscopy was planned for the patient instead of extracorporeal shock wave lithotripsy. During the procedure performed with 7 Fr URS, the right ureteral orifice was edematous and narrow. URS passage was achieved with mild force. The calculus, which was observed to be enclaved in the proximal ureter, was fragmented after 10 minutes. Then it was decided to place a double J (DJ) stent on the patient. However, the URS could not be withdrawn as the ureter held the URS. Considering that the URS could not be removed due to edema in the orifice, the patient was administered intravenous (IV) 80 mg methylprednisolone, 75 mg diclofenac sodium, and 100 mg rocuronium, respectively. Despite waiting for about 20 minutes, the URS could not be extracted. Thereupon, 4.5 Fr URS was sent from the side of the URS from the urethral meatus. It was seen that the ureteral orifice was holding the URS. Because of the risk of ureteral avulsion, removal of the URS was not forced. Laser ablation was performed at the 12 o'clock position of the orifice. In this way, the URS could be extracted. Then a DJ stent was placed on the patient. The procedure was terminated by inserting a Foley catheter into the bladder of the patient, whose DJ stent was observed to be in place with fluoroscopy. The patient was discharged without any complications in the postoperative period.

Discussion: Although ureterorenoscopy is a useful and safe technique, which is the backbone of minimally invasive urological interventions that came into use in the second half of the 20th century, clinicians should be careful in terms of possible complications.

Conclusion: Even if the stone breaking time is short in patients with narrow ureter calibration, extra care should be taken to avoid such complications. Entrance into the ureter should not be forced and a double J stent should be considered. In case of similar complications, minimally invasive solutions, if possible, should be taken into account instead of open surgery.

Keywords: entrapped URS, ureterorenoscopy complications, lithotripsy

VS-09

Lazerle Prostat Enükleasyonu yapılan Hastalarda Kontinansı Korumayı Sağlayan 'Omega Sign' Tekniği

İrfan Şafak Barlas[1], Halil Çağrı Aybal[2], Mehmet Yılmaz[3], Lütfi Tunç[1]
[1]Acıbadem Üniversitesi Ankara Hastanesi, Üroloji Ana Bilim Dalı, Ankara
[2]Polatlı Duatepe Devlet Hastanesi, Üroloji Kliniği, Ankara
[3]Freiburg Üniversitesi, Üroloji Ana Bilim Dalı, Freiburg, Almanya

Teknolojideki ilerlemelerden sonra benign prostat hiperplazisinin (BPH) cerrahi tedavisinde Prostatın lazerle enükleasyonu başarısıyla dikkat çekmiştir, ancak operasyondaki standardizasyon eksikliği çok değişken başarı oranlarına neden olmaktadır. Literatürde prostatın enükleasyonu için 10'dan fazla farklı teknik tanımlanmış olmasına rağmen, eksternal sfinkterin topografik anatomisine göre ameliyat yapılmadığı için stres üriner inkontinans (SÜİ) yaygındır. Eksternal sfinkterin anatomik özelliklerini göz önünde bulundurulup, prostatik apekste saat 2 ile 10 pozisyonları arasındaki mukozal çizgileri korumak kaydıyla mukozal flep bıraktık. Eksternal sfinkterin topografik anatomisine dayanan ve SÜİ oranlarını azaltarak daha iyi kontinans sonuçları sunan, "Omega Sign tekniği" olarak adlandırılan prostatın lazerle enükleasyonu için yönteminin geliştirdik. Bu tekniğin daha iyi anlaşılması için görsel sunumuyla anlatmayı amaçladık.

Anahtar Kelimeler: lazer, omega, prostat.

The "Omega Sign": Laser Enuclation Of Prostatectomy Technique That Improves Continence Outcomes After Enucleation

İrfan Şafak Barlas[1], Halil Çağrı Aybal[2], Mehmet Yılmaz[3], Lütfi Tunç[1]
[1]Department of Urology, Acibadem University, Ankara, Turkey
[2]Department of Urology, Polatlı Duatepe State Hospital, Ankara, Turkey
[3]Department of Urology, University of Freiburg - Medical Centre, Freiburg, Germany

After advances in laser technology, laser enucleation of the prostate has attracted attention in the surgical treatment of benign prostatic hyperplasia (BPH) but lack of standardization causes very variable success rates. Although there are more than 10 different laser enucleation of the prostate techniques in the literature, stress urinary incontinence (SUI) is common, because surgery is not performed based on the topographic anatomy of the external sphincter. By considering the anatomical features of the external sphincter, we thought preserving the mucosal lines between 2 and 10 o'clock positions at prostatic apex by leaving a mucosal flap, we have developed laser enucleation of the prostate method named as the ''Omega Sign technique", which is based on the topographic anatomy of the external sphincter and could provide better continence outcomes by decreasing SUI rates. We want to present this technique to you visually.

Keywords: laser, omega, prostate.

VS-10

Üreter Orifisleri Median Lobun Üzerinde Konumlanan Prostatın Thulium Fiber Lazer ile Enükleasyonu (ThuFLEP)

Halil Çağrı Aybal[1], Lütfi Tunç[2]
[1]Polatlı Duatepe Devlet Hastanesi, Üroloji Kliniği, Ankara
[2]Acıbadem Üniversitesi Ankara Hastanesi, Üroloji Ana Bilim Dalı, Ankara

AMAÇ: Lazer teknolojisindeki gelişmeler sonrası benign prostat hiperplazisinin (BPH) cerrahi tedavisinde prostatın lazerle enükleasyonu ön plana çıkmıştır. Bu sayede BPH daha az komplikasyon ve hospitalizasyon gerektiren endoskopik bir operasyon ile tedavi edilebilmektedir. Prostatın enükleasyonu için farklı Lazer enerji kaynaklarıyla kullanılmaktadır. Thulium Fiber Lazer ile Prostat Enükleasyonu (ThuFLEP) birçok özelliği ile ön plana çıkmaktadır.

OLGU: Silodosin kullanmasına rağmen akut üriner retansiyon ile başvuran 67 yaşında hastanın, serum PSA değeri 3,47 ng/dl saptandı. Hastanın rektal muayenesinde prostatın grade 3 benign olduğu muayenede tespit edildi. Ultrasonda prostat volümü 109 cc ölçülmesi üzerine hastaya ThuFLEP operasyonu planlandı.

YÖNTEM: Hastaya supin litotomi pozisyonunda 26 F rezektoskopla ThuFLEP - Omega Sign teknik uygulandı. Lazerin kesme özelliğiyle sol üreter orifisi median lobtan ayrılarak korundu. Omega Sign tekniğiyle prostat loblarının enükleasyonu gerçekleştirildi. Kanama kontrolünün ardından yapılan inspeksiyonda bilateral orifislerde ve operasyon sahasında komplikasyon izlenmedi. Enükleasyon süresi 53 dakika ve morselerasyon süresi 7 dakika olarak ölçüldü. Operasyonda çıkan prostat dokusu hassas tartı ile 81 gr ölçüldü. Hastanın postoperatif 24. saatte sondası çekildi ve miksiyon sonrası taburcu edildi. Postoperatif herhangi bir komplikasyon gelişmedi.Hastanın patoloji sonucu benign prostat hiperplazisi olarak raporlandı.

SONUÇ: Büyük prostatı olan median lobu mesaneye indente ve üreter orifisleri mesane boynuna yakın yerleşimli hastalarda BPH tedavisinde ThuFLEP-Omega Sign teknik düşük morbidite ve yüksek efektivite ile güvenle uygulanabilir.

Anahtar Kelimeler: median lob, lazer, orifis, prostat

Enucleation of the Prostate with Thulium Fiber Laser (ThuFLEP): Ureteral Orifices Located on the Median Lobe

Halil Çağrı Aybal[1], Lütfi Tunç[2]
[1]Department of Urology, Polatlı Duatepe State Hospital, Ankara, Turkey
[2]Department of Urology, Acibadem University, Ankara, Turkey

OBJECTIVE: After the advances in laser technology, laser enucleation of the prostate has come to the fore in the surgical treatment of benign prostatic hyperplasia (BPH). In this way, BPH can be treated with an endoscopic operation that requires fewer complications and hospitalization. It is used with different laser energy sources for enucleation of the prostate. Prostate Enucleation (ThuFLEP) with Thulium Fiber Laser stands out with its many features.

CASE: A 67-year-old patient who presented with acute urinary retention despite using silodosin, had a serum PSA value of 3.47 ng/dl. In the rectal examination of the patient, it was determined that the prostate was grade 3 benign. ThuFLEP operation was planned for the patient after the prostate volume was measured as 109 cc on ultrasound.

METHOD: ThuFLEP - Omega Sign technique was applied to the patient in the supine lithotomy position with a 26 F resectoscope. With the cutting feature of the laser, the left ureteral orifice was separated from the median lobe and preserved. Enucleation of prostate lobes was performed with the Omega Sign technique. In the inspection performed after the bleeding control, no complications were observed in the bilateral orifices and the operation field. Enucleation time was 53 minutes and morcellation time was 7 minutes. Prostate tissue removed during the operation was measured with a precision scale of 81 g. The patient's catheter was removed at the postoperative 24th hour and he was discharged after micturition. No postoperative complication developed. Pathology result of the patient was reported as benign prostatic hyperplasia.

CONCLUSION: ThuFLEP-Omega Sign technique can be safely applied with low morbidity and high effectiveness in the treatment of BPH in patients with large prostates, whose median lobe is indented to the bladder and whose ureter orifices are located close to the bladder neck.

Keywords: median lobe, laser, orifice, prostate

VS-11

Mesane Tümöründe Yeni Trend: Holmiyum Lazerle Mesanede Sesil Kitlede Rezeksiyon

Mehmet Emin Şirin[1], Mustafa Karaaslan[2], Mehmet Yılmaz[3]
[1]Aksaray Özel İnova Hastanesi Üroloji Kliniği, Aksaray
[2]Bingöl Devlet Hastanesi Üroloji Kliniği Bingöl
[3]Freiburg Üniversitesi Tıp fakültesi Üroloji Bölümü, Freiburg,Almanya

AMAÇ: Üroloji pratiğinde taş ve prostat cerrahisinde yoğun şekilde kullanılan holmiyum lazerin mesane sesil tümörlerinde de kullanımını sunmayı amaçladık.

GEREÇ-YÖNTEM: 65 yaşında erkek hastanın yaklaşık 3 aydır ağrısız pıhtılı hematüri şikayeti olması sebebiyle yapılan USG'de mesane sağ yan duvarda şüpheli kitle saptanması üzerine hastaya sistoskopi önerildi. Sistoskopide mesane sağ yan duvarında yaklaşık 20 mm'lik sesil papiller kitle ve mesane posterior duvarda ise 2 ve 5 mm'lik papiller kitleler tespit edildi. Milimetrik kitlelere 3 j ve 30 hertz holmiyum lazerle ablasyon sesil papiller kitleye ise 1,5 j ve 45 hertz ile total eksizyon yapıldı.

BULGULAR: İntra-operatif kanama ve obturator refleks görülmedi. Hastaya post-op 1. saatte 2 saat süre ile epirubicin uygulaması yapıldı. Hastanın mesane irrigasyonu post-op 4. Saatte stoplandı. Üretral kateter ise post-op 2. günde alınarak taburcu edildi. Hastanın patolojisi ise Ta Low grade üretelyal karsinom olarak geldi.

SONUÇ: Holmiyum lazer prostat cerrahisinden sonra mesane tümörlerinde de deneyim kazanıldıkça, kanamanın yok denecek kadar az olması, tümör sınırlarının daha net görülerek komplet rezeksiyona imkan tanıması, yan duvar tümör rezeksiyonunda obturatuar refleksin daha az görülmesi nedeniyle mesane tümörlerinde daha yaygın olarak kullanılabileceğini düşünmekteyiz.

Anahtar Kelimeler: mesane tümörü, holmiyum lazer, endoüroloji

New Trend In Bladder Tumor: Resection Of Sesil Mass In The Bladder With Holmium Laser

Mehmet Emin Şirin[1], Mustafa Karaaslan[2], Mehmet Yılmaz[3]
[1]Aksaray Private Inova Hospital Urology Clinic, Aksaray
[2]Bingol State Hospital Urology Clinic, Bingol
[3]Department Of Urology, Unıversity Of Freiburg-Medical Centre, Faculty Of Medicine, Freiburg, Germany

PURPOSE: holmium laser, which is used extensively in stone and prostate surgery in urology practice. We also aimed to present the use of holmium laser on resection of sesil bladder tumors.

MATERIALS-METHODS: A 65-year-old male patient had painless clotting hematuria for about 3 months, and USG was performed. Upon detection of a suspicious mass on the right side wall of the bladder, cystoscopy was recommended to the patient. On cystoscopy, approximately 20 mm sessile papillary mass on the right lateral wall and 2 and 5 mm papillary masses on the posterior wall of the bladder detected. Ablation with 3 j and 30 hertz holmium laser for millimetric masses, a total excision was performed with 1.5 j and 45 hertz for sessile papillary mass.

RESULTS: Intra-operative bleeding and obturator reflex were not observed. Epirubicin application was given to the patient for 2 hours at the post-op 1st hour. The patient's bladder irrigation was stopped at the post-op 4th hour. Urethral catheter was taken post-op 2.He was discharged on the same day. The pathology of the patient was Ta Low grade urethelial carcinoma. CONCLUSION: As experience gained in bladder tumors after holmium laser prostate surgery, because of the bleeding is lesser, allowing for complete resection by seeing tumor borders more clearly, less obturatory reflex in resection of side wall tumors. We think it can be more common used in bladder tumors.

Keywords: bladder tumor, holmium laser, endourology

VS-12

Prostat Kanseri Sebebiyle Açık Radikal Prostatektomi ve Pelvik Radyoterapi Uygulanan Hastada Robotik Sistektomi ve İntrakorporeal İleal Loop Diversiyonu: Olgu Sunumu

Furkan Şendoğan[1], Öykü Öztürk[2], Murat Gülmez[2], Fatih Yanaral[3], Ramazan Gökhan Atış[3], Erdal Alkan[3], Murat Binbay[1]
[1]Bahçeşehir Üniversitesi, Tıp Fakültesi, Üroloji Ana Bilim Dalı, İstanbul
[2]Bahçeşehir Üniversitesi, Tıp Fakültesi, İstanbul
[3]Şişli Memorial Hastanesi, Üroloji Kliniği, İstanbul

AMAÇ: Prostat kanseri nedeniyle radikal prostatektomi ve adjuvan radyoterapi uygulanan hastada, invaziv mesane kanseri saptanması üzerine neoadjuvan kemoterapi sonrası uygulanan robot yardımlı radikal sistektomi ve ileal loop operasyonunu sunmayı amaçladık.

OLGU: 69 yaşında erkek hasta bölümümüze kasa invaziv mesane kanseri tanısı ile başvurdu. Hastanın dış merkezde prostat kanseri nedeniyle açık radikal prostatektomi ve bilateral pelvik lenf nodu diseksiyonu öyküsü bulunmakta. Patolojik incelemesi prostat adenokarsinomu Gleason skor 3+4=7 (ISUP 2) pT2cN0, cerrahi sınır ise pozitif olarak sonuçlandı. Ameliyat sonrası 1. yılda PSA nüksü gelişmesi üzerine hastaya adjuvan radyoterapi uygulandı. Radyoterapi sonrası hastanın takiplerinde PSA nüksü gözlenmedi. 2018 yılında pıhtılı hematüri nedeniyle yapılan sistoskopik incelemede sol yan duvarda 3 cm'lik papiller kitle lezyonu saptanması üzerine hastaya TUR-MT operasyonu uygulandı. Patolojik incelemesi pT1 yüksek derece ürotelyal karsinom(ÜK) olarak sonuçlandı. Hastaya Ocak 2020 yılına kadar intrakaviter BCG idame tedavisi verildi, fakat Covid pandemisi nedeniyle hasta üroloji takiplerine devam edemedi. 2022 yılında hastanın mesane kanseri kasa invaziv yüksek dereceli ÜK ve eşlik eden karsinoma instu olarak nüks etti. Hastanın mevcut durumu Şişli Memorial Hastanesi üroonkoloji konseyinde değerlendirildi ve hasta için cerrahi uygulanmasının hasta için uygun olacağı kararı alındı. 4 kür neoadjuvan kemoterapi sonrasında hastaya robotik radikal sistektomi ve ileal loop operasyonu uygulandı.

YÖNTEM: Supin pozisyon pnömoperitoneum oluşturulduktan sonra 4 adet 8 mm ve 2 adet 12 mm asistan trokarları transperitoneal olarak batına yerleştirildi, takiben hasta 35 derece Trendelenburg pozisyonuna alındı. Mesane posteriorundan periton açılarak seminal veziküller altından diseksiyona başlandı. Rektumla mesane arasındaki alanların iyi seçilememesinden dolayı her iki üreter de diseke edildi. Bilateral süperior vezikal arterler Hem-o-lok klip ile bağlandı ve kesildi. Bilateral üreterler bağlandı, üreterlerin alt uçlarından frozen gönderildi ve benign olarak sonuçlandı. Özellikle yapışıklığın çok yoğun olduğu sağ yan duvar lokalizasyonunda mesanenin çevre dokulardan diseksiyonu sonrası frozen incelemeler ile cerrahi sınır negatifliği elde edilmeye çalışıldı, ancak başarılı olunamadı. Apikal diseksiyonu takiben sistektomi materyali organ torbasına yerleştirildi. İleoçekal bileşkeden yaklaşık 20 cm uzaklıkta, 15 cm'lik ileal barsak ansı loop için serbestlendi. Tanımlanan barsak segmentinin mezenteri korunacak şekilde stapler yardımı ile ileal loop oluşturuldu. Barsağın antimezenterik sınırları lineer stapler yardımı ile uç uca anastomoz edildi. Her iki üreter spatulize edildi ve Wallace yöntemi ile ileal loop'un proksimaline anastomoz edildi. Loop'un distal ucu gül tomurcuğu formasyonunda cilde anastomoz edildi. Operasyon süresi 550 dakikaydı. Kanama miktarı 450 cc idi. Patoloji raporu pT3b skuamöz diferansiyasyon gösteren yüksek dereceli ürotelyal karsinom olarak sonuçlandı.

SONUÇ: Robotik cerrahi, daha önce açık cerrahi ve radyoterapi hikayesi olan zorlu sistektomi vakalarında dahi deneyimli cerrahların elinde bir tedavi seçeneği olabilir.

Anahtar Kelimeler: prostat kanseri, radyoterapi, invaziv mesane kanseri, robot-yardımlı radikal sistektomi

Robot-Assisted Cystectomy With Intracorporeal Ileal Loop Diversion After Open Radical Prostatectomy And Pelvic Irradiation For Prostate Cancer: Case Report

Furkan Şendoğan[1], Öykü Öztürk[2], Murat Gülmez[2], Fatih Yanaral[3], Ramazan Gökhan Atış[3], Erdal Alkan[3], Murat Binbay[1]
[1]Bahcesehir University, School of Medicine, Department of Urology, Istanbul
[2]Bahcesehir University, School of Medicine, Istanbul
[3]Sisli Memorial Hospital, Urology Clinic, Istanbul

INTRODUCTION: We aimed to present the robot-assisted radical cystectomy and ileal loop operation performed after neoadjuvant chemotherapy due to invasive bladder cancer in a patient who underwent radical prostatectomy and adjuvant radiotherapy for prostate cancer.

CASE: A 69-year-old man referred to our division with a muscle-invasive bladder cancer. He had a history of open radical prostatectomy and pelvic-lymph node dissection for prostate cancer in another center. Pathology result was prostate adenocarcinoma Gleason score 3+4=7(ISUP 2) pT2cN0, surgical margin was positive. Adjuvant pelvic radiotherapy was performed to due to PSA recurrence in the first postoperative year. PSA recurrence was not observed in the patient's subsequent follow-ups after radiotherapy. In 2018, in the cystoscopic examination performed for clotted hematuria, a 3 cm papillary mass lesion was detected on the left side of the bladder wall and TUR-MT operation was performed. The pathology result was reported as pT1 high-grade urothelial carcinoma (UC). Subsequently, the patient received intracavitary BCG maintenance therapy until January 2020, but due to the Covid pandemic, the patient could not continue routine follow-ups. In 2022, the patient's bladder cancer recurred as a muscle-invasive high-grade UC and concominant carcinoma instu. The current situation of the patient was discussed in the urooncology committee of Şişli Memorial Hospital and it was decided that surgery would be more appropriate for the patient. After 4 cycles of neoadjuvant chemotherapy, the patient underwent robotic radical cystectomy and ileal loop surgery.

RESULTS: After the pneumoperitoneum was created in the supine position, 4x8mm and 2x12mm trocars were placed in the abdomen transperitoneally, then the patient was placed in the 35-degrees Trendelenburg position. The peritoneum was incised from the posterior of the bladder and dissection was started under the seminal vesicles. Both ureters were dissected because the areas between the rectum and bladder could not be visualized well. The bilateral superior vesical arteries were ligated and cut with a Hem-o-lok clip. Bilateral ureters were ligated, frozen was sent from the ends of the ureters, and the result was benign. Especially during the dissection of the right lateral wall localization of the bladder where adhesions were intense, it was tried to obtain surgical margin negativity with frozen examinations, but it was not successful. Following the apical dissection, specimen was placed in the organ bag. Approximately 20cm from the iliocecal junction, a 15cm ileal segment was isolated with preserving its mesentery using linear stapler for the loop. Side-to -side anastomosis of the antimesenteric borders of the bowel is performed with linear staplers. Both ureters were spatulated and anastomosed to the proximal part of the ileal loop using the Wallace method. The distal end of the loop was anastomosed to the skin in the rosebud formation.

The operation time was 550 minutes. The amount of bleeding was 450 cc. Pathology result was T3b high grade UC with squamous differentiation.

CONCLUSION: Robotic surgery may be a treatment option in the hands of experienced surgeons, even in the difficult cystectomy cases with a history of open surgery and radiotherapy.

Keywords: prostate cancer, radiotherapy, invasive bladder cancer, robot-assisted radical cystectomy

VS-13

400 cc Prostatı olan Hastada Thulium Fiber Lazer ile Prostat Enükleasyonu (ThuFLEP) Tedavisi

İrfan Şfak Barlas, Lütfi Tunç
Acıbadem Üniversitesi Ankara Hastanesi, Üroloji Ana Bilim Dalı, Ankara

AMAÇ: Lazer teknolojisindeki gelişmeler sonrası benign prostat hiperplazisinin (BPH) cerrahi tedavisinde prostatın lazerle enükleasyonu ön plana çıkmıştır. Bu sayede daha önce tedavisi Transvezikal Prostatektomi operasyonu ile yapılan çok büyük boyutlu prostat hastaları da daha az komplikasyon ve hospitalizasyon gerektiren endoskopik bir operasyon ile tedavi edilebilmektedir. Prostatın enükleasyonu için farklı Lazer enerji kaynaklarıyla kullanılmaktadır. Thulium Fiber Lazer ile Prostat Enükleasyonu (ThuFLEP) ise birçok özelliği ile diğerlerine göre ön plana çıkmaktadır.

OLGU: Silodosin ve dutasterid kullanmasına rağmen akut üriner retansiyon ile başvuran 73 yaşında hastanın, serum Prostat Spesifik Antijen (PSA) değeri 6,35 ng/dl saptandı. Hastanın rektal muayenesinde prostatın grade 1 benign olduğu görüldü. Daha önce PSA yükskeliği nedeniyle prostat biyopsisi yapılmış patoloji sonucu kronik inflamasyonla uyumlu gelmiş hastaya Multiparametrik Prostat Manyetik Rezonans görüntüleme yapıldı şüpheli lezyon saptanmadı. Pelvik Ultrasonografi (USG) sonucunda prostat hacmi 400 cc ölçülmesi üzerine hastaya ThuFLEP planlandı.

YÖNTEM: Hastaya supin litotomi pozisyonunda 26 F rezektoskopla ThuFLEP-Omega Sign teknik uygulandı. Enükleasyon süresi 72 dakikadır. Kanama kontrolü yapıldı takiben morselerasyon ve prostat materyallerinin ekstraksiyonu 97 dakikada yapıldı. İntraoperatif ve postoperatif herhangi bir komplikasyon gelişmedi. Operasyonda çıkan prostat dokusu hassas tartı ile 345,6 gr ölçüldü. Hastanın postoperatif 48. saatte sondası çekildi ve miksiyon sonrası taburcu edildi. Hastanın patoloji sonucu benign prostat hiperplazisi olarak raporlandı. Operasyondan 1 ay sonraki kontrolünde hastanın serum PSA değerinin 0,6 ng/dl'ye gerilediği, prostatizm şikayetleri olmadığı, maksimum akış hızının 19 ml/s olduğu, ortalama akış hızının 9 ml/s, toplam idrar hacminin 240 ml ve rezidü idrarının olmadığı görüldü.

SONUÇ: Büyük prostatı olan hastalarda BPH tedavisinde ThuFLEP-Omega Sign teknik düşük morbidite ve yüksek efektivite ile güvenle uygulanabilir.

Anahtar Kelimeler: bph,büyük,enükleasyon, lazer, prostat.

Prostate Enucleation Treatment with Thulium Fiber Laser (ThuFLEP) in a Patient with 400 cc Prostate

İrfan Şfak Barlas, Lütfi Tunç
Department of Urology, Acibadem University, Ankara, Turkey

AIM: After advances in laser technology, laser enucleation of the prostate has attracted attention in the surgical treatment of benign prostatic hyperplasia (BPH). Therefore, very large prostate patients who were previously treated with Transvesical Prostatectomy, can be treated with an endoscopic operation that requires less complications and hospitalization. It is utilized with various laser energy sources for prostate enucleation. Thulium Fiber Laser Enuclation of Prostatectomy (ThuFLEP) is distinguished by its numerous special characteristics.

CASE: A 73-year-old patient who presented with acute urinary retention despite using silodosin and dutasteride, had a serum PSA value of 6.35 ng/ml. In the patient's rectal examination, the prostate was determined to be grade 1 benign. Multiparametric Prostate Magnetic Resonance Imagining was applied to the patient, whose pathology result was reported as chronic inflamation because of his previous high psa value, and there was no suspicious lesion. ThuFLEP was planned for the patient after pelvic Ultrasound Imaging revealed that the prostate volume was 400 cc.

METHOD: ThuFLEP and Omega Sign techniques were applied to the patient with a 26 F resectoscope in the supine lithotomy position, and enucleation took 72 minutes. Following the control of bleeding, the morcellation and extraction of prostate tissue lasted 97 minutes. No intraoperative and postoperative complications were observed. The prostate tissue removed during the operation was precisely weighed at 345.6 grams. The catheter was removed 48 hours after surgery, and the patient was discharged after micturition. One month after the operation, it was observed that the serum PSA level of the patient decreased to 0.6 ng/dl, there were no complaints of prostatism, the maximum flow rate was 19 ml/s, mean flow rate was 9 ml/s, voided volüme was 240 ml and there was no residual urine.

Consclusion: ThuFLEP and the Omega Sign technique can be safely and effectively used to treat BPH in patients with large prostates, with low morbidity and high efficacy.

Keywords: bph, enucleation, large,laser, prostate.

VS-14

Prostatın Holmium Lazerle Enükleasyonu (HoLEP) Sırasında Üreter Orifisleri Mesane Boynuna Yakın Hastalarda 'T İnsizyon'

Mehmet Duvarci[1], Halil Çağrı Aybal[2], İrfan Şafak Barlas[3], Lütfi Tunç[3]
[1]Dr. Abdurrahman Yurtaslan Ankara Onkoloji Eğitim ve Araştırma Hastanesi
[2]Polatlı Duatepe Devlet Hastanesi
[3]Acıbadem Üniversitesi Ankara Hastanesi

Prostatın Holmium Lazerle Enükleasyonu (HoLEP) sırasında en önemli unsurlardan biri üreter orifislerine zarar vermemektir. Bu yüzden mesane boynu insizyonu sırasında üreter orifislerini görerek orifisleri koruyacak teknikler uygulamak özellikle üreter orifisleri mesane boynuna yakın yerleşimli hastalarda çok önem arz etmektedir. Biz de üreter orifisleri mesane boynuna yakın yerleşimli hastada enükleasyon işlemine başlarken mesane boynu insizyonu sırasında ilk olarak Porrecca ve ark. tarafından tarif edilen T insizyon yaparak operasyona başladık. Her büyüklükte prostatta ve üreter orifisi lokalizasyonunda özellikle de üreter orifisleri mesane boynuna yakın yerleşimli zor vakalarda güvenle uygulanan T insizyon tekniğini paylaşmayı amaçladık.

Anahtar Kelimeler: HoLEP, t insizyon, Lazer Enükleasyon, BPH

'T Incision' in Patients with Ureteral Orifices Close to the Bladder Neck During Holmium Enucleation of Prostate (HoLEP)

Mehmet Duvarci[1], Halil Çağrı Aybal[2], İrfan Şafak Barlas[3], Lütfi Tunç[3]
[1]Dr. Abdurrahman Yurtaslan Ankara Oncology Training and Research Hospital
[2]Polatli Duatepe State Hospital
[3]Acıbadem University Ankara Hospital

One of the most important situation during Holmium Laser Enucleation of Prostate (HoLEP) is not to damage the ureteral orifices. Therefore, it is very important to visualise the ureteral orifices during bladder neck incision and to apply techniques to protect the orifices, especially in patients whose ureteral orifices are located close to the bladder neck. While starting the enucleation procedure in a patient with ureteral orifices located close to the bladder neck, we started the operation by first making the T incision described by Porrecca et al during the bladder neck incision. We aimed to share the T incision technique, which can be safely applied in prostates of all sizes and in ureteral orifice localization, especially in difficult cases with ureteral orifices located close to the bladder neck.

Keywords: HoLEP, t incision, Laser Enucleation, BPH

VS-15

Anterior Vaginal Duvar Patolojilerinden Üretral Divertiküle Yaklaşım

Mehmet Akyüz, Rıdvan Kayar, İlker Artuk, Hüseyin Kanberoğlu
SBÜ Haydarpaşa Numune SUAM, Üroloji Kliniği, İstanbul

Üretral divertikül, anterior vajinal patolojiler arasından nadir olarak izlenen ve genellikle semptomatik olunca saptanan anterior vajinal duvar patolojilerindendir. Dizüri, disparoni ve dripling şikayetleri ile semptomatik olur. Tanısı ilk olarak vajinal fizik muayene ile ortaya konur. Vajinal fizik muayene sonrası üretral divertikülün üretra ile olan ilişkisi, boyutu, lokalizasyonu hakkında bilgi vermek için günümüzde kontrastsız pelvik MRI kullanılır. Hastaya cerrahi olarak Üretral divertikül eksizyonu ve Martius Flap op önerilir. Postoperatif dönemde nadiren de olsa meydana gelebilecek olan inkontinans hakkında bilgi verilmelidir. Operasyon sonrası divertikül patolojik olarak değerlendirilmelidir. Nadiren de olsa malignite ile uyumlu bulgu saptanabilir.

Anahtar Kelimeler: Üretral divertikül, Anterior vajinal duvar patolojisi, Martius Flap

Approach to Urethral Diverticulum from Anterior Vaginal Wall Pathologies

Mehmet Akyüz, Rıdvan Kayar, İlker Artuk, Hüseyin Kanberoğlu
Department of Urology, SBÜ Haydarpaşa Numune SUAM, İstanbul, Turkey

Urethral diverticulum is one of the anterior vaginal wall pathologies, which is rarely observed among anterior vaginal pathologies and is usually detected when symptomatic. It becomes symptomatic with dysuria, dyspareunia and dribbling complaints. The diagnosis is first established by vaginal physical examination. Today, non-contrast pelvic MRI is used to provide information about the relationship, size and localization of the urethral diverticulum with the urethra after vaginal physical examination. Urethral diverticulum excision and Martius Flap op are recommended to the patient surgically. Information should be given about incontinence, which may occur rarely in the postoperative period. Postoperative diverticulum should be evaluated as pathological. Rarely, findings compatible with malignancy can be detected.

Keywords: Urethral diverticulum, Anterior vaginal wall pathology, Martius Flap

VS-16

Ortotopik üriner diversiyon sonrası otolog fasyal sling cerrahisi

Burak Yavuz Kara[1], Kadir Önem[2], Ulaş Çoban[3], Mesut Şengül[4], Abdullah Açıkgöz[1], Mehmet Çetinkaya[5]
[1]Medikalpark Samsun Hastanesi, Üroloji Bölümü, Samsun, Türkiye
[2]Ondokuz Mayıs Üniversitesi, Üroloji Anabilim Dalı, Samsun, Türkiye
[3]Ondokuz Mayıs Üniversitesi Tıp Fakültesi Kadın Hastalıkları ve Doğum Anabilim Dalı, Samsun, Türkiye
[4]Gazi Devlet Hastanesi, Samsun, Türkiye
[5]Liv Samsun Hastanesi, Samsun, Türkiye

AMAÇ: Bu videoda radikal sistektomi ve ortotopik ileal neobladder cerrahisi sonrası inkontinansı olan hastada otolog fasyal sling yerleştirilmesini sunuyoruz.

HASTA ve YÖNTEM: Elli yedi yaşında, üç yıl önce kas invaziv mesane kanseri tanısı alan kadın hastaya radikal sistektomi ve ortotopik üriner diversiyon uygulanmış. Hasta günde 4x1 temiz aralıklı kateterizasyon (CIC) kullanıyor. Fizik muayene stres üriner inkontinans varlığı öksürük-stres testi ile doğrulanır.Hasta günde dört kez çocuk bezi kullandığını rapor etti. Otolog fasyal sling operasyonu planland. Hasta litotomi pozisyonunda spinal anestezi altında silindi örtüldü. Suprapubik transversal 7 cm cilt insizyonu, simfizis pubisin 2 cm yukarısından yapıldı. Anterior rektus fasyası ekspoze edildikten sonra 10x1.5 cm fasya dokusu greft olarak çıkarıldı ve fasya 0 poliglaktin sütür ile kapatıldı. Askı malzemesinin her iki ucuna polipropilen sütürler yerleştirildi ve bağlandı. Yeni mesaneye 18 Fr foley kateter yerleştirildi. Hidrodiseksiyon için üretra altına 10 cc salin enjekte edildi. Vajina ön duvarında 2 cm'lik orta hat kesi yapıldı. Metzenbaum makası ile mesane boynunun altından künt diseksiyon yapıldı.Trokarlar, mesane boynunun yan tarafından parmak yardımıyla pubik kemiğin hemen arkasındaki suprapubik bölgeye geçirildi. Daha sonra sistoskopi yapıldı ve yeni mesanede perforasyon veya iğne görülmedi. Prolen sütürler daha önce trokarlara bağlanan ipek sütürler yardımıyla iki taraflı aşağıdan yukarıya geçirildi. Fasiyal sling mesane boynunun altına yerleştirildi. Suprapubik bölgede, askıyı sıkıştırmak için iki taraflı polipropilen sütürler orta hattasıkı olarak bağlandı. Vajinal duvar 2-0 emilebilir sütür ile kapatıldı. Deri altı doku ve cilt kapatıldı. Foley kateteri postoperatif birinci gün çekildi. Postoperatif 10. günde cilt dikişleri alındı.

BULGULAR: Dört hafta sonra hastanın öksürük stres testi sırasında inkontinansı olmadı. Hasta artık bezi kullanmıyor ve günde 4x1 CIC yapmaya devam ediyor. Takip döneminde herhangi bir komplikasyon görülmedi.

TARTIŞMA: Bu videoda radikal sistektomi ve ortotopik ileal yeni mesane cerrahisi sonrası otolog fasyal sling yerleştirilmesini sunduk. Obstruktif sling ortotoypik briner diversiyon sonrası gelişen stress briner inkontinansta etkin ve güvenli bir yöntemdir.

Anahtar Kelimeler: stress inkontinans, ortotopik mesane, otolog fasyal sling

Autologous fascial sling surgery after orthotopic urinary diversion

Burak Yavuz Kara[1], Kadir Önem[2], Ulaş Çoban[3], Mesut Şengül[4], Abdullah Açıkgöz[1], Mehmet Çetinkaya[5]
[1]Medicalpark Hospital, Department of Urology, Samsun, Turkey
[2]Ondokuz Mayis University, Department of Urology, Samsun, Turkey
[3]Ondokuz Mayis University, Department of Obstetrics and Gynecology, Samsun, Turkey
[4]Gazi Hospital, Samsun, Turkey
[5]Liv Samsun Hospital, Samsun, Turkey

Introduction: In this video, we present autologous fascial sling placement in patients with incontinence after radical cystectomy and orthotopic ileal neobladder surgery.

Design: Fifty-seven years old female patient who had diagnosed with invasive bladder cancer three years ago had undergone radical cystectomy and orthotopic urinary diversion. The patient is on clean intermittent catheterization (CIC) 4x1 per day. In her physical examination stress, urinary incontinence is confirmed with a cough-stress test. She uses diapers four times per day. An autologous fascial sling operation was planned and informed consent had been taken from the patient. The patient was scrubbed and draped under spinal anesthesia in the lithotomy position. Suprapubic transversal 7 cm skin incision, 2 cm above symphysis pubis was made. After exposure of anterior rectus fascia, 10x1.5 cm fascial tissue as a greft was removed then fascia was closed with 0 polyglactin suture. 0 polypropylene sutures were placed and tied on both tips of sling material. 18 Fr foley catheter was placed into the neobladder. 10 cc saline was injected underneath the urethra for hydro dissection. On the anterior vaginal wall, a 2 cm midline incision was made. Bilateral blunt dissection was performed through the ipsilateral shoulder underneath the bladder neck with Metzenbaum scissors. Needles were passed from the lateral sides of the bladder neck to the suprapubic region just behind the pubic bone via finger assistance. Cystoscopy was performed afterward, and no perforation or needle was seen in the neobladder. Prolen sutures were passed from down to up bilaterally via the assistance of silk sutures that had attached to the trocars before. The fascial sling was placed underneath the bladder neck. In the suprapubic area, bilateral polypropylene sutures are tied moderately on the midline in order to compress the sling. The vaginal wall was closed with 2-0 absorbable sutures. Subcutaneous tissue and skin were closed. The Foley catheter was removed on the first postoperative day. Skin sutures were removed on the postoperative 10th day.

Results: Four weeks later the patient had no incontinence during the cough-stress test. The patient no longer uses diapers and continues to do CIC 4x1 per day. No complication was seen in the follow-up period.

Conclusion: In this video, we presented the autologous fascial sling placement after radical cystectomy and orthotopic ileal neobladder surgery. Constructive moderate tightly autologous fascial sling placement is effective and safe in patients with an orthotopic neobladder.

Keywords: stress incontinence, ortotopic bladder, autologous fascial sling

VS-17

Robot Yardımlı Laparoskopik Mesane Divertikül Eksizyonu

Ahmet Asfuroğlu, Giray Ergin, Burak Köprü, Renat Dadashov, Hasan Biri
Koru Ankara Hastanesi, Üroloji Kliniği, Ankara

GİRİŞ: Mesane divertikülü mesane mukozasının, mesane duvarından herniye olmasıdır. Doğumsal, posterior üretral valv gibi bir patolojiye sekonder ya da prostat kaynaklı mesane obstrüksiyonuna bağlı olarak görülebilir. Mesane divertikülü tedavisi açık cerrahi ile yapılabildiği gibi laparoskopik veya robotik yöntemlerle de yapılabilir. Laparoskopik ve robotik cerrahi tedavinin başarısı benzer olmakla beraber, laparoskopik ve robotik cerrahi ile kompleks veya multipl divertiküller bile başarı ile tedavi edilebilmektedir.

MATERYAL-METOD: Kliniğimizde benign prostat hiperplazisi ve mesane divertikülü tanısı alan hastaya uygun evaluasyon sonrası robot yardımlı laparoskopik transvezikal prostatektomi ve mesane divertikülü eksizyonu planlandı.

VAKA: Alt üriner sistem semptomları ve idrar yapma güçlüğü şikayeti ile başvuran 89 yaşında erkek hasta değerlendirildi. Yapılan ultrasonografik incelemede mesane sağ yan duvarda 4x10 cm geniş boyunlu mesane divertikülü izlendi. Prostat hacmi 158 mL olarak ölçüldü. Hastanın PSA değeri 11 ng/mL olup PSA dansitesi 0,07 ng/mL² olarak ölçüldü. Hastaya robot yardımlı laparoskopik transvezikal prostatektomi ve mesane divertikülü eksizyonu operasyonu uygulandı. Postoperatif 2.gün drenaj kateteri, 7.gün ise üretral foley kateteri alındı. Patoloji sonucu benign prostat hiperplazisi geldi. Hastanın takiplerinde üriner inkontinansı olmadı.

TARTIŞMA: Benign prostat hiperplazisi günümüzde farkındalığı olan ve tedavi edilebilien bir hastalıktır. Mesane divertikülü gibi komplikasyonları yeni teknoloji ile birlikte kolaylıkla opere edilebilmektedir.

Anahtar Kelimeler: mesane divertikülü, robotik cerrahi, benign prostat hiperplazisi

Robot Assisted Laparoscopic Bladder Diverticulum Excision

Ahmet Asfuroğlu, Giray Ergin, Burak Köprü, Renat Dadashov, Hasan Biri
Koru Ankara Hospital, Department of Urology, Ankara

INTRODUCTION: Bladder diverticulum is a herniation of the bladder mucosa from the bladder wall. It can be seen congenital, secondary to posterior urethral valve or due to bladder obstruction. Bladder diverticulum treatment can be performed with open surgery as well as with laparoscopic or robotic methods. Although the success of laparoscopic and robotic surgery is similar, even complex or multiple diverticulum with laparoscopic and robotic surgery can be successfully treated.

MATERIAL-METHODS: After appropriate evaluation, robot-assisted laparoscopic transvesical prostatectomy and bladder diverticulum excision were planned for the patient who was diagnosed with benign prostatic hyperplasia and bladder diverticulum in our clinic.

CASE: An 89-year-old male patient who presented with lower urinary tract symptoms and difficulty urinating was evaluated. In the ultrasonographic examination, a 4x10 cm wide-necked bladder diverticulum was observed on the right lateral wall of the bladder. The prostate volume was measured as 158 mL. The patient's PSA value was 11 ng/mL, and the PSA density was 0.07 ng/mL². The patient underwent robot-assisted laparoscopic transvesical prostatectomy and bladder diverticulum excision. A drainage catheter was removed on the 2nd postoperative day and urethral catheterwas removed on the 7th day. The pathology result was benign prostatic hyperplasia. The patient did not have urinary incontinence during the follow-up.

DISCUSSION: Benign prostatic hyperplasia is a well-known and treatable disease. Complications such as bladder diverticulum can be easily operated with new technology.

Keywords: bladder diverticulum, robotic surgery, benign prostatic hyperplasia

VS-18

Posterior Disseksiyon Yapılamayan Hastalarda Anterior Mesh Fiksasyonu ile Sakrokolpopeksi

Hakan Polat, Mithat Ekşi
Sağlık Bilimleri Üniversitesi, Bakırköy Dr. Sadi Konuk EAH

AMAÇ: İleri evre Pelvik organ Prolapsusu (POP) sebebiyle laparoskopik sakrokolpopeksi (LSKP) operasyonu planlanan, fakat peroepratif olarak posterior yapışıklıklar sebebiyle sadece anterior mesh onarımı ile operasyon gerçekleştirilen hastaların sonuçlarını sunmayı hedefledik.

YÖNTEM: Sağlık Bilimleri Üniversitesi, Bakırköy Dr. Sadi Konuk EAH'ta 2018-2021 yılları arasında semptomatik POP sebebiyle LSKP uygulanan ve sadece anterior mesh fiksasyonu ile onarım yapılan hastalar geriye dönük olarak tarandı. Hastalara ait demografik veriler, peroperatif ve postoperatif veriler kaydedildi. Operatif teknik olarak, ters trendelenburg pozisyonunda supraumblikal bölgeden kamera portu ve bunun bilateral çapraz bölgelerinden çalışma portları ve sağ umblikus-inguinal kanal orta hattan asistan portu yerleştirildi. Uterus/serviks ve mesane hizasından periton disseke edildi ve anterior disseksiyon yapıldı. Posterior bölgede izlenen ileri seviyede yapışıklıklar sebebiyle disseksiyona devam edilemedi. Poliprolen mesh ile anterior fiksasyon uygulandı ve suture edilen mesh sakral promontoryuma fikse edilerek POP onarımı gerilimsiz olarak tamamlandı. Peritoneal açıklıklar kapatıldı. Loja drenaj kateteri yerleştirilerek operasyona son verildi.

BULGULAR: Toplam 12 hasta çalışmaya dahil edildi. Ortalama yaş 65,2 yıl (48-79) olarak tespit edildi. Toplam 12 hastaya histeropeksi uygulandı. Ortalama operasyon süresi 182 dk (167-212) olarak belirlendi. Takip süresi ortalama 11 ay (3-17) olarak tespit edildi. Takiplerinde bir hastada semptomatik olmayan evre 2 anterior POP tespit edildi. Tüm hastalarda stress test negatifti. Hiçbir hastada vajinal meş erozyonu saptanmadı.

SONUÇLAR: Geçirilmiş pelvik bölge enfeksiyonları veya operasyonları gibi sebeplerle posterior disseksiyon yapılamayan POP olgularında, yalnızca anterior disseksiyon ve mesh fiksasyonu ile yapılan onarım ile başarılı sonuçlar elde edilmektedir. Daha kısa operasyon süresi ve daha düşük komplikasyon oranlarına sahip olduğunu düşündüğümüz bu yöntem konusunda karşılaştırmalı çalışmalara ihtiyaç vardır.

Anahtar Kelimeler: pelvik organ prolapsusu, laparoskopik sakrokolpopeksi, uterus koruyucu

Sacrocolpopexy with Anterior Mesh Fixation in Patients Who Could Not Perform Posterior Dissection

Hakan Polat, Mithat Ekşi
University of Health Sciences, Bakırköy Dr. Sadi Konuk Training and Research Hospital

OBJECTIVE: We aimed to present the results of patients who were scheduled for laparoscopic sacrocolpopexy (LSCP) operation due to advanced pelvic organ prolapse (POP), but who were operated with only anterior mesh repair due to posterior adhesions peroperatively.

METHOD: University of Health Sciences, Bakırköy Dr. Patients who underwent LSCP for symptomatic POP in Sadi Konuk EAH between 2018 and 2021 and were repaired with only anterior mesh fixation were retrospectively screened. Demographic data, peroperative and postoperative data of the patients were recorded. As an operative technique, a camera port from the supraumbilical region and working ports from its bilateral cross regions and an assistant port from the right umbilicus-inguinal canal midline were placed in the reverse trendelenburg position. Peritoneum was dissected at the level of uterus/cervix and bladder and anterior dissection was performed. Dissection could not be continued due to advanced adhesions observed in the posterior region. Anterior fixation was performed with polypropylene mesh and the sutured mesh was fixed to the sacral promontory, and the POP repair was completed without tension. Peritoneal openings were closed. Loja drainage catheter was placed and the operation was terminated.

RESULTS: A total of 12 patients were included in the study. The mean age was 65.2 years (48-79). A total of 12 patients underwent hysteropexy. The mean operation time was determined as 182 minutes (167-212). The mean follow-up period was 11 months (3-17). During follow-up, non-symptomatic stage 2 anterior POP was detected in one patient. Stress test was negative in all patients. Vaginal mesh erosion was not detected in any patient.

CONCLUSIONS: In POP cases where posterior dissection cannot be performed due to previous pelvic region infections or operations, successful results are obtained only with anterior dissection and repair with mesh fixation. There is a need for comparative studies on this method, which we think has a shorter operation time and lower complication rates.

Keywords: pelvic organ prolapsus, laparoscopic sacrocolpopexy, uterus sparing

VS-19

Sağ renal kitlede robot yardımlı laparoskopik retroperitoneal off-klemp ve sütürsüz parsiyel nefrektomi

Murat Şambel, Yiğit Demir, Eren Erdi Aksaray, Mahmut Taha Ölçücü, Mutlu Ateş
Sağlık Bilimleri Üniversitesi Antalya Eğitim ve Araştırma Hastanesi, Üroloji, Antalya

GİRİŞ: Günümüzde kullanımı artan görüntüleme teknikleri ve hastanelere kolay ulaşım sayesinde birçok renal kitle tesadüfen saptanabilmektedir. Bilindiği üzere parsiyel nefrektomi, T1a-T2 renal kitlelerin tedavisinde standart tedavi olarak kabul edilmektedir. Parsiyel nefrektomi açık, laparoskopik, robot yardımlı laparoskopik tekniklerle, transperitoneal veya retroperitoneal yaklaşım ile, hilus klempi konularak veya klempsiz yapılabilmektedir. Mümkün olduğunca iskemi süresini azaltmak, mümkünse iskemisiz cerrahiyi tamamlamak, günümüz literatür bilgilerine göre renal fonksiyonlar açısından oldukça önemlidir. Bu video sunuda sağ renal kitlesi olan bir hastada klempsiz ve sütürsüz olarak robot yardımlı laparoskopik retroperitoneal parsiyel nefrektomi vakamızı sunmayı amaçladık.

OLGU: Bilinen hipertansiyon ve tip-2 diyabet öyküsü olan 60 yaşında erkek hasta erektil disfonksiyon nedeniyle dış merkezde üroloji polikliniğine başvuruyor. Yapılan rutin tetkikleri esnasında üriner ultrasonografide sağ böbrek üst polde ekzofitik uzanım gösteren yaklaşık 50 mm çapında vaskülarizasyonu bulunan solid kitle lezyonu (RCC?) tespit ediliyor. Bunun üzerine hastaya kontrastlı trifazik abdomen tomografi çekiliyor. Abdomen BT'de sağ böbrek üst polde korteksten ekzofitik uzanım gösteren 5 cm çapında kontrast madde tutan nodüler lezyon saptanması üzerine hasta renal hücreli kanser ön tanısı ile merkezimize yönlendirilmiş. Hastaya robot yardımlı laparoskopik retroperitoneal sağ parsiyel nefrektomi planlandı ve operasyon klepsiz (sıfır iskemi) ve sütürsüz (Renorafi sütürü atılmadan) gerçekleştirildi. Operasyonda ''Da Vinci Xİ'' robotik cerrahi sistemi kullanıldı. Hasta sağ flank pozisyona alındı ve standart retroperitoneal radikal nefrektomi dört kol port konfigürasyonlu yaklaşım uygulandı. Pnömoretroperitoneum ve docking sağlandıktan sonra robotik diseksiyon ile periton medialize edildi. Takiben sağ böbrek gerota fasyası açılmadan psoas kası üzerinden serbestledi. Vena kava tanımlandı ve sağ renal hilusa ulaşıldı. Böbreğin elevasyonu ile renal arter kolaylıkla tanımlandı ve çevre dokulardan keskin ve künt disseksiyon ile serbestlenerek askıya alındı. Takiben gerota fasyası açılarak renal renal kitle tanımlandı ve kitlenin parankimal sınırları belirlendi. Kitle, bipolar ve monopolar enerji elektrokoagülasyon kullanılarak renal parankimden enüklee edildi ve unblok olarak çıkartıldı. Vaka off-klemp olarak sıfır iskemi ile tamamlandı. Sızıntı tarzında kanama haricinde belirgin kanama olmaması üzerine operasyona sütürsüz olarak devam edildi ve hiç renorafi sütürü atılmadı. Kitlenin çıkartıldığı alana hemostatik ajan olarak Veriset™ (Covidien; Mansfield, MA, USA) konuldu ve böylece operasyon iskemisiz ve sütürsüz olarak tamamlandı. Operasyon süresi 150 dakika, konsol süresi 120 dakika, kan kaybı 200 cc saptandı. İntraoperatif ve postoperatif komplikayon gelişmedi. Postoperatif 2. günde dreni çekilen hasta post op 3. günde taburcu edildi. Patoloji sonucu papiller tip renal hücreli karsinom olarak raporlandı.

SONUÇ: Laparoskopik retroperitoneal yaklaşım, kısmen zor trokar yerleştirilmesi, dar çalışma alanı ve transperitoneal yönteme göre daha fazla gaz absorbsiyonu gibi dezavantajlara sahiptir. Ancak peritoneal alana girilmemesi ve batın içi organlar ile iştirak halinde olunmaması, kolonun devrilmemesi, renal hilusa ulaşım kolaylığı gibi avantajları vardır. Robotun sağladığı görüntü kalitesi ve hassas hareket kabiliyeti sayesinde seçilmiş uygun vakalarda cerrahinin off-klemp ve sütürsüz olarak tamamlanması renal parankimal hasarı minimale indirmektedir.

Anahtar Kelimeler: retroperitoneal, parsiyel nefrektomi, off-klemp, sütürsüz, robot yardımlı

Robot-assisted laparoscopic retroperitoneal off-clamp and sutureless partial nephrectomy in right renal mass

Murat Şambel, Yiğit Demir, Eren Erdi Aksaray, Mahmut Taha Ölçücü, Mutlu Ateş
Department of Urology, University of Health Sciences, Antalya Training and Research Hospital

İntroduction: Increasing use of imaging techniques and easy access to hospitals, renal masses can be detected incidentally. Partial nephrectomy is accepted as standard modality in the treatment of T1a-T2 renal masses. Partial nephrectomy can be performed with open, laparoscopic, robot-assisted laparoscopic techniques, with a transperitoneal or retroperitoneal approach, with or without a hilus clamp. Reducing the ischemia time as much as possible and completing surgery with zero-ischemia, if possible, was very important in terms of renal functions according to current literature. We aimed to present our case of clamp-less and suture-less robot-assisted laparoscopic retroperitoneal partial nephrectomy.

Case Presentation: A 60-year-old male patient applied to the urology outpatient clinic with the complaint of erectile dysfunction. During the examinations, a solid mass lesion with vascularization with a diameter of approximately 50 mm showing exophytic extension in the upper pole of the right kidney is detected in urinary ultrasonography. Thereupon, the patient underwent contrast-enhanced triphasic abdominal tomography. In abdominal CT, a 5 cm diameter contrast-enhancing nodular lesion showing exophytic extension from the cortex in the upper pole of the right kidney was detected. Robot-assisted laparoscopic retroperitoneal right partial nephrectomy was planned for the patient and the operation was performed with off-clamp and suturesless. “Da Vinci xi” robotic surgery system was used in the operation. The patient was placed in the right flank position and standard retroperitoneal radical nephrectomy four-arm port configuration approach was performed. After pneumoretroperitoneum and docking were provided, the peritoneum was medialized by robotic dissection. Subsequently, the right kidney was released over the psoas muscle without opening the Gerota’s fascia. The vena cava was identified and the right renal hilum was reached. The renal artery was easily identified by elevation of the kidney and was released from the surrounding tissues by sharp and blunt dissection. Subsequently, the fascia of Gerota was opened and the renal renal mass was defined and the parenchymal borders of the mass were determined. The mass was enucleated from the renal parenchyma using bipolar and monopolar energy electrocoagulation and removed as unblock. The case was completed with zero ischemia as an off-clamp. Since there was no significant bleeding except for leaky bleeding, the operation was continued without suture and no renoraphy sutures were placed. Veriset™ (Covidien; Mansfield, MA, USA) was placed as a hemostatic agent in the area where the mass was removed. Operation time was 150 minutes, console time was 120 minutes, and blood loss was 200 cc. There were no intra-operative or post-operative complications. The pathology result was reported as papillary renal cell carcinoma.

CONCLUSION: The laparoscopic retroperitoneal approach has disadvantages such as difficult trocar placement, narrow working-space, and greater gas absorption compared to transperitoneal approach. However, it has advantages such as not entering the peritoneal area and not being in contact with intra-abdominal organs, not overturning the colon, and easy access to the renal-hilum. the image quality and precise movement capability provided by the robotic system, the completion of the surgery with off-clamp and sutureless minimizes renal parenchymal damage.

Keywords: retroperitoneal, partial nephrectomy, off-clamp, sutureless, robot-assisted

VS-20

Renal kitlede klempsiz ve sütürsüz laparoskopik transperitoneal parsiyel nefrektomi

Murat Şambel, Eren Erdi Aksaray, Umur Cem Topcu, Şahin Kılıç, Mutlu Ateş
Sağlık Bilimleri Üniversitesi Antalya Eğitim ve Araştırma Hastanesi, Üroloji, Antalya

GİRİŞ: Günümüzde; T1a-T2 renal tümörlerin tedavisinde standart tedavi olarak parsiyel nefrektomi uygulanmaktadır. Ürolojik cerrahide laparoskopinin yaygınlaşması ve tecrübenin artması ile birlikte kompleks veya büyük renal kitlelerde de parsiyel nefrektomi uygulanmaktadır. Renal fonksiyonların korunması açısından nefron koruyucu cerrahi önem arz etmektedir. Renal fonksiyonların korunmasında sıcak iskemi süresi de çok önemlidir. Parsiyel nefrektomide uygun vakalarda renal artere klemp konulmadan sıfır iskemi ile operasyonun tamamlanması iskemiye bağlı böbrek hasarını engeller. Ayrıca yine uygun vakalarda renorafi sütürü atılmaması geriye kalan renal parankimdeki hasarı minimalize eder. Biz bu sunumumuzda, sağ böbrek kitlesinde laparoskopik transperitonel yaklaşım ile klempsiz ve sütürsüz parsiyel nefrektomi operasyonunu sunmayı amaçladık.

OLGU: Komorbit bir hastalığı olmayan 53 yaşında erkek hastada benign prostat hiperplazisi nedeniyle takipli olduğu merkezde yapılan rutin kontrollerinde üriner USG'de sağ böbrekte 4x3cm'lik şüpheli lezyon saptanmış. Sonrasında hastaya tüm abdomen kontrastlı dinamik MR görüntüleme yapılmış. MR raporunda; sağ böbrek orta kesim anterolateral alanda hepatorenal mesafeye doğru egzofitik olarak büyüyen yaklaşık 47x32x39 mm boyutlarında, boşniak tip 3 lezyon kistik renal hücreli karsinom (RCC) açısından anlamlı olarak tespit edilmiş. Kistik RCC ön tanısı ile hasta dış merkezden kliniğimize yönlendirilmiş. Kliniğimizde hastaya laparoskopik parsiyel nefrektomi kararı alındı. Hastaya transperitoneal standart laparoskopik port girişleri uygulandı. Kolon medialize edildi ve duodenum koher manevrası ile uzaklaştırıldı. Ardından renal hilusa ulaşıldı. 2 adet arter ve 1 adet ven disseke edildi ve her iki arter güvenlik amacıyla damar askısına alındı. Ardından böbrek üst otra kesimdeki kitlenin üzerindeki gerota açıldı ve kitle ortaya çıkartıldı. Monopolar ve bipolar enerji ile renal kitle enükleasyonuna off-klemp olarak başlandı. Kitle unblok olarak rezeke edildi. Sızıntı tarzında kanama haricinde belirgin kanama olmaması üzerine operasyona sütürsüz olarak devam edildi ve hiç renorafi sütürü atılmadı. Kitlenin çıkartıldığı alana hemostatik ajan olarak Veriset™ (Covidien; Mansfield, MA, USA) konuldu ve böylece operasyon iskemisiz ve sütürsüz olarak tamamlandı. Operasyon süresi 160 dakika olup kanama miktarı yaklaşık 250cc idi. Perop veya post operatif komplikasyon yaşanmadı ve postop ikinci günde dreni çekilen hasta postop üçüncü günde taburcu edildi. Patoloji sonucu berrak hücreli RCC olarak raporlandı.

SONUÇ: Günümüzde laparoskopik transperitoneal parsiyel nefrektomi sıklıkla uygulanmakta ve nefron koruyucu cerrahi bakımından önem arzetmektedir. Uygun hastalarda postop dönemde böbrek hasarını mininale indirmek adına off-klemp ve sütürsüz olarak bu cerrahi güvenle gerçekleştirilebilir.

Anahtar Kelimeler: Parsiyel nefrektomi, transperitoneal, sıfır iskemi, enükleasyon

Off-clamp and sutureless laparoscopic transperitoneal partial nephrectomy in renal mass

Murat Şambel, Eren Erdi Aksaray, Umur Cem Topcu, Şahin Kılıç, Mutlu Ateş
Department of Urology, University of Health Sciences, Antalya Training and Research Hospital

İntroduction: Nowadays, partial nephrectomy is used as standard modality in the treatment of T1a-T2 renal tumors. Partial nephrectomy is also performed in complex or large renal masses with the widespread use of laparoscopy and increasing experience in urological laparoscopic surgery. Nephron-sparing surgery is important in terms of preserving renal functions. Warm ischemia time is also very important in the preservation of renal functions. In suitable cases, completing the partial nephrectomy with zero ischemia without clamping the renal artery, prevents ischemia-related kidney damage. In addition, in appropriate cases, not using a renorrhaphy suture, minimizes the damage to the remaining renal parenchyma. In this presentation, we aimed to present the clamp-less and suture-less partial nephrectomy operation with laparoscopic transperitoneal approach in the right kidney mass

Case Presentation: A suspicious lesion of 4x3 cm in the right kidney was detected in the urinary USG of a 53-year-old male patient who did not have a comorbid disease, in the routine controls performed in the center where he was followed up for benign prostatic hyperplasia. Afterwards, the patient underwent contrast-enhanced dynamic MR imaging of the entire abdomen. In the MRI report; a bosniak type 3 lesion with dimensions of approximately 47x32x39 mm, growing exophytically towards the hepatorenal distance in the middle anterolateral area of the right kidney, was found to be significant in terms of cystic RCC. The patient was referred to our clinic from an external center with a preliminary diagnosis of cystic RCC. Laparoscopic partial nephrectomy was decided for the patient in our clinic. Transperitoneal standard laparoscopic port accesses were applied to the patient. The colon was medialized and the duodenum was mobilized with a Kocher maneuver. Subsequently, the renal hilum was reached. Two renal arteries and one renal vein were dissected and arteries were put aside with vascular tape for safety. Then, the Gerota's facia above the mass in the upper quadrant of the kidney was opened and the mass was exposed. Renal mass enucleation with monopolar and bipolar energy was started as off-clamp. The mass was resected as unblock. Since there was no significant bleeding except for bleeding in the form of leakage, the operation was continued without suture, and no renorrhaphy sutures were placed. Veriset™ (Covidien; Mansfield, MA, USA) was placed as a hemostatic patch in the area where the mass was removed, and thus the operation was completed without ischemia and without renorrhaphy sutures. The operation time was about 160 minutes and the amount of bleeding was approximately 250cc. There were no perioperative or post-operative complications and the patient's drain was removed on the second postoperative day and the patient was discharged on the third postoperative day. Pathology result was reported as clear cell RCC.

CONCLUSION: Nowadays, laparoscopic transperitoneal partial nephrectomy is frequently performed and is important in terms of nephron-sparing surgery. In appropriate patients, this surgery can be performed safely with off-clamp and without suture in order to minimize the kidney damage in the postoperative period.

Keywords: Partial nephrectomy, transperitoneal, zero ischemia, enucleation

VS-21

Asistan Eğitiminde Laparoskopik Parsiyel Nefrektomi

Joshgun Huseynov, Alper Bitkin, Ali Ayten, Ubeyd Sungur, Ali Emre Fakir, Muhammed Yusuf Demir, Taner Kargı, Ali İhsan Taşçı
Sağlık Bilimleri Üniversitesi, Bakırköy Dr. Sadi Konuk Eğitim ve Araştırma Hastanesi,Üroloji Kliniği

GİRİŞ: Bu videoda sol böbrekte yaklaşık 2 cm ekzofitik yerleşimli tümör olan hastada uzman gözetiminde uzmanlık eğitiminin son yılındaki asistan doktor tarafından gerçekleştirilen laparoskopik sol parsiyel nefrektomi operasyonunu sunmayı amacladık.

MATERYAL-METOD: 45 yaşında erkek hasta insidental olarak saptanan böbrek kitlesi ile başvurdu. Fizik muayenede özellik saptanmayan hastada intravenoz kontrastlı abdomen BT'de sol böbrek orta pol posterolmedialde ekzofitik 17x20 mm boyutlarında heterojen kontrast tutulumu olan kistik komponent içeren kitle saptandı. Sağ lateral dekubitus pozisyonunda göbek deliği hizası rektus kası lateralinden Hasson tekniği ile 10 mm'lik kamera portu yerleştirildi. Direk görüş altında 2 adet 11mm'lik, ekartasyon amacıyla 1 adet 5 mm'lik port yerleştirildi. Kolon medialize edilip üreter takip edilerek hilusa ulaşıldı. 1 adet Renal arter ve 1adet renal ven diseke edildi ve renal arter askıya alındı.Sol böbrek etraf dokulardan serbestlendi ve üzerindeki yağlı doku eksize edildi. Orta pol posteromedialdeki yaklaşık 2 cm lik tümöral doku izlendi. Ardından renal artere bulldog klemp koyuldu, iskemi süresi başlatıldı. Tümöral lezyon soğuk makas ile eksize edildi.Tümör tabanı 1adet v-lock sütür ve 3 adet 0 vicryl ile sütüre edildi. Ardından buldog klemp açıldı.Sıcak iskemi süresi 20dk idi.

SONUÇLAR: Ameliyat suresi 150 dakika, iskemi süresi 20 dakika, operasyon sırasındaki kan kaybı 400 cc saptandı. Ameliyat sonrası komplikasyon gorulmedi. Hasta postoperatif 3. gün taburcu edildi. Ameliyat sonrası patoloji Fuhrman grade 2 berrak hücreli karsinom saptandı. Cerrahi sınırlar negatif olarak görüldü.

TARTIŞMA: Parsiyel nefrektomi böbrek fonksiyonlarının korunması icin önemli bir tekniktir. Asistan eğitiminde laparoskopik parsiyel nefrektomi ekzofitik tümör saptanan uygun vakalarda tecrübeli eğitmenler gözetiminde güvenle uygulanabilir.

Anahtar Kelimeler: laparoskopik, parsiyel, nefrektomi, asistan

Laparoscopic Partial Nephrectomy in Resident Training

Joshgun Huseynov, Alper Bitkin, Ali Ayten, Ubeyd Sungur, Ali Emre Fakir, Muhammed Yusuf Demir, Taner Kargı, Ali İhsan Taşçı
University of Health Sciences Istanbul Bakirkoy Dr. Sadi Konuk Training and Research Hospital, Department of Urology, Istanbul, Turkey

INTRODUCTION: In this video, we aimed to present the laparoscopic left partial nephrectomy operation performed by an assistant doctor in the last year of his residency training under the supervision of a specialist in a patient with an exophytic tumor located approximately 2 cm in the left kidney.

MATERIAL-METHODS: A 45-year-old male patient presented with an incidentally detected kidney mass. Physical examination was unremarkable. In the abdominal CT with intravenous contrast, an exophytic 17x20 mm mass with heterogeneous contrast enhancement and containing a cystic component was detected in the left kidney mid-pole posterolmedial in the abdomen CT. In the right lateral decubitus position, a 10 mm camera port was placed at the level of the navel, lateral to the rectus muscle, using the Hasson technique. Two 11mm ports were placed under direct vision, and one 5mm port was placed for retraction. The hilum was reached by medializing the colon and following the ureter. 1 renal artery and 1 renal vein were dissected and the renal artery was suspended. The left kidney was released from the surrounding tissues and the overlying fatty tissue was excised. Approximately 2 cm of tumoral tissue in the posteromedial middle pole was observed. Then, a bulldog clamp was placed on the renal artery, and the ischemia period was started. The tumoral lesion was excised with cold scissors. The tumor base was sutured with 1 v-lock suture and 3 0 vicryl. Then the bulldog clamp was opened. Warm ischemia time was 20 minutes.

RESULTS: The operation time was 150 minutes, the ischemia time was 20 minutes, and the blood loss during the operation was 400 cc. No postoperative complications were observed. The patient was discharged on the 3rd postoperative day. Postoperative pathology was Fuhrman grade 2 clear cell carcinoma. Surgical margins were seen as negative.

DISCUSSION: Partial nephrectomy is an important technique for preserving kidney functions. In resident training, laparoscopic partial nephrectomy can be safely performed under the supervision of experienced trainers in appropriate cases with exophytic tumor.

Keywords: laparoscopic, partial, nephrectomy, resident

VS-22

Çaprazlayan damarı olan erişkin bir olguda transmezokolik sol robot yardımlı laparoskopik piyeloplasti

Mustafa Dinçkal[1], Ali Tekin[2], Mustafa Serdar Kalemci[1], Kasım Emre Ergün[1], Burak Turna[1]
[1]Ege Üniversitesi, Üroloji Anabilim Dalı, İzmir
[2]Ege Üniversitesi, Çocuk Cerrahisi Anabilim Dalı, Çocuk Ürolojisi Bilim Dalı, İzmir

AMAÇ: Üreteropelvik bileşke darlığında piyeloplasti prosedürü cerrahi tedavi seçeneklerinden birisi olup açık, laparoskopik ya da robot yardımlı yöntemlerle uygulanabilmektedir. Laparoskopik ya da robot yardımlı yöntemlerden transmezokolik yaklaşım genellikle pediyatrik hastalarda uygulanan bir yöntemdir. Ancak seçilmiş olgularda erişkin hastalarda da güvenle uygulanabilmektedir. 32 yaşındaki kadın hastaya uygulanan transmezokolik robot yardımlı laparoskopik piyeloplasti prosedürünün görsel olarak paylaşılması amaçlandı.

YÖNTEM: Sol üreteropelvik bileşke darlığı olan 32 yaşındaki kadın hastanın alt polden çaprazlayan damarı olduğu görüldü ve robot yardımlı laparoskopik piyeloplasti uygulandı. Video sunumumuzda bu prosedürün önemli aşamaları vurgulandı. Sol flank pozisyona alınan hastaya ilk trokar umbilikustan açık teknikle yerleştirildi. Ardından insüflasyon yapıldı ve diğer 3 trokar direkt görüş altında batına yerleştirildi. Docking sağlandı ve robotik kollar batına yerleştirildi. Batına girildikten sonra renal pelvis inen kolon mezosunun posteriorunda görüldü ve mezokolik pencere açılarak renal pelvise ulaşıldı. Renal pelvis çevre dokulardan keskin ve künt diseksiyonlarla ayrıldı. Böbrek alt polünü besleyen aksesuar arterin üreteropelvik bileşkeyi çaprazladığı görüldü. Renal pelvis insize edildikten sonra üreteropelvik bileşke kesilerek çaprazlayan damarın anterioruna alındı. Hipoplazik ve dar üreter segmenti çıkarıldı. Üreter spatüle edildi ve üreteropelvik anastomozun posterior duvarı yapıldıktan sonra antegrad double J stent yerleştirildi. Takiben Dismembered tip pyeloplasti uygulandı. Kanama kontrolünü takiben dren yerleştirildi. Robotik kollar ayrılarak undocking yapıldı. Operasyon süresi:85 dakika ve tahmini kan kaybı<50cc olarak hesaplanmıştır. Herhangi bir intraoperatif veya postoperatif komplikasyon gelişmeyen hasta postop 3.günde taburcu edildi.

SONUÇLAR: Robotik üroloji pratiğinin yaygınlaşması sonucunda robot yardımlı piyeloplasti sıkça uygulanmaktadır. Erişkin hastalarda, özellikle zayıf hasta gruplarında transmezokolik yaklaşım güvenle ve daha hızlı bir şekilde uygulanabilir. Kolon mobilizasyonuna gerek kalmadan uygulanan bu yöntemle postoperatif komplikasyonlar azaltılabilir.

Anahtar Kelimeler: darlık, pelvis, piyeloplasti, robotik, transmezokolik, üreter

Transmesocolic left robot-assisted laparoscopic pyeloplasty in an adult patient with crossing vessel

Mustafa Dinçkal[1], Ali Tekin[2], Mustafa Serdar Kalemci[1], Kasım Emre Ergün[1], Burak Turna[1]
[1]Department of Urology, Ege University, Izmir, Turkey
[2]Department of Pediatric Surgery, Ege University, Izmir, Turkey

OBJECTIVE: The pyeloplasty procedure in ureteropelvic junction obstruction is one of the surgical treatment options and can be applied with open, laparoscopic or robot-assisted methods.Transmesocolic approach, one of the laparoscopic or robot-assisted methods, is a method generally applied in pediatric patients.However, in selected cases, it can also be applied safely in adult patients. It was aimed to visually share the transmesocolic robot-assisted laparoscopic pyeloplasty procedure applied to a 32-year-old female patient.

METHOD: A crossing vessel from the lower pole was found in a 32-year-old female patient with a left ureteropelvic junction obstruction, and robot-assisted laparoscopic pyeloplasty was performed.Our video presentation highlighted the critical phases of this procedure.

The patient was placed in the left flank position, and the first trocar was inserted through the umbilicus using an open technique. Then insufflation was performed and the other 3 trocars were placed in the abdomen under direct vision. Docking was provided and robotic arms were placed in the abdomen. After entering the abdomen, the renal pelvis was seen posterior to the descending colon meso and the renal pelvis was reached by opening the mesocolic window. The renal pelvis was separated from the surrounding tissues by sharp and blunt dissections. It was observed that the accessory artery feeding the lower pole of the kidney crossed the ureteropelvic junction. After the renal pelvis was incised, the ureteropelvic junction was cut and taken anterior to the crossing vessel. The hypoplastic and narrow ureteral segment was removed. The ureter was spatulated and antegrade double J stent was placed after the posterior wall of the ureteropelvic anastomosis was constructed. Subsequently, Dismembered type pyeloplasty was performed. A drain was placed after bleeding control. Undocking was done. Operation time: 85 minutes and estimated blood loss <50cc. The patient, who did not develop any intraoperative or postoperative complications, was discharged on the 3rd postoperative day.

RESULTS: As the robotic urology practice has become widespread, robot-assisted pyeloplasty is frequently applied. In adult patients, especially in thin patient groups, the transmesocolic approach can be applied safely and more quickly. Postoperative complications can be reduced with this method, which is applied without the need for colon mobilization.

Keywords: obstruction, pelvis, pyeloplasty, robotic, transmesocolic, ureter

VS-23

Bilateral böbrek taşı ve sağ üreteropelvik bileşkede darlık olan hastaya aynı seansta tedavi yaklaşımı

Mehmet Kırdar[1], Onur Yatağan[1], Duran Düzgün[1], Alper Şimşek[2], Mesut Berkan Duran[1], Sinan Çelen[1]
[1]Pamukkale Üniversitesi Tıp Fakültesi Hastanesi, Üroloji Anabilim Dalı, Denizli
[2]Siverek Devlet Hastanesi, Şanlıurfa

AMAÇ: Bilateral böbrek taşı ve sağ üreteropelvik bileşkede darlık olan hastaya aynı seansta sol rırs, sağ laparoskopik pyelolitotomi ve pyeloplasti video sunumu planlandı.

GEREÇ-YÖNTEM: Bilateral yan ağrısı nedeni ile 68 yaş kadın hasta nisan 2022 de tarafımıza başvurdu. Yaklaşık 25 yıl önce sağ açık böbrek taşı, 2011 yılında sağ pcnl operasyonu yapılmış.

2015 yılında çekilen dış merkez ıvp de sağ up darlık şüphesi olması üzerine hastaya mag-3 sintigrafi çekildi. Mag-3 sintigrafi non-obstrüktif dilatasyon şeklinde yorumlandı. Sağ böbrekte multiple böbrek taşı olan hastaya 2015 yılında sağ pcnl yapıldı. Hasta mayıs 2022 tarihinde bilateral yan ağrısı şikayeti nedeniyle tarafımıza başvurdu. Tomografide bilateral böbrek taşları olan hastada, sağda ekstrarenal pelvis ve eski tetkiklerinde non-obstrüktif dilatasyon olması üzerine mag-3 sintigrafi çekildi. Fonksiyon sağ: %53 sol: %47 ve sağ böbrek t1/2 max:30 dakika olması üzerine sağ pyeloplasti kararı verildi.

Hastaya öncelikle sol rırs aynı seansta sağ laparoskopik pyelolitotomi ve pyeloplasti planlandı. Litotomi pozisyonunda hastaya sol böbrek taşlarına sol rırs yapılarak müdahale edildi, ardından sağ rgp yapıldı, sağ üreteropelvik bileşkede darlık izlendi. Takiben sağ lateral dekübit pozisyonunda çalışıldı. İnsuflasyon sonrası trokarlar girildi. Told hattı insize edildi. Bağırsak medialize edilip üreter bulunarak askıya alındı. Üreter çevresi diseke edildi (üreterolizis). Diseksiyon devamında UP bileşke ve dilate pelvis izlendi. Dar segment görülerek kesildi, fibrotik kısım çıkarıldı. Renal pelvisteki taşlar forseps ile alındı. Üreter ve pelvis spatüle edildi. 6 fr double j (DJ) stent takıldı. Stent üzerinden 4.0 vicryl sütür ile üreter pelvise anastomoz edildi. Operasyon lojuna 1 adet hemovak dren yerleştirildi. Port yerleri usulüne uygun kapatılıp pansumanı yapıldı.

BULGULAR: Operasyon süresi 120 dakika idi. Toplam kanama miktarı 50 cc olarak hesaplandı. Peroperatif ve erken postoperatif dönemde komplikasyon görülmedi. Hasta postoperatif 4. günde taburcu edildi. Postoperatif 2. günde sondası, 3. günde dreni alındı. Hastanın DJ stenti postoperatif 6. hafta da alındı. Hastanın şikayetlerinin gerilediği öğrenildi.

SONUÇ: Üreteropelvik bileşke darlığı tekrarlayan böbrek taşı sebeplerinden biridir. Aynı seansta endoskopik böbrek taşı tedavisi ve laparoskopik pyeloplasti tedavi seçeneği olarak düşünülebilir.

Anahtar Kelimeler: Pyeloplasti, Böbrek Taşı, Üreteropelvik Darlık, Piyelolitotomi

Treatment approach in the same session to the patient with bilateral kidney stones and stenosis in the right ureteropelvic junction

Mehmet Kırdar[1], Onur Yatağan[1], Duran Düzgün[1], Alper Şimşek[2], Mesut Berkan Duran[1], Sinan Çelen[1]
[1]Pamukkale University Faculty of Medicine Hospital, Department of Urology, Denizli
[2]Siverek State Hospital, Sanliurfa

AIM: A video presentation of left rirs, right laparoscopic pyelolithotomy and pyeloplasty was planned in the same session for the patient with bilateral kidney stones and stenosis in the right ureteropelvic junction.

MATERIAL-METHOD: A 68-year-old female patient applied to us in April 2022 due to bilateral flank pain. Right open kidney stone about 25 years ago, right pcnl operation was performed in 2011.

Due to the suspicion of right-upper stenosis in the external center IVP taken in 2015, mag-3 scintigraphy was taken to the patient. Mag-3 scintigraphy was interpreted as nonobstructive dilatation. Right PCNL was performed in 2015 in the patient with multiple kidney stones in the right kidney. The patient applied to us in May 2022 with the complaint of bilateral flank pain. In the patient with bilateral kidney stones on tomography, mag-3 scintigraphy was performed because of the extrarenal pelvis on the right and non-obstructive dilatation in previous examinations. Right pyeloplasty was decided because the function was right: 53%, left: 47%, and right kidney t1/2 max:30 minutes.

First of all, right laparoscopic pyelolithotomy and pyeloplasty were planned for the patient in the same session of the left iris. In the lithotomy position, the patient's left kidney stones were intervened by making a left russe, then right rgp was performed, and stenosis was observed in the right ureteropelvic junction. Subsequently, it was studied in the right lateral decubitus position. Trocars were inserted after insufflation. Told line incised. The intestine was medialized and the ureter was found and suspended.

The ureteral periphery was dissected (ureterolysis). Following the dissection, UP junction and dilated pelvis were observed. The narrow segment was seen and cut, and the fibrotic part was removed. The stones in the renal pelvis were removed with forceps. The ureter and pelvis were spatulated. A 6 fr double j (DJ) stent was inserted. The ureteral pelvis was anastomosed with a 4.0 vicryl suture over the stent. A hemovac drain was placed in the operation lodge. Port areas were duly closed and dressed.

RESULTS: The operation time was 120 minutes. The total amount of bleeding was calculated as 50 cc. No complications were observed in the perioperative and early postoperative period. The patient was discharged on the 4th postoperative day. The catheter was removed on the 2nd postoperative day and the drain was removed on the 3rd day. The patient's DJ stent was removed at the 6th postoperative week. It was learned that the patient's complaints regressed.

CONCLUSION: Ureteropelvic junction stenosis is one of the causes of recurrent kidney stones. Endoscopic kidney stone treatment and laparoscopic pyeloplasty can be considered as treatment options in the same session.

Keywords: Pyeloplasty, Kidney Stone, Ureteropelvic Stenosis, Pyelolithotomy

VS-24

Laparoskopik Augmentasyon ve Sistoplasti

Erkan Ölçücüoğlu[1], Kazım Ceviz[1], Sait Aygün[1], Ahmet Murat Bayraktar[1], Muhammed Emin Polat[1], Esin Ölçücüoğlu[2]
[1]Ankara Şehir Hastanesi, Üroloji Ana Bilim Dalı, Ankara
[2]Ankara Şehir Hastanesi, Radyoloji Ana Bilim Dalı, Ankara

35 yaşında kadın hasta 12 yıl önce travma nedeni ile paraplejik hasta günde 4-6 kez temiz aralıklı katater kullanıyor ve enürezis nokturna şikayeti ile polikliniğimize başvuran hasta 6 yıl önce intravezikal botilunum toksin uygulanması işlemi mevcut ancak fayda görmemesi üzerine yapılan ürodinami testi sonucunda mesane içi basınçları 135 cc den sonra artmaya başladı, 185 cc den sonra sızıntı şeklinde idrar kaçağı oldu mesanede en fazla 200 cc idrar birikti hastamıza laparoskopik augmentasyon ve sistoplasti operasyonu uygulandı. Postoperatif komplikasyon olmadı. Dreni 2 gün sonra çekilip taburcu edildi.

Komplet laparoskopik ileal augmentasyon sistoplastisi, düşük mesane kapasitesi ve kompliyans için güvenli ve uygulanabilir bir tedavidir ve daha az travma, daha az kanama, bağırsak fonksiyonunun daha hızlı iyileşmesi ve daha az postoperatif komplikasyon avantajlarına sahiptir. Bu tedavi etkili bir şekilde mesane kapasitesini arttırır, üst üriner sistem fonksiyonunu korur ve hastanın yaşam kalitesini iyileştirir ve böylece klinik uygulamayı garanti eder.

Anahtar Kelimeler: Augmentasyon, Sistoplasti, Laparoskopi

Laparoscopic Augmentation and Cystoplasty

Erkan Ölçücüoğlu[1], Kazım Ceviz[1], Sait Aygün[1], Ahmet Murat Bayraktar[1], Muhammed Emin Polat[1], Esin Ölçücüoğlu[2]
[1]Department of Urology, Ankara City Hospital, Ankara, Turkey
[2]Ankara City Hospital, Department of Radiology, Ankara

A 35-year-old female patient, paraplegic 12 years ago due to trauma, uses clean intermittent catheters 4-6 times a day, and the patient who applied to our outpatient clinic with the complaint of enuresis nocturna had intravesical botulinum toxin administration 6 years ago, but it did not help, so her intra-bladder pressures were 135 as a result of the urodynamic test. It started to increase after cc. After 185 cc, urine leakage occurred in the form of leakage. Maximum 200 cc of urine accumulated in the bladder. Our patient underwent laparoscopic augmentation and cystoplasty operation. There were no postoperative complications. His drain was removed 2 days later and he was discharged.

Complete laparoscopic ileal augmentation cystoplasty is a safe and viable treatment for reduced bladder capacity and compliance, and has the advantages of less trauma, less bleeding, faster recovery of bowel function, and fewer postoperative complications. This treatment effectively increases bladder capacity, preserves upper urinary tract function, and improves the patient's quality of life, thus ensuring clinical practice.

Keywords: Augmentation, Cystoplasty, Laparoscopy

VS-25

Fokal Yüksek Yoğunluklu Odaklanmış Ultrason Tedavisini Takiben Kurtarma Robot Yardımlı Laparoskopik Radikal Prostatektomi

Kamil Gökhan Şeker[1], Anar Mammadov[1], Murat Tüken[1], Volkan Tuğcu[2]
[1]Liv Vadistanbul Hastanesi, Üroloji Kliniği, İstanbul, Türkiye
[2]İstinye Üniversitesi, Tıp Fakültesi, Üroloji Anabilim Dalı, İstanbul, Türkiye

Giriş - AMAÇ: Yüksek yoğunluklu odaklanmış ultrason tedavisini (HIFU) takiben prostat kanseri nüksü için kurtarma robot yardımlı laparoskopik radikal prostatektomi (RALP) operasyonun sunulması amaçlandı.

OLGU: Bir yıl önce lokalize prostat kanseri tanısı ile HIFU tedavisi gören 78 yaşında hastanın takiplerinde mp-MR'da sağ bazis posterolateralde ablasyon bölgesinin merkezinde kontrastlanan alan izlendi. Alınan füzyon biyopside Gleason 4+4 adenokanser saptandı. PSMA: prostat bezi sağ yarımında aktivite artışı dışında lenf tutulumu ve metastaz saptanmadı. Hastaya kurtarma RALP operasyonu planlandı.

BULGULAR: Operasyon süresi 160 dakika idi. Ameliyat sırasında ve ameliyat sonrasında herhangi bir komplikasyon olmadı. Hasta postoperatif 3. gün komplikasyonsuz taburcu edildi. Kateter post-op 10. günde çıkarıldı.Patoloji sonucu Gleason 3+4 adenokanser idi. Cerrahi sınırlar negatifti. Hastanın, 1 yıllık takipte mevcut PSA seviyeleri <0.2 ng/mL idi. Hastanın üriner kontinansını tamdı. Ereksiyon PDE5'i ile vajinal penetrasyonu sağlayacak sertlikteydi.

SONUÇ: HİFU tedavisi sonrası Kurtarma RALP, anatomik işaretlerdeki önemli değişiklikler ve doku planlarının kaybı nedeniyle zorlu bir prosedürdür. Bununla birlikte, deneyimli ellerde başarısız HIFU tedavisini takiben etkili ve güvenli bir tedavi seçeneğidir.

Anahtar Kelimeler: HİFU,Radikal prostatektomi,Robotik cerrahi, Salvage, Nüks

Salvage Robot-assisted Laparoscopic Radical Prostatectomy Following Focal High-Intensity Focused Ultrasound Therapy

Kamil Gökhan Şeker[1], Anar Mammadov[1], Murat Tüken[1], Volkan Tuğcu[2]
[1]Liv Hospital Vadistanbul, Urology Clinic, Istanbul, Turkey
[2]Istinye University, Faculty of Medicine, Department of Urology, Istanbul, Turkey

Introduction - AIM: It was aimed to present the salvage robot-assisted laparoscopic radical prostatectomy (RALP) operation for prostate cancer recurrence following high-intensity focused ultrasound therapy (HIFU).

CASE: A 78-year-old patient, who was diagnosed with localized prostate cancer and received HIFU treatment one year ago, showed an area of contrast enhancement in the center of the ablation region in the right basis posterolateral prostate on mp-MR during follow-up. Gleason 4+4 adenocarcinoma was detected in the fusion biopsy taken. PSMA: Except for increased activity in the right half of the prostate gland, lymph involvement and metastasis were not detected. Salvage RALP operation was planned for the patient.

RESULTS: The operation time was 160 minutes. There were no complications intraoperative and postoperative period. The patient was discharged on the 3rd postoperative day without complications. The catheter was removed on the 10th post-op day. Pathology report showed prostate adenocarcinoma, Gleason score 7 (3+4). Surgical margin is negative. The patient had current PSA levels <0.2 ng/mL at 1-year follow-up. The patient's urinary continence was complete. The erection was hard enough to allow vaginal penetration with PDE5.

CONCLUSION: Salvage RALP after HIFU treatment is a challenging procedure due to significant changes in anatomical landmarks and loss of tissue planes. However, in experienced hands, it is an effective and safe treatment option following unsuccessful HIFU therapy.

Keywords: HIFU,Radical prostatectomy,Robotic surgery, Salvage, Recurrence

VS-26

Median Lobu Olan Prostata Mesane Boynu Koruyucu Teknikle Robot Yardımlı Radikal Prostatektomi

Halil Çağrı Aybal[1], İrfan Şafak Barlas[2], Mehmet Yılmaz[3], Lütfi Tunç[2]
[1]Polatlı Duatepe Devlet Hastanesi, Üroloji Kliniği, Ankara
[2]Acıbadem Üniversitesi Ankara Hastanesi, Üroloji Ana Bilim Dalı, Ankara
[3]Freiburg Üniversitesi, Üroloji Ana Bilim Dalı, Freiburg, Almanya

AMAÇ: Radikal Prostatektomi'nin robot yardımlı laparoskopik (RaLP) olarak yapılması ergonomiyi arttırmasının yanında görüntü kalitesini arttırarak, ameliyat esnasında korunmasını istediğimiz küçük anatomik yapıları daha iyi görmeyi sağlar ve nörovasküler demetin termal veya mekanik hasardan kaçınılmasına olanak sağlayarak daha iyi fonksiyonel sonuçlar elde edilmesine yardımcı olur. Bu avantajlarına ek olarak mesane boynu koruyucu teknik uygulanmasına imkan vererek kontinansın korunmasına katkı sağlar. Literatürde pek çok çalışma, bu tekniğin eşdeğer onkolojik sonuçlarla, üriner inkontinans açısından daha iyi fonksiyonel iyileşme olduğunu göstermektedir. Amacımız bu sunumda kliniğimizde RaLP yapılan hastalarda uyguladığımız mesane boynu koruyucu tekniğin median lobu mesaneye indente olan hastalarda da güvenle uygulanabilir olduğunu göstermektir.

OLGU: Koroner arter hastalığı nedenli Koroner Bypass operasyonu öyküsü olan 72 yaşında hastanın, rutin kontrolleri esnasında PSA: 7,7 ng/ dl olarak saptandı. Rektal muayenede prostatın sağında sert nodül olan hastanın çekilen multiparametrik prostat manyetik rezonans görüntülemede prostat volümü 62x58x66mm boyutlarında 123 cc ölçüldü ve PIRADS 3 lezyon saptandı. Yapılan Manyetik Rezonans/Ultrason görüntüleme füzyon biyopsi sonucunda 6/18 odakta Gleason 3+3 adenokarsinom saptanması üzerine hastaya RaLRAP planlandı.

YÖNTEM: Genel anestezi altında supin pozisyonda dört adet 8 mmlik robotik ve bir adet 12mmlik asistan portu batına yerleştirildi. Posterior yaklaşımla duktus deferens ve seminal veziküllere ulaşıldı. Seminal veziküller serbestlendi ve duktuslar bilateral olarak kesildi. Prostat posteriorunda denonvilier fasyası kılavuzluğunda prostat rektumdan ayrıldı. Posteriorda apekse kadar ulaşıldıktan sonra, prostatın anterioruna geçildi ve endopelvik fasya insize edildikten sonra prostat ile mesane boynu çevresindeki avasküler yağ ve bağdokun zengin alan kendi yöntemimiz ile monopolar enerji (30 mA) uygulayarak vezikoprostatik bileşkedeki kas yapılar görünür hale getirildi. Mesaneye indente median lob olmasına rağmen mesane boynu korunarak prostat median lobu ile birlikte intakt olarak diseke edildi. Lateral pediküller hem-o-lok klipler konularak bilateral kesildi. Ardından üretra korunarak kesildi ve prostat çıkarıldı. Uretrovezikal anastamoz dikişleri atıldı. Hasta postoperatif 1. gün dreni çekilerek taburcu edildi. Postoperatif 7.gün üretral kateter çekildi ve 10. günde kontinans sağlandı. Patoloji incelemesi; asiner tip adenokarsinom, Gleason 3+3, ekstaprostatik yayılım, seminal vezikül invazyonu ve cerrahi sınırlar tümör negatif olarak sonuçlandı.

SONUÇ: Büyük prostatlı median lobu mesaneye indente hastalarda Robotik cerrahi ve mesane boynu koruyucu teknik güvenle uygulanabilmektedir.

Anahtar Kelimeler: medyan, prostat, prostatektomi, robot.

Robot-Assisted Radical Prostatectomy with Median Lobe Prostate Bladder Neck Sparing Technique

Halil Çağrı Aybal[1], İrfan Şafak Barlas[2], Mehmet Yılmaz[3], Lütfi Tunç[2]
[1]Department of Urology, Polatlı Duatepe State Hospital, Ankara, Turkey
[2]Department of Urology, Acibadem University, Ankara, Turkey
[3]Department of Urology, University of Freiburg - Medical Centre, Freiburg, Germany

AIM: Robot-assisted laparoscopic surgery of Radical Prostatectomy not only improves ergonomics, but also image quality, enables better visualization of small anatomical structures that we desire to preserve during surgery, and facilitates in achieving better functional outcomes by preventing thermal or mechanical damage to the neurovascular bundle. In addition to these advantages, it contributes to the preservation of continence by allowing the bladder neck spairing technique to be applied. Many studies in the literature indicate that this technique provides better functional recovery in terms of urinary incontinence with equivalent oncological results. The purpose of this presentation is to demonstrate that the bladder neck sparing technique used in our clinic for patients who have undergone RALP can be applied safely to patients whose median lobe is indented into the bladder.

CASE: In 72-year-old patient who had a history of Coronary Bypass operation due to coronary artery disease, PSA was found to be 7.7 ng/dl during his routine control. On the multiparametric prostate magnetic resonance imaging of the patient who had a nodule on the right side of the prostate during the digital rectal examination, the prostate volume was measured as 62x58x66mm, 123 cc, and PIRADS 3 lesions were detected. Gleason 3+3 adenocarcinoma in 6/18 foci was identified after Magnetic Resonance Imaging/ Ultrasound Fusion Guided Prostate Biopsy, and radical prostatectomy was planned for the patient.

METHOD: In the supine position, four 8mm robotic and one 12mm assistant ports were inserted into the abdomen under general anesthesia. A posterior approach was used to reach the ductus deferens and seminal vesicles. The seminal vesicles were removed and the bilateral ducts were insized. The prostate was dissected from the rectum under the direction of the Denonvilier fascia. After reaching the apex in posterior approach, anterior approach was started to be dissected endopelvic fascia and at anterior of the prostate and low monopolar energy (30mA) was used to visualize the musculature of the vesicoprostatic junction of the avascular fat tissue surrounding the prostate and bladder neck with our own technique. Although a median lobe was indented into the bladder using the bladder neck-sparing technique, the bladder neck was preserved and the median lobe and prostate were dissected without damage. Hem-o-lok clips were used bilaterally to insize the lateral pedicles. The urethra was dissecated, and the prostate was extracted. Ureterovesical anastomosis was performed with a continuous v-lock suture. The patient was released on the first postoperative day after the drain was removed. The patient achieved continence on the tenth postoperative day. Pathology examination revealed negative results for Acinar type adenocarcinoma, Gleason 3+4, extraprostatic spread, and seminal vesicle invasion; surgical margins were also tumor negative.

RESULT: Robotic surgery and sparing of the bladder neck can be safely performed on patients with a large prostate whose median lobe indented to the bladder.

Keywords: median, prostate, prostatectomy, robot.

VS-27

Nüks Olguda Laparoskopik Vesiko-Vajinal FistüL Onarımı

Ibrahim Topcu, Hasan Güngör, Hüseyin Çelik, İlhan Geçit
İnönü Üniversitesi, Tıp Fakültesi, Üroloji ABD

Vesikovajinal fistül (VVF), mesane ile vajina arasında oluşan anormal bir bağlantıdır. Kompleks fistüller başarısız fistül cerrahisi,radyoterapi sonrası oluşan, 2 cm den geniş, trigona lokalize veya üretra darlığı ile birlikte bulunan fistüllerdir. Biz de başarısız fistül cerrahisi sonrası yaptığımız laparoskopik fistül onarımı ameliyatını sunduk.

48 yaşında kadın hasta, vajenden idrar gelmesi şikayeti ile kliniğimize başvurdu. Anamnezinde 9 ay önce transabdominal açık histerektomi ameliyatı yapıldığı, VVF tespit edilmesi üzerine aynı hastanede 3 ay sonra VVF onarımı yapıldığı mevcuttu. Ancak transvajinal veya transabdominal yapıldığı hakkında bilgisi yoktu. Ameliyattan sonra hiç düzeldiği periyot olmamış. Hastaya ameliyatın üzerinden 6 ay geçtikten sonra operasyon yapılacağı bilgisi verildi ve laparoskopik VVF onarımı planlandı. Litotomi pozisyonunda sistoskopi yapıldı, supratrigoneal fistül tespit edildi. Her iki üreter orifisi ve fistül kateterize edildi. Ardından pnömoperitonum sağlandı ve port girişleri yapıldı. Toplamda 4 adet port girildi. Vajen cuff tespit edilerek üzerindeki periton kesildi, mesane ile vajen arasına girilerek fistül görüldü. Mesane vertikal insizyon ile açıldı, fistül traktı mesaneden keskin diseksiyonla ayrıldı. Ardından fistül traktı eksize edildi. Vajende bulunan açıklık transvers olarak, mesane ise vertikal olarak süture edildi. Mesane 250 cc SF ile şişirilerek kaçak olmadığı görüldü. Mesane ile vajen arasında omentum flebi süture edildi, dren yerleştirilerek işleme son verildi. Postop 2. Gün dren çekildi, 3 haftalık kateterizasyonun ardından sonra çekildi, 3. ay kontrolünde de hastanın kontinan olduğu görüldü. VVF onarımı cerrahisi transvajinal, transabdominal olarak transvezikal veya ekstravezikal olarak uygulanmaktadır. Bu cerrahi açık, laparoskopik veya robotik yöntemlerle yapılmaktadır. Başarı oranı O'connor yönteminde %80-100'dür. Cerrahi başarısını arttıran preoperatif faktörler; radyoterapi hikayesinin olmaması, daha önceden onarım cerrahisi geçirmemesi, hasta yaşının genç olması gibi faktörlerdir. Operasyonda ise vajen ile mesane planının geniş olarak açılması, sütur hattının üst-üste gelmemesi ve her iki dokunun arasına flep (omentum, martius vs) konulmasıdır.

Anahtar Kelimeler: vesikovajinal fistül, laparoskopi, kadın ürolojisi

Laparoscopic Vesico-Vaginal Fistula Repair in Recurrent Case

Ibrahim Topcu, Hasan Güngör, Hüseyin Çelik, İlhan Geçit
Inonu University, Faculty of medicine, Urology Department

A vesicovaginal fistula (VVF) is an abnormal connection between the bladder and the vagina. Complex fistulas are fistulas larger than 2 cm, localized to the trigone or associated with urethral stricture, which occur after failed fistula surgery and radiotherapy. We presented laparoscopic fistula repair surgery after unsuccessful fistula repair operation. A 48-year-old female patient applied to our clinic with the complaint of urine coming from the vagina. His anamnesis revealed that he had undergone transabdominal open hysterectomy 9 months ago, and VVF was repaired 3 months later in the same hospital after VVF was detected. However, she had no information about whether it was transvaginal or transabdominal. There was no period of improvement after the operation. The patient was informed that the operation would be performed 6 months after the operation, and laparoscopic VVF repair was planned. Cystoscopy was performed in the lithotomy position, and supratrigoneal fistula was detected. Both ureteral orifices and fistula were catheterized. Then pneumoperitoneum was provided and port entries were made. A total of 4 ports have been used. The vaginal cuff was identified and the overlying peritoneum was cut, a fistula was seen by entering between the bladder and the vagina. The bladder was opened with a vertical incision, and the fistula tract was separated from the bladder by sharp dissection. Then the fistula tract was excised. The opening in the vagina was sutured transversely, and the bladder was sutured vertically. The bladder was inflated with 250 cc SF and no leakage was observed. The omentum flap was sutured between the bladder and the vagina, and the procedure was terminated by placing a drain. The drain was removed on the 2nd postoperative day and the catheter was removed after 3 weeks, so the patient was found to be continent at the 3rd month follow-up. VVF repair surgery can be performed transvaginally, transabdominally, transvesically or extravesically and the surgery can be performed by open, laparoscopic or robotic methods. The success rate is 80-100% in the O'connor method.

Preoperative factors that increase surgical success; such as no history of radiotherapy, no previous repair surgery, and young age of the patient. In the operation, the plan between the vagina and the bladder must be opened widely, the suture lines must not to be overlapped, and a flap (omentum, martius, etc.) must be placed between the two tissues.

Keywords: vesicovaginal fistula, laparoscopy, female urology

VS-28

Robotik Radikal Prostatektomi Operasyonu Geçiren Hastada Robotik Radikal Sistektomi

Kamil Gökhan Şeker[1], Doğukan Sökmen[2], Abid Raval[3], Volkan Tuğcu[4]
[1]Liv Vadistanbul Hastanesi, Üroloji Kliniği, İstanbul, Türkiye
[2]Andro Expertise Erkek Sağlık & Estetik Merkezi, İstanbul, Türkiye
[3]Safiee Hastanesi, Prens Aly Khan Hastanesi, Üroloji Kliniği, Mumbai, Hindistan
[4]İstinye Üniversitesi, Tıp Fakültesi, Üroloji Anabilim Dalı, İstanbul, Türkiye

AMAÇ: Bu videoda robotik radikal prostatektomi operasyonu öyküsü olan hastada invaziv mesane tümörü tanısı ile gerçekleştirilen robotik radikal sistektomi ve genişletilmiş lenf nodu diseksiyonu operasyonunun sunulması amaçlandı.

OLGU: 55 yaşında erkek hasta makroskopik hematüri nedeniyle başvurduğu dış merkezde yapılan sisto-üretroskopide mesane sağ yan duvar kaynaklı yaklaşık 55x35 mm boyutlarında kitlesel lezyon saptanmış.Yapılan patolojik örnekleme sonucu pT2-Hg gelmiş. 2 sene önce prostat kanseri nedeniyle dış merkezde robotik radikal prostatektomi öyküsü olan hastanın, patolojisi: Gleason 3+4 adenokanser, CS (-), en son total PSA: 0.6 ng/dl olarak saptandı. Tarafımıza başvuran hastaya radyolojik tetkiklerle evrelendirilmesinin ardından robotik radikal sistektomi, bilateral genişletilmiş lenf nodu diseksiyonu ve ileal kondüit operasyonu planlandı.

YÖNTEM: Genel anestezi altında trendelenburg pozisyonunda, gerekli hazırlığı takiben umbilikus 5 cm üzerinden yapılan insizyondan veres iğnesi ile giriş yapıldı ve pnömoperitoneum oluşturuldu. İnsizyondan 1 adet 8mm ’lik port yerleştirildi. Ardından direk görüş altında 3 adet 8mm’lik robotik ve 1 adet 12mm’lik asistan portu yerleştirildi. Daha önceki operasyona ait batın içi yapışıklıklar dikkatli diseksiyonla açıldıktan sonra bilateral iliak genişletilmiş lenf nodu diseksiyonu yapıldı. Üreterler mesane girişine kadar takip edildikten sonra,bağlandı ve kesildi. Mesane posteriorundan periton açılarak ilerlendi. Daha önceki operasyona bağlı ileri derecede yapışıklık izlendi. Bilateral süperior vezikal arterler polimer klip ile bağlandı ve kesildi.Mesane posteriorundan ve lateralinden girilerek endopelvik fasyaya kadar ilerlendi. Dorsal ven bağlandıktan sonra sistektomi tamamlandı. Daha sonra obturator lenf nodu diseksiyonu tamamlandı. Ardından göbek çevresinden vertikal insizyon ile katlar anatomik olarak geçilerek İleal kondüit uygulandı. Kanama kontrolünü takiben loja dren konuldu. Ardından katlar anatomik olarak kapatılarak operasyon sonlandırıldı.

BULGULAR: Operasyon süresi 310 dakika, tahmini kan kaybı 80 cc olup kan transfüzyonu gerekmedi.

Peroperatif ve postoperatif herhangi bir komplikasyon izlenmedi. Hasta postoperatif 7. gün dreni alınarak taburcu edildi. Patoloji sonucu: İnvaziv mesane tümörü. pT2N2, Lenf nodu pozitif (3/7) olarak raporlandı.

SONUÇ: İnvaziv mesane tümörü tedavisinde robotik radikal sistektomi ve pelvik lenf nodu diseksiyonu güvenle uygulanan minimal invaziv bir yöntemdir. Robotik cerrahi ile tecrübeli ellerde özellikle öncesinde cerrahi öyküsü olan kompleks olgularda komplikasyonsuz başarılı sonuçlar alınabilir.

Anahtar Kelimeler: İnvaziv mesane kanseri, robotik radikal sistektomi, robotik radikal prostatektomi

Robotic Radical Cystectomy in a Patient Undergoing Robotic Radical Prostatectomy

Kamil Gökhan Şeker[1], Doğukan Sökmen[2], Abid Raval[3], Volkan Tuğcu[4]
[1]Liv Hospital Vadistanbul, Urology Clinic, Istanbul, Turkey
[2]Andro Expertise Men's Health & Aesthetics Center, Istanbul, Turkey
[3]Saifee Hospital, Prince Aly Khan Hospital, Urology Clinic, Mumbai, India
[4]Istinye University, Faculty of Medicine, Department of Urology, Istanbul, Turkey

Objective In this video, we aimed to present the robotic radical cystectomy and enlarged lymph node dissection operation performed with the diagnosis of invasive bladder tumor in a patient with a history of robotic radical prostatectomy operation. CASE: A 55-year-old male patient was admitted with the complaint of macroscopic hematuria, and cysto-urethroscopy performed in an external center revealed a 55x35 mm mass lesion originating from the right side wall of the bladder. The pathological sampling result showed pT2-Hg. The patient, who had a history of robotic radical prostatectomy in an external center due to prostate cancer 2 years ago, had pathology: Gleason 3+4 adenocarcinoma, SM (-), and total PSA: 0.6 ng/dl. After staging the patient with radiological examinations, robotic radical cystectomy, bilateral enlarged lymph node dissection and ileal conduit operation were planned.

METHOD: Under general anesthesia, in the trendelenburg position, an incision was made 5 cm above the umbilicus with a veres needle and pneumoperitoneum was created. An 8mm port was placed through the incision. Then, 3 x 8mm robotic and 1 x 12mm assistant port were placed under direct vision. After the intra-abdominal adhesions of the previous operation were opened with careful dissection, bilateral iliac enlarged lymph node dissection was performed. After the ureters were followed up to the bladder entrance, they were ligated and cut. The peritoneum was opened from the posterior of the bladder and advanced. Advanced adhesion due to the previous operation was observed. The bilateral superior vesical arteries were ligated and cut with a polymer clip. It was entered from the posterior and lateral of the bladder and advanced to the endopelvic fascia. After ligation of the dorsal vein, cystectomy was completed. Then, obturator lymph node dissection was completed.Ileal conduit was performed a vertical incision around the umbilicus. After the bleeding control, a drain was placed.Then, the layers were closed anatomically and the operation was terminated.

RESULTS: The operation time was 310 minutes, the estimated blood loss was 80 cc, and blood transfusion was not required. No perioperative and postoperative complications were observed. The patient was discharged on the 7th postoperative day, with a drain removed. Pathology RESULT: Invasive bladder tumor. pT2N2 was reported as Lymph node positive (3/7).

CONCLUSION: Robotic radical cystectomy and pelvic lymph node dissection is a safe minimally invasive method in the treatment of invasive bladder tumor. With robotic surgery in experienced hands, successful results can be obtained without complications, especially in complex cases with a previous surgical history.

Keywords: Invasive bladder cancer, robotic radical cystectomy, robotic radical prostatectomy

VS-29

Robotik Retroperitoneal Dev Kitle Eksizyonu: Erişkin Hastada Kemoterapi Sonrası Testis Germ Hücreli Tümörde Çok Geç Nüks

Kamil Gökhan Şeker[1], Doğukan Sökmen[2], Volkan Tuğcu[3]
[1]Liv Vadistanbul Hastanesi, Üroloji Kliniği, İstanbul, Türkiye
[2]Andro Expertise Erkek Sağlık & Estetik Merkezi, İstanbul, Türkiye
[3]İstinye Üniversitesi, Tıp Fakültesi, Üroloji Anabilim Dalı, İstanbul, Türkiy

Giriş - AMAÇ: Bu video sunumunda testis tümörü tanılı postkemoterapi retroperitoneal kitle saptanan hastada gerçekleştirilen robotik retroperitoneal kitle eksizyonu operasyonunun sunulması amaçlandı.

OLGU: Yaklaşık 30 yıl önce dış merkezde sağ testis tümörü nedeniyle sağ radikal orşiektomi operasyonu geçiren 50 yaşındaki erkek hastanın patolojisi non-seminatamöz germ hücreli kanser olarak raporlanmış. Postoperatif 3 kür BEP kemoterapisi alan hastanın, en son yapılan Torakoabdominal bilgisayarlı tomografisinde retroperitoneal alanda parakaval vena kavayı saran, üreter orta kısmın içerisine alan yaklaşık 6 cm'lik çevre dokuya lokal invaziv görünümde kitlesel lezyon saptandı. Tümör markerları normal olan hastaya robotik retroperitoneal kitle eksizyonu planlandı.

BULGULAR: Sağ flank,sol lateral dekübitis pozisyonunda 4 adet robotik, 1 adet asistan ve 1 adet karaciğer ekartasyon portu konularak operasyona başlandı. Kitlenin üreteni içerisine alması nedeniyle üreter orta bölümü kitle ile beraber çıkarıldı ve üreteroüreterostomi D-J kateter takılması yapıldı. Ameliyat süresi 300 dk, tahmini kan kaybı sırasıyla 80 cc idi. Postoperatif komplikasyon izlenmedi. Postoperatif uzamış dren gelişi nedeniyle 7.günde dren çekildi. Nihai patoloji sonucu germ hücreli kanserin somatik transformasyonu sonucu gelişen müsinöz karsinom infiltrasyonu- müsinöz adenokarsinom olarak raporlandı. Postoperatif 1. ay da D-J kateteri çekilen hastanın 1 yıllık takiplerinde nüks rezidü kitle saptanmadı.

SONUÇ: Robotik retroperitoneal kitle eksizyonu deneyimli merkezlerde ve tecrübeli ellerde kabul edilebilir operatif morbidite ile uygulanabilir ve onkolojik olarak güvenli bir prosedürdür

Anahtar Kelimeler: Testis tümörü, retroperitoneal kitle, postkemoterapi, somatik transformasyon

Robotic Retroperitoneal Giant Mass Excision: Very Late Recurrence in Postchemotherapy Germ Cell Tumor of the Testis in Adult Patients

Kamil Gökhan Şeker[1], Doğukan Sökmen[2], Volkan Tuğcu[3]
[1]Liv Hospital Vadistanbul, Urology Clinic, Istanbul, Turkey
[2]Andro Expertise Men's Health & Aesthetics Center, Istanbul, Turkey
[3]Istinye University, Faculty of Medicine, Department of Urology, Istanbul, Turkey

Introduction - AIM: In this video presentation, it was aimed to present the robotic retroperitoneal mass excision operation performed in a patient with a postchemotherapy retroperitoneal mass diagnosed with testicular tumor.

CASE: The pathology of a 50-year-old male patient who had undergone right radical orchiectomy for a right testicular tumor in an external center about 30 years ago was reported as non-seminatamous germ cell cancer. In the most recent thoracoabdominal computed tomography of the patient who received 3 cycles of BEP chemotherapy postoperatively, a mass lesion with a local invasive appearance of approximately 6 cm to the surrounding tissue was detected, covering the paracaval vena cava in the retroperitoneal area and covering the middle part of the ureter. Robotic retroperitoneal mass excision was planned for the patient with normal tumor markers.

RESULTS: The operation was started by placing 4 robotic, 1 assistant and 1 liver retraction port in the right flank, left lateral decubitus position. Because the mass involved the ureter, the middle part of the ureter was removed together with the mass, and a ureteroureterostomy D-J catheter was inserted. The operative time was 300 minutes, and the estimated blood loss was 80 cc, respectively. No postoperative complications were observed. The drain was removed on the 7th day due to the prolonged postoperative drain. The final pathology result was reported as mucinous adenocarcinoma, infiltration of mucinous carcinoma resulting from somatic transformation of germ cell cancer. No recurrent residual mass was detected in the 1-year follow-up of the patient, whose D-J catheter was removed at the postoperative 1st month.

CONCLUSION: Robotic retroperitoneal mass excision is a feasible and oncologically safe procedure with acceptable operative morbidity in experienced centers and experienced hands.

Keywords: Testis tumour, retroperitoneal mass, postchemotheraphy, somatic transformation

VS-30

Thulium Lazerle Mesane Tümörü Enükleasyonu

Giray Ergin, Burak Köprü, Ahmet Asfuroğlu, Renat Dadashov, Hasan Biri
Koru Ankara Hastanesi, Üroloji Kliniği, Ankara

GİRİŞ: Thulium lazer tekniklerindeki son yenilikler, mesane kanseri tedavisinde uygulamaya izin vermiştir. Mesane kanserinin lazer ile en blok rezeksiyonu, geleneksel transüretral rezeksiyon prosedürüne bir alternatif sunabilecek bir transüretral prosedürdür. Bu video sunumunda thulium lazer ile en blok rezeksiyon prosedürlerinin bir videosunu paylaşmaktayız

MATERYAL-METOD: Kliniğimizde mesane tümörü tanısı alan hastaya uygun evaluasyon sonrası thulium lazer ile en blok tümör rezeksiyonu planlandı.

VAKA: Ağrısız pıhtılı hematüri şikayeti ile kliniğimize başvuran 48 yaş erkek hasta değerlendirildi. Ultrasonografide mesane sol yan duvarda 2x10 mm lümene protürüde kitle saptandı. Hastaya thulium lazer ile mesane tümörü enükleasyonu planlandı. Mesane sol yan duvarda sol üreter orifisinin 2 cm lateralinde yaklaşık 1 cm tümör en blok rezeke edildi. Patoloji üretradan en blok dışarı alındı. Postoperatif komplikasyon izlenmeyen hasta 24 saat sonra eksterne edildi. Hastanın patolojik değelendirmesi PUN-LMP ile uyumlu geldi.

TARTIŞMA: Günümüzde yaygın olarak mesane kanser tedavisinde transüretral rezeksiyon prosedürleri kullanılmaktadır. Patolojik değerlendirmede koter artefaktı izlenmeden, patolojiyi cerrahi sınırları ile elde edebildiğimiz ve mesane perforasyon riskini minimalize ettiğimiz bir teknik olarak thulium lazer ile mesane tümör enükleasyonu önemli bir yer almaktadır.

Anahtar Kelimeler: mesane kanseri, thulium lazer, enükleasyon

Bladder Tumor Enucleation by Thulium Laser

Giray Ergin, Burak Köprü, Ahmet Asfuroğlu, Renat Dadashov, Hasan Biri
Koru Ankara Hospital, Department of Urology, Ankara

INTRODUCTION: Recent innovations in thulium laser techniques have allowed application in the treatment of bladder cancer. Laser en bloc resection of bladder cancer is a transurethral procedure that may offer an alternative to the conventional transurethral resection procedure. We conducted a video of en bloc resection procedures by thulium laser.

MATERIAL-METHODS: After appropriate evaluation, en bloc tumor resection with thulium laser was planned for the patient who was diagnosed with bladder tumor in our clinic.

CASE: A 48-year-old male patient who applied to our clinic with the complaint of painless clotted hematuria was evaluated. Ultrasonography revealed a 2x10 mm lumened mass on the left side wall of the bladder. Bladder tumor enucleation with thulium laser was planned for the patient. Approximately 1 cm of tumor en bloc was resected 2 cm lateral to the left ureteral orifice on the left lateral wall of the bladder. The pathology was taken out from the urethra en bloc. The patient, who had no postoperative complications, was discharged 24 hours later. The pathological evaluation of the patient was compatible with Ta low grade.

DISCUSSION: Transurethral resection procedures are widely used in bladder cancer treatment today. Bladder tumor enucleation with the thulium laser has an important place in the pathological evaluation as a technique where we can obtain the pathology with surgical margins without observing cautery artifact and minimize the risk of bladder perforation.

Keywords: bladder cancer, thulium laser, enucleation

VS-31

Üreteropelvik Bileşke Darlığı Tedavisinde Vasküler Hitch Tekniği Kullanılmalı mıdır?

Burak Köprü, Ahmet Asfuroğlu, Renat Dadashov, Giray Ergin, Hasan Biri
Koru Ankara Hastanesi, Üroloji Kliniği, Ankara

GİRİŞ: Üreteri ekstrinsik olarak vasküler çaprazlama nedeniyle üreteropelvik bileşke obstrüksiyonu için standart tedavi dismembered pyeloplasti olmuştur. Yetişkin bir hastada böbrek alt pol damarlarının laparoskopik transpozisyon (vasküler hitch) alternatif cerrahi tekniğinin bir videosunu sunmayı planlıyoruz.

MATERYAL-METOD: Klliniğimizde doğrı evaluasyon sonrası ekstrinik üreteropelvik bileşke obstrüksiyonu tanısı olan bir hastada vasküler hitch cerrahi tekniğini uyguladık.

VAKA: Şiddetli sağ yan ağrısı şikayeti ile kliniğimize başvuran kadın hastaya böbrek fonksiyon testlerinin normal olduğunu kontrol ettikten sonra çekilen ultrasonografide sağ böbrekte üreteropelvik obstrüksiyon olduğundan şüphelenildi. Sonrasında yapılan bilgisayarlı tomografi ürografide sağ böbrek alt polünü drene eden aksesuar renal ven saptandı. Sağ renal pelvis anterioposterior çapı 17 mm olarak ölçüldü. MAG3 sintigrafide sağ böbreğin fonksiyona katkısı %40, sol böbreğin fonksiyona katkısı %60 olarak izlendi. Sağ böbrekte diüretiğe(furosemid) yanıt veren staz izlendi. Diüretik infüzyonu sonrası sağ böbreğin boşalma hızı ($t^1/_2$) 14 dakika, sol böbreğin boşalma hızı ($t^1/_2$) ise 11 dakika idi. Hastanın sağ böbreğine vasküler hitch tekniği ile cerrahi uygulandı. İntraoperatif diüretik infüzyonu ile renal pelvis ve üreterin peristaltizmi izlendi. Postoperatif 36. saatte hasta eksterne edildi. hastanın 1.ay kontrolünde ağrısı ve hidronefrozu izlenmedi.

TARTIŞMA: Vasküler hitch tekniği ekstrinsik üreteropelvik darlığı olan hastalarda hem cerrahi öncesi hem de intraoperatif belirlenen kriterler dikkate alınarak güvenle uygulanacak bir tekniktir.

Anahtar Kelimeler: üreteropelvik darlık, vasküler hitch, hidronefroz

Should the Vascular Hitch Technique be Used in the Treatment of Ureteropelvic Junction Stenosis?

Burak Köprü, Ahmet Asfuroğlu, Renat Dadashov, Giray Ergin, Hasan Biri
Koru Ankara Hospital, Department of Urology, Ankara

INTRODUCITON: Standard treatment for ureterovascular ureteropelvic junction obstruction has been dismembered pyeloplasty. We present a video of the alternative technique of laparoscopic transposition of lower pole vessels (the vascular hitch) in an adult patient.

MATERIAL-METHOD: In our clinic, we performed the vascular hitch surgery technique in a patient with a diagnosis of extrinsic ureteropelvic junction obstruction after correct evaluation.

CASE: A female patient, who applied to our clinic with the complaint of severe right flank pain, was suspected of having ureteropelvic obstruction in the right kidney in the ultrasonography taken after checking that her kidney function tests were normal. Computed tomography (urography phase) performed afterwards revealed an accessory renal vein draining the lower pole of the right kidney. The anteroposterior diameter of the right renal pelvis was 17 mm. In MAG3 sintigraphy, the contribution of the right kidney to the function was 40%, and the contribution of the left kidney to the function was observed as 60%. Stasis responsive to diuretic (furosemide) was observed in the right kidney. After diuretic infusion, the right kidney's emptying rate ($t^1/_2$) was 14 minutes, and the left kidney's emptying rate ($t^1/_2$) was 11 minutes. Surgery was performed on the patient's right kidney with the vascular hitch technique. Peristalsism of the renal pelvis and ureter was observed with intraoperative diuretic infusion. The patient was expelled at the 36th postoperative hour. Pain and hydronephrosis were not observed in the patient's 1st month follow-up.

DISCUSSION: The vascular hitch technique is a technique that can be safely applied in patients with extrinsic ureteropelvic stenosis, considering both preoperative and intraoperative criteria.

Keywords: ureteropelvic stenosis, vascular hitch, hydronephrosis

VS-32

3 Parçalı Penil Protezi olan hastada Bukkal Mukozal Graft ile Ventral Onlay Üretroplasti

Emre Korkmaz, Yunus Çolakoğlu, Abdülmuttalip Şimşek
T.C. İstanbul Başakşehir Çam ve Sakura Şehir Hastanesi, Üroloji kliniği, İstanbul

Ventral onlay bukkal mukoza üretroplastisi yeterli klinik tecbüreye ulaştı ve bulbar üretradaki uzun darlıklar için basit ve başarılı bir çözüm sunuyor. Dorsal onlay ile karşılaştırmada diseksiyon ve greft yerleştirme kolaylığı ile ön plana çıkıyor.

Anahtar Kelimeler: onlay, üretroplasti, ventral,3ppp

Ventral Onlay Buccal Mucosa Graft Urethroplasty in a Patient with Three-piece Inflatable Penile Prosthesis

Emre Korkmaz, Yunus Çolakoğlu, Abdülmuttalip Şimşek
Department of Urology, Basaksehir Cam and Sakura Cİty Hospital, İstanbul, Turkey

Ventral onlay buccal mucosa urethroplasty has stood the test of time and offers a straightforward successful solution for long strictures in the bulbar urethra. With outcomes comparable to dorsal onlay, a greater ease of dissection, exposure, and graft placement, it merits continued use.

Keywords: onlay, uretroplasty, ventral, 3ppp

VS-33

Complex female urethral diverticulum with staged urethral reconstruction

Senad Bajramovic[1], Damir Aganovic[1], Nirvana Sabanovic Bajramovic[2]
[1]Urology Clinic, Clinical centre University Sarajevo
[2]Clinic for Heart and vascular disease, Cinical centre University Sarajevo

INTRODUCTION: Urethral diverticulum (UD), whether congenital or acquired, represents a rare urological condition, usually presented with diverse and nonspecific clinical symptoms. Although the diagnosis of UD may be assumed by patient's history and physical examination, appropriate radiological imaging is crucial for establishing the diagnosis.

MATERIALS-METHODS: In this report, we present a case of a 34 years old female patient, with frequent urinary tract infections (UTIs) accompanied by purulent urethral discharge during the last three years. The patient was sexually active, and was not subjected to any previous gynecological interventions. Physical examination indicated the presence of cystic formation on anterior vaginal wall. MRI scans of urethra revealed one large, saddle bag UD and another, smaller UD.

RESULTS: After the diagnosis was established, we performed divetriculectomy, followed by urethral reconstruction (urethroplasty) using labia minora and surrounding tissue. Following the urinary catheter extraction, the patient was able to control the urination, having weak urinary stream. Instrumental dilatation of urethra was done periodically, although the effect was not long-lasting, and the patient still experienced the weak stream. Local findings were normal without any inflammation. After one year, repeated MRI findings did not show any recurrence of UD, so we performed urethroplasty, using buccal mucosa. Following catheter extraction the patient was able to urinate normally, maintaining high uroflow, without any disuric symptoms, or urinary leak.

CONCLUSION: Individual approach to the patient and gradual resolution of the problem represent a key to treatment success.

Keywords: urethral diverticulum, dysuria, urethral discharge, buccal mucosa, urethroplasty

VS-34

Endoürolojide Maymuncuk: Holmiyum Lazer İle Üreteral Valvin Endoskopik Tedavisi

Mehmet Emin Şirin[1], Mehmet Yılmaz[2], Mustafa Karaaslan[3]
[1]Aksaray Özel İnova Hastanesi Üroloji Kliniği, Aksaray
[2]Üroloji Anabilim Dalı, Freiburg Üniversitesi Tıp Merkezi, Tıp Fakültesi, Freiburg, Almanya
[3]Bingöl Devlet Hastanesi Üroloji Kliniği, Bingöl

AMAÇ: Holmiyum lazer üroloji pratiğinde taş, prostat hastalıkları gibi alanlarda yaygın kullanımı olan ürolojinin vazgeçilmez bir enstrümanı olarak öne çıkmaktadır. Üreteral valv ise literatürde 70-80 vakanın görüldüğü ve çoğunluğunun çocukluk çağında görülüp, üreteroüreterostomi gibi büyük invaziv operasyonlarla tedavi edildiği nadir bir antite olarak karşımıza çıkmaktadır. Wall ve arkadaşları 1952'de üreteral valv tanı kriterleri olarak 1. Düz kas lif demetleri de içeren anatomik olarak gösterilebilen üreterin mukozal kıvrımları 2. Üzerindeki obstrüktif hastalık değişiklikleri ile altında normal bir üreter bulunan valv ve 3. olarak da başkaca mekanik ve fonksiyonel obstrüksiyon yapıcı sebep olmaması gibi üç bileşenin birarada bulunması gerektiğini belirtmişlerdir. Üroloji pratiğinde taş gibi sık karşılaşılan ve Wall kriterlerini tam olarak sağlayan üreteral valv gibi nadir görülen iki farklı antitenin aynı hastada bilateral üreterohidronefroz (UHN) ve böbrek fonksiyon testi (bft) bozukluğuna sebep olduğu hastanın tek seansta endoskopik olarak holmiyum lazerle tedavisini sunmayı amaçladık.

GEREÇ-YÖNTEM: 31 yaşında erkek hasta polikliniğimize şiddetli sağ yan ağrısı şikayeti ile başvurdu. Taş protokollü CT'de bilateral UHN (sağ üreter üst uçta 9 mm'lik üreter taşı ve sol üreter üst kesimde darlık?UHN) ve kreatinin:1,55 olması üzerine hastaya üreteroskopi planlandı. Önce sağ üreter taşı holmiyum lazerle fragmante edilerek sağ tarafa DJ stent konuldu. Fragmantasyonda 1 j ve 40 hz holmiyum lazer kullanıldı. Daha sonra sol tarafa tanısal üreteroskopi yapıldı. Sol üreter üst uçtan köken alan ve sol üreteri tamamen dolduran üreteral valv izlendi. Üreteral valv holmiyum lazerin 1,5 j ve 45 hz ile önce eksize edildi. Eksizyon sonrası yaklaşık 10 cm'lik valv katlantısı forcepsle dışarı alındı. Daha sonra da kalan dokular 3 j ve 30 hz holmiyum lazerle ablate edildi ve sol tarafa da DJ stent konuldu.

BULGULAR: Hastanın post-op 1. günde kreatinin değeri 1,02 gelmesi üzerine taburcu edildi. Eksize edilen dokunun patolojisi ise içinde yer yer kas dokusu da içeren üreteral valv ile uyumlu olarak geldi.

SONUÇ: Holmiyum lazer, üroloji pratiğinde taş, prostat hastalıkları, mesane tümörleri gibi birçok alanda kullanımının artmasıyla elde edilen tecrübeyle üreteral valv gibi nadir görülen daha ciddi problemlerin çözümünde de adeta bir maymuncuk vazifesi görerek biz ürologların en büyük yardımcısı olmaya devam etmektedir. Bu sunumumuzla da üreteral valvin holmiyum lazer teknolojisindeki gelişmelerle üreteroüreterostomi gibi büyük bir operasyon yerine deneyimli ellerde endoskopik olarak da tedavi edilebileceğini düşünmekteyiz.

Anahtar Kelimeler: üreteral valv, endoüroloji, holmiyum lazer

Keyhole İn Endourology: Endoscopic Treatment Of Ureteral Valves With Holmium Laser

Mehmet Emin Şirin[1], Mehmet Yılmaz[2], Mustafa Karaaslan[3]
[1]Aksaray Private Inova Hospital Urology Clinic, Aksaray
[2]Department Of Urology, University Of Freiburg-Medical Centre, Faculty Of Medicine, Freiburg, Germany
[3]Bingol State Hospital Urology Clinic, Bingol

INTRADUCTION: Holmium laser is widely used in urology practice in areas such as stone and prostate diseases.It stands out as an indispensable instrument. Ureteral valve, on the other hand, is seen in 70-80 cases in the literature and most of them are seen in childhood and treated with major invasive operations such as ureteroureterostomy,appears as a rare entity. Wall et al. established the ureteral valve diagnostic criteria in 1952. 1. Straight anatomically demonstrable mucosal folds of the ureter, including bundles of muscle fibers 2. Obstructive disease changes on valve with a normal ureter and Third, other mechanical and functional no obstructive causes. They stated that the three components should be together. In urology practice,the stones which is seen common on the other hand ureteral valve, which meet Wall criteria, is rare.The entity causes bilateral ureterohydronephrosis (UHN) and renal function test (BFT) impairment in the same patient.We aimed to present the endoscopic holmium laser treatment of the patient in a single session.

MATERIAL-METHODS: A 31-year-old male patient applied to our outpatient clinic with the complaint of severe right flank

pain. Ureteroscopy was planned for the patient due to bilateral UHN (9 mm ureteral stone at the upper end of the right ureter and stenosis?UHN in the upper part of the left ureter) and creatinine of 1.55 in the stone protocol CT. First, the right ureteral stone was fragmented with a holmium laser and a DJ stent was placed on the right side. 1 j and 40 hz holmium laser were used in the fragmentation. Then left side diagnostic ureteroscopy was performed. Ureteral valve originating from the upper end of the left ureter and completely filling the left ureter was observed. The ureteral valve was excised first with 1.5 j and 45 Hz of the holmium laser. Approximately 10 cm valve fold after excision was removed with forceps. Afterwards, the remaining tissues were ablated with 3 j and 30 Hz holmium lasers and left DJ stent was placed on the side.

RESULTS: The patient was discharged after the creatinine value was 1.02 on the 1st post-op day. Pathology of excised tissue on the other hand, it was compatible with the ureteral valve, which also contains muscle tissue in places.

CONCLUSION: The use of holmium laser in many areas such as stones, prostate diseases, bladder tumors in urology practice with the experience gained with increasing it continues to be the biggest helper of us urologists by acting as a keyhole. In this presentation, because of the developments in holmium laser technology, the ureteral valve, we think that it can be treated endoscopically in experienced hands instead of a major surgery such as ureteroureterostomy.

Keywords: ureteral valve, endourology, holmium laser

VS-35

Dev median loblu prostat kanserli olguda modifiye laparoskopik radikal prostatektomi

Deniz Demirci, Ahmet Dirik, Emrah Kızılay, Elnur Rzayev
Erciyes Üniversitesi, Üroloji Ana Bilim Dalı, Kayser

GİRİŞ ve AMAÇ: Prostat kanseri, erkeklerde en sık görülen 2. kanser olup sıklığı yaşla birlikte artmaktadır. Lokalize ve lokal ileri evre prostat kanserlerinde farklı tedavi modaliteleri olup erken tanı konulması halinde küratif sonuçlar elde edilebilmektedir. Bu sunumumuzda büyük median lobu olan lokalize prostat kanserli olguda kombine tur-prostatektomi ve laparoskopik radikal prostatektomi cerrrahi yöntemini ele aldık.

OZET: 62 yaş erkek, psa 9.8 olan hastaya çekilen multiparametrik MR bulgularında periferik zonda yer yer lineer ve silik hipodensiteler olup pi-rads 2 ile uyumlu gelmiştir. Yapılan transrektal ultrasound biyopside sağda 3 odakta (3+3) adenokarsinom gelmesi üzerine hastaya laparoskopik radikal prostatektomi planlandı. Median lobu belirgin ve mesaneye indante olan hastaya öncelikle litotomi pozisyonu verilip tur-prostatektomi için hazırlandı. Sistoüretroskopisi normal olan hastanın her iki orifisi de büyük median lob nedeniyle görülemedi. Öncelikle collings bıçağıyla rezeksiyon anastomoz hattı koterizasyonla belirlendi. Daha sonra median lob rezeksiyonu yapıldı. Median lob tamamen rezeke edildikten sonra bilateral orifisler görüldü. Son olarak laparoskopik radikal prostatektomi için anastomoz hattı yeniden oluşturularak işlem sonlandırıldı. Hastaya 3 yollu üretral kateter takılarak devamlı mesane irrigasyonu yapıldı. Cerrahi süre 70 dakika olup, çıkarılan doku 50 gram olarak ölçüldü. Hemen ardından supin pozisyonda laparoskopik radikal prostatektomiye geçildi. Laparoskopi esnasında,tur prostatektomi esnasında yapılan anastomoz hattı olarak oluşturulan sınır kullanılarak vezikoüretral anastomoz yapıldı. Hastaya drenaj kateteri konularak işlem komplikasyonsuz sonlandırıldı. İşlem süresi 4 saatti ve çıkarılan doku ise 130 gram olarak ölçüldü. Hastanın hastanede kalış süresi 4 gün, drenaj kateterli kalma süresi 6 gün, üretral kateterli kalma süresi 14 gündü. Post-op 14. günde çekilen sistogramda ekstravazasyon olmaması üzerine üretral kateter çekildi. Post-op 2. ayda alınan psa değeri 0.006 dan düşük görüldü. Patoloji raporunda median lob rezeksiyon sonucu benign prostat dokusu olarak raporlanırken, radikal prostatektomi materyali ise sağ ön kadran ve sağ arka kadranda (3+3) adenokarsinom olarak raporlandı.

SONUÇ: Büyük median lobu olan prostat kanserli seçilmiş olgularda önce median lob TUR-Prostatektomi ve Laparoskopik radikal prostatektomi kombine olarak uygulanabilir.

Anahtar Kelimeler: Büyük median lob, laparoskopik radikal prostatektomi, modifiye radikal prostat cerrahisi, prostat kanseri, transüretral prostat rezeksiyonu

Modified laparoscopic radical prostatectomy in a patient with giant median lobe prostate cancer

Deniz Demirci, Ahmet Dirik, Emrah Kızılay, Elnur Rzayev
Department of Urology, Erciyes University, Kayseri, Turkey

INTRODUCTION AND PURPOSE: Prostate cancer is the second most common cancer in men and its incidence increases with age. There are different treatment modalities in localized and locally advanced prostate cancers, and curative results can be obtained if early diagnosis is made. In this presentation, we discussed the combined TUR-prostatectomy and laparoscopic radical prostatectomy surgery method in a case with localized prostate cancer with a large median lobe.

SUMMARY: Multiparametric MRI findings of a 62-year-old male patient with psa 9.8 showed linear and faint hypodensities in the peripheral zone and were consistent with pi-rads 2. After the transrectal ultrasound biopsy revealed (3+3) adenocarcinoma in 3 foci on the right quadant, laparoscopic radical prostatectomy was planned for the patient.The patient, whose median lobe was prominent and indented into the bladder, was first placed in the lithotomy position and prepared for TUR -prostatectomy. The patient's cystourethroscopy was normal and both orifices could not be seen due to the large median lobe. First, the resection anastomosis line was determined by cauterization with a collings knife. Median lobe resection was then performed. After the median lobe was completely resected, bilateral orifices were seen. Finally, the anastomosis line was rebuilt for laparoscopic radical prostatectomy, and the procedure was terminated. A 3-way urethral catheter was inserted into the patient and continuous bladder irrigation was performed.The surgical time was 70 minutes and the removed tissue was measured as 50 grams. Immediately afterwards, laparoscopic radical prostatectomy was performed in the supine position. During laparoscopy, a vesichorethral anastomosis was performed using the border created as the anastomosis line made during the TUR-prostatectomy. The procedure was terminated without complications by placing a drainage catheter in the patient. The procedure time was 4 hours and the removed tissue was

130 grams. The patient's hospital stay was 4 days, with a drainage catheter 6 days, with a urethral catheter 14 days. Since there was no extravasation in the cystogram taken on the 14th post-op day, the urethral catheter was removed. The psa value obtained at the post-op 2nd month was found to be less than 0.006. While the median lobe resection result was reported as benign prostate tissue in the pathology report, the radical prostatectomy material was reported as (3+3) adenocarcinoma in the right anterior quadrant and right posterior quadrant.

CONCLUSION: In selected cases with prostate cancer with a large median lobe, median lobe TUR-Prostatectomy and Laparoscopic radical prostatectomy can be combined first.

Keywords: MODIFIED RADICAL PROSTATE SURGERY, LAPAROSCOPIC RADICAL PROSTATECTOMY, LARGE MEDIAN LOB, PROSTATE CANCER, TRANSURETRAL PROSTATE RESECTION

VS-36

Sol retroperitoneal laparoskopik kist eksizyonu + pyelolitotomi

Mehmet Özen[1], Mustafa Aydın[1], Uğur Öztürk[1], Hakan Yıldız[2], Reha Ordulu[2], Kemal Bala[2], Fatih Kuru[2], Yasin Kalaycı[2], Mustafa Kemal Atilla[2]
[1]Samsun Eğitim ve Araştırma Hastanesi, Üroloji Kliniği
[2]Samsun Üniversitesi Tıp Fakültesi Üroloji Ana Bilim Dalı

72 yaşında erkek hasta sol yan ağrısı şikayeti ile poliklinikte değerlendirildi. Hastaya çekilen kontrastsız alt-üst abdomen bt'de sol böbrek orta-alt pol posterior kısmında 77*77 mm basit kortikal kist ve sol üreteropelvik bileşkede 30*27 mm taş izlendi. Hastaya sol laparoskopik retroperitoneal kist eksizyonu + piyelolitotomi planlandı. Genel anestezi altında dorsal litotomi pozisyonunda 22 fr sistoskop ile sol tarafa 6 fr open-end üreter kateteri yerleştirildi. Hasta sol böbrek pozisyonuna alındı. Sol retroperitoneal alana giriş için petit üçgeninden 2 cm kesi ile künt diseksiyon yapılarak retroperitoneal alana parmak yardımıyla girildi. Balon dilatatör yerleştirilerek alan genişletildi. Bu noktadan 11 mm optik port girildi. Daha sonra direk görüş altında bir adet 10 mm ve bir adet 5 mm çalışma portları yerleştirildi. Vasküler yapılar korunarak diseksiyon yapıldı ve üretere ulaşıldı. Takiben böbrek alt poldeki kiste ulaşıldı, kist içeriği aspire edildi. Kist duvarı eksize edildi. Up bileşkede yaklaşık 3 cm lik taş palpe edildi. Takiben pelvis insize edilerek açıldı, forceps yardımıyla dışarı alındı. Üretere 6 fr 26 cm dj stent yerleştirildi. Üreter kesisi 4-0 emilebilir sütürlerle tek tek sütüre edildi. Taş organ torbası yardımıyla dışarı alındı. Akabinde loja bir adet sump dren konuldu, işleme son verildi.Postop 1.gün sondası çekildi.Postop 2.gün dren çekildi ve taburcu edildi.

Anahtar Kelimeler: laparaskopi, kist, pyelolitotomi

Left retroperitoneal laparoscopic cyst excision + pyelolithotomy

Mehmet Özen[1], Mustafa Aydın[1], Uğur Öztürk[1], Hakan Yıldız[2], Reha Ordulu[2], Kemal Bala[2], Fatih Kuru[2], Yasin Kalaycı[2], Mustafa Kemal Atilla[2]
[1]Samsun Training and Research Hospital, Urology Clinic
[2]Samsun University Faculty of Medicine Department of Urology

A 72-year-old male patient was evaluated in the outpatient clinic with the complaint of left flank pain. A 77*77 mm simple cortical cyst in the posterior part of the left kidney mid-lower pole and a 30*27 mm stone in the left ureteropelvic junction were observed in the uncontrasted lower-upper abdomen CT. Left laparoscopic retroperitoneal cyst excision + pyelolithotomy was planned for the patient. Under general anesthesia, a 6 fr open-end ureteral catheter was placed on the left side with a 22 fr cystoscope in the dorsal lithotomy position. The patient was placed in the left kidney position. To enter the left retroperitoneal area, blunt dissection was made with a 2 cm incision from the petit triangle and the retroperitoneal area was entered with the help of a finger. The area was expanded by placing a balloon dilator. From this point, the 11 mm optical port was entered. Then, one 10 mm and one 5 mm working ports were placed under direct vision. Dissection was performed while preserving the vascular structures and the ureter was reached. Subsequently, the cyst in the lower pole of the kidney was reached, and the contents of the cyst were aspirated. The cyst wall was excised. A 3 cm stone was palpated at the up junction. Subsequently, the pelvis was incised and opened, and was taken out with the help of forceps. A 6 fr 26 cm dj stent was placed in the ureter. The ureteral incision was sutured one by one with 4-0 absorbable sutures. The stone was taken out with the help of an organ bag. Subsequently, a sump drain was placed in the lodge, and the procedure was terminated.The catheter was removed on the postoperative 1st day. The drain was removed on the postoperative 2nd day and she was discharged.

Keywords: laparoscopy, cyst, pyelolithotomy

YAZARLAR İNDEKSİ

Abuarafeh, Mohannad PP-01
Acaroğlu, Rengin SS-215
Acet, Ahmet Anıl SS-142
Açıkgöz, Abdullah SS-181, SS-034, SS-006, PP-38, SS-097, SS-102, VS-16
Acinikli, Hüseyin PP-80
Aganovic, Damir VS-33
Ağlamış, Erdoğan SS-024
Ahmadlı, Chingiz PP-77, SS-129
Ahmadzada, Javid SS-209
Ahyai, Sacha SS-064
Ahyai, Sascha SS-002
Akalın, Mustafa Kaan SS-024, SS-062
Akan, Abdullah Talha SS-032, SS-172, SS-020
Akan, Mehmet Eren PP-66, PP-84, PP-85, VS-08
Akbaba, Kağan Türker PP-53, PP-87, SS-141
Akbay, Erdem PP-42, SS-178, PP-47
Akbay, Esat Kaan SS-205
Akbulut, Mehmet Fatih SS-201, SS-204
Akdağ, Abdullah SS-151
Akdaş, Enes Malik SS-008, SS-092
Akdere, Hakan PP-12, PP-50, PP-89
Akduman, Bülent SS-083
Akgül, Burak SS-054, PP-12, PP-75, SS-024, SS-121, SS-120, SS-168, SS-213
Akın, Yiğit PP-61, PP-76, PP-79, PP-80, PP-65, SS-207, PP-41
Akıncı, Ömer Batuhan VS-04
Akıncıoğlu, Emir SS-091
Akkurt, Abdullah PP-71, SS-118
Akman, Hüseyin SS-174
Aksakalli, Tugay SS-103
Aksaray, Eren Erdi VS-01, VS-19, VS-20
Aksay, Bugra SS-066
Akşit, Sinan SS-046
Aksoy, Emin SS-002
Aksoy, Hamit Zafer SS-157
Aksoy, Yılmaz SS-103
Aktoz, Tevfik SS-054, SS-121, SS-120, SS-168, SS-213
Akyol, Alp PP-92
Akyüz, Mehmet VS-15
Alan, Cabir SS-086
Albaba, Khaled SS-180
Albayrak, Ahmet Tevfik PP-84, SS-084, SS-119, PP-43, SS-173
Albayrak, Halil İbrahim PP-26
Albayrak, İbrahim Halil PP-69, PP-74, PP-31
Albayrak, Selami SS-140, SS-107
Aliyev, Niyameddin SS-150, SS-156, SS-056
Alkan, Aykut SS-024
Alkan, Erdal SS-062, VS-12
Alkış, Okan SS-112, SS-174
Alp, Bayram SS-212
Alsaadi, Daher PP-01
Altay, Barış PP-92
Altınkaya, Nurullah SS-126, PP-19, PP-13, SS-105
Altıntaş, Emre SS-166, SS-134
Altun, Ertürk PP-77, SS-129
Altunkaya, Nurullah SS-198
Altunkol, Adem PP-09
Altunrende, Fatih SS-021
Alzabadi, Hamzeh PP-01, SS-188
Alzamo, Omar SS-092
Aras, Bekir SS-112, SS-174
Aravacık, Erkan SS-167, SS-205
Arda, Ersan PP-40, PP-75, PP-37
Arıkan, Mehmet Gürkan PP-37
Arıkan, Özgür SS-130
Arman, Serhan PP-27
Arslan, Burak PP-15
Arslan, Muhammet PP-06
Arslan, Safa SS-106
Arslan, Serdar SS-129
Arslan, Umut SS-043, SS-099
Artuk, İlker SS-015, VS-15
Asdemir, Aydemir PP-32, PP-55, SS-060
Asfuroğlu, Ahmet VS-17, VS-30, VS-31, SS-195
Aslan, Halil Serdar PP-06
Aslan, Hayrettin SS-090
Ataçer, Ozan Mustafa PP-14, PP-50, PP-89
Atak Çakır, Pınar SS-098
Atakan, İrfan Hüseyin PP-50, PP-89
Atar, Feyzi Arda SS-159
Ateş, Erhan PP-08
Ateş, Mutlu VS-01, VS-19, VS-20, PP-07, PP-11, SS-208
Atik, Yavuz Tarık SS-193, SS-005, SS-133, SS-106
Atilla, Mustafa Kemal VS-36, SS-010, SS-055, SS-177, SS-185
Atış, Ramazan Gökhan SS-144, SS-160, VS-12
Avcı, İbrahim Erkut SS-008
Ay, Ramazan SS-174
Aybal, Halil Çağrı VS-14, SS-003, SS-063, SS-069, SS-070, SS-072, SS-075, SS-009, VS-09, VS-10, VS-26
Aydemir, Sabri SS-211
Aydın, Arif SS-143, PP-13, PP-81, SS-028, SS-198
Aydın, Hasan Rıza SS-157
Aydın, Mehmet Erhan SS-024, SS-067, SS-138
Aydın, Mustafa SS-177, SS-185, VS-36, SS-010, SS-055
Aydın, Osman VS-02
Aydın, Reşat PP-30, SS-029, SS-037
Aydin, Fevzi SS-080
Aygün, Sait VS-24
Ayhan, Lokman SS-066
Aykaç, Aykut SS-138
Ayrancı, Ali SS-076, SS-135, SS-137, SS-153, SS-104
Aytekin, Betül PP-52
Aytekin, Cuma SS-178
Ayten, Ali VS-21, SS-123
Babayiğit, Muammer SS-039
Bağcioğlu, Murat SS-036
Bahadır, Zeynep SS-076
Bajramovic, Senad VS-33
Bakdık, Süleyman PP-81
Baklacı, Utku SS-039
Bala, Kemal VS-36
Balaban, Yavuz SS-151
Balasar, Mehmet SS-143, PP-19, PP-13, PP-81, SS-028, SS-198, SS-036
Balcı, Melih SS-117
Balcı, Mustafa Bahadır Can SS-024
Baloğlu, İbrahim Halil PP-51, PP-67, PP-84, PP-85, SS-084, SS-196, SS-119, PP-43, SS-173
Baran, Caner SS-076, SS-024, SS-027, SS-032, SS-172, SS-020, SS-088
Barlas, İrfan Şafak VS-14, VS-09, VS-26, SS-003, SS-063, SS-069, SS-070, SS-072, SS-075, VS-07
Barlas, İrfan Şfak VS-13
Başağa, Yaşar SS-001, SS-031, SS-035
Başar, Halil SS-042, PP-10, PP-20, PP-33, PP-22, PP-29, PP-82, SS-012, VS-04
Başar, Halil VS-03
Başaranoğlu, Mert PP-42
Başboğa, Serdar SS-117, SS-132
Başer, Aykut PP-06, SS-152
Başgut, Özlem SS-047, PP-88
Baştuğ, Yavuz SS-158
Baydilli, Numan PP-16, PP-17, PP-27, SS-155
Baykal, Murat SS-104
Baykal, Serdar SS-008
Baynal, Enes Abdullah SS-008
Bayrak, Ahmet PP-82
Bayrak, Ömer SS-014, SS-047, PP-88, SS-182
Bayraktar, Ahmet Murat VS-24
Bayraktar, Arif Bedirhan SS-024
Bayraktar, Necmi SS-073, SS-190
Bayraktarlı, Recep Yılmaz SS-024
Bedir, Selahattin SS-077, PP-54, SS-023, SS-068, SS-216
Bekçi, Tümay SS-129
Benli, Erdal PP-45, SS-074, PP-44, SS-142, PP-34
Benlioğlu, Can SS-111, SS-004, SS-148

Berk, Batuhan Furkan PP-11
Beyatlı, Murat PP-10, PP-20, VS-03, SS-206
Beytur, Ali SS-212, PP-56, SS-041
Bıçak, Faruk PP-87
Bıçakcı, Ünal PP-38
Bıçakcıoğlu, Hüseyin SS-049
Bıçaklıoğlu, Fatih SS-157
Bildirici, Çağdaş SS-167, SS-205
Bilir, Burak PP-40, PP-75, SS-121, SS-120, SS-168, SS-213
Binbay, Murat VS-12
Bindayı, Ahmet SS-190
Biri, Hasan VS-17, VS-30, VS-31, SS-195
Birsöz, Bilgin VS-08
Bitkin, Alper VS-21
Bolat, Abdullah PP-20, PP-29
Bostancı, Erdal Birol VS-02
Bostancı, Mehmet Sühha SS-005
Bostanoğlu, Hediye Sevinç SS-013
Boyacı, Çağlar SS-145, SS-051
Boylu, Ahmet SS-172
Bozanoğlu, Vakkas PP-05
Bozkurt, Ali Seydi SS-036
Bozkurt, İbrahim Halil PP-53, PP-87, SS-141
Bozkurt, Muammer SS-116, SS-159, SS-199, SS-161
Bozkurt, Ömer Faruk SS-113, SS-162, SS-184, SS-210
Bozlu, Murat SS-178, PP-47
Bozlu, Mustafa SS-211
Bozpınar, Simay PP-83
Bozzini, Giorgio SS-002, SS-064
Bulut, Berk SS-024, PP-15
Bulut, Muhammed Enes SS-144
Bulut, Süleyman SS-013
Bursalı, Kerem PP-51, PP-66, PP-85, SS-196, VS-08
Bütün, Salih SS-057, SS-152
Büyükyılmaz, Funda SS-220
Çağlar, Emrah PP-22
Çağlar, Ufuk SS-204, SS-110, SS-135, SS-153, SS-104
Çakalağaoğlu, Fulya SS-207
Çakan, Murat SS-024
Çakıcı, Mehmet Çağlar SS-082, SS-144, SS-128, SS-160
Çakmak, Kutlucan SS-008
Çalık, Gökhan SS-076
Çamtosun, Ahmet PP-56
Can, Osman SS-159, SS-161, SS-191
Çanakcı, Cengiz SS-186
Canat, Halil Lutfi SS-159
Canat, Halil Lütfi SS-058
Canat, Lutfi SS-161
Caniklioğlu, Mehmet PP-05
Çaşkurlu, Hülya SS-082
Çavdar, Ömer Faruk SS-126
Çaviş, Mücahit SS-052
Çayan, Selahittin PP-47
Çayırlı, Abdullah PP-33
Çek, Hakkı Mete PP-14, SS-024
Çekmece, Ali Emre PP-67, PP-84, SS-084, SS-196
Çelen, Sinan SS-057, VS-23
Çelik, Hüseyin VS-27, PP-56
Çelik, Mecit PP-57, SS-125
Çelikkaleli, Ferhat PP-25
Cesur, Gürkan SS-141
Çetin, Buğra SS-076
Çetin, Taha PP-53
Çetinkaya, Mehmet SS-181, PP-38, SS-097, SS-102, SS-006, SS-034, VS-16
Ceviz, Kazim VS-02
Ceviz, Kazım VS-24, SS-147
Ceylan, Oğuzhan SS-042, PP-10, VS-03
Çiçek, Çağatay SS-076
Çiçek, Mehmet Çağatay SS-052, SS-175
Çiçek, Muhammet SS-082
Çift, Ali SS-111, SS-004, SS-148
Çiftçi, Halil PP-26, PP-31
Çiftçi, Mehmet SS-113, SS-162, SS-184
Çiftçi, Osman Çağatay PP-77
Çil, Gökhan SS-207
Çimen, Hacı İbrahim SS-005, SS-106, SS-133
Çimen, Sertaç PP-21, PP-83
Çimen, Sertaç SS-080
Çimen Güler, Sanem SS-080
Çınar, Mahmut PP-53, PP-87, SS-141
Çınar, Naci Burak SS-008, SS-092
Cinislioglu, Ahmet Emre SS-149
Çırakoğlu, Abdullah PP-45, SS-074, PP-44, SS-142, PP-34
Çoban, Ferhat SS-004, SS-148
Çoban, Soner SS-059, SS-145, SS-051, SS-048, PP-52, SS-006
Çoban, Ulaş PP-38, SS-097, SS-102, VS-16
Coğuplugil, Adem Emrah PP-54
Çolak, Sevgi SS-217
Çolakerol, Aykut PP-28, SS-050, SS-001
Çolakoğlu, Yunus SS-093, VS-32
Coşer, Şeref SS-117, SS-112, SS-174
Coşkun, Burhan SS-052, SS-007, SS-006
Coşkun, Osman PP-09
Çulha, Mehmet Gökhan SS-220, SS-024, SS-032, SS-017, SS-020, SS-022, SS-025, SS-088
Çulha, Mustafa Melih SS-092
Çulha, Yeliz SS-215, SS-220
Çulpan, Meftun SS-207, SS-144, SS-128, SS-131, SS-160
Dadashov, Renat VS-17, VS-30, VS-31, SS-195
Dağlı, İsa PP-33, PP-22, SS-012, VS-03
Dalkılınç, Ayhan PP-85
Danacıoğlu, Yavuz Onur SS-024
Danış, Eyyüp SS-161, SS-191
Dede, Nisa Güneş SS-012
Değer, Müslim Doğan SS-054
Değirmenci, Tansu PP-53, PP-87, SS-141
Değirmentepe, Recep Burak SS-199
Demir, Ecem SS-122
Demir, Mehmet PP-26, PP-69, PP-74, PP-31
Demir, Muhammed Yusuf VS-21
Demir, Samet PP-62
Demir, Selamettin SS-131
Demir, Yiğit VS-19, PP-07, SS-208
Demirbaş, Murat SS-145
Demirçakan, Halil PP-18
Demirci, Aykut SS-042, PP-82, VS-04, PP-02
Demirci, Deniz VS-35, SS-155
Demirci, Volkan SS-023
Demirdöğen, Oğuz SS-076
Demirdöğen, Şaban Oğuz SS-149
Demirel, Burak Can PP-40
Demirel, Doruk SS-013
Demirel, Hüseyin Cihan SS-196
Demirelli, Erhan SS-024, PP-77, SS-129
Demirkıran, Engin Denizhan SS-083
Demirkol, Mehmet Kutlu SS-038
Demirtaş, Abdullah SS-076
Deniz, Abdulhaluk PP-82
Deniz, Mehmet Eflatun PP-09
Dil, Eyüp SS-076
Dinçer, Erdinç SS-176
Dinçer, Şebnem SS-218, SS-219
Dinçer, Selvi SS-122
Dinçer Tabak, Selvi SS-139
Dinçkal, Mustafa SS-091, VS-22
Dirik, Ahmet PP-16, VS-35
Dizdaroğlu, Çağlar SS-135, SS-153
Doğan, Ahmet Emin PP-68, PP-21
Doğan, Cem SS-076
Doğan, Deniz SS-144
Doğan, Kazım SS-024
Doğan, Neslihan Temiz SS-038
Doluoğlu, Ömer Gökhan SS-197

Döner, Taha SS-086
Doruk, Hasan Erdal PP-42, SS-178
Durak, Hüseyin Mert PP-68, SS-024
Duran, Mesut Berkan SS-057, SS-152, PP-06, VS-23, SS-114
Durmuş, Emrullah SS-071
Dursun, Murat PP-30, SS-046, SS-029, SS-037
Düşünüş, Yunus Emre PP-86
Duvarci, Mehmet VS-03, VS-06, VS-14
Duvarcı, Mehmet SS-042, PP-10, PP-20, PP-33, SS-003, SS-063, SS-070, SS-075
Düzgün, Duran SS-057, SS-152, PP-06, VS-23
Ecer, Gökhan PP-13, PP-37, PP-73, PP-81, PP-90, SS-028, SS-198
Efiloğlu, Özgür SS-144, SS-024, SS-128, SS-130
Ekenci, Berk Yasin PP-68, PP-21, PP-83
Ekşi, Mithat PP-49, VS-18
Ektiren, Mehmet PP-67
Elçiçek, Yusuf PP-28, PP-86
Er, Mehmet Can SS-181
Er, Orhan SS-078
Eraslan, Aşır PP-21
Erbay, Mehmet Erkan SS-130
Erbin, Akif SS-201, SS-204, SS-153
Erçil, Hakan SS-066
Erdal, Feyzi Sinan SS-089
Erdem, Dilek SS-006
Erdem, Erkan SS-044
Erdemoğlu, Onur PP-53, PP-87, SS-141
Erdik, Anıl SS-106, SS-193, SS-005, SS-133
Erdoğan, Erhan PP-27, PP-60
Ergin, Giray VS-17, VS-30, VS-31, SS-195
Ergin, İsmail Emre PP-32, SS-060
Ergül, Rifat Burak SS-046
Ergün, Kasım Emre PP-92, SS-024, VS-22
Ergün, Osman SS-049
Erihan, İsmet Bilger SS-036
Erkan, Anıl SS-059, SS-145, SS-164, SS-117, SS-048
Erkan, Erkan SS-076
Erkoç, Mustafa SS-161, SS-032, SS-172, SS-088
Erkurt, Bülent SS-076
Ermeç, Bahadır SS-026, SS-017
Ermiş, Osman SS-140
Eroglu, Tolga SS-202
Eroğlu, Tolga SS-124, SS-203
Eroğlu, Ünsal SS-132
Erol, Eren PP-19, PP-13, PP-81
Erol, Haluk SS-200
Ersay, Ahmet Reşit SS-086
Ertaş, Kemal SS-030, SS-094, SS-040
Erturhan, Mehmet Sakıp SS-182
Eryılmaz, Kadir SS-049
Eser, Ali PP-72
Esmeray, Abdullah SS-201, SS-204, SS-110
Evren, İsmail SS-018, SS-123
Ezer, Mehmet SS-154, SS-183
Fakir, Ali Emre VS-21, SS-123
Gazel, Eymen SS-003, SS-063, SS-069, SS-070, SS-072, SS-075
Geçit, İlhan VS-27, PP-56
Gelmiş, Mücahit SS-135, SS-153
Germiyanoğlu, Rüştü Cankon PP-57, SS-125
Gıca, Şakir SS-038
Girgin, Reha SS-083
Göger, Yunus Emre SS-143, SS-126
Gökalp, Fatih SS-180
Göktaş, Serdar SS-134
Göktuğ, Hasan Nedim Göksel PP-68
Gölbaşı, Abdullah SS-155
Gönültaş, Serkan SS-024, PP-15
Görgel, Sacit Nuri PP-61, PP-76, PP-79, PP-80, PP-65, SS-207, PP-41, PP-24
Görür, Sadık SS-180
Gozen, Ali Serdar SS-002
Gözen, Ali Serdar SS-209, SS-064
Güdük, Emre PP-05
Gül, Abdullah PP-52
Gül, Deniz SS-193, SS-005, SS-133, SS-106
Gül, Murat SS-134
Güldibi, Furkan SS-126
Güler Çimen, Sanem PP-21
Güleser, Ahmet Semih SS-031, SS-021
Gülmez, Murat VS-12
Gültekin, Hüseyin PP-25, SS-013, PP-59, SS-132, PP-18
Gülter, Mehmet Yusuf SS-177
Gümrükçü, Gülistan SS-207
Gumus, Kemal PP-03, SS-115
Gümüş, Kemal SS-071, SS-100
Günay, Kadir Cem SS-173
Günay, Nazım Furkan SS-137
Günel, Hümeyra SS-207
Güneyli, Serkan SS-078
Güngör, Hasan VS-27, SS-041
Günseren, Kadir Ömür SS-052, SS-192
Gürbüz, Ali Sami SS-036
Gürbüz, Zafer Gökhan SS-066
Gürlen, Güçlü SS-066
Gürsoy, Fatıma SS-207
Gürtan, Emin PP-05
Guven, Selcuk SS-002
Güven, Emre Onur SS-086
Güven, Merve Nur SS-122
Güven, Selçuk PP-19, PP-13, SS-064
Güzel, Özer SS-117
Güzelburç, Vahit SS-098, SS-076, SS-107
Güzelsoy, Muhammet SS-145, SS-048
Hacibey, Ibrahim PP-86
Hacıosmanoğlu, Taner PP-51, PP-66, PP-84, PP-85, SS-084, SS-196, VS-08, SS-119
Halat, Ahmed Ömer PP-72
Halis, Ahmet SS-110, SS-153
Hamayel, Daliya SS-188
Hamidi, Nurullah PP-10, VS-04, SS-206
Hamidzade, İlkin SS-076
Hamurcu, Dilek SS-042
Hancı Sevinç, Burcu SS-176
Hanoğlu, Lütfü SS-098
Hekimoğlu, Azad PP-68
Hermanne, Thomas SS-002
Herrmann, Thomas SS-064
Hızlı, Fatih SS-042, PP-22, PP-29
Horasanlı, Kaya SS-084, SS-109, SS-173
Horsanalı, Mustafa Ozan SS-078
Horuz, Rahim SS-140
Huseynov, Joshgun VS-21
İbiş, Muhammed Arif SS-113, SS-162, SS-184, SS-210
İbrahimov, Vusal PP-17
İmamoğlu, M. Abdurrahim SS-080
İmamoğlu, Muhammet Abdurrahim PP-68, PP-21, PP-83
İpek, Osman Murat SS-176
İplikçi, Ayberk SS-053, SS-128, SS-130
İplikçi, Ayberk SS-082
İrkılata, Lokman SS-177, SS-185, SS-055
Işıkay, Levent PP-05
Işıkdığan, Mustafa PP-22
İsmailoğlu, Eren SS-078
Issı, Yaşar SS-078
İvelik, Halil İbrahim SS-112
İyigün, Emine SS-216
Kaçan, Turgay SS-197, SS-024, SS-087
Kaçtan, Mehmet Çağrı SS-140
Kadıhasanoğlu, Mustafa SS-202, SS-061
Kadim, Nurullah PP-45
Kadıoğlu, Ateş SS-037, PP-30, SS-046, SS-001, SS-029
Kalaycı, Yasin VS-36
Kalaylı, Yasemin PP-88
Kalemci, Mustafa Serdar VS-22

Kalemci, Serdar PP-92
Kalkan, Abdülbaki SS-059
Kalkanlı, Arif PP-30
Kalyenci, Bedreddin SS-111, SS-004, SS-148
Kalyoncu Ayçenk, Aybegüm PP-44
Kanberoğlu, Hüseyin VS-15
Kandemir, Emre PP-46, PP-48, PP-63, SS-108
Kandıralı, İsmail Engin PP-28, SS-050, SS-001
Kankanlı, Arif SS-037, SS-029
Kanyılmaz, Selcen SS-022
Kara, Burak PP-38
Kara, Burak Yavuz SS-097, SS-102, VS-16, SS-006, SS-034, SS-181
Karaarslan, Mustafa SS-187, SS-016, PP-35
Karaaslan, Mustafa SS-125, VS-11, SS-101, VS-34
Karabacak, Mahmut Can SS-167, SS-205
Karabacakoğlu, Burak SS-167, SS-165, SS-205
Karaburun, Murat Can SS-039
Karaca, Erkin SS-167, SS-205
Karaca, Yavuz PP-60
Karadağ, Mert SS-076
Karademir, Barış SS-167, SS-205
Karadeniz, Muhammed Nur PP-26, PP-69, PP-74, PP-31
Karagöz, Mehmet Ali SS-036, SS-198, SS-017, SS-020
Karahanlı, Ökkeş İbrahim PP-27
Karakeçi, Ahmet SS-085, SS-169
Karakoç, Oktay SS-214, SS-183
Karaköse, Ayhan PP-36, SS-136
Karakuş, Burak SS-107
Kardaş, Sina PP-15
Kargı, Taner SS-146, VS-21
Karkin, Kadir SS-066
Kart, Mücahit SS-114
Kartal, İbrahim Güven SS-112, SS-174
Kasap, Yusuf VS-02
Katı, Bülent PP-69, PP-31
Kaya, Coşkun SS-024, SS-067
Kaya, Engin SS-068
Kayar, Rıdvan PP-62, VS-15
Kaygısız, Onur SS-052, SS-170
Kaymak, Şerafettin PP-68
Kaynak, Yurdaer SS-033
Kaynar, Mehmet SS-134
Kazan, Ercan PP-71, SS-118
Kazan, Hüseyin Özgür SS-112, SS-174
Kazan, Melike SS-038
Kazıcı, Hakan Görkem SS-090
Keleş, Ahmet SS-053, SS-085, SS-169
Keleş, Mevlüt PP-45, SS-074, PP-44, SS-142
Keser, Ferhat SS-131, SS-160
Keseroğlu, Buğra Bilge SS-197, PP-23, PP-57
Kesici, Mehmet Furkan SS-076, PP-27
Keskin, Alper PP-61, PP-76, PP-79, PP-80, PP-65
Keskin, Emin Taha SS-035, SS-058, SS-194
Keskin, Faruk SS-212, SS-041
Keten, Tanju SS-117, SS-132
Khamid Zada, İlkin SS-082
Khanmammadova Önder, Narmina SS-144
Kılıç, Enes SS-001
Kılıç, Mert SS-095
Kılıç, Metin SS-059, SS-145
Kılıç, Özcan SS-134
Kılıç, Şahin VS-20, PP-07, PP-11, SS-208
Kılıçarslan, Hakan SS-170, SS-175
Kılıççalan, İbrahim SS-077
Kılınç, Muzaffer Tansel SS-143
Kınık, Abdullah Harun SS-076, PP-15
Kırdağ, Mustafa Koray SS-177, SS-010, SS-055
Kırdar, Mehmet SS-152, VS-23
Kireççi, Sinan Levent PP-66, VS-08
Kızılay, Emrah VS-35, PP-17, PP-27
Kızılay, Fuat PP-92
Kızılkan, Yalçın PP-25, PP-59, SS-132, PP-18
Koç, Akif SS-059, SS-145, SS-164, SS-048
Koç, Gökhan SS-167, SS-205
Koca, Orhan SS-006
Kol, Arif PP-08
Kolu, Ahmet Can SS-099
Konyalioğlu, Ersin SS-011
Köprü, Burak VS-17, VS-30, VS-31, SS-195
Korğalı, Esat PP-32, PP-55, SS-060
Korkmaz, Emre VS-32
Koruyucu, Melike SS-013
Köse, Hasan Salih SS-106
Köse, Muhammed SS-128
Köse, Osman PP-61, PP-76, PP-79, PP-80, PP-65, PP-41, SS-005, SS-106, SS-133
Köseoğlu, Burak SS-132
Köseoğlu, Hikmet SS-124, SS-202, SS-203
Kotan, Zeynep SS-012
Kubilay, Eralp SS-039
Küçük, Emrah SS-185
Küçük, Eyüp Veli SS-189, SS-207
Küçük, Tarık PP-21
Küçüktopçu, Onur SS-198
Kulak, Bilal SS-180
Koloğlu, Rahime Feyza SS-048
Kurt, Hasan Anıl SS-086
Kuru, Fatih VS-36, SS-010, SS-055, SS-177
Kuru, Ömer SS-022
Kurul, Niyazi Özgür PP-53
Kutlu, Hüseyin SS-148
Kutluay, Onur SS-059
Kutsal, Cemil PP-67, PP-84, SS-084, SS-006, SS-109, SS-119, PP-43, SS-173
Kuvan, Hasan Can SS-121, SS-120, SS-168, SS-213
Laguna, Maria Pilar SS-207
Laçi, Ilirian PP-93
Macit, Mücahit SS-103
Madendere, Berk SS-076
Madendere, Serdar SS-095
Madsar, Ömer PP-26
Mamedov, Gardashkhan SS-150, SS-156
Mammadov, Anar SS-127, VS-25
Memik, Ömür SS-081
Meriç, Arda SS-110, SS-137
Misrai, Vicent SS-064
Misrai, Vincent SS-002
Mukhtarov, Emil SS-150, SS-156, SS-056, SS-163
Müldür, İhsan Barış SS-113, SS-162, SS-184, SS-210
Muratoğlu, Murathan PP-87
Müslümanoğlu, Ahmet Yaser PP-86, SS-207, SS-050, SS-001
Mustafa, Mahmoud PP-01, SS-188
Mustafa, Shifa SS-188
Mutluay, Fatma SS-098
Nalbant, İsmail SS-142
Nart, Muhammet Bilal PP-53, PP-87, SS-141
Nazlı, Oktay SS-091
Nebioğlu, Ali PP-47
Nehir, Uygar PP-67
Oğraş, Mehmet Sezai SS-024
Öğreden, Ercan PP-77, SS-129
Oğuz, Fatih SS-041
Oğuz, Ural PP-77, SS-129
Oksay, Taylan SS-211, SS-049
Öktem, Çağrı SS-197, SS-024
Okumuş, Barış SS-006
Okyay, Yavuz Selim SS-038
Ölçücü, Mahmut Taha SS-111, VS-19, PP-11, SS-208
Olcucuoglu, Erkan VS-02
Olcucuoglu, Esin VS-02
Ölçücüoğlu, Erkan VS-24
Ölçücüoğlu, Esin VS-24
Önem, Kadir SS-181, SS-097, SS-102, SS-006, SS-034, PP-38, VS-16
Öner Dinçbaş, Fazilet SS-122

Onur, Rahmi SS-169
Ordulu, Reha VS-36, SS-010, SS-055, SS-177, SS-185
Örnek, Ömer Faruk VS-05
Ötünçtemur, Alper SS-161, SS-032, SS-172, SS-017, SS-020, SS-022, SS-088
Oz, Goktan Alptug PP-12, PP-50, PP-40
Öz, Göktan PP-75
Öz, Göktan Alptuğ PP-14, PP-89
Özbey, İsa SS-103
Özbilen, Mert Hamza SS-167
Özcan, Cihat PP-54
Özcan, Levent SS-088
Özcan, Serkan PP-61, PP-76, PP-79, PP-80, PP-65, PP-41
Özdemir, Enver SS-076, PP-15
Özdemir, Harun SS-058, SS-194
Özdemir, İlker PP-37
Özden, Cüneyt PP-25, PP-59, SS-132, PP-18
Özden, Esra SS-216
Özen, Mehmet SS-177, VS-36, SS-010, SS-055
Özer, Caner PP-14, PP-50, PP-89
Özer, Halil SS-134
Özer, Muhammed Selçuk PP-23
Özercan, Ali Yasin SS-132
Özervarlı, Muhammet Fırat SS-037
Özgök, İbrahim Yaşar SS-023
Özgör, Faruk SS-201, SS-204, SS-076, SS-110, SS-135, SS-137, SS-153, SS-104
Özgür, Berat Cem SS-197, SS-024
Özgür, Cem SS-076
Özkan, Caner SS-211
Özkanlı, Sıdıka Şeyma SS-207
Özkaya, Fatih SS-103
Özkaya, Muharrem SS-006
Özkent, Mehmet Serkan SS-143, SS-096, SS-166
Özlülerden, Yusuf SS-057, SS-152, PP-06
Özsoy, Emrah SS-015, PP-62
Özsoy, Şule SS-207, SS-001
Öztürk, Abuzer PP-32, SS-060
Öztürk, Erdem PP-10, PP-20, SS-012, VS-03
Öztürk, Mehmet SS-047, PP-88, SS-155
Öztürk, Metin İshak SS-207
Öztürk, Murat PP-52
Öztürk, Öykü VS-12
Öztürk, Sefa Alperen SS-211
Öztürk, Ufuk PP-68
Öztürk, Uğur SS-065, SS-177, VS-36, SS-010, SS-055
Özyaman, Onur SS-083
Parlak, Leymune PP-26
Paşalı, Şahin PP-18
Paslanmaz, Filip PP-28
Pazir, Yaşar SS-061
Pazır, Yaşar SS-204
Pazir, Yaşar SS-201
Pehlevan, Emre SS-158
Pehlivan, Yasin SS-157
Peker, Selim Can SS-077
Pekyürek, Melike SS-122
Pelit, Eyyüp Sabri PP-69, PP-31
Pişkin, Mehmet Mesut SS-028
Polat, Emre Can SS-032, SS-020, SS-088
Polat, Hakan VS-18
Polat, Muhammed Emin SS-125, VS-24, VS-02
Porgalı, Sefa Burak SS-180
Porreca, Angelo SS-002, SS-064
Ragab, Mostafa SS-144
Ramazanoğlu, Mehmet Akif SS-046, SS-157
Raval, Abid VS-28, PP-91
Raval, Ashiq PP-91
Resim, Sefa SS-038
Romero Otero, Javier SS-064
Rzayev, Elnur VS-35
Sabanovic Bajramovic, Nirvana VS-33
Sabuncu, Kenan SS-172, SS-017, SS-020
Sabuncu, Kubilay SS-140
Sadioğlu, Fahri Erkan SS-113, SS-162, SS-184, SS-210
Sağır, Ahmet Eren SS-194
Sağır, Süleyman SS-014
Sağlam, Hasan Salih SS-133
Şahan, Murat PP-87, SS-141
Şahin, Orhan SS-022
Şahin, Sergen PP-28
Şahin, Süleyman SS-116
Şahingöz Erdal, Gülçin SS-089
Şahinler, Emre Burak PP-60
Salar, Remzi SS-100
Şalvarci, Ahmet SS-036
Şam Özdemir, Merve SS-058
Sambel, Murat SS-046
Şambel, Murat VS-01, VS-19, VS-20, PP-07, PP-11, SS-208
Sancaklı, Özgür PP-61
Sandikçi, Fatih SS-080
Sarı, Hilmi PP-83
Sarı, Sercan PP-05
Sarıkaya, Kubilay SS-113, SS-162, SS-184, SS-210
Sarıkaya, Mehmet SS-108
Sarıkaya, Selçuk SS-077, SS-023
Sarılar, Ömer SS-201, SS-204, SS-076, SS-110, SS-135, SS-137, SS-153, SS-104
Satır, Atilla SS-059, SS-145, SS-051
Savun, Metin SS-093
Saygın, Hüseyin PP-32, PP-55, SS-060
Scoffone, Cesare Marco SS-064, SS-002
Seçkiner, İlker SS-182, SS-155
Şefik, Ertuğrul PP-53
Şeker, Kamil Gökhan PP-91, SS-127, VS-25, VS-28, VS-29
Şekerel, Levent Denis SS-110
Seki, Ahmet PP-21
Şekkeli, Sami SS-137
Selmi, Volkan PP-05
Semerci, Bülent PP-92
Semerciöz, Atilla SS-050
Şen, Haluk SS-047, PP-88, SS-155
Şendoğan, Furkan VS-12, SS-062
Senel, Samet VS-02
Şenel, Samet SS-013, SS-209
Şener, Enes PP-29
Şengel, Erhan PP-74, PP-31
Şengiz Erhan, Selma SS-139
Şengül, Mesut SS-181, VS-16, SS-097, SS-102, SS-006, SS-034
Şengüll, Mesut PP-38
Şenocak, Çağrı SS-113, SS-162, SS-184, SS-210
Serdaş, Turgut SS-010
Sert, İbrahim Ünal PP-81
Sertkaya, Zülfü SS-035, SS-031
Sever, Sait SS-111, SS-004, SS-148
Sevim, Mehmet SS-112, SS-174
Sevinç, Ahmet Halil SS-176
Seyis Sibal, Nurten SS-157
Sezgin, Tezcan PP-90
Sezgin, Veysel SS-032, SS-172, SS-022, SS-088
Sibal, İbrahim SS-157
Sicimli, Can PP-54, SS-023
Şığva, Hakan SS-180
Şimşek, Abdülmütalip SS-093
Şimşek, Abdulmuttalip SS-194, SS-191
Şimşek, Abdülmuttalip VS-32
Şimşek, Alper SS-057, VS-23
Sinanoğlu, Orhun PP-60
Şipal, Timuçin PP-58
Şirin, Mehmet Emin SS-101, VS-11, VS-34, PP-35, SS-016, SS-187
Sobay, Resul SS-189, SS-207
Sökmen, Doğukan SS-035, VS-28, VS-29, SS-031
Sonbahar, Emrah SS-025
Sönmez, Leyla Öztürk SS-028

Sönmez, Mehmet Giray PP-19, PP-13, SS-105, PP-81, SS-028, SS-198
Sönmez, Salih Zeki SS-050
Sönmezay, Erkan SS-202
Soytaş, Mustafa SS-140
Sözeri, Asiye PP-59
Spahiu, Alketa PP-93
Suçeken, Ferhat Yakup VS-05
Süelözgen, Tufan SS-167, SS-205
Sulaimanov, Saparali PP-08
Sümer, Alpay PP-90
Süngü, Nuran PP-23
Sungur, Ubeyd VS-21
Sürme, Mehmet Beşir SS-019
Tahra, Ahmet SS-144, SS-189
Talih, Gamze PP-16
Tamkaç, Nezih SS-180
Tanrıbuyurdu, Bertan SS-175
Tantekin, Ömer Onur PP-51, SS-076
Tarhan, Halil İbrahim PP-52
Tarhan, Oğuz SS-167, SS-205
Taşçı, Ali İhsan VS-21
Taşkin Türkmenoğlu, Tuğba SS-080
Taşpınar, Mehmet Şakir PP-05
Tastemur, Sedat SS-125, VS-02
Tataroğlu, Özgür Deniz SS-058
Tavşan, Kamuran SS-134
Tek, Mesut SS-178
Teke, Kerem SS-111
Tekin, Ali VS-22
Tekin, Eyyüp SS-167
Tekinaslan, Hakan PP-61, PP-76, PP-79, PP-80, PP-65
Telli, Engin SS-092
Temel, Muhammed Cihan PP-64
Temiz, Mustafa Zafer SS-076, SS-001
Tezcan, Hatice PP-58
Tığlı, Taylan SS-167, SS-205
Tok, Birgül SS-129
Tok, Doğan Sabri PP-77, SS-129
Toksöz, Arife SS-114
Tokuç, Emre SS-015, SS-158
Topaktaş, Ramazan SS-207, PP-62
Topal, Ahmet SS-028
Topcu, Ibrahim SS-212, VS-27
Topcu, Umur Cem VS-20, PP-07, PP-11, SS-208
Topçu, İbrahim PP-56, SS-041
Toplu, Umur Cem VS-01
Toprak, Hatice PP-63
Toprak, Tuncay SS-043, SS-099
Topuz, Bahadır SS-006, SS-068
Tozsin, Atınç PP-40, PP-75, SS-121, SS-120, SS-168, SS-213
Tüfekçi, Ahmet SS-182
Tüfekçi, Burak SS-144, SS-128
Tuğcu, Volkan SS-127, VS-25, VS-28, VS-29, PP-91
Tüken, Murat SS-127, VS-25
Tunc, Lutfi SS-002
Tunc, Lütfi VS-07
Tunç, Lütfi VS-06, VS-14, SS-009, VS-09, VS-10, VS-13, VS-26, SS-064, SS-003, SS-063, SS-069, SS-070, SS-072, SS-075
Tuncekin, Adem PP-70
Tuncel, Altuğ SS-117
Turan, Levent SS-192
Turan, Serdar PP-30, SS-029
Turançiftçi, Uğur SS-154
Turğut, Ömer SS-047, SS-014, PP-88
Turhan, Nesrin PP-18
Türk, Semih PP-51, PP-85, SS-196
Türkmen, Nihat SS-084, SS-119
Türkoğlu, Ali Rıza SS-059, SS-145, SS-048
Türksever, Meliha PP-58
Türktekin, Nurettin SS-044
Turna, Burak VS-22
Uçmak, Harun PP-13
Üçok, Hakan SS-165
Ücük, Hatice PP-88
Uçurmak, Ferhat SS-180
Ugan, Cankat PP-29
Uğur, Doğucan Nuri PP-54
Uğur, Mücahit SS-010, SS-055
Ulubay, Mahmut SS-185
Uluç, İsa SS-092
Ulus, İsmail PP-86
Ünal, Muhlis SS-008, SS-092
Ünal, Umut PP-09
Üroonkoloji Çalışma Grubu, Türk Üroloji Akademisi SS-006
Uslu, Mehmet SS-214, SS-154, SS-036
Üstün, Mehmet Erkan SS-019
Üstün, Mehmet Hakan SS-145
Üstündağ, Yasemin SS-048
Utlu, Adem SS-103
Uysal, Burak SS-005, SS-106, SS-133
Uysal, Ersoy PP-24
Uysal, Fahrettin Şamil PP-83
Uzel, Tuncel PP-10, PP-33, PP-82, SS-206
Velibeyoğlu, Arslan Fatih PP-55, SS-060
Voyvoda, Bekir SS-079
Vural, Fatma SS-217
Vuruşkan, Berna Aytaç SS-006
Vuruşkan, Ediz SS-066
Yağmur, İsmail PP-69, PP-31
Yahşi, Sedat SS-147
Yalcin, Serdar SS-068
Yalçın, Berrin SS-124, SS-203
Yalçın, Serdar SS-009, SS-003, SS-063, SS-069, SS-070, SS-072, SS-075
Yaldır, Fatih SS-177
Yaman, Önder SS-039
Yanaral, Fatih VS-12
Yaprak, Gökhan SS-122
Yarımoğlu, Serkan PP-87, SS-141
Yaşar, Yusuf SS-047
Yaşayacak, Muhammed PP-90
Yatağan, Onur SS-057, PP-06, VS-23
Yavaşcaoğlu, İsmet SS-052, SS-192
Yavuz, Enes SS-159, SS-199
Yavuzsan, Abdullah Hızır PP-51, PP-66, VS-08
Yaz, İlyas SS-083
Yaz, Yunus SS-057, PP-06
Yazar, Ramazan Ömer SS-050
Yazıcı, İbrahim SS-074, SS-142
Yazılı, Hüseyin Burak SS-135, SS-137, SS-104
Yeni, Sezgin SS-170
Yetemen, Melih SS-175
Yığman, Metin SS-171
Yildirim, Çağlar SS-065
Yıldırım, Abdullah SS-038
Yıldırım, Asıf SS-053, SS-076, SS-082, SS-024, SS-207, SS-144, SS-128, SS-130, SS-131, SS-160
Yıldırım, Emine PP-15
Yıldırım, Fatih SS-157
Yıldırım, Halil Cumhur SS-122
Yıldırım, Ümit SS-214, SS-183
Yıldız, Ahmet Emre PP-08, SS-200
Yıldız, Ali Kaan SS-197, PP-23, PP-57, SS-087
Yıldız, Berk SS-192
Yıldız, Hakan VS-36, SS-055, SS-177, SS-185
Yıldız, Oğuzhan SS-135, SS-137, SS-104
Yilmaz, Sercan SS-068
Yılmaz, Ahmet Burak PP-23
Yılmaz, Ali Haydar SS-019
Yılmaz, Burak PP-90
Yılmaz, Burcu Sanal PP-48
Yılmaz, Kayhan SS-208
Yılmaz, Mehmet PP-35, SS-016, SS-187, VS-11, VS-09, VS-26, SS-003, SS-063, SS-069, SS-070, SS-072, SS-075, SS-101, VS-34
Yılmaz, Ömer SS-076

Yılmaz, Resul SS-028
Yılmaz, Sercan SS-064
Yitgin, Yasin PP-36, SS-136
Yoldaş, Mehmet SS-179, SS-205, SS-011, SS-024
Yorulmaz, Enis Mert PP-41
Yörüsün, Mehmet Emre PP-72
Yüce, Ahmet SS-074, PP-34
Yücel, Mehmet Özgür SS-111, SS-004, SS-148
Yücetaş, Uğur SS-202
Yurtseven, Emre SS-091
Yusuf, Reşit SS-110, SS-104
Yuvanç, Ercan SS-076, PP-58
Zedan, Mayas PP-01
Zengin, Salim PP-52
Zor, Murat SS-002, SS-068

Notlar

TÜRK ÜROLOJİ DERNEĞİ
Prof. Nurettin Öktel Sk. Lale Palas Apt.
10/2 34382 Şişli - İstanbul
Tel: (212) 232 46 89 - (212) 241 76 62
Faks: (212) 233 98 04
e-posta: uroturk@uroturk.org.tr
www.uroturk.org.tr

ORGANİZASYON SEKRETERYASI

Figür Kongre Organizasyonları ve Tic. A.Ş.
19 Mayıs Mah. 19 Mayıs Cad.
Nova Baran Center No: 4,
34360, Şişli / İstanbul - Türkiye
Tel: 0 212 381 46 00 Pbx
Faks: 0 212 258 60 78
E-posta: uroloji@figur.net